

РЕЗУЛЬТАТЫ ИНТЕРВЕНЦИОННОГО ЛЕЧЕНИЯ РАЗЛИЧНЫХ ФОРМ ФИБРИЛЛЯЦИИ ПРЕДСЕРДИЙ

*А. Ш. Ревивили, Е. В. Любкина, Дж. Торрес, С. А. Александрова, Ф. Г. Рзаев,
Г. Г. Имнадзе, И. В. Ежова*

Научный центр сердечно-сосудистой хирургии им. А. Н. Бакулева (дир. – академик РАМН Л. А. Бокерия)
РАМН, Москва

В этой статье проанализированы результаты радиочастотной абляции в области устьев легочных вен у 77 пациентов с различными формами фибрилляции и трепетания предсердий, прооперированных в отделении хирургического лечения тахикардий НЦ ССХ им. А.Н. Бакулева с февраля 2000 по май 2003 года.

Ключевые слова: *фибрилляция предсердий, радиочастотная абляция, легочные вены.*

In this article are analysed the results of radiofrequency ablation in the area of pulmonary veins ostia in 77 patients with different types of atrial fibrillation and atrial flutter, performed at the Department of Surgical Treatment of Tachyarrhythmias from February 2000 to May 2003.

Key words: *atrial fibrillation; radiofrequency ablation; pulmonary veins.*

В исследованиях последних 3–5 лет было показано, что пусковым, а в ряде случаев и поддерживающим факторами фибрилляции

предсердий (ФП), а также ряда форм предсердных тахикардий может являться один или несколько эктопических очагов, расположенных в устьях ЛВ

[7–9]. Устранение этих фокусов локальными радиочастотными воздействиями на аритмогенную область в легочных венах (ЛВ) является новым шагом в лечении рефрактерной к антиаритмической терапии (ААТ) ФП, поэтому представляются особенно важными определение показаний и противопоказаний к данной методике, а так же оценка ближайших и отдаленных результатов операции, риска развития осложнений.

Первые попытки интервенционного лечения ФП были предприняты в 1995 г. группой авторов из Бордо (М. Haïssaguerre, Р. Jaïs), когда проводили линейные абляции в ПП. Однако эффективность этих процедур была очень низкой, не превышая 11 %, поэтому с 1996 г. стали выполнять линейные абляции в ЛП с эффективностью 57% [6]. Начиная с 1997 г. эти же авторы выдвинули гипотезу инициации ФП из эктопических фокусов, расположенных в ЛВ. Точечные радиочастотные (РЧ) воздействия на эти очаги автоматизма были достаточно эффективны при наличии одного фокуса и требовали повторных процедур в случае трех и более эктопических очагов. [7, 11, 12, 18]. При этом синусовый ритм без приема ААП сохранялся у 62 % пациентов. Данные работы позволили выделить группу пациентов с эктопической ФП, которые имели частую раннюю предсердную экстрасистолию (ПЭ) типа «Р на Т» и непрерывно-рецидивирующий характер ФП. Однако последние работы этих и других авторов [8–10, 20] описывают стратегию и результаты лечения различных форм фибрилляции предсердий, когда в условиях электрофизиологической лаборатории (во время операции) имеется либо постоянная форма ФП, либо полное отсутствие эктопической активности даже после проведения провокационных тестов у больных с пароксизмальной ФП [18]. Для пациентов, имеющих множественные очаги в ЛВ и ЛП, вновь предложена процедура изоляции всех ЛВ, а также линейных РЧ-воздействий в ЛП.

Эта статья посвящена результатам радиочастотной абляции (РЧА) в области устьев ЛВ у 77 пациентов с различными формами ФП и предсердной тахикардии, прооперированных в отделении хирургического лечения тахиаритмий НЦССХ им. А. Н. Бакулева РАМН с февраля 2000 по май 2003 г.

Материал и методы

С февраля 2000 по июнь 2004 г. в отделении хирургического лечения тахиаритмий НЦССХ им. А. Н. Бакулева РАМН прооперировано 126 пациентов (из них 90 мужчин), имеющих ФП или НЖТ с локализацией эктопического очага в ЛВ, всего проведена 161 процедура РЧА в ЛВ (в среднем 1,3 на 1 больного). Частота пароксизмов

варьировала от нескольких раз в день до нескольких раз в год, поэтому для оценки результатов РЧА ЛВ из общего числа больных отобрали 77 пациентов (59 мужчин и 18 женщин), прооперированных до мая 2003 г., время наблюдения которых составило более 1 года (в среднем $26,9 \pm 11,5$ мес). У всех пациентов была неэффективна профилактическая терапия ААП I–III классов (в среднем $3,1 \pm 1,6$). Возраст пациентов составил от 9 до 65 лет (ср. возраст – $43,6 \pm 11,5$ года), длительность аритмии – от 1 до 27 лет (в среднем $6,6 \pm 5,6$ лет). Пароксизмальную форму ФП имели 58 (75%) пациентов, из них у 34 (44%) больных аритмия носила непрерывно-рецидивирующий характер и пароксизмы возникали несколько раз в день. Персистентная ФП – у 9 (12%) пациентов, эктопическая ПТ – у 10 (13%) больных. Сочетание с ТП I типа было выявлено у 18 (23%) пациентов, с синдромом WPW у 4 (5%) больных.

Пароксизмы купировались спонтанно у 36 (47%) больных, пероральным приемом ААП у 14 (18%) па-

Таблица 1
Клиническая характеристика больных

Показатели	Значения
Число больных	77 (100%)
Пол (М/Ж)	59/18
Возраст (лет)	$43,6 \pm 11,5$ (от 9 до 65 лет)
Вес, кг	$85,4 \pm 9,9$
Рост, см	$174,8 \pm 7,5$
Аритмический анамнез (лет)	$6,6 \pm 5,6$
Количество ААП	1–6 (ср. $3,5 \pm 1,6$)
Количество процедур	98 (1,3 на 1 пациента)
Пароксизмальная ФП	58 (75%)
ежедневные пароксизмы	34 (44%)
Персистентная ФП	9 (12%)
Пароксизмальная ПТ	10 (13%)
Артериальная гипертензия	28 (36%)
Постмиокардитический кардиосклероз	29 (38%)
ИБС	4 (5%)
Эмболические осложнения (инсульт)	2 (3%)
Патология щитовидной железы	12 (16%)
Гипофункция	3
Гиперфункция	4
Эутиреоидное состояние	5
Сопутствующие аритмии	27 (38%)
ТП I типа	18 (23%)
Синдром WPW	4 (5%)
ЖЭ	7 (9%)
Нарушения проводимости	
Преходящая АВ-блокада I–II степени	9 (12%)
СССУ (в том числе на ААП)	8 (10%)
Синкопальные состояния	7 (9%)

циентов, внутривенным введением ААП у 23 (30%) больных, и 4 (30%) пациентам (5%) для восстановления синусового ритма требовалась электроимпульсная терапия. Все антиаритмические препараты отменяли за 5 периодов полувыведения.

Всем больным на дооперационном этапе проводили стандартное клинико-диагностическое обследование, включающее в себя электрокардиографию (ЭКГ), рентгенографию органов грудной клетки, суточное мониторирование ЭКГ по 12-канальному Холтеру, трансторакальную эхокардиографию (Эхо-КГ), а так же специальные методы исследования, перечисленные ниже. Клиническая характеристика больных представлена в табл. 1.

Предоперационная подготовка

Всем больным за 3–4 недели до операции назначали антикоагулянтную терапию фенилином или варфарином с контролем протромбинового индекса на уровне 40–60% или до достижения и поддержания МНО на уровне 2–2,5. До назначения антикоагулянтов проводили контрольную гастроскопию для исключения эрозивных поражений верхних отделов ЖКТ, а при наличии последних перед назначением антикоагулянтов проводили курс противоязвенной терапии с повторной гастроскопией. В день операции производили отмену антикоагулянтов с переходом на п/к введение 10 000 ЕД гепарина.

Накануне операции всем больным проводили ЧПЭхоКГ-исследование для исключения наличия тромбов в ЛП и его ушке, а также измерения объемов ЛП. У 3 больных были получены данные за тромбоз ушка ЛП, вследствие чего процедура была отложена с назначением пациенту антикоагулянтов и повторной ЧПЭхоКГ через 3–4 нед. Положительный эффект лечения был получен у 2 больных, которым была в последующем проведена эффективная РЧА.

Таблица 2
Размеры ЛП и ЛВ по данным СКТ с АГ ЛВ

Параметры	Пароксизмальная ФП/ТП		Персистентная ФП	
	границы значений	средний показатель	границы значений	средний показатель
Размеры, мм				
кранио-каудальный	40–72	57	56–69	61
переднезадний	26–52	38	33–52	43
медиолатеральный	27–76	59	56–80	66
Объем ЛП с учетом ушка, мл	58–169	97*	88–193	126*

* $p < 0,03$

Большинству пациентов (74%) для изучения индивидуальных анатомических особенностей и разработки хода операции назначали спиральную компьютерную томографию с внутривенным болюсным введением контрастного вещества омнипак-300 (йогексол) 80–100 мл [1]. Строили двух- и трехмерные реконструкции ЛП и ЛВ, измерялись объем ЛП и диаметры ЛВ в устье. Данные измерений представлены в табл. 2. По результатам измерений объем ЛП оказался достоверно меньшим у пациентов с пароксизмальной формой ФП/ТП.

ЭФИ и РЧА

На операции под комбинированной анестезией (местно 0,5%-ный раствор новокаина или лидокаина, в/в инфузия растворов фентанила и дормикума) пунктировали левую подключичную и обе бедренные вены. Под флюороскопическим контролем (XRE Trex Medical, США) к области овального окна подвели интродьюсер PREFACE™ «Biosense Webster», через который проводилась игла для трансептальной пункции (BRK-1, Daig & St. Jude Medical). Под флюороскопическим и в первых 38 случаях чреспищеводным ЭхоКГ-контролем выполняли трансептальную пункцию межпредсердной перегородки в области овальной ямки и в левое предсердие проводился катетер для ангиографии. У 4 (5%) пациентов в ходе предоперационной подготовки было выявлено наличие открытого овального окна, что облегчило проведение процедуры. Проводили последовательную ангиографию всех ЛВ с измерением их размеров и определения рентгеноанатомических ориентиров положения устья ЛВ, после чего ангиографический катетер заменяли на длинный проводник, который оставляли в ЛВЛВ или ушке ЛП. Затем через пункционное отверстие проводили управляемый электрод и второй интродьюсер PREFACE™. Проводник заменяли на многоканальный электрод Lasso диаметром 12, 15 или 20 мм, в зависимости от результатов измерения ЛВ, а через второй интродьюсер проводили абляционный электрод. У последних 14 пациентов использовали катетер Lasso 2515 с изменяющимся диаметром. Электрод Lasso устанавливали последовательно во все легочные вены (рис. 1). При ЭФИ левых ЛВ для определения зоны наиболее ранней активации применяли стимуляцию ЛП, в правых ЛВ исследование проводили на синусовом ритме или также на навязанном ритме из ПП и ЛП.

Картирование осуществляли на экстрасистоле или при запуске тахикардии с регистрацией спайка ЛВ. Производили частичную или полную изоляцию аритмогенных ЛВ, конечной точкой аблации было исчезновение эктопической активности из них и отсутствие потенциалов ЛВ (рис. 2).

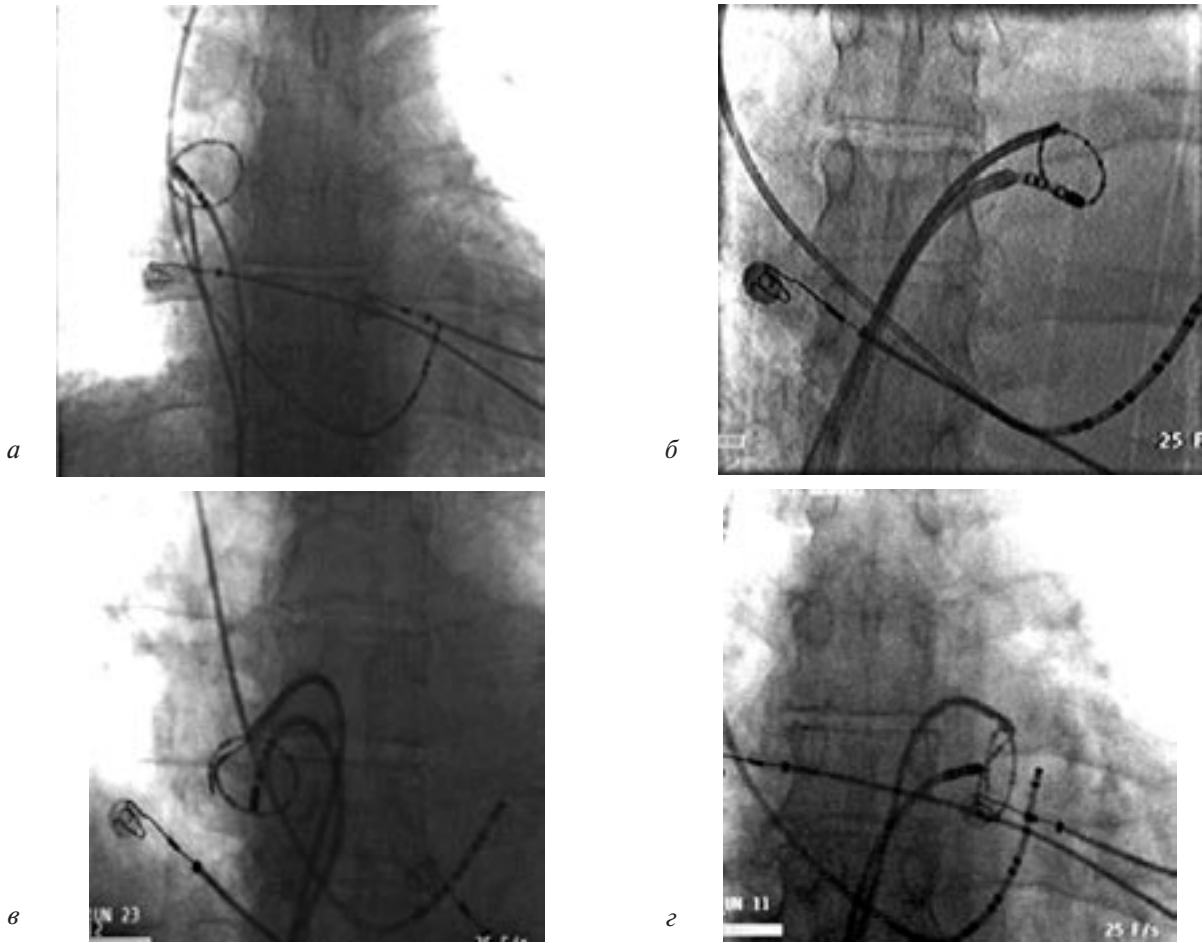


Рис. 1. Катетер Lasso и абляционный электрод: а – в ПВЛВ; б – в ЛВЛВ; в – в ПНЛВ; г – в ЛНЛВ.

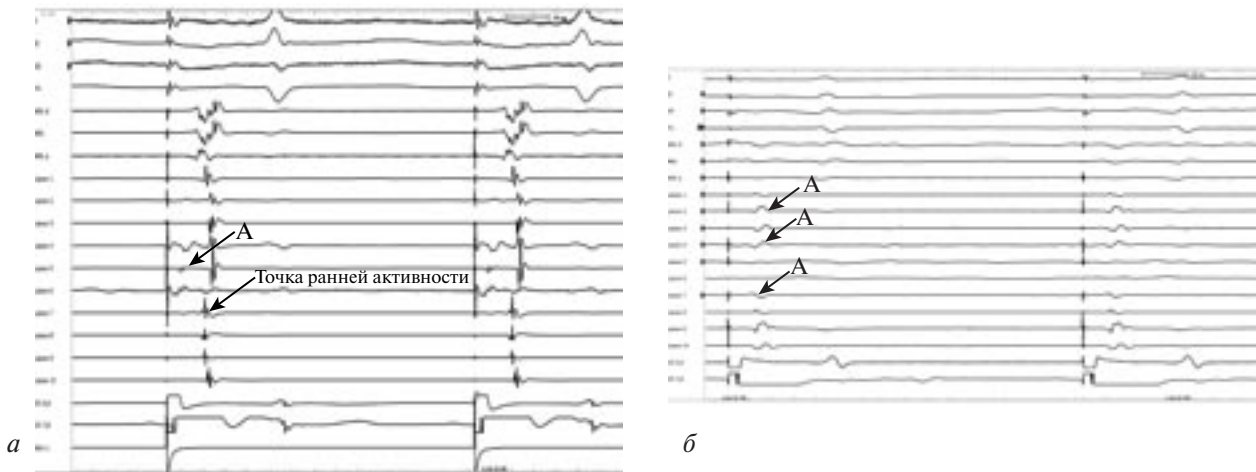


Рис. 2. Верхние 4 канала – отведения ЭКГ I, II, III, V1; каналы 5–7 (ABL d, ABL, ABL p) – электрограммы с дистального, среднего и проксимального полюсов абляционного электрода; каналы 8–17 (Lasso 1–10) – запись с 20-полюсного катетера Lasso, установленного в ЛВЛВ.

а – до РЧА, б – после РЧА; каналы 18–19 (CS 5, 6; CS 7, 8) – электрограмма с каналов электрода, установленного в коронарном синусе (КС); стимуляция КС 7–8 с базовой частотой 700 мс; А – предсердный потенциал; красной стрелкой показана точка ранней активации спайка ЛВ.

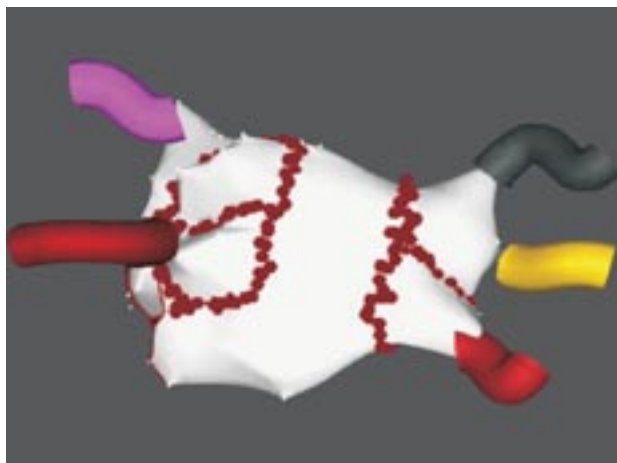

Рис. 3. Анатомическая карта ЛП с ЛВ (справа 3 ЛВ), красными точками обозначены места проведения РЧ-воздействий.

У большинства пациентов ($n=61$) для абляции применялся электрод Mapping MC или MC XL с 4-миллиметровым наконечником, 8 пациентам РЧА в ЛВ проводили при помощи 4-полюсного холодого абляционного электрода с орошаемым наконечником (Celsius ThermoCool, «Biosense Webster», США). Скорость подачи охлаждающего раствора во время абляции составляла 17 мл/мин.

Семи больным с персистентной и пароксизмальной ФП проводили РЧ-воздействия в ЛП, вокруг ЛВ с проведением линейной абляции к митральному клапану при помощи системы нефлюороскопического картирования CARTO фирмы «Biosense Webster» (рис. 3).

У 26 (34%) пациентов на операции отмечался стабильный пароксизм ФП, что затрудняло определение наиболее аритмогенной вены. Однако более частая «залповая» активность в одной из вен у части больных помогла определить зону, где абляцию проводили в первую очередь (рис. 4). Купирование ФП во время РЧА в ЛВ при этом наблюдали у 13 больных. Наружная (150–360 Дж) и медикаментозная кардиоверсии потребовались 9 больным, синусовый ритм восстановлен у семи. Эндодефибриляция при помощи катетера Alert (10–20 Дж) проведена у 6 пациентов, в том числе

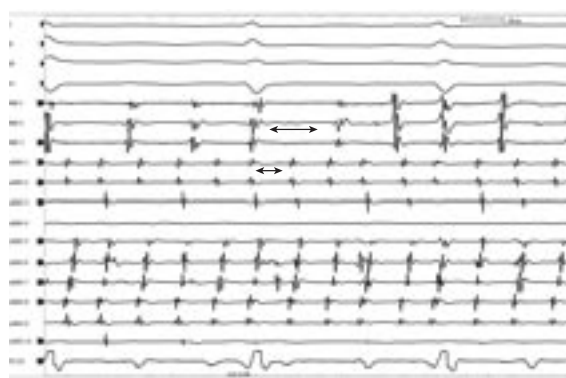


Рис. 4. Интраоперационное ЭГ-исследование:

Верхние 4 канала – отведения ЭКГ I, II, III, V1; каналы 5–7 (МАР 1, МАР 2, МАР 3) – электрограммы с дистального, среднего и проксимального полюсов абляционного электрода, установленного в ПВЛВ; каналы 8–17 (Lasso 1–10) – запись с 20-полюсного катетера Lasso, установленного в ЛВЛВ; канал 18 (CS 5, 6); – электрограмма с электрода, установленного в КС; длительность цикла на электроде КС около 200 мс, в ПВЛВ – 150–200 мс, в ЛВЛВ – 100 мс.

у 2 после неуспешной наружной кардиоверсии, с эффектом у 5 больных.

Проведена РЧ-изоляция 164 ЛВ у 68 пациентов (в среднем 2,4 ЛВ на 1 больного). Абляция в ПВЛВ выполнена у 60 пациентов (88%), в ЛВЛВ – у 51 (75%), в ЛНЛВ – у 30 (44%), в ПНЛВ – у 24 (35%), изоляция коллектора ЛЛВ выполнена у 9 (34%) больных (13%). У 2 пациентов (3%) проведена РЧА эктопических очагов в ВПВ. 18 больным (23%), имеющим ТП I типа, дополнительно проводили абляцию в области нижнего перешейка ПП, а 4 (5%) больным РЧА дополнительного предсердно-желудочкового соединения. Параметры РЧА представлены в табл. 3.

Статистическую обработку материала производили при помощи программы STATISTIKA* 5,0 (Stat. Soft Inc). Для сравнительной оценки применяли t-критерий Стьюдента. Статистически достоверным считалось значение $p < 0,05$.

Результаты и их обсуждение

На ЭФИ критериями аритмогенной вены считались: предсердная экстрасистолия и/или запуск ФП с ранней активацией в ЛВ, купирование ФП/ПТ или прекращение частой ПЭ, поздние и фрагментированные потенциалы, наличие

Таблица 3

Параметры РЧА

Область	Температура, °С		Мощность, Вт		Сопrotивление, Ом	
	конвекционная РЧА	холодовая РЧА	конвекционная РЧА	холодовая РЧА	конвекционная РЧА	холодовая РЧА
ПВЛВ	48,5±1,9	42,3±2,3	24,0±5,0	33,8±1,8	141,0±11,9	121,3±16,0
ЛВЛВ	47,6±1,9	42,9±3,6	23,6±5,8	32,4±2,3	138,0±10,2	119,1±19,0
Кол ЛЛВ	47,6±1,5	–	24,6±2,9	–	132,9±8,6	–
ЛНЛВ	46,6±1,8	41,0±3,2	20,4±4,6	27,0±2,3	144,9±13,7	119,4±23,3
ПНЛВ	47,0±1,8	42,4±3,2	21,9±4,9	26,7±4,1	142,6±10,4	120,9±23,0

скрытой бигеминии в аритмогенной ЛВ. Не удалось выявить признаков аритмогенности ни в одной вене у 22 (28%) больных, поэтому им проводилась РЧА ЛВ до полного исчезновения спайковой активности. Среди изолированных вен ПВЛВ была аритмогенной в 24 случаях (из 60), ЛВЛВ – в 26 (из 51), ЛНЛВ – в 6 (из 30), ПНЛВ – в 2 (из 24), коллектор ЛЛВ – во всех 9 случаях был аритмогенным. Из 77 больных со сроком наблюдения больше 1 года стабильный синусовый ритм без приема ААП имеют 29 пациентов (38%), на фоне приема ранее неэффективных ААП I–III классов эта цифра возрастает до 55 больных. Ни у одного из этих пациентов не отмечается эпизодов ФП и предсердной эктопической активности. У 8 (10%) пациентов по поводу рецидива ФП проведена успешная повторная РЧА в конце 2003–2004 г. В результате через 2 года после операции неэффективной процедура оказалась у 14 (16%) больных, трем (4%) из которых проведена РЧА АВУ с имплантацией частотно-адаптивного ЭКС. Результаты представлены в табл. 4.

При анализе эффективности можно сказать, что на первых 15 процедурах, выполненных без применения катетера Lasso и по методике «точечных» абляций, в одной из ЛВ эффективность составила 67%, двум больным из этой группы выполнена РЧА АВУ с имплантацией ЭКС, еще двум повторная успешная процедура выполнена в более поздние сроки. После начала применения катетера Lasso и техники линейных РЧ-воздействий в устьях ЛВ эффективность возросла до 72%. В ходе повторных процедур 3 пациента имели восстановление аритмогенных потенциалов ЛВ, что, по-видимому, явилось причиной неэффективности операции. Среди 7 пациентов, которым проводили линейную РЧА в ЛП при помощи системы CARTO, у 3 дополнительно проводили абляцию в ЛВ при помощи катетера Lasso, а еще у 1 больного первая операция осложнилась развитием инцизионного левопредсердного ТП, потребовавшего повторной процедуры при помощи системы CARTO. Следовательно, первичная

эффективность этой методики составила 57%, но с учетом повторных процедур в ЛВ синусовый ритм имеют все пациенты из этой группы, из них 2 не принимают ААП.

В последние годы все больше электрофизиологических лабораторий в мире занимаются проблемной интервенционного лечения ФП. Но какова же эффективность этих процедур? В последних работах группы из Бордо показано, что больным, у которых после РЧА устьев ЛВ и перешейка ЛП («митральный истмус») индуцировалась стабильная ФП, были добавлены линейные РЧ-воздействия между верхними ЛВ и так называемая передняя линия между ПВЛВ и митральным клапаном, после чего эффективность достигла 90%. N. F. Margouche и соавт. из Кливленда показывают эффективность без применения ААП в 29% случаев при абляции в дистальной части ЛВ; при РЧА в устье ЛВ эффективность составила 79% при использовании 4-миллиметрового катетера и достигла при применении 8-миллиметрового катетера в сроки наблюдения до 1 года [13].

Кроме предложенной M. Haïssaguerre операции РЧА в устьях ЛВ существует анатомический подход с проведением линейной абляции в ЛП вокруг устьев ЛВ при помощи системы CARTO, одним из сторонников которого является С. Rappone [14]. К достоинствам последней процедуры можно отнести значительно меньшее время флюороскопии, отсутствие зависимости от ритма пациента во время операции, меньшую длительность процедуры. Однако есть и ряд проблем, возникающих при этой методике: трудности, связанные со сложностью создания непрерывной линии вокруг ЛВ, отсутствие которой сводит на нет результат операции, большая стоимость операции, повышение риска развития инцизионных аритмий и стенозирования ЛВ при случайном попадании абляционного электрода в устье ЛВ из-за разницы температурных и мощностных режимов, применяемых при абляции в ЛП и ЛВ. С. Rappone проводит линейные РЧ-воздействия в ЛП при помощи системы Carto,

Таблица 4

Результаты РЧА

Вид ФП	Число больных									
	Без ААП, нет приступов		С ААП, нет приступов		Без эффекта		РЧА АВУ, импл. ЭКС		Рецидив с повт. РЧА	
	абс	%	абс	%	абс	%	абс	%	абс	%
Пароксизмальная ФП (n=24)	6	25	7	29	4	17	1	4	6	25
Пароксизмальная ФП, непрерывно-рецидивирующий вариант (n=34)	11	32	16	47	4	12	1	3	2	6
Персистентная ФП (n=9)	3	33	3	33	2	22	1	11	–	–
Пароксизмальная ПТ (n=10)	9	90	–	–	1	10	–	–	–	–
Всего (n=77)	29	38	26	34	11	14	3	4	8	10

стремясь уменьшить размер ЛП и тем самым воздействовать на субстрат аритмии. По его данным, эффективность при пароксизмальной форме ФП составила 91%, а при хронической — 83% [14]. Несколько худшие результаты с использованием системы CARTO — до 69% — получены в исследованиях Р. Adragao и соавт. [4]. При этом эффективность сильно варьирует в группах с наличием стабильной эктопии во время операции и без нее от 58 до 100%.

Но, надо отметить, что на последнем конгрессе (июнь 2004 г.) М. Haïssaguerre отметил, что всего около 60% из всех оперированных больных имеют пусковые и поддерживающие факторы, расположенные только в ЛВ, а у остальных пациентов аритмогенные очаги расположены вне ЛВ — в ЛП, ВПВ, что требует изоляции этих областей.

Из интраоперационных осложнений у 3 пациентов наблюдали острый коронарный синдром с ишемией по задней стенке ЛЖ — в бассейне ПКА, с падением гемодинамики в одном случае. Всем этим больным вводили гепарин и была налажена инфузия перлинганита, в течение 10 мин происходила нормализация ЭКГ и показателей гемодинамики. Летальных исходов не было. При контрольной коронарографии патологии не выявлено. В 2 случаях возникали трудности при проведении транссептальной пункции, при контрастировании определялось попадание контрастного вещества в полость перикарда, в связи с чем дальнейшую процедуру не проводили. Однако при последующем ЭхоКГ-контроле жидкость в полости перикарда не определялась, и больным была успешно выполнена транссептальная пункция на последующей операции. Гемодинамически значимых стенозов ЛВ не было. При контрольной ангиографии выявлялось сужение ЛВ после РЧА от 10 до 40% у 12 пациентов [16]. Этим больным проведена повторная СКТ с АГ ЛВ в сроки от 3 до 6 мес, которая подтвердила отсутствие гемодинамически значимых стенозов. По данным Н. Purerfellner и соавт. [15], проанализировавших результаты РЧА, 115 ЛВ у 37 пациентов методом СКТ через 3 месяца после операции, «малые» стенозы (до 50%) выявлялись в 7 случаях, а выраженный стеноз (более 90%) был обнаружен у 2 пациентов.

В настоящей работе представлен первый опыт лечения различных, резистентных к ААП форм ФП без специального отбора пациентов, которым выполняли как абляцию ЛВ, так и линейную изоляцию ЛП вокруг устьев ЛВ. Общая эффективность в нашей группе составила 72% с учетом приема неэффективных ранее ААП. Надо отметить, что на этом этапе все ЛВ изолировали только в 26% случаев, а холодovou РЧА использовали лишь у 18% больных. Начиная с мая 2003 г. у всех пациентов используется методика холодной РЧА

всех ЛВ, при необходимости изолируют ВПВ, а также проводят линейные абляции в левом нижнем перешейке. Данная тактика позволяет увеличить эффективность процедуры у больных с ФП с 72 до 87%. Из 10 больных, имевших эктопическую ПТ, непосредственный положительный эффект от процедуры имели все пациенты, однако у одной больной через месяц после операции с очевидным ее успехом отмечен рецидив, но от проведения повторной процедуры пациентка отказалась. Остальные 9 пациентов имеют синусовый ритм без ААТ. Во время ЭФИ при помощи катетера Lasso не удалось выявить источник аритмии у 22 (28%) пациентов, но стоит отметить, что из 14 пациентов, у которых не было клинического эффекта от операции, лишь у 3 не было признаков аритмогенности ни в одной из ЛВ. Из вышесказанного можно предположить, что причина рецидивирования ФП может заключаться как в очагах эктопии, расположенных вне ЛВ, так и в неполном устранении или возврате аритмогенных потенциалов.

ЛИТЕРАТУРА

1. Бокерия Л. А., Иваницкий А. В., Ревшвили А. Ш. и др. Оценка анатомии левого предсердия у больных с фибрилляцией предсердий с помощью спиральной компьютерной томографии // *Progr. Biomed. Res.* — 2001. — Т. 6, № 1. — С. 43–47.
2. Ревшвили А. Ш., Имнадзе Г. Г., Любкина Е. В. Особенности клинической электрофизиологии легочных вен у пациентов с пароксизмальной формой фибрилляции предсердий // *Вест. аритмол.* — 2003. — № 34. — С. 5–10.
3. Ревшвили А. Ш., Серов Р. А., Имнадзе Г. Г. Морфология легочных вен и их мышечных муфт, роль в возникновении фибрилляции предсердий // Там же. — С. 44–49.
4. Adragao P. et al. Ablation of pulmonary vein foci for the treatment of atrial fibrillation // *Europace.* — 2002. — Vol. 4. — P. 391–399.
5. Chen S. A., Hsieh M. H., Tai C. T. et al. Initiation of atrial fibrillation by ectopic beats originating from the pulmonary veins // *Circulation.* — 1999. — Vol. 100. — P. 1879–1886.
6. Haïssaguerre M., Jaïs P., Shah DC et al. Right and left atrial radiofrequency catheter therapy of paroxysmal atrial fibrillation // *J. Cardiovasc. Electrophysiol.* — 1996. — Vol. 7. — P. 1132–1144.
7. Haïssaguerre M., Jaïs P., Shah D. C. et al. Spontaneous initiation of atrial fibrillation by ectopic beats originating in the pulmonary veins // *N. Engl. J. Med.* — 1998. — Vol. 339. — P. 659–666.
8. Haïssaguerre M., Jaïs P., Shah D. C. et al. Electrophysiological end point for catheter ablation of atrial fibrillation initiated from multiple pulmonary venous foci // *Circulation.* — 2000. — Vol. 101. — P. 1409–1417.
9. Haïssaguerre M., Shah D. C., Jaïs P. et al. Circular multipolar pulmonary vein catheter for mapping guided minimal ablation of atrial fibrillation. (abstr.) // *PACE.* — 2000. — Vol. 22(Pt. 2). — P. 574.
10. Haïssaguerre M., Jaïs P., Shah D. C. et al. Catheter ablation in the pulmonary veins in patients without ectopy during exploration // *Ibid.* — 2000. — Vol. 23 (Pt. 2). — P. 624.
11. Jaïs P., Haïssaguerre M., Shah D. C. et al. A focal source of atrial fibrillation treated by discrete radiofrequency ablation // *Circulation.* — 1997. — Vol. 95. — P. 572–576.
12. Jaïs P., Shah D. C., Haïssaguerre M. et al. Efficacy and safety of septal and left atrial linear ablation for atrial fibrillation // *Amer. J. Cardiol.* — 1999. — Vol. 84. — P. 139R–146R.

13. *Marrouche N. F.* et al. Circular mapping and ablation of the pulmonary vein for treatment of atrial fibrillation // *J. Amer. Coll. Cardiol.* – 2002. – Vol. 40. – P. 464–74.
14. *Pappone C., Rosanio S., Oreto G.* et al. Circumferential radiofrequency ablation of pulmonary vein ostia: a new anatomic approach for curing atrial fibrillation // *Circulation.* – 2000. – Vol. 102. – P. 2619–2628.
15. *Purerfellner H., Cihal R.* et al. Pulmonary vein stenosis by ostial irrigated-tip ablation: Incidence, time course, and prediction // *J. Cardiovasc. Electrophysiol.* – 2003. – Vol. 14. – P. 158–164.
16. *Robbins I. M., Colvin E. V., Doyle T. P.* et al. Pulmonary vein stenosis after catheter ablation of atrial fibrillation // *Circulation.* – 1998. – Vol. 98. – P. 1769–1775.
17. *Shah D. C., Jaïs P., Takahashi A.* et al. Pulmonary vein electrograms from patients with focally initiated atrial fibrillation and controls (abstract) // *PACE.* – 1999. – Vol. 22 (Pt. II). – P. 709.
18. *Shah D. C., Haïssaguerre M., Jaïs P.* et al. Provocative maneuvers for inducing pulmonary vein ectopy (abstract). // *PACE.* – 1999. – Vol. 22(Pt. II). – P. 738.
19. *Shah D. C., Jaïs P., Hocini M.* et al. Single puncture, repeated and multicatheter transeptal electrophysiological access to the left atrium (abstract). // *J. Amer. Coll. Cardiol.* – 2000. – Vol. 35 (Suppl. A). – P. 126 A.
20. *Shah D. C., Haïssaguerre M., Jaïs P.* et al. Curative catheter ablation of paroxysmal atrial fibrillation in 200 patients: strategy for presentations ranging from sustained atrial fibrillation to no arrhythmias // *PACE.* – 2001. – Vol. 24. – P. 1541.
21. *Wharton J. M., Vergara I., Shander G.* Identification and ablation of focal mechanisms of atrial fibrillation (abstract). // *Circulation.* – 1998. – Vol. 98. – P. 1–18.