

ТОРАКОСКОПИЧЕСКАЯ РАДИОЧАСТОТНАЯ АБЛАЦИЯ ЛЕГОЧНЫХ ВЕН В СОЧЕТАНИИ С РЕЗЕКЦИЕЙ УШКА ЛЕВОГО ПРЕДСЕРДИЯ В ЭКСПЕРИМЕНТЕ

З. Б. Махалдиани, И. М. Нефтялиев*, И. М. Ревелев, Б. З. Махалдиани

Научный центр сердечно-сосудистой хирургии им. А. Н. Бакулева (директор – академик РАМН Л. А. Бокерия) РАМН, Москва

Фибрилляция предсердий является одной из самых распространенных аритмий. В связи с этим разработка и экспериментальная апробация торакоскопической абляции легочных вен в сочетании с резекцией ушка левого предсердия является актуальной задачей. Работа была выполнена в 2004–2011 гг. в НЦССХ им. А. Н. Бакулева РАМН на беспородных собаках (n=20). Исследование заключалось в радиочастотной абляции правых и левых легочных вен по линии атриовенозного контакта в сочетании с резекцией ушка левого предсердия на работающем сердце из 4-портовой двухсторонней торакоскопии. Абляция легочных вен проводилась с помощью жесткой биполярной системы «AtriCure», а резекция ушка левого предсердия – с помощью стандартных 12-миллиметровых лапароскопических линейных шивающих аппаратов.

Интраоперационно изучалось проведение через линию атриовенозного контакта до и после абляции легочных вен, а также проводилось изучение параметров центральной гемодинамики при пережатии легочных вен биполярным зажимом при абляции. Через 2 мес в послеоперационном периоде исследовалась трансмуральность зоны абляции на основании патолого-морфологического исследования. Длительность операции составляла 190 ± 20 мин. Наблюдалось хирургическое осложнение (n=1) при диссекции стенки легочной вены, при этом кровопотеря была минимальной. Было не полное прошивание (n=1) ушка левого предсердия, при этом кровотечения не было. Основные хирургические сложности встретились при создании оперативного доступа к правым легочным венам по линии Ватерстоуна и при доступе в синусы перикарда под верхней и нижней полой веной.

Торакоскопические технологии позволяют осуществить безопасную и эффективную биполярную радиочастотную абляцию по линии атриовенозного контакта в сочетании с резекцией ушка левого предсердия.

Ключевые слова: фибрилляция предсердий, биполярная радиочастотная абляция, торакоскопическая абляция.

Atrial fibrillation is one of the most common human arrhythmias. Therefore development and experimental approbation of thoracoscopic ablation of pulmonary veins in combination with resection of the left atrial auricle is a topical problem. The work was carried out on alley dogs (n=20) in 2004–2011 at the A.N. Bakulev SCCVS RAMS. The study included atriovenous contact line radiofrequency ablation of right and left pulmonary veins in combination with resection of the left atrial auricle on beating heart with 4-port bilateral thoracoscopy. Ablation of pulmonary veins was performed with hard bipolar system «Atri Cure» and resection of the left atrial auricle was carried out with standard 12 mm laparoscopic linear staplers.

Intraoperatively there was studied conduction through the line of atriovenous contact before and after ablation of pulmonary veins. Central hemodynamics parameters were also studied during clamping of pulmonary veins with bipolar clamp during ablation. Transmurality of the ablation area based on the clinicopathologic results was also studied two months later during postoperative period. Duration of the surgery was 190 ± 20 min. Surgical complication (n=1) was noted during dissection of the pulmonary vein wall. And blood loss was minimal. There was defective acupressure (n=1) of the left atrial auricle and there was no hemorrhage. Main surgical problems were encountered during construction of surgical approach to the Waterstone line right pulmonary veins and on approach to pericardial sinuses under superior and inferior vena cava.

Thoracoscopic technologies allow us to carry out safe and efficient bipolar atriovenous contact line radiofrequency ablation in combination with resection of the left atrial auricle.

Key words: atrial fibrillation, bipolar radiofrequency ablation, thoracoscopic ablation.

* Адрес для переписки: e-mail: memro8484@mail.ru

Одним из направлений развития современной кардиохирургии является выполнение операций на работающем сердце, использование мини-доступов и торакоскопии [1]. Сказанное в полной мере относится к хирургии фибрилляции предсердий (ФП) [4, 5, 10]. Операция «лабиринт III», выполняемая доступом через срединную стернотомию, в условиях искусственного кровообращения (ИК) и по способу «разрез и шов», до настоящего времени являлась «золотым стандартом» хирургического лечения ФП. Однако в последнее время появление альтернативных источников энергии позволило отказаться от методики «разрез и шов», а создавать линии повреждений (аблации) в предсердиях с помощью различных источников энергии, что облегчает выполнение операции «лабиринт III» [2, 3]. При первичной пароксизмальной форме ФП с триггерным механизмом возникновения пароксизмов достаточна абляция легочных вен (ЛВ) с изоляцией эктопических фокусов. В этом случае выполнение аблации может проводиться эпикардially на работающем сердце [6]. Одновременно с этим возможна резекция ушка левого предсердия (ЛП) для профилактики и лечения тромбоэмболических осложнений [10, 11]. Появление торакоскопических технологий призвано обеспечить миниинвазивное выполнение аблации ЛВ и резекцию ушка ЛП [7–9].

Цель исследования заключалась в разработке и экспериментальной апробации методики торакоскопической биполярной радиочастотной аблации (РЧА) ЛВ в сочетании с резекцией ушка ЛП на работающем сердце.

В задачи исследования входили: РЧА правых ЛВ по линии атриовенозного контакта (АВК) из правой 4-портовой торакоскопии, РЧА левых

ЛВ по линии АВК в сочетании с резекцией ушка ЛП из левосторонней 4-портовой торакоскопии, а также изучение полученных результатов.

Материал и методы

Работа была выполнена в 2008–2011 гг. на беспородных собаках обоего пола ($n = 20$). Исследование проводилось в условиях открытого пневмоторакса, тотального внутривенного наркоза и искусственной вентиляции легких без отдельной интубации бронхов.

Интраоперационно проводилось изучение параметров центральной гемодинамики при пережатии ЛВ биполярным зажимом при РЧА. До и после РЧА по линии АВК снималась электрограмма с поверхности ЛВ латеральнее линии АВК с помощью картирующего электрода – многофункциональной ручки («AtriCure», США) и системы электрофизиологического исследования – ЭФИ («Биоток», г. Томск) (рис. 1). Через 2 мес в послеоперационном периоде изучалась трансмуральность зоны РЧА по данным патолого-морфологического исследования.

В работе использовалась стандартная жесткая операционная 10-миллиметровая 30° оптика, 5-миллиметровый лапароскопический инструментарий и видеостойка Storz (Германия), а также ультразвуковой (УЗ) 5-миллиметровый лапароскопический инструментарий и УЗ-генератор Harmonic-300 («Ethicon EndoSurgery»). Абляция ЛВ проводилась с помощью жесткой РЧА системы «AtriCure» (США), в состав которой входил биполярный зажим, а также многофункциональная ручка («Multifunctional Pen»), которая обеспечивала не только надежную РЧА миокарда ЛП, но и детекцию потенциалов с ЛВ. Резекция ушка

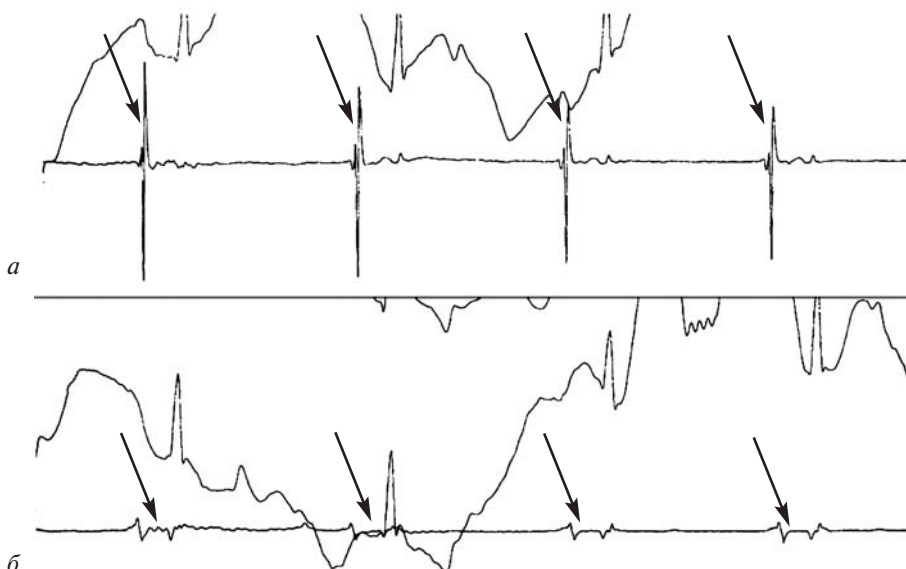


Рис. 1. Интраоперационная электрограмма линии АВК (стрелками показаны потенциалы ЛВ):

а – до аблации; б – после аблации

ЛП осуществлялась с помощью стандартных 12-миллиметровых лапароскопических линейных сшивающих аппаратов EndoGIA Universal («Auto Suture»), а также EndoGIA-45 («Ethicon EndoSurgery») со съемными кассетами длиной 45 мм (маркировка – синий цвет). Аппарат EndoGIA Universal накладывал 4-рядный механический шов, аппарат EndoGIA-45 – 6-рядный механический шов с помощью титановых скрепок. В середине между рядами скрепок мягкие ткани автоматически рассекались выдвижным ножом аппаратов.

Хирургическая техника

При правосторонней торакокопии устанавливались четыре порта в виде ромба, при этом в III межреберье располагался 1-й порт для оптики, в IV межреберье – 2-й порт и в V межреберье – 3-й порт для инструмента, в IV межреберье – 4-й порт для тампонодержателя. Передний листок перикарда линейно рассекался с помощью ультразвукового 5-миллиметрового лапароскопического инструмента от верхней полой вены (ВПВ) до нижней полой вены (НПВ) медиальнее правого диафрагмального нерва. Затем рассекался листок перикарда между ВПВ и правой верхней ЛВ, открывая оперативный доступ в поперечный синус перикарда под ВПВ, потом – листок перикарда между НПВ и правой нижней ЛВ, открывая оперативный доступ в косой синус перикарда под НПВ. По линии Ватерстоуна тупым и острым путем проводилось отсепаровывание мягких тканей до линии АВК правых ЛВ. С помощью многофункциональной ручки проводилась детекция потенциалов с линии АВК и запись электрограммы с правых ЛВ. Удалялся 3-й порт, через его точку в грудную клетку вводился биполярный зажим и подводился к НПВ. Затем дистальная бранша РЧ-зажима проводилась под НПВ и через косой синус перикарда позиционировалась на внутренней поверхности правых ЛВ. При этом проксимальная бранша устанавливалась по линии Ватерстоуна. Затем бранши РЧ-зажима сводились на границе линии АВК и миокарда ЛП. Проводилась биполярная РЧА данной зоны 5 раз по 30 с. Через каждые 30 с бранши размыкались, восстанавливая кровоток по правым ЛВ. После круговой биполярной РЧА проводилось изучение проведения по линии аблации с помощью многофункциональной ручки «AtriCure». При отсутствии проведения по линии АВК процедура справа считалась завершенной, порты удалялись, и операция продолжалась слева.

При левосторонней торакокопии четыре порта устанавливались в виде ромба. Первый

порт для оптики располагался в V межреберье, 2-й порт – в IV межреберье и 3-й порт – в III межреберье для инструмента, 4-й порт для тампонодержателя – в IV межреберье. Передний листок перикарда линейно рассекался с помощью УЗ-энергии от корня аорты до верхушки сердца латеральнее левого диафрагмального нерва. С помощью многофункциональной ручки «AtriCure» проводилась детекция потенциалов с линии АВК и запись электрограммы с левых ЛВ. С помощью биполярного РЧ-зажима проводилась биполярная РЧА на границе линии АВК левых ЛВ и миокарда ЛП. Аблация в данной зоне проводилась 6 раз по 30 с. Через каждые 30 с бранши размыкались, освобождая кровоток по левым ЛВ. После окончания аблации в грудную клетку вводилась многофункциональная ручка «AtriCure», с помощью которой определялось отсутствие проведения по линии АВК левых ЛВ. По крыше ЛП с помощью многофункциональной ручки создавалась дополнительная линия РЧА, соединяющая левую верхнюю ЛВ с основанием ушка ЛП.

После этого проводилась автоматическая резекция ушка ЛП. Для этой цели в левую плевральную полость вводился 12-миллиметровый лапароскопический линейный сшивающий аппарат (2-й порт). Под контролем оптики (1-й порт) браншами сшивающего аппарата с латеральной и медиальной стороны охватывалось основание ушка ЛП. При этом с помощью тампонодержателя (3-й порт) от браншей аппарата и ушка ЛП отводились доли левого легкого. Браншами аппарата сжималось основание ушка ЛП, при этом фиксировалась линия прошивания-разреза. Затем оценивалась адекватность захвата. При полном захвате основания ушка ЛП по всей его длине и отсутствию между браншами аппарата других мягких тканей и паренхимы легкого осуществлялась автоматическая резекция ушка ЛП. При этом основание ушка ЛП прошивалось несколькими рядами титановых клипс на всю глубину мягких тканей с одновременным автоматическим отсечением ушка ЛП с помощью выдвижного ножа аппарата. Процедура резекции ушка ЛП длилась несколько секунд. После резекции отсеченное и прошитое у основания ушко ЛП извлекалось наружу. После гемостаза все порты удалялись, в плевральные полости устанавливались дренажи для облегчения расправления легких и контроля возможного кровотечения, грудная клетка ушивалась наглухо.

Обсуждение

При рассечении перикарда применялась УЗ-энергия, которая позволяла быстро и эффек-

тивно рассечь перикард с одновременным надежным гемостазом. Применение УЗ-инструмента предотвращало риск возникновения фибрилляции желудочков при непреднамеренном касании миокарда инструментом.

Во всех случаях и в полном объеме была осуществлена РЧА по линии АВК (рис. 2). Наибольшие технические трудности были при формировании оперативных доступов к линии АВК из правостороннего торакоскопического доступа, а также при выделении правых ЛВ по линии Ватерстоуна. При аблации левых ЛВ в зоне, расположенной рядом с коронарными сосудами, соблюдалась необходимая стабилизация миокарда и тщательная экспозиция электрода, что позволяло предотвратить смещение электрода в зону расположения коронарных сосудов и их термическое повреждение. Аблация левых ЛВ по линии АВК из левосторонней торакокопии проводилась особенно осторожно. Небрежное повреждение миокарда в зоне расположения огибающей ветви может привести к термическому повреждению коронарных артерий и фатальным результатам.

Радиочастотная аблация осуществлялась на достаточных уровнях мощности при длительности экспозиции электрода 30 с. Данные режимы аблации позволяли получить трансмуральное повреждение стенки ЛП по линии АВК. При этом перфорации ЛВ не было.

Достаточная жесткость зажима позволяла точно позиционировать бранши по линии АВК, а также плотно их прижать к мягким тканям для достижения трансмурального повреждения мягких тканей. Жесткость и форма браншей биполярных РЧ-зажимов способствовала их хорошей фиксации в месте аблации, а также позволила дополнительно стабилизировать подвижный миокард ра-

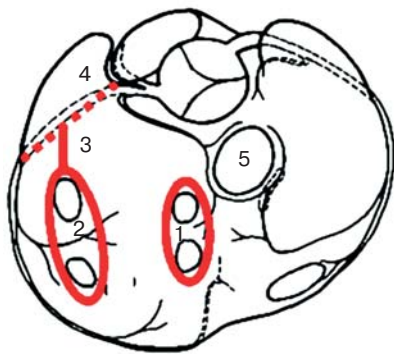


Рис. 2. Схема операции. Линии РЧА обозначены сплошными красными линиями: 1 — вокруг правых ЛВ; 2 — вокруг левых ЛВ; 3 — линия РЧА, соединяющая левые ЛВ с ушком ЛП; 4 — зона отсечения ушка ЛП (обозначена пунктирной красной линией); 5 — ВПВ

ботающего сердца. Конструкция в виде узкой полоски термического РЧ-воздействия, расположенная с внутренней стороны каждой бранши биполярного электрода, позволила проводить аблацию в строго необходимом направлении. Надежная изоляция других сторон инструмента не приводила к РЧ-воздействию на соседние мягкие ткани, соприкасающиеся с дистальной частью данного электрода. В связи с этим при использовании бранши РЧ-зажима в узких пространствах косоугольного синуса перикарда не требовалось отведения от инструмента окружающих мягких тканей.

Резекция ушка ЛП на работающем сердце доступом из левосторонней торакокопии была успешно выполнена с помощью стандартных 12-миллиметровых лапароскопических артикуляционных линейных сшивающих аппаратов. При резекции ушка ЛП во всех случаях отмечался полный гемостаз, нарушений ритма сердца не было. Общая длительность резекции ушка ЛП составляла около 5 мин, при этом непосредственное автоматическое прошивание и отсечение ушка длилось несколько секунд. При торакокопии ($n = 10$) через 2 мес после операции не было выявлено нарушений линии шва на основании ушка ЛП и выраженного спаечного процесса в области резекции ушка ЛП при использовании двух видов сшивающих аппаратов. Отсутствовал также выраженный спаечный процесс в левой плевральной полости. Оба сшивающих аппарата обеспечили возможность доступа в анатомически сложную область основания ушка ЛП, манипулирование одной рукой, ротацию и артикуляцию дровка аппарата, превосходную компрессию тканей и совершенный гемостаз, а также повышенную надежность механического шва вследствие четырехрядного или шестирядного прошивания мягких тканей.

В одном случае при резекции ушка ЛП мягкие ткани основания ушка были захвачены не полностью в бранши аппарата (длина кассеты 45 мм) и резекция ушка ЛП была осуществлена частично. Однако кровотечения из резецированной культи ушка не наблюдалось. В течение 1 мин была проведена замена кассеты и успешно прошит оставшийся перешеек мягких тканей основания ушка, после чего отсеченное ушко было удалено из грудной клетки наружу.

Во время оперативного доступа к линии АВК по линии Ватерстоуна из правосторонней торакокопии была повреждена ($n = 1$) передняя стенка правой верхней ЛВ. Данная небольшая диссекция стенки сопровождалась минимальным кровотечением (10 мл), которое было оста-

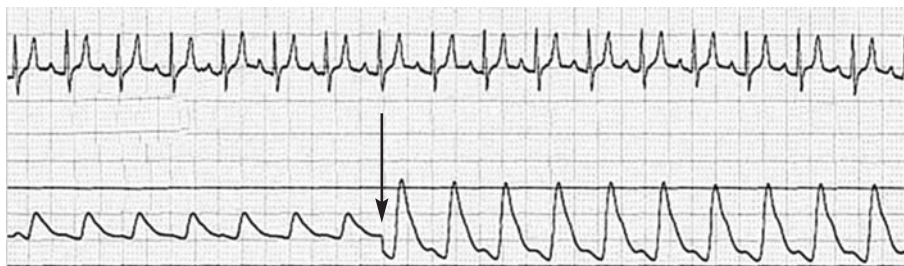


Рис. 3. Восстановление системного АД со сниженных значений 90/60 мм рт. ст. до нормальных значений 140/80 мм рт. ст. в течение одного сердечного цикла с момента снятия (обозначено стрелкой) биполярного РЧА-зажима с ЛВ

новлено лигатурным прошиванием и не требовало конверсии к хирургической торакотомии.

Изучение электрического проведения по ЛВ имеет большое значение в аспекте определения адекватного и достаточного РЧА-воздействия. Как уже отмечалось, интраоперационно электрограмма снималась с ЛВ до и после абляции по линии АВК. Во всех случаях после РЧА фиксировалось отсутствие активности по линии АВК по данным электрографии, что свидетельствует о создании надлежащего блока проведения после биполярной РЧА (см. рис. 1).

Длительность операции составила 190 ± 20 мин, длительность ИВЛ в послеоперационном периоде — 60 ± 10 мин. Интраоперационных нарушений ритма сердца не отмечалось. При пережатии ЛВ с помощью биполярной РЧ-системы в течение 30 с отмечалось снижение системного АД с 140/80 до 90/60 мм рт. ст. После раскрытия РЧ-зажима восстановление АД происходило в течение одного сердечного цикла (рис. 3).

Интраоперационной смертности не было. Через 1 ч после окончания операции удалялись дренажи, собаки активизировались, переводились на самостоятельное дыхание и экстубировались. Утром живые собаки в хорошем состоянии перевозились обратно в виварий.

При наблюдении в течение 2 мес в послеоперационном периоде нарушений когнитивных функций у испытуемых не отмечалось. Через 2 мес после операции при патолого-морфологическом исследовании ($n=10$) микропрепаратов миокарда в зонах РЧА выявлено трансмуральное повреждение, что свидетельствует об адекватности абляции и эффективности создания блока проведения электрического импульса.

Таким образом, торакаскопическая РЧА по линии АВК с помощью биполярного зажима в сочетании с резекцией ушка ЛП с помощью линейных сшивающих аппаратов на работающем сердце возможна, эффективна, безопасна и не сопровождается грозными хирургическими осложнениями.

Операция обеспечивает надежный блок электрического проведения по линии РЧА и трансмуральность повреждения миокарда ЛП, а также со-

поставима по времени выполнения с традиционными методиками, в связи с чем может быть рекомендована для клинической апробации при лечении пароксизмальной формы ФП с высоким риском тромбоэмболических инсультов.

ЛИТЕРАТУРА

1. Бокерия, Л. А. Методические подходы к выполнению торакаскопической модификации процедуры «лабиринт» / Л. А. Бокерия, З. Б. Махалдиани // Эндоскоп. хирургия. — 2005. — № 3 — С. 31–51.
2. Бокерия, Л. А. Применение альтернативных источников энергии для лечения фибрилляции предсердий / Л. А. Бокерия, З. Б. Махалдиани, М. Б. Биниашвили // Анналы аритмологии. — 2006. — № 2. — С. 27–39.
3. Бокерия, Л. А. Современное состояние проблемы медикаментозного лечения фибрилляции предсердий / Л. А. Бокерия, З. Б. Махалдиани, В. А. Журавлев // Анналы аритмологии. — 2006. — № 2. — С. 5–17.
4. Бокерия, Л. А. Современные методы хирургического лечения фибрилляции предсердий. Миниинвазивные и торакаскопические операции / Л. А. Бокерия, З. Б. Махалдиани, М. Б. Биниашвили // Анналы аритмологии. — 2006. — № 2. — С. 17–27.
5. Бокерия, Л. А. Современные показания для хирургического лечения фибрилляции предсердий / Л. А. Бокерия, З. Б. Махалдиани, М. Б. Биниашвили // Анналы аритмологии. — 2006. — № 5. — С. 5–9.
6. Бокерия, Л. А. Торакаскопическая модификация процедуры «лабиринт» / Л. А. Бокерия, З. Б. Махалдиани // Бюл. НЦССХ им. А. Н. Бакулева РАМН. — 2005. — Т. 6, № 2. — С. 21–29.
7. Бокерия, Л. А. Торакаскопическая хирургия на работающем сердце. I. Оперативные доступы к правым и левым отделам сердца для выполнения модифицированной процедуры «лабиринт» / Л. А. Бокерия, З. Б. Махалдиани // Анналы аритмологии. — 2005. — № 3. — С. 55–62.
8. Бокерия, Л. А. Торакаскопическая хирургия на работающем сердце. II. Выполнение процедуры «лабиринт» с помощью радиочастотной и ультразвуковой абляции / Л. А. Бокерия, З. Б. Махалдиани // Анналы аритмологии. — 2005. — № 3. — С. 63–72.
9. Бокерия, Л. А. Торакаскопическая хирургия на работающем сердце. III. Микроволновая абляция коллектора легочных вен / Л. А. Бокерия, З. Б. Махалдиани // Анналы аритмологии. — 2005. — № 3. — С. 72–81.
10. Бокерия, Л. А. Хирургическая абляция фибрилляции предсердий у пациентов без сопутствующей патологии сердца / Л. А. Бокерия, З. Б. Махалдиани, М. Б. Биниашвили, А. Т. Медресова // Анналы аритмологии. — 2006. — № 6 — С. 24–26.
11. Бокерия, Л. А. Экспериментальная оценка возможностей применения торакаскопической техники при выполнении модифицированной процедуры лабиринт: хирургические и функциональные аспекты / Л. А. Бокерия, З. Б. Махалдиани, М. В. Соколов и др. // Бюл. НЦССХ им. А. Н. Бакулева РАМН. — 2003. — Т. 4, № 2. — С. 21–27.

Поступила 23.01.2012