Анналы аритмологии



ANNALS OF ARRHYTHMOLOGY

Рецензируемый научно-практический журнал
Выходит 1 раз в два месяца

Основан в 2004 г.

3.2006

Москва
НЦССХ им. А. Н. Бакулева РАМН

Учредитель и издатель
НЦССХ им. А. Н. Бакулева РАМН
Лицензия на издательскую деятельность
ИД № 03847 от 25.01.2001 г.

Все права защищены. Ни одна часть этого издания не может быть занесена в память компьютера либо воспроизведена любым способом без предварительного письменного разрешения издателя.

Ответственность за достоверность информации, содержащейся в рекламных материалах, несут рекламодатели

Адрес редакции:

119991, Москва, Ленинский пр., 8
НЦССХ им. А. Н. Бакулева РАМН
Отдел интеллектуальной собственности

Телефон редакции *(495) 236-92-87*
Факс *(495) 236-99-76*

E-mail: izdinsob@runext.ru
TIYushkevich@heart-house.ru
http://www.bakulev.ru

Свидетельство о регистрации средства массовой информации ПИ № 77-1807 от 28.02.2000 г.

Зав. редакцией Юшкевич Т. И.
Тел. (495) 237-88-61

Лит. редактор и корректор
Матанцева С. Г.

Компьютерная верстка и обработка графического материала
Симкина Т. Б.

Номер подписан в печать 25.08.2006

Отпечатано в НЦССХ
им. А. Н. Бакулева РАМН
119991 ГСП-1 Москва,
Ленинский просп., 8
Тел. (495) 236-92-87

Анналы аритмологии
2006. № 3. 1–80
ISSN 1814-6791

Подписной индекс 84535

Главный редактор Л. А. БОКЕРИЯ

Ответственный секретарь
Т. Т. Какучая

СОДЕРЖАНИЕ

CONTENTS

Обзоры

Reviews

Бокерия О. Л. Показания к постоянной электрической стимуляции сердца у детей. Выбор оптимального электрокардиостимулятора — *5*

Bockeria O. L. Indications for permanent cardiac pacing in children. Choice of optimal pacing and regime

Бокерия О. Л. Электрокардиостимуляция у детей после операций на открытом сердце по поводу врожденных пороков сердца — *11*

Bockeria O. L. Electrical cardiac pacing in children after open heart surgery for congenital heart diseases

Бокерия Е. Л. Эктопическая предсердная тахикардия у детей: клиника, диагностика и лечение — *16*

Bockeria E. L. Ectopic atrial tachycardia in children: diagnosis and treatment

Ревишвили А. Ш., Носкова М. В. Возможности лечения желудочковых аритмий у пациентов детского и юношеского возраста — *19*

Revishvili A. Sh., Noskova M. V. Treatment strategies in children with ventricular arrhythmias

Трунина И. И. Аритмии у новорожденных и грудных детей: наиболее распространенные нозологии, их диагностика и подходы к терапии — *43*

Trunina I. I. Arrhythmias in infants: etiology, diagnosis and treatment strategy

Оригинальные статьи

Original Articles

Артюхина Е. А., Ревишвили А. Ш. Картирование и катетерная аблация инцизионных суправентрикулярных нарушений ритма у пациентов детского и юношеского возраста — *53*

Artiuhina E. A., Revishvili A. Sh. Mapping and catheter ablation of incision supraventricular arrhythmias in children

Трунина И. И., Туманян М. Р., Ревишвили А. Ш., Бокерия Л. А. Хирургическое лечение детей первого года жизни с нарушениями ритма и проводимости сердца — *61*

Trunina I. I., Tumanyan M. R., Revishvili A. Sh., Bockeria L. A. Surgical treatment of first year children with heart rhythm and conduction disorders

Ежова И. В., Ревишвили А. Ш., Серегин К. О. Анестезиологическое обеспечение при проведении радиочастотных аблаций у детей с симптоматическими тахикардиями *67*

Ejova I. V., Revishvili A. Sh., Seregin K. O. Anesthesiology during radiofrequency catheter ablation in children with symptomatic tachycardias

Гадеева Г. Р., Абдраманов К. А. Применение соталола в лечении эктопической предсердной тахикардии у детей *74*

Gadeeva G. R., Abdramanov K. A. Sotalex in the treatment of ectopic atrial tachycardia in children

ОБЗОРЫ

© О. Л. БОКЕРИЯ, 2006

УДК 616.12-053.2-089.843-77

ПОКАЗАНИЯ К ПОСТОЯННОЙ ЭЛЕКТРИЧЕСКОЙ СТИМУЛЯЦИИ СЕРДЦА У ДЕТЕЙ. ВЫБОР ОПТИМАЛЬНОГО ЭЛЕКТРОКАРДИОСТИМУЛЯТОРА

О. Л. Бокерия

Научный центр сердечно-сосудистой хирургии им. А. Н. Бакулева (дир. – академик РАМН Л. А. Бокерия) РАМН, Москва

Одним из наиболее ярких моментов развития кардиостимуляции стал первый опыт применения электрической энергии для спасения ребенка с асистолией сердца. Сведения об этом событии датируются 1774 годом. Описание данного случая можно найти в «Registers of the Royal Human Society of London». В то время для проведения кардиостимуляции был использован трансторакальный доступ.

В XX веке восстановление ритма после 8-секундной асистолии у ребенка также при помощи трансторакальной кардиостимуляции выполнил Pall Zoll (рис. 1).

Рис. 1. Восстановление синусового ритма после 8-секундной асистолии (Zoll P., 1952).

Данный эпизод приходится по времени на момент бурного развития проблемы электрической стимуляции сердца в целом. Так, основными вехами в истории кардиостимуляции в середине прошлого века стали следующие события. В 1958 г. – создание первого имплантируемого электрокардиостимулятора (ЭКС). В начале 60-х годов были созданы первые компактные ЭКС, с возможностями физиологической стимуляции сердца. Широкое применение этих устройств, однако, сдерживалось малой электрической емкостью источников питания. Поэтому переломным моментом в истории развития электрокардиостимуляции стал 1962 год, когда были изобретены и внедрены в практику литиевые аккумуляторные батареи, используемые по сей день.

Имплантация кардиостимуляторов детям имеет свои особенности. Они состоят в том, что для маленьких пациентов требуются еще более компактные устройства с возможностью частотной адаптации и высокой частотой базового пульса.

Один из наиболее важных аспектов детской электрокардиостимуляции – это выбор момента, когда необходимо имплантировать искусственный водитель ритма. ЭКС имплантируются в основном для предотвращения внезапной смерти и/или улучшения качества жизни и увеличения толерантности к физической нагрузке [7]. Учитывая наличие осложнений и дороговизну процедуры имплантации ЭКС, соотношение риска и пользы должно оцениваться в каждом случае индивидуально. Если решение об имплантации стимулятора положительное, необходимо также решить, *когда* выполнить операцию. Не менее важным является выбор режима стимуляции. Нарушения ритма, контролируемые при помощи электрической кардиостимуляции в детском возрасте, отличаются таким огромным разнообразием, что ни одна система показаний не является универсальной. Поэтому даже официально признанные на сегодняшний день показания American Heart Association (AHA), разработанные в 1984 г. и дополненные в 1991 и 1998 гг. [7], используются как рекомендации к действию.

ПОКАЗАНИЯ ПРИ НАЛИЧИИ СИМПТОМАТИКИ

Наиболее определенными являются показания к электрокардиостимуляции у ребенка при наличии обморочных состояний или эпизода клинической смерти, когда установлено, что данные события возникают на фоне брадикардии. Например, пациент с синкопальными состояниями на фоне бифасцикулярной блокады и после радикальной коррекции тетрады Фалло является безусловным кандидатом на имплантацию ЭКС (при отрицательном

результате ЭФИ на наличие ЖТ и НЖТ). Аналогично этому, синкопальные состояния на фоне диагностированной врожденной атриовентрикулярной блокады сердца также расцениваются как абсолютное показание [6, 14, 15, 18, 21].

Заметим, однако, что пациенты с врожденной полной поперечной блокадой сердца не всегда нуждаются в кардиостимуляции. Так, ребенок не нуждается в ЭКС, если он рождается с желудочковым ритмом, достаточным для выполнения всех физиологических функций, а также имеет другие электрофизиологические параметры, предполагающие благоприятный прогноз [3, 4, 23]. Если пациент впоследствии остается асимптоматичным, не предъявляет жалоб, адекватно реагирует на физическую нагрузку и у него не развиваются синкопальные состояния, то он может жить долгие годы без ЭКС [1–3].

С другой стороны, по мере технического усовершенствования и уменьшения размеров кардиостимуляторов показания к электрической стимуляции при врожденной полной поперечной блокаде сердца в настоящее время расширены. Например, у больных с послеоперационными синкопальными состояниями наибольшую трудность составляет дифференциальный диагноз между брадиаритмической и тахиаритмической природой этих обмороков. Амбулаторное мониторирование ЭКГ таких больных и электрофизиологическое исследование имеют одинаково важное значение для постановки правильного диагноза [8, 22]. ЭКГ в 12 отведениях в состоянии покоя не является диагностически значимой при таком виде сердечной патологии. Так, пациент с бифасцикулярной блокадой будет более склонен к развитию симптомов, в основе которых лежит скорее желудочковая тахиаритмия, чем брадикардия. Точно так же у больного с выраженной синусовой брадикардий и выскальзывающим узловым ритмом более вероятна симптоматика, обусловленная развитием суправентрикулярной тахиаритмии, чем развитием брадикардии [5].

Необходимо помнить, что данный контингент пациентов подвержен опасности развития других осложнений, обусловленных предшествующей операцией на сердце. Это частично верно и для пациентов, которые перенесли операцию в младенчестве в условиях глубокой гипотермии. В таких случаях не представляется возможным определить причину развития внезапной сердечной смерти, которая может быть обусловлена с одинаковой вероятностью первичным неврологическим нарушением или собственно остановкой сердца. Мы до сих пор не знаем, почему у некоторых пациентов синкопальные состояния и внезапная смерть развиваются по причине синдрома малого сердечного выброса, а другие слабеют и чувствуют себя плохо без выраженных признаков сердечной патологии. Некоторые авторы утверждают, что те пациенты, у которых имеется значительное снижение или практически полное отсутствие сердечного выброса, погибают, а при незначительном его снижении по необъяснимым причинам развиваются синкопальные состояния. Однако это утверждение не доказано и не является абсолютным.

Синкопэ очень часто становится предвестником смерти. Поэтому его наличию необходимо придавать огромное значение. Внутрисердечное электрофизиологическое исследование является главным в установлении возможного механизма этого осложнения. Пресинкопальные состояния, приступы головокружения также должны приниматься во внимание, особенно если ребенок перенес операцию на открытом сердце. Другие показания, такие, как застойная сердечная недостаточность, плохая переносимость физических нагрузок, являются полезными дополнениями при решении вопроса об имплантации ЭКС. Ребенок не должен быть лишен нормального общения со сверстниками по причине брадикардии. За последнее десятилетие осложнения и отрицательные эффекты от кардиостимуляции нивелированы, что позволяет не страдать качеству жизни ребенка или подростка.

Таким образом, даже умеренная непереносимость физических нагрузок является показанием к имплантации физиологического кардиостимулятора. Пациенты с признаками недостаточности кровообращения, особенно после перенесенной операции на сердце, должны находиться под тщательным наблюдением на предмет брадикардии. После оптимизации медикаментозного лечения важно тщательно отслеживать состояние сердечного ритма и определить, насколько имеющаяся брадикардия способствует развитию недостаточности кровообращения. В такой ситуации еще более важен выбор физиологического двухкамерного стимулятора с возможностью адаптации частоты.

Как известно, брадикардия предрасполагает и к развитию тахиаритмий. Так, удлинение *P–P*- и *P–R*-интервалов, удлинение рефрактерных периодов предрасполагают к появлению автономных замещающих водителей ритма в различных частях предсердий и желудочков. Они также способствуют развитию кругов риентри, для которых необходимо наличие замедленного проведения и однонаправленной блокады. В связи с этим показана имплантация антитахикардитических устройств для предотвращения тахиаритмий по механизму риентри или патологического триггерного автоматизма.

Другая причина имплантации ЭКС – это необходимость назначения при его отсутствии антиаритмических препаратов. Особенно важен этот

аспект у больных с синдромом тахикардии-брадикардии. Так, пациенты, перенесшие операцию венозного переключения при транспозиции крупных сосудов (операция Мастарда или Сеннинга), операцию радикальной двухжелудочковой коррекции при единственном желудочке, закрытия крупных межпредсердных дефектов часто имеют склонность к развитию как брадикардии, так и предсердной риентри тахикардии [10].

Большинство антиаритмических препаратов, за исключением дигоксина, применяемых для лечения предсердных тахиаритмий, ведут к выраженной брадикардии. Помимо этого они способствуют снижению инотропной функции сердца, удлиняют рефрактерные периоды и интервал *Q–T*. Многие пациенты, перенесшие операции Мастарда, Сеннинга или классическую операцию Фонтена и получавшие антиаритмические препараты, при отсутствии постоянной электрической стимуляции сердца умирали внезапно [16, 19, 20].

В ряде случаев показанием к предсердной стимуляции является сама необходимость назначения антиаритмических препаратов, кроме дигоксина. А при сопутствующем нарушении предсердно-желудочковой проводимости требуется двухкамерная кардиостимуляция. В частности, бета-блокаторы способствуют развитию брадикардии и угнетению насосной функции сердца. Препараты классов 1 А и 1 С, такие как хинидин и флекаинид, напротив, удлиняют рефрактерность предсердной и желудочковой ткани, чем вызывают развитие непрерывно-рецидивирующей предсердной тахикардии или даже фибрилляции желудочков и внезапной смерти. Кордарон, хотя и обладает меньшим проаритмическим эффектом, урежает частоту сердечных сокращений. Другие препараты, такие как пропафенон и соталол, менее изучены, но унаследовали многие качества своих предшественников. Эпизоды внезапной смерти у перенесших операцию пациентов были зарегистрированы и при применении этих препаратов тоже.

Некоторые пациенты, оперированные по поводу септальных дефектов, имеют склонность к замедлению предсердно-желудочкого проведения на уровне узла и в системе Гиса. Антиаритмики обычно способствуют появлению дополнительных проблем у таких больных. Так, бета-блокаторы и антагонисты кальция вызывают у них атриовентрикулярную блокаду на уровне узла, препараты 1 А и 1 С классов, удлиняя рефрактерность в системе Гиса и более дистальных структурах, приводят, таким образом, к внезапным эпизодам атриовентрикулярной блокады второй степени по типу Мобиц 2. Препараты 1 В класса (фенитон и мексилетин) являются безопасными в лечении желудочковых нарушений ритма у пациентов после операции и при отсутствии ЭКС, поскольку не угнетают функции собственной проводящей системы, однако в настоящее время не используются на территории России. Во всех других случаях у данного контингента больных необходима имплантация физиологического двухкамерного ЭКС.

ПОКАЗАНИЯ, ОСНОВАННЫЕ НА ДАННЫХ ЭКГ-МОНИТОРИРОВАНИЯ И ЧАСТОТЕ СЕРДЕЧНОГО РИТМА ПРИ ОТСУТСТВИИ КЛИНИЧЕСКОЙ СИМПТОМАТИКИ

Существует ряд показаний для электрической стимуляции сердца у детей и подростков, базирующихся на показателях частоты и характера сердечного ритма, а не на клинической симптоматике. К ним, в частности, относится врожденная полная поперечная блокада в анатомически нормальном сердце. Показана постоянная электрическая стимуляция сердца, если частота желудочковых сокращений опускается ниже 55 уд/мин [17]. Рождение плода с частотой сердечных сокращений менее 55 уд/мин должно происходить в медицинском центре, где новорожденному будет оказана квалифицированная помощь вплоть до немедленной имплантации ЭКС. Важно иметь в виду, что во всех случаях, когда частота сердечных сокращений у новорожденного колеблется в пределах 55–60 уд/мин, гемодинамический статус пациента не принимается во внимание, и имплантация водителя ритма производится даже при отсутствии симптомов сердечной недостаточности. Известны случаи, когда новорожденные с прекрасной гемодинамикой внезапно погибали в первые сутки жизни при таких показателях ритма сердца.

У новорожденных и детей первого года жизни с другими сопутствующими врожденными аномалиями сердца и/или респираторным дистресс-синдромом показанием для постоянной кардиостимуляции является частота сердечных сокращений, равная 65 и менее уд/мин. Этим младенцам, находящимся заведомо в состоянии постоянного стресса и перегрузок, требуется более мощный сердечный выброс и более быстрый ритм, чем у малышей со здоровым сердцем. В подобных ситуациях дополнительным показанием к немедленной постоянной электрической стимуляции сердца является значительное или даже умеренное удлинение корригированного *Q–T*-интервала.

При полной поперечной блокаде сердца удлинение корригированного *Q–T*-интервала, как правило, является вторичным по отношению к блокаде. И наоборот, если имеется блокада второй степени с проведением 2:1, удлинение корригированного интервала *Q–T* чаще первично, а блок – вторичен по отношению к блокаде. В обоих случаях постоянная электрическая стимуляция сердца

Единый код ЭКС – NASPE/BPG

Стимулируемые камеры	Воспринимающие камеры	Ответ на восприятие	Программируемость Модуляция частоты	Антитахиаритмическая функция
0 – нет A – предсердие V – желудочек D – обе камеры (A+V)	0 – нет A – предсердие V – желудочек D – обе камеры (A+V)	0 – нет T – триггер I – подавление D – обе функции (T+I)	0 – нет P – программируем. M – мультипрограмм. R – модуляция частоты	P-антитахиаритмическая стимуляция S – дефибрилляция D – (P+S)

Примечание. Позиция I–III используется исключительно для обозначения антибрадиаритмических действий.

имеет абсолютные показания. Смертность детей с вышеописанными особенностями электрокардиограммы в отсутствие кардиостимуляции достигает 50%. Если установлено, что удлинение корригированного *Q–T*-интервала первично, то показано применение бета-блокаторов после имплантации двухкамерного стимулятора. У новорожденных наличие широкого *QRS*-комплекса на ЭКГ является показанием к кардиостимуляции, как при блокаде в области ниже пучка Гиса, так и в случае, если регистрируется электрограмма этого образования.

Пациентов с семейными вариантами полной поперечной блокады сердца обследуют с большей тщательностью и вниманием, чем пациентов с атриовентрикулярными блокадами другой этиологии. Предполагается, хотя это и не доказано, что у каждого последующего поколения симптомы брадикардии более выражены и развиваются в более раннем возрасте.

Старшим детям с частотой сердечных сокращений менее или равной 40 уд/мин при физической нагрузке или в покое показана постоянная электрическая стимуляция сердца, так как они более склонны к развитию синкопальных состояний [14]. Если частота сердечных сокращений падает ниже 30 во время сна, показана имплантация ЭКС. При наличии пауз более трех секунд при суточном ЭКГ-мониторировании, а порой при остановке сердца на три секунды рекомендуется кардиостимуляция. Еще более существенным это показание является при наличии множества пауз на фоне редкого желудочкового ритма. Кроме того, альтерация морфологии комплекса *QRS*, говорящая о нестабильности водителя ритма сердца, также требует электрической стимуляции сердца.

Блокада второй степени по типу Мобиц 1 не является показанием к имплантации ЭКС. Тип Мобиц 2 блокады второй степени с внезапным выпадением *P*-волны, но без удлинения интервала *P–R*, – абсолютное показание к кардиостимуляции. Но этот вид аритмии у детей встречается редко.

ВЫБОР ОПТИМАЛЬНОГО ЭКС И РЕЖИМА СТИМУЛЯЦИИ

Выбор наиболее оптимального ЭКС и режима стимуляции для каждого пациента – многофакторное явление [12]. Режим кардиостимуляции описан единым кодом NASPE/BPG (см. табл.).

Схематическое изображение некоторых кодов стимуляции приведено на рисунке 2.

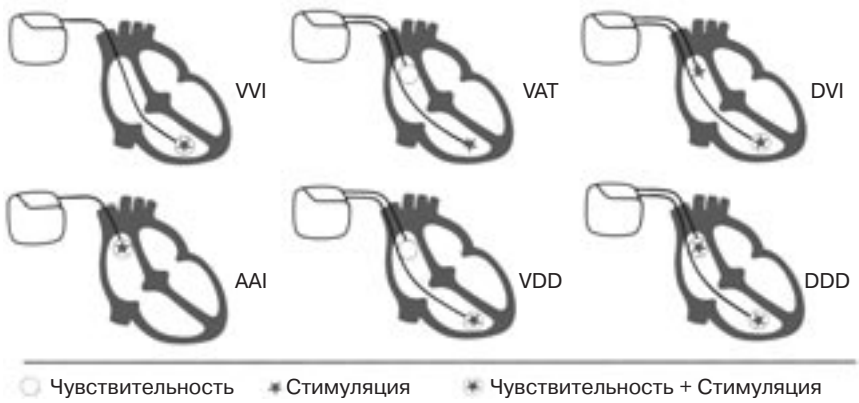

Рис. 2. Схематическое изображение некоторых кодов стимуляции.

ПОКАЗАНИЯ К ИМПЛАНТАЦИИ ПОСТОЯННОГО ЭКС В ДЕТСКОМ И ПОДРОСТКОВОМ ВОЗРАСТЕ

Показания к имплантации кардиостимулятора у детей и подростков в широком понимании могут быть определены следующим образом [9]:

1. Синусовая брадикардия с клинической симптоматикой.
2. Синдром тахикардии-брадикардии.
3. Врожденная полная поперечная блокада сердца.
4. Приобретенная или постхирургическая атриовентрикулярная блокада второй или третьей степени.

Несмотря на то что в целом показания к имплантации ЭКС у детей аналогичны таковым у взрослых, необходимо выделить некоторые важные особенности. Их необходимо всегда принимать во внимание при решении вопроса об имплантации искусственного водителя ритма ребенку или подростку. Первая особенность связана с резким ростом числа пациентов со сложными врожденными пороками сердца, которым выполняются паллиативные операции. У таких пациентов недостаточная насосная функция желудочка при патологической циркуляции крови вызывает выраженные расстройства при такой частоте ритма, которая в здоровом организме не вызывает ни жалоб, ни клинической симптоматики. Таким образом, у данного контингента пациентов необходимость имплантации ЭКС определяется соотношением частоты ритма и клинической симптоматики, а не собственно частотой сердечного ритма. Во-вторых, клиническое значение брадикардии различно в различных возрастных категориях. Так, ритм с частотой желудочковых сокращений 45 уд/мин, обнаруженный у подростка, может быть расценен как допустимый, в то время как у новорожденных, младенцев и детей раннего возраста такой ритм указывает на наличие выраженной брадикардии.

Часто брадикардия и ассоциированные с ней симптомы у детей – события преходящие (например, пароксизмы атриовентрикулярной блокады или остановка синусного узла – sinus arrest) и в связи с этим трудно документируемые. Несмотря на то что дисфункция синусного узла все чаще диагностируется у пациентов детского и подросткового возраста, сама по себе она не является показанием к имплантации искусственного водителя ритма. Основным критерием для такого решения служит сочетание клинических проявлений (например, наличие синкопальных и пресинкопальных состояний) и выраженной брадикардии (то есть частота сердечного ритма до 35–40 уд/мин или паузы более 3-х секунд при мониторировании ЭКГ). В таких случаях необходимо длительное мониторирование ЭКГ при помощи телеметрии, транстелефонной и холтеровской регистрации ЭКГ для исключения других причин, обусловливающих похожую симптоматику (апноэ, эпилептические припадки или другие нейрогенные механизмы).

Синдром тахикардии-брадикардии (чередование периодов брадикардии и трепетания предсердий или предсердной риентри тахикардии) – это чрезвычайно актуальная и часто встречающаяся проблема у молодых пациентов, перенесших операцию по поводу врожденных пороков сердца, а также операции, при которых делается широкая атриотомия, например, операция венозного переключения при транспозиции магистральных сосудов (операции Мастарда или Сеннинга), классическая процедура Фонтена и некоторые другие [11, 12]. Среди пациентов, перенесших операции такого типа, выявлена высокая частота заболеваемости и смертности в связи с пароксизмальной и хронической формами трепетания предсердий на фоне дисфункции синусного узла.

Для лечения и профилактики повторных приступов предсердной риентри тахикардии показаны оба вида стимуляции: длительная предсердная стимуляция с физиологической частотой, а также антитахикардитическая стимуляция предсердий. Впрочем, необходимость последней до сих пор является предметом дискуссий. Вполне понятно, что длительная лекарственная терапия (например, с помощью пропранолола или кордарона), являясь эффективной для лечения и контроля при трепетании предсердий, часто приводит к значительному урежению ритма сердца. В то же время другие препараты, такие как хинидин, на фоне выраженной брадикардии повышают риск развития жизнеугрожающих желудочковых аритмий и внезапной сердечной смерти. С учетом всего вышесказанного, у молодых пациентов при повторяющихся приступах предсердной тахикардии на фоне синдрома тахикардии-брадикардии постоянная кардиостимуляция является важным и необходимым дополнением к медикаментозной терапии.

Показания к постоянной кардиостимуляции у детей с врожденной полной блокадой сердца базировались на понимании причин данной патологии, с одной стороны, и развитии научно-технического прогресса в области диагностической и лечебной стимуляционной техники, с другой. Например, в последних исследованиях было показано, что имплантация ЭКС у больных с полной атриовентрикулярной блокадой и при отсутствии клинической симптоматики повышает продолжительность и качество жизни, а также предотвращает развитие пресинкопальных и синкопальных состояний и внезапной смерти.

В последних исследованиях доказана эффективность использования электрокардиостимуляции в сочетании с бета-блокаторами у больных с врожденной формой синдрома удлиненного интервала *Q–T*. Особенно эффективно такое лечение у больных с пауза-зависимой желудочковой тахикардией, или у пациентов с выраженной синусовой брадикардией, и/или при наличии атриовентрикулярной блокады высоких степеней на фоне врожденного синдрома удлиненного интервала *Q–T*. Таким образом, имплантация постоянного ЭКС снижает частоту и выраженность клинической симптоматики. Однако это не решает проблему профилактики внезапной смерти, поскольку

смерть чаще обусловлена жизнеугрожающими желудочковыми аритмиями, а не брадикардией. Поэтому таким пациентам показана имплантация ЭКС с функцией кардиовертера-дефибриллятора.

У больных с постоянной формой послеоперационной полной поперечной блокады плохой отдаленный прогноз, если у них не проводится поддержка сердечного ритма с помощью искусственного водителя ритма. Поэтому наличие предсердно-желудочковой блокады II–III степени, не разрешающейся в течение 7–14 дней после хирургического вмешательства, является абсолютным показанием для имплантации постоянного кардиостимулятора. Необходимость стимуляции при преходящей полной блокаде, с последующим разрешением в бифасцикулярный блок, пока остается дискутабельной.

Ниже приведены показания American Heart Association (AHA) и American College of Cardiology (ACC) к постоянной электрической стимуляции сердца у детей [7]. Впервые они были опубликованы в 1984 г., а затем пересматривались и дополнялись в 1991 и 1998 гг.

Показания к постоянной электрической стимуляции сердца у детей

Класс I. Абсолютные показания

1. Атриовентрикулярная блокада II–III степени с выраженной брадикардией, симптомами сердечной недостаточности и/или низким сердечным выбросом.

2. Дисфункция синусного узла с клинической симптоматикой, обусловленной брадикардией. Наличие брадикардии определяется частотой сердечных сокращений.

3. Послеоперационная атриовентрикулярная блокада II–III степени, без признаков регресса после 7 дней.

4. Врожденная полная поперечная блокада сердца с широкими *QRS*-комлексами и/или желудочковой дисфункцией.

5. Врожденная полная поперечная блокада сердца у новорожденных со структурно нормальным сердцем и частотой желудочковых сокращений менее 50–55 уд/мин и менее 70 уд/мин при сопутствующих ВПС.

6. Устойчивая пауза-зависимая ЖТ, с удлиненным или нормальным интервалом *Q–T*, при которой доказана эффективность стимуляции.

Класс II a. Относительные показания

1. Синдром тахикардии-брадикардии, требующий длительного применения антиаритмических препаратов (кроме дигоксина).

2. Врожденная полная поперечная блокада сердца в течение первого года жизни ребенка со средней частотой желудочковых сокращений менее 50 уд/мин или при наличии внезапных пауз между желудочковыми сокращениями, превышающих длительность базового цикла в 2–3 раза.

3. Синдром удлиненного интервала *Q–T* при наличии атриовентрикулярной блокады II степени с проведением 2:1 или полной поперечной блокады сердца.

4. Синусовая брадикардия без клинической симптоматики у детей со сложными ВПС с частотой желудочковых сокращений в покое менее 35 уд/мин или при наличии пауз между желудочковыми сокращениями более 3-х секунд.

Класс II b. Относительные показания

1. Преходящая послеоперационная атриовентрикулярная блокада III степени, перешедшая в синусовый ритм с признаками неразрешающейся бифасцикулярной блокады.

2. Врожденная полная поперечная блокада сердца без клинической симптоматики у новорожденного, ребенка или подростка с достаточной частотой желудочковых сокращений, узкими *QRS*-комплексами и нормальной насосной функцией желудочка.

3. Синусовая брадикардия без клинической симптоматики у подростков с сопутствующими ВПС с частотой желудочковых сокращений в покое менее 35 уд/мин или при наличии пауз между желудочковыми сокращениями более 3-х секунд.

Класс III. Электрокардиостимуляция не показана

1. Преходящая послеоперационная атриовентрикулярная блокада III степени, с восстановлением нормального предсердно-желудочкового проведения в течение 7 дней.

2. Послеоперационная бифасцикулярная блокада без клинической симптоматики с сопутствующей атриовентрикулярной блокадой I степени или без нее.

3. Атриовентрикулярная блокада I степени без клинической симптоматики.

4. Синусовая брадикардия без клинической симптоматики у подростков с наиболее длинным *R–R*-интервалом менее 3-х секунд или минимальная частота сердечных сокращения более 40 уд/мин.

ЛИТЕРАТУРА

1. *Васичкина Е. С., Гордеев О. Л., Егоров Д. Ф.* и др. Динамика спонтанного ритма у детей и подростков с имплантированными ЭКС: Тезисы докл. 7-го Всерос. съезда сердечно-сосудистых хирургов // Бюлл. НЦССХ им. А. Н. Бакулева РАМН. – 2001. – Т. 2, № 6. – С. 226.
2. *Васичкина Е. С., Гордеев О. Л., Егоров Д. Ф.* и др. Как влияет этиология нарушений сердечного ритма на острый и хронический пороги ЭС и характеристики спонтанного ритма у детей с имплантированными ЭКС: Тезисы докл. 7-го Всерос. съезда сердечно-сосудистых хирургов // Там же.– С. 226.

3. *Гордеев О. Л., Егоров Д. Ф., Адрианов А. В.* и др. Динамика электрофизиологических показателей синусно-предсердного узла и предсердно-желудочкового соединения у детей, подростков и лиц молодого возраста: Тезисы докл. 7-го Всерос. съезда сердечно-сосудистых хирургов // Там же. – С. 223.
4. *Лебедева В. К., Воронцов И. М., Егоров Д.Ф.* и др. Возрастные нормативы электрофизиологических показателей синусно-предсердного узла и предсердно-желудочкового соединения: Тезисы докл. 7-го Всерос. съезда сердечно-сосудистых хирургов // Там же. – С. 227.
5. *Albin G., Hayes D. L., Holmes D. R.* Sinus node dysfunction in pediatric and young adult patients: treatment by implantation of a permanent pacemaker in 39 Cases // Mayo Clin. Proc. – 1985. – Vol. 60. – P. 667–672.
6. *Benson D. W. Jr., Spach M. S., Edwards S. B.* et al. Heart block in children. Evaluation of subsidiary ventricular pacemaker recovery times and EGG tape recordings // Pediatr. Cardiol. – 1982. – Vol. 2. – P. 39–45.
7. *Dreifus L. S., Fisch C., Griffin J. C.* et al. Guidelines for implantation of cardiac pacemakers and antiarrhythmia devices // Circulation. – 1991. – Vol. 18. – P. 1–13.
8. *Friedli B., Bolens M., Taktak M.* Conduction disturbances after correction of tetralogy of Fallot: are electrophysiologic studies of prognostic value? // J. Amer. Coll. Cardiol. – 1988. – Vol. 11. – P. 162–165.
9. *Gillette P., Zeigler V.* Pediatric cardiac pacing. – Futura Pulishing, 1995.
10. *Gillette P. C., Shannon C., Garson A. Jr.* et al. Pacemaker treatment of sick sinus syndrome in children // J. Amer. Coll. Cardiol. – 1983. – Vol. 1. – P. 1325–1329.
11. *Gillette P. C., Wampler D. G., Shannon C.* et al. Use of cardiac pacing after the Mustard operation for transposition of the great arteries // Ibid. – 1986. – Vol. 7. – P. 138–141.
12. *Hofschire P. J., Nicoloff D. M., Moller J. H.* Postoperative complete heart block in 64 children treated with and without cardiac pacing // Amer. J. Cardiol. – 1977. – Vol. 39. – P. 559–562.
13. *Hyman A. S.* Resuscitation of the stopped heart by intracardial therapy. II. Experimental use of artificial pacemaker // Arch. Intern. Med. – 1932. – Vol. 50. – P. 283–305.
14. *Karpawich P. P., Gillette P. C., Garson A. Jr.* et al: Congenital complete atrioventricular block: Clinical and electro-physiologic predictors of need for pacemaker insertion // Amer. J. Cardiol. – 1981. – Vol. 48. – P. 1098–1102.
15. *Kosmetatos N., Blackman M. S., Elrad H.* et al. Congenital, complete heart block in the infant of a woman with collagen vascular disease. A case report // J. Reprod. Med. – 1979. – Vol. 22. – P. 213–216.
16. *Maytal J., Eviatar L., Brunson S. C.* Use of demand pacemaker in children with Guillain-Barre syndrome and cardiac arrhythmias // Pediatr. Neurol. – 1989. – Vol. 5. – P. 303–305.
17. *Michaelson M., Engle M. A.* Congenital complete heart block: An international study of the natural history // Cardiovascular Clinics / Eds A. N. Brest, M. A. Engle. – Philadelphia: FA Davis, 1972. – P. 85–101.
18. *Pinsky W. W., Gillette P. C., Garson A. Jr.* et al. Diagnosis, management, and long-term results of patients with congenital complete atrioventricular block // Pediatrics. – 1982. – Vol. 69. – P. 728–733.
19. *Polak P. E., Zijlstra F., Roelandt J. R.* Indications for pacemaker implantation in the Kearns-Sayre syndrome // Eur. Heart J. – 1989. – Vol. 10. – P. 281–282.
20. *Rheuban K. S., Ayres N. A., Sellers T. D.* Near-fatal Kearns-Sayre syndrome. A case report and review of clinical manifestations // Clin. Pediatr. (Phila.). – 1983. – Vol. 22. – P. 822–825.
21. *So L. Y., Sung R. Y., Ho J. K.* et al. Management of a hydropic infant with congenital heart block // J. Paediatr. Child Health. – 1990. – Vol. 26. – P. 158–159.
22. *Winkler R. B., Freed M. D., Nadas A. S.* Exercise-induced ventricular ectopy in children and young adults with complete heart block // Amer. Heart J. – 1980. – Vol. 99. – P. 87–92.
23. *Yabek S. M., Jarmakani J. M.* Sinus node dysfunction in children, adolescents, and young adults // Pediatrics. – 1978. – Vol. 61. – P. 593–598.

© О. Л. БОКЕРИЯ, 2006

УДК 616.12-007-053.2-089.168:616.12-089.843-77

ЭЛЕКТРОКАРДИОСТИМУЛЯЦИЯ У ДЕТЕЙ ПОСЛЕ ОПЕРАЦИЙ НА ОТКРЫТОМ СЕРДЦЕ ПО ПОВОДУ ВРОЖДЕННЫХ ПОРОКОВ СЕРДЦА

О. Л. Бокерия

Научный центр сердечно-сосудистой хирургии им. А. Н. Бакулева (дир. – академик РАМН Л. А. Бокерия) РАМН, Москва

В последние несколько лет произошел мощнейший скачок в развитии детской кардиохирургии. В сущности, в данном разделе кардиохирургии наступила новая эра. Это выразилось в появлении новых и совершенствовании уже известных хирургических процедур, что в свою очередь позволило спасать жизни детей, которые еще некоторое время назад считались неоперабельными и умирали при рождении, в младенчестве или в раннем детском возрасте.

С другой стороны, такое бурное развитие хирургической техники и технологии, способствовавшее значительному увеличению числа сложных операций, привело к росту количества осложнений, обусловленных механическим повреждением структур сердца во время оперативного вмешательства. В значительной мере это касается и проводящей системы сердца. Тем не менее и в этой области достигнуты значительные успехи. Подтверждением тому служит следующая статистика:

если в прошлом послеоперационная полная поперечная блокада сердца наблюдалась после 30% операций по поводу простых ВПС (например, ДМЖП, ДМПП) и после 90% операций при сложных хирургических процедурах (например, двойное отхождение магистральных сосудов от ПЖ, тетрада Фалло, атриовентрикулярная коммуникация), то в настоящее время при простых ВПС это осложнение встречается не более чем в 2% случаев, а при сложных – в 30% случаев и в среднем составляет не более 10%.

За последние 10 лет определились основные направления и приоритеты электрической стимуляции сердца у детей, перенесших оперативную коррекцию врожденных пороков сердца. Резюмируя многолетний опыт, следует отметить, что основные тенденции направлены на упрощение процедуры имплантации систем кардиостимуляции. Одним из направлений является более широкое применение трансвенозного доступа. Кардиостимуляция у детей отличается не только из-за послеоперационного статуса, но и вследствие роста пациента.

В данном обзоре обсуждаются различные аспекты проведения постоянной электрической стимуляции сердца у детей с аритмиями, возникшими после операций на открытом сердце по поводу ВПС.

ТАКТИКА ВЕДЕНИЯ ПАЦИЕНТОВ, ПЕРЕНЕСШИХ ХИРУРГИЧЕСКУЮ КОРРЕКЦИЮ ВРОЖДЕННЫХ ПОРОКОВ СЕРДЦА

Главный принцип, используемый при имплантации постоянных искусственных водителей ритма таким больным, состоит в следующем: выбранный режим стимуляции должен оптимизировать гемодинамику, улучшить тем самым клиническую картину, снизить проявления сердечной недостаточности и повысить в конечном счете качество жизни пациента. Такой подход вполне логичен и объясняется тем, что у пациентов, перенесших операцию на сердце по поводу ВПС, функциональные возможности сердца ограничены вследствие аномального анатомического строения, а впоследствии скомпрометированы хирургическим вмешательством. Поэтому для пациентов данной категории поддержание сердечной деятельности в оптимальных условиях чрезвычайно важно. Система стимуляции подбирается в данном случае таким образом, чтобы обеспечить очень четкую синхронность работы предсердий и желудочков. Например, в случае полной поперечной блокады сердца, приобретенной хирургическим путем, с нормальным функционированием синусного узла, необходима кардиостимуляция в режиме VDD или DDD, потому что оба этих режима обеспечивают синхронизацию желудочкового сокращения с импульсом синусного узла и систолой предсердий. Во время атриовентрикулярной блокады с дисфункцией синусного узла идеальный режим – DDDR-стимуляция. Известно, что при имплантации эндокардиальных электродов можно добиться лучших параметров стимуляции, чем при имплантации обычных эпикардиальных электродов, и обеспечить таким образом долговечность работы батареи ЭКС. Поэтому при отсутствии интракардиальных анастомозов венозная стимуляция предпочтительна. Однако, надо отметить, что существует ряд объективных обстоятельств, которые не позволяют использовать данный вид стимуляции у таких детей. Это наличие право-левого сброса крови в сердце, предстоящая впоследствии операция на открытом сердце и малый вес (менее 10 кг). Тем не менее и эти факторы со временем становятся относительными. Известны случаи имплантации эндокардиальной системы стимуляции новорожденному весом менее 3 кг [1]. А самый большой опыт по имплантации эндокардиальных ЭКС детям весом менее 10 кг был представлен J. A. E. Kammergaard, E. Rosental, J. Bostock и соавт. в 2004 г. [9]. К настоящему моменту абсолютным противопоказанием для эндокардиальной стимуляции у детей является только наличие сброса крови справа налево.

КАРДИОСТИМУЛЯЦИЯ: ЧАСТОТА И ПОКАЗАНИЯ

Как правило, повреждение проводящей системы во время открытой операции на сердце происходит при выполнении внутрисердечной коррекции, канюляции, надрезов в области предсердий и т. п. Отсюда становится очевидным, что потребность в постоянной кардиостимуляции после оперативного вмешательства зависит от сложности врожденного порока сердца. Ретроспективный анализ данных 6000 пациентов с врожденными пороками сердца, перенесших операцию на открытом сердце, показал, что частота имплантации постоянных ЭКС после операций по поводу врожденных пороков сердца составила 2,2%. В этом исследовании показаниями к кардиостимуляции стали ранняя атриовентрикулярная блокада (55%), поздняя атриовентрикулярная блокада (31%) и синдром слабости синусного узла (14%). ДМЖП и ДМЖП в сочетании с другими пороками имели место у 67% пациентов [8].

У детей, оперированных по поводу врожденных пороков сердца, кардиолог чаще всего сталкивается с полной поперечной блокадой сердца в результате хирургических манипуляций в области расположения атриовентрикулярного соедине-

ния либо с нарушением функции синусного узла, обусловленой массивными манипуляциями на правом предсердии. Нужно отметить также, что нарушение функции синусного узла в большинстве случаев проявляется наджелудочковыми тахиаритмиями (мерцательная аритмия, трепетание предсердий, непрерывно-рецидивирующая предсердная риентри тахикардия), сменяющимися эпизодами тяжелой брадикардии, вплоть до появления длительных (более 3 секунд) периодов асистолии. В случае сохраненной нормальной функции синусного узла мы обычно применяем режим DDD/R-стимуляции. Если блокада преходящая, можно имплантировать желудочковый электрод и проводить стимуляцию в режиме VVI. Такой режим стимуляции обеспечивает наибольшую долговечность батареи ЭКС.

Показания к предсердной стимуляции при дисфункции синусного узла у детей, особенно младшего возраста, не однозначны. Удачным в данном случае можно считать режим DDD-стимуляции. Его преимущества заключаются, во-первых, в обеспечении физиологической стимуляции желудочков, синхронизированной с работой синусного узла и сокращениями предсердий, во-вторых, при усугублении дисфункции синусного узла сохраняется физиология стимуляции и нет необходимости в дополнительных процедурах. По данным ряда авторов, постоянная стимуляция предсердий необходима всем пациентам после операции, при которой проводится массивная атриотомия и другие манипуляции на предсердиях (например, после выполнения процедуры Фонтена, операций Мастарда или Сеннинга). У таких больных брадикардия сопровождается гипотензией, сниженной сократительной способностью желудочка, проявляющихся клинически или выявляемых при помощи инструментальных и лабораторных методов. Асимптомным пациентам с паузами более 2-х секунд, ЧСС в период сна менее 30 уд/мин и средней частотой в период бодрствования менее 60 уд/мин абсолютно необходима постоянная электрическая стимуляция сердца. В настоящее время предложено достаточно оригинальное решение этой проблемы [2]. Показано, что практически у всех пациентов, перенесших операцию с массивным рассечением миокарда предсердий, впоследствии развиваются тяжелые наджелудочковые тахиаритмии, чередующиеся зачастую с эпизодами редкого ритма. Таким образом, очевидно, что многим из них потребуется кардиостимуляция сразу после операции или в будущем. В связи с этим полезной может оказаться фиксация предсердного электрода к эпикарду предсердий для последующего его использования в случае, если окажется, что постоянная стимуляция сердца неизбежна. Благодаря такому подходу ребенок может избежать повторной торакотомии.

Установлено, что у пациентов, перенесших операцию Мастарда при транспозиции магистральных сосудов или классическую процедуру Фонтена при атрезии трехстворчатого клапана или единственном желудочке, часто развивается дисфункция синусного узла с предсердной риентри тахикардией. Такая неконтролируемая или плохо контролируемая предсердная риентри тахикардия – фактор риска смерти [5]. Использование антиаритмических препаратов у этой группы пациентов усугубляет брадикардию. Если после применения дигоксина предсердная риентри тахикардия не прекращается, мы рекомендуем имплантировать двухкамерный стимулятор с возможностью проведения предсердной антитахикардитической стимуляции. Такая стратегия позволяет не только контролировать риентри тахикардию, но и использовать более мощные антиаритмические препараты на фоне антибрадикардитической стимуляции.

АСПЕКТЫ ИМПЛАНТАЦИИ

Послеоперационная атриовентрикулярная блокада

Как уже упоминалось выше, венозная стимуляция – оптимальный выбор для большинства пациентов с хирургически приобретенной атриовентрикулярной блокадой. При подготовке к имплантации следует учитывать некоторые моменты. Во-первых, необходимо убедиться, что отсутствует сброс крови справа налево. Для этого требуется провести ЭхоКГ с цветной допплерографией, изучив состояние межпредсердной и межжелудочковой перегородок. При внутривенном введении контрастного вещества возможно визуализировать даже небольшой дефект. Если обнаруживается сброс крови справа налево, от эндокардиальной стимуляции следует воздержаться.

Тем не менее, в исключительных случаях, несмотря на наличие внутрисердечного сброса, венозный доступ оказывается предпочтительней эпикардиальной стимуляции. Таким пациентам для снижения риска тромбообразования требуется постоянный прием антикоагулянтных препаратов, например синкумара или варфарина. До имплантации важно провести оценку деятельности синусного узла. При нормальной функции синусного узла мы предпочитаем стимуляцию в режиме DDD. При дисфункции синусного узла предпочтительнее режим DDDR. У пациентов, перенесших открытую операцию на сердце, высокий порог стимуляции и блокада выхода встречаются наиболее часто. Таким образом, учитывая вышеуказанный факт, следует выбрать стимулятор, обладающий достаточной мощностью, то есть не менее 7,5–8 В.

Очень часто у пациентов, оперированных по поводу врожденных пороков сердца, наблюдается преходящая атриовентрикулярная блокада высоких степеней. Несмотря на то что, как правило, у них частота желудочкового ритма не опускается ниже 60 в минуту даже во сне, эти пациенты относятся к группе высокого риска развития внезапной смерти. Мы рекомендуем имплантировать в этих случаях желудочковый электрод и ЭКС, работающий в режиме VVI. Такой подход объясняется тем, что, во-первых, хотя вероятность использования стимулятора может быть минимальна, но применение его может оказаться крайне необходимым, а во-вторых, тем, что в таком режиме заряда батареи стимулятора хватает на значительно более длительный срок.

Минимальные требования для выполнения операции имплантации эндокардиальной системы кардиостимуляции у детей, оперированных по поводу ВПС, включают общий наркоз (кетамин, дормикум); временное поддержание достаточной частоты сердечных сокращений с помощью симпатомиметиков (атропин, астмопент) или временной стимуляции; флюороскопическое оборудование; мониторирование ЭКГ и/или внутрисердечных импульсов; и в случае необходимости присутствие специалиста, осведомленного о патологии данного пациента и проведенной хирургической операции.

До имплантации проводится визуализация v. cefalica и v. subclavia. Ангиограмма выполняется для изучения проходимости вен и возможности проведения электрода. После проведения электрод устанавливается в соответствующей камере и изучаются параметры стимуляции. Чтобы обеспечить удлинение электрода по мере роста ребенка, во избежание растяжения и разрыва электрода в правом предсердии формируется петля. Со временем она распрямится, обеспечив постоянную кардиостимуляцию на протяжении нескольких лет.

Далее формируют карман для ЭКС. На этом этапе особенность заключается в том, что у детей, как правило, слой подкожной жировой клетчатки очень тонкий. В связи с этим при имплантации ЭКС под кожу велика опасность эрозии. Поэтому карман формируют в большой грудной мышце или между большой и малой грудными мышцами, предупреждая таким образом образование подкожного пролежня [6]. Чаще применяют биполярные электроды активной фиксации, использование которых позволяет получить лучшие параметры стимуляции, чем в случае с униполярными электродами. Активная фиксация предпочтительнее по двум причинам [4]: практически отсутствует возможность смещения электрода; при необходимости электрод можно легко удалить, не травмируя эндо- и миокард.

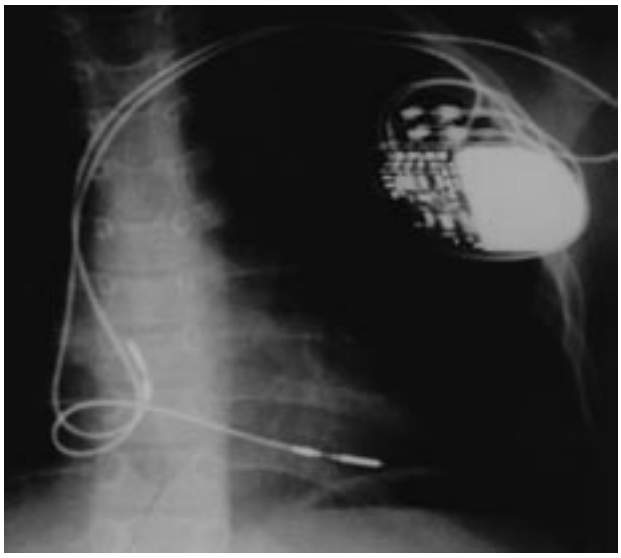

Эндокардиальная система кардиостимуляции у больной с послеоперационной ППБ.

Предсердный электрод ввинчен в область ушка правого предсердия, желудочковый – в нижнюю часть МЖП ближе к верхушке.

Место имплантации предсердных и желудочковых электродов также заслуживает особого внимания. Если удается получить хорошие параметры стимуляции, мы имплантируем предсердный электрод в основание ушка правого предсердия. Если электрод не удерживается или порог стимуляции слишком высок, а чувствительность низка или отсутствует, следует пробовать имплантировать электрод в другие области предсердия. Во избежание стимуляции диафрагмального нерва рекомендуется не вкручивать электрод в боковую стенку правого предсердия. Желудочковый электрод имплантируется в верхнюю треть межжелудочковой перегородки, однако необходимо соблюдать осторожность при наличии заплаты на месте ДМЖП, поскольку острый кончик вкручивающегося электрода может легко ее повредить (см. рис.).

Преимущество эндокардиальной стимуляции перед эпикардиальной наиболее ярко выражено именно у пациентов, оперированных по поводу врожденных пороков сердца. При эндокардиальном доступе порог стимуляции и порог чувствительности могут быть на порядок лучше, чем соответствующие пороги при эпикардиальной стимуляции.

Все вышеперечисленное позволяет сделать вывод о том, что трансвенозный доступ по сравнению с эпикардиальным обеспечивает более высокую надежность и долговечность электрода, продлевая тем самым время работы батареи электрокардиостимулятора. В результате необходимость в частых повторных интервенциях, связанных со сменой ЭКС, значительно снижается [7, 10].

Синусовая брадикардия

Повреждение синусного узла и синусовая брадикардия являются результатом хирургических операций с проведением массивных манипуляций на предсердиях. Чаще всего – это закрытие ДМПП, процедура венозного переключения при транспозиции магистральных сосудов (операция Мастарда или Сеннинга), классический вариант процедуры Фонтена. До начала стимуляции в режиме AAI необходимо удостовериться в компетентности атриовентрикулярного узла. У детей старшего возраста можно использовать для этого тредмил-тест. Для осуществления эффективной стимуляции через атриовентрикулярный узел в минуту должно проводиться не менее 120 импульсов. В противном случае следует воспользоваться бифокальной системой стимуляции в режиме DDD/R. При дисфункции синусного узла используется режим AAIR.

При стимуляции в режиме AAI предпочтение отдается биполярным электродам с активной фиксацией. При достижении оптимальных параметров стимуляции – порога чувствительности не менее 1,7 мВ, порога стимуляции в 1В при длительности импульса 0,54 мс, электрод закрепляется. Заметим, что таких параметров стимуляции не всегда легко добиться у пациентов, перенесших операции Фонтена, Сеннинга или Мастарда. Верхушка системного предсердия – наиболее удобное место для имплантации электрода пациентам, перенесшим операцию Мастарда. Больным, которым выполняется процедура Фонтена, предсердные электроды могут быть имплантированы вдоль предсердной перегородки или вдоль боковой стенки предсердия.

У пациентов, которым проводились операции Фонтена, Мастарда и Сеннинга, были получены следующие параметры стимуляции на предсердном электроде в остром периоде: порог стимуляции в группе Мастарда и Сеннинга составил 1,5 В при длительности импульса 0,54 мс, а в группе Фонтена – 2,5 В при длительности импульса 0,54 мс [3]. Если больному был рекомендован режим стимуляции DDD, на предсердном электроде при их имплантации порог стимуляции во всех группах не превышал 0,8 В при длительности импульса 0,54 мс. Таким образом, у больных, перенесших расширенные хирургические вмешательства на сердце, крайне сложно достичь порога стимуляции менее одного вольта.

Синдром брадикардии–тахикардии

Антитахикардитическую предсердную стимуляцию рекомендуется использовать в случае выявления у ребенка синусовой брадикардии и предсердной риентри тахикардии. Лечение этих пациентов должно быть комплексным, так как мероприятия, направленные на устранение как тахикардии, так и брадикардии, должны проводиться одновременно. Применение антиаритмических препаратов может приводить к серьезным проблемам. Известно, что сильные антиаритмические препараты усугубляют брадикардию, а, обладая проаритмогенным эффектом, могут пролонгировать и учащать эпизоды тахикардии. У оперированных пациентов, страдающих наджелудочковой риентри тахикардией, при отсутсвии антитахикардитического эффекта дигоксина рекомендуется проводить антитахикардитическую предсердную стимуляцию [3].

До имплантации необходимо выполнить тщательное электрофизиологическое исследование, чтобы изучить механизм развития и купирования предсердной тахикардии. Важно выяснить, насколько эффективно искусственное ускорение ритма сердца может помочь в прекращении тахикардии, другими словами, насколько антитахикардитическая стимуляция предсердий способна вылечить пароксизм тахикардии. Встречаются случаи, например, среди пациентов, перенесших классическую операцию Фонтена, когда механизм развития предсердной риентри тахикардии различен, и при этом некоторые из них поддаются лечению стимуляцией, а другие – нет. Антитахикардитическая стимуляция может улучшить и качество жизни этих пациентов [2].

Электрокардиостимуляция позволяет более широко применять различные антиаритмические препараты и таким образом осуществлять медикаментозный контроль над тахикардией. Технические аспекты имплантации такие же, как и при синдроме слабости синусного узла. Необходимо заметить, однако, что у пациентов, перенесших процедуру Фонтена, центральное венозное давление высокое, что обусловливает обильное кровотечение при пункции подключичной вены и проведении туда электрода. А состояние эндокарда предсердия требует потратить много времени на выбор позиции и репозиции электрода для достижения хороших параметров стимуляции.

Эпикардиальный метод

Если по объективным причинам невозможно осуществить трансвенозную стимуляцию, выполняется имплантация эпикардиальной системы электрокардиостимуляции. У маленьких пациентов чаще используют субмечевидный доступ, помещая ЭКС в прямую мышцу живота (Ott D. A., Gillette P. C., Cooley D. A., 1982). В последнее время используется также карман между большой и малой грудными мышцами. Такое положение стимулятора

обеспечивает большую его стабильность и значительно уменьшает риск смещения и повреждения ЭКС извне. В большинстве случаев используются вкручивающиеся желудочковые электроды и миокардиальные «stab-on» для предсердий.

В заключение надо сказать, что ведение послеоперационного периода у детей в настоящий момент отработано, выработаны показания к проведению кардиостимуляции, отработана методика имплантации и дальнейший контроль за больным. Сегодня на первый план выходят проблемы, связанные с возможностью импользования электрокардиостимуляции у детей, оперированных по поводу сложных пороков сердца, для лечения сердечной недостаточности, как основополагающего компонента наряду с оптимальной медикаментозной терапией. Учитывая большие компенсаторные возможности всех систем детского организма, проведение бивентрикулярной стимуляции даже в течение короткого времени в раннем послеоперационном периоде позволяет восстановить геометрически правильную форму левого желудочка (электромеханическое обратное ремоделирование) и нормальную сократительную функцию миокарда. Данная проблема в настоящее время начинает активно развиваться, опубликованы материалы о первых успешных результатах.

Не менее актуальной остается проблема изучения влияния электрокардиостимуляции на качество жизни пациентов с ЭКС. Работа в этом направлении ведется менее активно. Причина состоит также и в том, что, имея достаточно высокие показатели уровня здоровья, эти пациенты не нуждаются в медицинской помощи и за ней не обращаются. Таким образом, «найти» этих больных достаточно сложно. Поэтому в настоящее время во всем мире создаются регистры пациентов с имплантируемыми устройствами. В ряде стран, в частности, созданы регистры детей с имплантируемыми устройствами, что облегчает контроль за состоянием их здоровья и проведение анализа имеющейся в базе данных информации.

ЛИТЕРАТУРА

1. *Ayabakan C., Rozental E.* Endocardial pacemaker implantation in neonates and infants // IPEG. – 2006. –Vol. 6, № 2. – P. 57–62.
2. *Balaji S., Johnson T. B., Sade R. M.* et al. Management of atrial flutter after the Fontan procedure // J. Amer. Coll. Cardiol. – 1994. – Vol. 23. – P. 1209–1215.
3. *Case C. L., Gillette P. C., Zeigler V. L.* et al. Problems with permanent atrial pacing in the Fontan patient // PACE. – 1989. – Vol. 12, № 1. – P. 92–96.
4. *Friedman R. A., Moak J. P., Garson A. Jr.* Active fixation of endocardial pacing leads: The preferred method of pediatric pacing // Ibid. – 1991. – Vol. 14. – P. 1213–1216,
5. *Garson A., Bink-Boelkens M., Hesslein P. S.* et al. Atrial flutter in the young; a collaborative study of 380 cases // J. Amer. Coll. Cardiol. – 1985. – Vol. 6. – P. 871–878.
6. *Gillette P., Edgerton J., Kratz J., Zeigler V.* The subpectoral pocket: the preferred implanted site in pediatric pacemakers // PACE. – 1991. – Vol. 14. – P. 1089–1092.
7. *Hayes D. L., Holmes D. R., Maloney J. D.* et al. Permanent endocardial pacing in pediatric patients // J. Thorac. Cardiovasc. Surg. – 1983. – Vol. 85, № 4. – P. 618 – 624.
8. *Hellemans I. M., Van Hemel N. M., Kooyman C. A.* Atrioventricular block in childhood caused by mesothelioma // PACE. –1981. – Vol. 4. – P. 216–220.
9. *Kammergaard J. A. E., Rosental E., Bostock J.* et al. Endocardial pacemaker implantation in infants weighting < 10 kg // Ibid. – 2004. – Vol. 27. – P. 1466–1474.
10. *Kerstjens-Frederikse M. W. S., Bink-Boelkens M., de Jongste M.* et al. Permanent endocardial pacing in pediatric in children: morbidity and efficacy offollow up // Int. J. Cardiol. – 1991. – Vol. 33. – P. 206–214.

© Е. Л. БОКЕРИЯ, 2006

УДК 616.125-008.311-053.2-07-08

ЭКТОПИЧЕСКАЯ ПРЕДСЕРДНАЯ ТАХИКАРДИЯ У ДЕТЕЙ: КЛИНИКА, ДИАГНОСТИКА И ЛЕЧЕНИЕ

Е. Л. Бокерия

Научный центр сердечно-сосудистой хирургии им. А. Н. Бакулева (дир. – академик РАМН Л. А. Бокерия) РАМН, Москва

Нарушения ритма сердца у детей наблюдаются чаще как изолированная форма патологии. Лечение определяется возрастом ребенка, особенностями естественного течения аритмии, наличием и выраженностью клинической симптоматики и врожденного порока сердца. Наиболее частой формой нарушения ритма у детей является суправентрикулярная тахикардия. Эктопическая предсердная тахикардия (ЭПТ), которая встречается в 4–6% случаев у взрослых и у 11% детей [8], считается основным видом хронической наджелудочковой тахикардии в детском возрасте.

Предполагается, что возникновение данного вида аритмии обусловлено наличием очага ано-

мального автоматизма, как правило, в области легочных вен или ушка ПП [5, 8, 20]. По данным G. Bernuth и соавт., у 14 из 21 ребенка эктопический очаг находился в правом предсердии, у остальных 7 – в левом предсердии (на основании ЭКГ-критериев) [3]. Противоположные результаты приводят J. Salerno и соавт. [15], у 22 детей (из 35, которым проводилось ЭФИ) они отметили левостороннюю локализацию эктопического очага: у 12 в ушке левого предсердия, у 9 в устье легочных вен и у 1 на свободной стенке левого предсердия [15]. По данным C. Tracy и соавт. [19], J. Goldberger и соавт. [9], более одного эктопического очага выявляется у 20–30% пациентов. Наследственная предрасположенность отмечается у 50% пациентов [1].

У детей чаще наблюдается непрерывно-рецидивирующая форма эктопической тахикардии. Так, по данным A. Khongphatthanayothin и соавт. [11], у 6 из 10 пациентов в возрасте от 0 до 9 лет наблюдалась постоянная форма ЭПТ. В работе G. Bernuth и соавт. [3], у 14 детей (из 21) отмечалась непрерывно-рецидивирующая форма, в 7 случаях регистрировался возвратный тип тахикардии. Согласно исследованию A. Garson и соавт. [6], тахикардия присутствовала в течение 24 часов у 76% пациентов (у 40 из 53), занимала от 50 до 99% времени у 7 детей и от 10 до 19% времени – у 6 детей. Важно отметить, что если при непрерывно-рецидивирующей форме аритмия имела клинические проявления в 93% случаев (у 13 из 14 пациентов), то при возвратном типе – только в 29% (у 2 из 7) [3]. Данное нарушение ритма сердца может быть диагностировано еще внутриутробно и сохраняться в дальнейшем после рождения [8, 12, 15]. Согласно значительному числу исследований, при данном виде тахикардии клиническая симптоматика имеется у 33–100% пациентов [5, 8, 11, 12, 15, 21].

Крайне важным является тот факт, что до момента развития вторичной кардиомиопатии (на фоне ЭПТ) симптомы заболевания отсутствуют или минимальны, в дальнейшем же клиническая картина во многом определяется явлениями недостаточности кровообращения. По данным P. Gillette [7], аритмия может манифестировать синкопальными состояниями, снижением толерантности к физической нагрузке, одышкой. Согласно ретроспективному исследованию J. Salerno и соавт. [15], у пациентов старше трех лет симптомы заболевания на момент верификации диагноза регистрировались достоверно чаще (63% против 23%, $p<0{,}01$), чем у детей раннего возраста. Полученные авторами данные приведены в таблице.

Частота сердечных сокращений при ЭПТ составляет 130–300 уд/мин и значительно варьирует при физических и эмоциональных нагрузках. По данным J. Wang и соавт. [21], во время начала или окончания аритмии наблюдался феномен «разогрева» или «охлаждения» в 50% случаев (у 13 из 24 пациентов). Эктопическая тахикардия часто ошибочно диагностируется как вторичная синусовая тахикардия при сердечной недостаточности (Gillette P. и соавт., 1985; Packer и соавт., 1986 и др.), развитию последней способствует частота сокращений и длительность тахикардии.

Клинические проявления ЭПТ у детей [15]

Симптомы	Возраст детей	
	до 3-х лет (n=22)	старше 3-х лет (n=35)
Нерегулярный ритм	10	16
Тахикардия	6	13
Проблемы вскармливания	2	0
Сердцебиение	0	11
Другие	4	6

Согласно исследованиям J. Wang и соавт. [21], A. Khongphatthanayothin и соавт. [11], J. Salerno и соавт. [15] и др., недостаточность кровообращения как следствие ЭПТ регистрировалась у 50–80% пациентов. В работе J. Salerno и соавт. [15] показано, что снижение сократительной способности левого желудочка наблюдалось у 11 из 68 детей, тяжелая степень кардиомиопатии (фракция выброса, рассчитанная по методу Симпсона, равнялась 16–18%) – у 3-х пациентов. У 7 из 8 пациентов (в возрасте от 1 дня до 10 лет) с вторичной кардиомиопатией была выявлена ЭПТ, фракция выброса составляла 22,2% (15–45%), кардиоторакальный индекс – 64% (52–70%) [10]. Точные физиологические механизмы развития левожелудочковой недостаточности до конца не определены. Неспособность сердца сокращаться с более высокой частотой как основная причина вышеуказанной недостаточности вызывает сомнения [7].

Ранее считалось, что тахикардия крайне тяжело поддается медикаментозному лечению, однако к настоящему времени появились работы, указывающие на эффективность целого ряда препаратов в лечении ЭПТ. Необходимо подчеркнуть, что в большинстве случаев используется комбинация антиаритмических средств, результаты лечения во многом определяются электрофизиологическими механизмами возникновения аритмии, наличием либо отсутствием сопутствующего заболевания сердца и внутренних органов, длительностью самой тахикардии и возрастом ребенка. Согласно публикации R. L. Sung, M. R. Lauer [18], показано

назначение антиаритмических препаратов 1А и 1В классов, которые могут привести к восстановлению синусового ритма, однако в среднем эффективность их применения составляет 50%, достаточно часто они только уменьшают частоту предсердного ритма. Вышеуказанные авторы считают, что препараты класса III (соталол) не прекращают предсердную тахикардию, но очень эффективны в поддержании уже восстановленного синусового ритма [18].

G. Bernuth и соавт. [3] к препаратам первого ряда в лечении ЭПТ относят амиодарон, следующими по эффективности являются пропафенон и флекаинид. С другой стороны, согласно данным вышеуказанных авторов, в лечении ЭПТ у всех пациентов использовалось в среднем 3 антиаритмических препарата (от 1 до 8) [3]. Сочетанное использование антиаритмиков может снизить их потенциальные побочные эффекты и оказаться более эффективным в лечении аритмии. Z. Naheed и соавт. [14] показали, что использование кордарона в сочетании с β-блокаторами приводило к восстановлению синусового ритма у 63% больных. J. Wang и соавт. [21] предлагают ступенчатую стратегию лечения ЭПТ, рассматривая в качестве первого препарата дигоксин, при его неэффективности к терапии следует подключать β-блокаторы и антиаритмические препараты 1 класса. R. Juneja и соавт. [10] показали, что использование амиодарона в сочетании с дигоксином или пропранололом было эффективным у 6 из 7 пациентов.

Ретроспективное исследование J. Salerno и соавт. продемонстрировало, что эффективность лечения тахикардии зависит от возраста пациентов. Дети были разделены на две возрастные группы (до 3-х лет и старше 3-х лет). В обеих группах (в первой группе 17 детей, во второй – 30) также использовалась комбинация антиаритмических препаратов, в большинстве случаев это было сочетание дигоксина и β-блокаторов. Данная комбинация привела к восстановлению синусового ритма у 8 пациентов младше 3-х лет и у 9 детей из второй группы. Следует отметить, что первичное изолированное назначение амиодарона или соталола оказалось неэффективным в первой группе больных. Показано, что эффективность медикаментозного лечения тахикардии у пациентов младше 3-х лет составила 91% против 37% у детей второй группы. Кроме того, частота спонтанного исчезновения аритмии была значительно выше у детей младше 3-х лет (78% против 16%) [15]. Аналогичные данные о высокой частоте отсутствия тахикардии после прекращения лечения у грудных детей приводит целый ряд исследователей [2, 17, 18, 20]. Крайне важным представляется тот факт, что в случае спонтанного исчезновения эктопической предсердной тахикардии в раннем возрасте, рецидива аритмии в старшей возрастной группе не наблюдается [15]. Кроме того, кардиомиопатия на фоне ЭПТ является обратимым процессом, несмотря на свою тяжесть и длительность заболевания [10, 15].

При неэффективности медикаментозной терапии, развитии тяжелой кардиомиопатии, особенно у детей старше 3-х лет, большинство авторов предлагает использовать метод радиочастотной аблации. Тем не менее, и в данном случае существуют определенные сложности, обусловленные в первую очередь локализацией и количеством эктопических очагов. Так, в работе J. Salerno и соавт. [15] краткосрочная эффективность процедуры РЧА составила 86% (у 30 из 35) в группе детей старше 3-х лет, в 10 из этих случаев отмечен рецидив аритмии в ближайшие 3 месяца. В целом положительный результат аблации наблюдался у 26 (74%) из 35 детей. Неудачные процедуры РЧА и рецидив аритмии после аблации встречались при локализации эктопического очага в ушках левого и правого предсердия, устье верхней правой легочной вены. Статистически достоверной корреляции между локализацией аритмогенного субстрата и исходом процедуры аблации авторами найдено не было [15].

В более ранней работе E. Walsh и соавт. [20] радиочастотная аблация была выполнена 12 пациентам (1 ребенок 8 месяцев и 11 детей старше 7 лет), с краткосрочной и долгосрочной эффективностью 92% (11 детей). Только у 8-месячного ребенка процедура не привела к восстановлению синусового ритма [20]. В литературе приводятся различные данные о частоте положительных результатов аблации (70–90%), следует отметить, однако, незначительное число наблюдений во всех случаях. Сравнительный анализ результатов радиочастотной аблации ЭПТ у грудных детей и пациентов более старшего возраста показал, что они были практически сопоставимы как в плане эффективности (89,7 и 87,3% соответственно), так и в плане частоты возможных осложнений. Однако авторы подчеркивают, что результаты данной процедуры у грудных детей целиком зависят от компетентности и опыта персонала [4].

Экспериментальными исследованиями показано отсроченное во времени увеличение зоны радиочастотного повреждения в сердцах ягнят, что во многом ограничивает применение этого метода у грудных детей [16]. К настоящему моменту сложилась устойчивая точка зрения о том, что вследствие высокой частоты спонтанного исчезновения аритмии, эффективности комбинированного медикаментозного ее лечения, вероятности быстрого обратного развития кардиомиопатии на фоне

терапии детям младше 3-х лет по возможности следует оказывать терапевтическое пособие с максимальной отсрочкой процедуры РЧА. В свою очередь, пациентам более старшего возраста при отсутствии эффекта от комбинированного медикаментозного лечения, нарастании степени кардиомиопатии и недостаточности левого желудочка показано интервенционное или хирургическое вмешательство.

Суммируя вышесказанное, необходимо еще раз подчеркнуть, что эктопическая предсердная тахикардия является причиной аритмогенной кардиомиопатии у детей, поддается, как правило, комбинированной антиаритмической терапии и имеет высокую частоту спонтанного исчезновения в раннем возрасте без последующего рецидива. У детей школьного возраста и подростков лучшие результаты лечения получены при проведении радиочастотной аблации.

ЛИТЕРАТУРА

1. *Бокерия Л. А.* Тахиаритмии. – Л.: Медицина, 1989.
2. *Bauersfeld U., Gow R. M., Hamilton R. M.* et al. Treatment of atrial ectopic tachycardia in infants < 6 months old // Amer. Heart J. – 1995. – Vol. 129, № 6. – P. 1145–1148.
3. *Bernuth G. V., Engelhardt W., Kramer H. H.* et al. Atrial automatic tachycardia in infancy and childhood // Eur. Heart J. – 1992. – Vol. 13, № 10. – P. 1410–1415.
4. *Blaufox A. D., Felix G. L., Saul J. P.* et al. Radiofrequency catheter ablation in infants ⩽ 18 months old. Short-term data from the pediatric ablation registry // Circulation. – 2001. – Vol. 104. – P. 2803–2808.
5. *Deal B. J., Wolf G. S., Gelband H.* Current concepts in diagnosis and management of arrhythmias in infants and children. – 1998.
6. *Garson A., Gillette P., Moak J. P.* et al. Supraventricular tachycardia due multiple atrial ectopic foci: A relatively common problem // J. Cardiovasc. Electrophysiol. – 1990. – Vol. 1. – P. 132–138.
7. *Gillette P.* Successful transcatheter ablation of ectopic atrial tachycardia in young patients using radiofrequency current // Circulation. – 1992. – № 86. – P. 1139–1140.
8. *Gillette P., Garson A.* Clinical pediatric arrhythmias. – W. B. Saunders Company, 1999.
9. *Goldberger J., Kall J., Ehlert F.* et al. Effectiveness of radiofrequency catheter ablation for treatment of atrial tachycardia // J. Amer. Coll. Cardiol. – 1993. – Vol. 72. – P. 787–793.
10. *Juneja R., Shah S., Naik N.* et al. Management of cardiomyopathy resulting from incessant supraventricular tachycardia in infants and children // Indian Heart J. – 2002. – Vol. 54, № 2. – P. 176–180.
11. *Khongphatthanayothin A., Chotivitayatarakorn P., Lertsupcharoen P.* et al. Atrial tachycardia from enhanced automaticity in children: Diagnosis and initial management // J. Med. Assoc. Thai. – 2001. – Vol. 84, № 9. – P. 1321–1328.
12. *Koike K., Hesslein P. S., Findlay C. D.* et al. Atrial automatic tachycardia in children // Amer. J. Cardiol. – 1988. – Vol. 61. – P. 1227–1230.
13. *Mehta A. V., Sanchez G. R., Sacks E. J.* Ectopic automatic atrial tachycardia in children: Clinical characteristics, management and follow-up // J. Amer. Coll. Cardiol. – 1988. – Vol. 11, № 2. – P. 379–385.
14. *Naheed Z. J., Strasburger J. F., Bensonn D. W.* et al. Natural history and management strategies of automatic atrial tachycardia in children // Amer. J. Cardiol. – 1995. – Vol. 75. – P. 405–407.
15. *Salerno J. C., Kertesz N. J., Friedman R. A., Fenrich A. L.* Clinical course of atrial ectopic tachycardia is age-dependent: Results and treatment in children < 3 or > or =3 years of age // J. Amer. Coll. Cardiol. – 2004. – Vol. 43, № 3. – P. 438–444.
16. *Saul J. P., Hulse J. E., Papagiannis J.* et al. Late enlargment of radiofrequency lesions in infant lambs: Implications for ablation procedures in small children // Circulation. – 1994. – Vol. 90. – P. 492–499.
17. *Saul J. P., Walsh E. P., Triedman J. K.* Mechanisms and therapy of complex arrhythmias in pediatric patients // J. Cardiovasc. Electrophysiol. – 1995. – Vol. 6. – P. 1129–1147.
18. *Sung R. J., Lauer M. R.* Fundamental approaches to the management of cardiac arrhythmias. – Kluwer Academic Publishers, 2000.
19. *Tracy C. M., Swartz J. F., Fletcher F.* et al. Radiofrequency catheter ablation of ectopic atrial tachycardia using paced activation sequence mapping // J. Amer. Coll. Cardiol. – 1993. – Vol. 21. – P. 910–917.
20. *Walsh E. P., Saul J. P., Hulse E.* et al. Transcatheter ablation of ectopic atrial tachycardia in young patients using radiofrequency current // Circulation. – 1992. – Vol. 86. – P. 1138–1146.
21. *Wang J. N., Wu J. M., Tsai Y. C., Lin C. S.* Ectopic atrial tachycardia in children // J. Formos. Med. Assoc. (China). – 2000. – Vol. 99, № 10. – P. 766–770.

© А. Ш. РЕВИШВИЛИ, М. В. НОСКОВА, 2006

УДК 616.124-008.318:616-053.2/.7

ВОЗМОЖНОСТИ ЛЕЧЕНИЯ ЖЕЛУДОЧКОВЫХ АРИТМИЙ У ПАЦИЕНТОВ ДЕТСКОГО И ЮНОШЕСКОГО ВОЗРАСТА

А. Ш. Ревишвили, М. В. Носкова

Научный центр сердечно-сосудистой хирургии им. А. Н. Бакулева (дир. – академик РАМН Л. А. Бокерия) РАМН, Москва

Проблема внезапной аритмической смерти – одна из актуальнейших в кардиологии. Желудочковые тахикардии в 90% случаев развиваются на фоне ИБС, осложненной постинфарктным кардиосклерозом разной степени тяжести.

Однако желудочковые аритмии, возникшие у лиц молодого возраста, не имеющих коронарной болезни, также ассоциируются с высоким риском внезапной сердечной смерти и поэтому имеют большое клиническое и социальное значение. Особая

группа некоронарогенных аритмий – желудочковые нарушения ритма у детей.

Структура желудочковых аритмий неишемической этиологии до настоящего времени остается достаточно сложной и несистематизированной. Из-за крайнего разнообразия нозологических форм и клинических проявлений не существует единого подхода к классификации и лечебной тактике в этой группе больных. Преобладающим вариантом лечения таких пациентов является антиаритмическая терапия (ААТ) [9, 10, 15, 23], подбор которой в большинстве случаев проводится эмпирически, методом проб и ошибок. Существующая в настоящее время теория «сицилианского гамбита» [23] достаточно сложна для применения в широкой клинической практике, поскольку даже в ходе эндокардиального электрофизиологического исследования (ЭФИ) не всегда удается достоверно установить механизм аритмии, особенно это касается дифференциального диагноза между триггерными аритмиями, протекающими по типу «ранних постдеполяризаций» [12], и аритмиями по типу аномального автоматизма (авторы настоящей статьи считают, что наиболее корректно говорить о «reentry» и «non-reentrant», или «автоматических», желудочковых аритмиях, эти термины и будут употребляться далее в тексте).

Совершенствование методов интервенционной аритмологии и, в частности, катетерных методов устранения желудочковых нарушений ритма во многом расширило представление о механизмах аритмии и подходах к выбору методов лечения. Однако до настоящего времени остаются нерешенными вопросы, связанные с этиологией, анатомическим субстратом, электрофизиологическими механизмами и эффективностью различных методов лечения пациентов с некоронарогенными желудочковыми нарушениями ритма. Одной из актуальных проблем остается оптимизация подбора антиаритмических препаратов, необходимость которой определяется высоким процентом рефрактерности к любой ААТ у этой группы пациентов, быстрым развитием толерантности к ранее эффективным препаратам и их проаритмогенным действием.

Среди этой категории пациентов лишь небольшую часть составляют больные, у которых причина формирования аритмогенного субстрата в миокарде желудочков сердца не вызывает сомнений у врача. Это пациенты с кардиомиопатиями (гипертрофической и дилатационной), врожденными пороками сердца, в том числе перенесшие операции радикальной их коррекции, и отчасти пациенты с аритмогенной дисплазией сердца в манифестирующей стадии заболевания, когда выраженные анатомические изменения в правом желудочке не оставляют сомнений в диагнозе. Все остальные случаи, а их подавляющее большинство, обычно относят к «идиопатическим». Однако при детальном обследовании часто удается выявить те или иные причины развития желудочковой тахикардии. По нашим данным причинами формирования аритмогенных очагов в миокарде желудочков сердца в детском и юношеском возрасте при интактных коронарных артериях и отсутствии явной сердечной патологии оказываются начальные стадии аритмогенной дисплазии сердца (АДС) или перенесенный в субклинической форме миокардит, приведший к формированию очагов кардиосклероза в желудочках [20, 31]. Дифференциальный диагноз между этими двумя состояниями не всегда очевиден, и для правильного определения нозологии в данном случае необходимо пользоваться диагностическими критериями, разработанными McKenna и соавт. для АДС, так как для латентных миокардитов и МКС в настоящее время не существует общепринятых алгоритмов, обладающих высокой степенью диагностической надежности (разработанные NYHA критерии диагноза для острых миокардитов, как правило, не применимы в случаях латентных форм и МКС).

И все же нужно признать, что у значительной части пациентов детского и юношеского возраста, страдающих желудочковыми нарушениями ритма, причина их возникновения так и остается за пределами нашего понимания. Однако нами замечено, что во всех случаях «идиопатических аритмий» при анализе вариабельности сердечного ритма выявляется грубый вегетативный дисбаланс, что дает основание предполагать в этих случаях болезни рецепторов или вегетативных ганглиев.

МАТЕРИАЛ И МЕТОДЫ ИССЛЕДОВАНИЯ

Всего за период с начала 1996 по июнь 2006 г. были обследованы 256 пациентов с некоронарогенными желудочковыми нарушениями ритма, выполнены 234 операции РЧА с общей эффективностью 89%. Средний возраст пациентов составил 27,2±12,6 года, число мужчин – 121, женщин – 135. Из них пациентов детского и юношеского возраста (до 18 лет включительно) – 89 (мальчиков – 54, девочек – 35); средний возраст – 14,2 года.

1. Систематизация диагностических подходов в группе пациентов с некоронарогенными желудочковыми аритмиями

Как уже говорилось, пациенты с некоронарогенными ЖА представляют собой разнородную по клиническим проявлениям, этиологическим факторам и степени потенциального риска ВВС группу больных, требующих различных подходов к лечению.

Мы предлагаем развернутый протокол обследования пациентов с клинически значимыми желудочковыми аритмиями, развившимися у молодых пациентов, который позволит в значительной степени сократить долю идиопатических аритмий в этой группе больных и адекватно оценить риск развития аритмогенных осложнений [18].

Протокол обследования пациентов с некоронарогенными желудочковыми аритмиями

1. Анализ 12-канальной ЭКГ: морфология эктопических желудочковых комплексов, оценка синусового комплекса QRST.

2. Прекардиальная ЭхоКГ.

3. Поверхностное картирование ЭКГ по 98 отведениям.

4. Суточное мониторирование ЭКГ по Холтеру (в том числе по 12 каналам и 3-канальное по Франку).

5. Спектральный и временной анализ вариабельности сердечного ритма на коротких участках ритмограммы без аритмии на фоне отмены ААТ по данным суточного мониторирования ЭКГ по Холтеру.

6. Сигнал-усредненная ЭКГ (ЭКГ ВР) – хронологический анализ.

7. Проба с физической нагрузкой на велоэргометре или тредмиле (при отсутствии противопоказаний).

8. Клинический и биохимический анализы крови.

9. Иммунологическое исследование крови на миокардиальные антитела, серологическое исследование на антигенный состав наиболее распространенных инфекционных заболеваний: стафилококки, стрептококки, микоплазма, вирусы Эпштейна–Бара, простого герпеса и герпес Zoster и пр .

10. Исследование функции щитовидной железы (УЗИ, сцинтиграфия, уровень тиреоидных гормонов, антитела к тиреоглобулину) – по показаниям.

11. Магнитно-резонансная томография с программной функцией «подавления» жировой ткани.

12. Правая и левая вентрикулография – по показаниям.

13. Селективная коронарография – по показаниям.

14. Сцинтиграфия миокарда левого и правого желудочков в покое.

15. Эндокардиальное электрофизиологическое исследование.

Показания к проведению эндокардиального электрофизиологического исследования и радиочастотной аблации (РЧА) аритмогенной зоны в желудочках сердца [28]

• *Класс I*

– симптоматичная мономорфная устойчивая ЖТ, резистентная к ААТ, непереносимость ААП, предпочтение пациента;

– ФТ, bundle branch reentrant;

– устойчивая мономорфная ЖТ, при неэффективности ИКД-терапии.

• *Класс II*

– симптоматичная мономорфная неустойчивая ЖТ, резистентная к ААТ, непереносимость ААП, предпочтение пациента.

• *Класс III*

– эффективная антиаритмическая и ИКД-терапия, хорошая переносимость, предпочтение пациента;

– нестабильная, быстрая, политопная ЖТ, ФЖ, невозможность корректного картирования;

– бессимптомная неустойчивая ЖТ, дебют ЖА.

Показания к имплантации кардиовертера-дефибриллятора

• *Класс I*

– остановка сердца вследствие ФЖ или ЖТ, причина которой не является обратимой (уровень доказанности А);

– спонтанная устойчивая ЖТ в сочетании со структурной патологией сердца (В);

– синкопе неясной этиологии, но клинически соответствующее гемодинамически значимой устойчивой ЖТ или ФЖ, индуцируемой на ЭФИ, если медикаментозная терапия неэффективна, непереносима или предпочтительнее обойтись без нее (В);

– неустойчивая ЖТ при ИБС, предшествующем ИМ, дисфункции ЛЖ и вызываемой ФЖ или устойчивой ЖТ на ЭФИ, при неэффективности ААТ (А);

– спонтанная устойчивая ЖТ, не устранимая другими методами лечения (ААТ, РЧА) у пациентов с «нормальным» сердцем (С);

– пациенты с ФВ ЛЖ $\leqslant$ 30% по прошествии минимум 1 месяца после перенесенного ИМ и 3 месяцев после реваскуляризации миокарда (В).

• *Класс II*

– остановка сердца, считающаяся результатом ФЖ, когда проведение ЭФИ противопоказано в связи с сопутствующей патологией (С);

– выраженная симптоматика (синкопе, пресинкопе), обусловленная устойчивой ЖТ, на период ожидания трансплантации сердца (С);

– наследственные состояния с высоким риском развития жизнеугрожающих аритмий (синдром *LQT*, ГКМП) (В);

– повторяющиеся синкопе неустановленной этиологии при выявлении дисфункции желудочков и вызываемых на ЭФИ ЖА, после исключения других возможных причин синкопе (С);

– синкопе или семейный анамнез ВСС в сочетании с типичной или атипичной блокадой ПНПГ и подъемом сегмента *ST* в правых грудных отведениях (синдром Бругада) (С);

– синкопе у пациентов с выраженной структурной патологией сердца без регистрации ЖА при проведении инвазивных и неинвазивных исследований (С).

• *Класс III*

– синкопе неустановленной этиологии у пациентов без индуцируемых ЖА и без структурной патологии сердца (С);

– непрерывно-рецидивирующая или некупирующаяся ЖТ или ФЖ (С);

– ЖТ или ФЖ, устранимая хирургическими или интервенционными методами (ФЖ при синдроме WPW, ЖТ из ВТПЖ, ЖТ из ВТЛЖ, ФТ);

– ЖТ или ФЖ вследствие обратимых расстройств (острая фаза ИМ, острый миокардит, электролитный дисбаланс, проаритмогенный эффект ААТ и других лекарственных средств, декомпенсированный гипертиреоз, травма и проч.), когда возможна коррекция патологического состояния, вследствие чего значительно снизится риск повторного возникновения жизнеугрожающего аритмического эпизода (В);

– выраженные психические заболевания, которые могут быть усугублены имплантацией прибора или будут препятствовать систематическому наблюдению (С);

– различные заболевания в терминальной стадии при прогнозировании наступления летального исхода в течение 6 мес;

– пациенты с ИБС при отсутствии спонтанных или индуцируемых ЖА перед операцией АКШ;

– пациенты с медикаментозно-рефрактерной СН IV ФК по NYHA, которые не могут быть кандидатами на пересадку сердца.

Для детей при определении показаний к проведению интервенционных методов диагностики и лечения следует учитывать возраст и массу тела.

Внутрисердечное электрофизиологическое исследование (ЭФИ) проводили в рентгенооперационной на фоне отмены всех антиаримических препаратов (кордарон отменяли за 40 суток, остальные препараты – за 2–4 суток до ЭФИ); у взрослых – с использованием комбинированной анестезии, у детей – общей (диприван). Для установки диагностических и лечебных катетеров, как правило, применяли бедренный доступ по методике Сельдингера. Катетеризация коронарного синуса проводилась через левую подключичную вену. Проведение и установка электродов осуществлялась под рентгеноскопическим контролем. При катетеризации левых камер сердца вводили гепарин (болюсно 100 Ед/кг + дополнительно 1000 Ед/кг).

Выявление электрофизиологического механизма желудочковой аритмии основывалось на проведении стандартных методик: при индукции и купировании аритмии методом программируемой стимуляции аритмия классифицировалась как reentry, при выявлении феномена «overdrive supression», индукции аритмии на фоне введения препаратов, обладающих симпатомиметической активностью, или на фоне учащающей стимуляции, а также в случае невозможности индукции, аритмия классифицировалась как non-reentrant, или автоматическая.

Картирование во время исследования проводится во время «залпов» тахикардии или при экстрасистолах. Локализация зоны аритмии основывается на нахождении максимального времени опережения комплекса *QRS* в точке эффективных воздействий до комплекса *QRS* на поверхностной ЭКГ и идентичности стимуляционных и спонтанных комплексов во всех 12 отведениях ЭКГ. При нахождении «ранней зоны» и положительном стимуляционном картировании наносились радиочастотные воздействия.

Критерием эффективной абляции в нашем исследовании считалось устранение существующей аритмии на первых секундах РЧ-воздействия, невозможность индукции аритмии на фоне программируемой стимуляции при reentry тахикардиях и отсутствие фокальной активности при эктопических аритмиях, в том числе при учащающей стимуляции на фоне введения астмопента или мезотона.

В послеоперационном периоде в первые трое суток проводился ежедневный эхокардиографический и электрокардиографический контроль, суточное мониторирование ЭКГ по Холтеру для объективной оценки эффективности проведенной РЧА и адекватности антиаритмической терапии. Аспирин назначали в течение 8 недель после операции при катетеризации как правых, так и левых камер сердца.

При отсутствии осложнений и рецидивов пациентов выписывали из отделения на 3–5 сутки после операции.

Контрольное обследование, включающее ЭКГ, ЭхоКГ, суточное мониторирование ЭКГ по Холтеру, в ряде случаев – МРТ миокарда, проводилось через 6, 12 и 24 месяца после операции.

В случае сохранения эктопической желудочковой активности в послеоперационном периоде, а также в случаях невозможности проведения РЧА по данным ЭФИ (близость коронарных артерий, ствола пучка Гиса, глубокое интрамуральное залегание аритмогенного очага), проводился подбор ААТ, которая считалась эффективной при уменьшении количества эктопических желудочковых комплексов на 2/3 от исходного по данным суточного мониторирования ЭКГ по Холтеру.

Настоящее сообщение основано на результатах статистической обработки данных, полученных

при детальном неинвазивном обследовании пациентов с ЖА, выявлении механизмов аритмии и локализации аритмогенных очагов на ЭФИ, ретроспективном наблюдении.

Авторы данного сообщения предприняли попытку систематизации желудочковых аритмий, в основу которой положен принцип формулировки развернутого клинического диагноза, где каждый пункт соответствует последовательным этапам диагностики [19].

Классификация некоронарогенных желудочковых аритмий

I. Нозологическая принадлежность:
- *ЖА на фоне кардиомиопатий*
  - *– ГКМП;*
  - *– ДКМП;*
  - *– другие варианты кардиомиопатий;*
- *ЖА на фоне аритмогенной дисплазии сердца;*
- *постмиокардитические ЖА;*
- *ЖА оперированного сердца*
  - *– операции радикальной коррекции ТФ;*
  - *– операция пластики ДМЖП;*
  - *– другие операции;*
- *идиопатические ЖА;*
- *синдромы удлиненного интервала Q–T*
  - *– врожденный;*
  - *– приобретенный;*
- *синдром Бругада.*

II. Клиническое течение
– пароксизмальная ЖТ;
– нестабильная ЖТ;
– непрерывно-рецидивирующая (возвратная) ЖТ;
– желудочковые аллоритмии;
– идиовентрикулярный ритм;
– парасистолия;
– другие варианты.

III. Морфология желудочковых комплексов
– мономорфная ЖЭС/ЖТ;
– полиморфная ЖЭС/ЖТ;
– двунаправленная ЖТ;
– ЖТ типа «пируэт»;
– хаотическая ЖТ;
– другие варианты.

IV. Влияние фармакологических препаратов
– чувствительные к β-АБ (катехоламинозависимые);
– чувствительные к аденозину;
– чувствительные к верапамилу;
– медикаментозно-рефрактерные желудочковые аритмии;
– другие варианты.

V. Локализация аритмогенных очагов
– из выводного тракта правого желудочка;
– из выводного тракта левого желудочка (эпикардиально, эндокардиально);
– с участием проводящей системы (фасцикулярные, bundle branch reentry);
– другие локализации (приточные тракты правого и левого желудочков, средние отделы перегородки сердца, верхушка правого желудочка и др.);
– политопные аритмии.

VI. Электрофизиологический механизм
- *повторный вход возбуждения (reentry);*
- *триггерный автоматизм*
  - *– ранние постдеполяризации;*
  - *– поздние постдеполяризации;*
- *аномальный автоматизм;*
- *другие варианты.*

2. Наиболее частые нозологические формы некоронарогенных желудочковых аритмий у пациентов детского и юношеского возраста

1. Аритмогенная дисплазия сердца

Если рассматривать некоронарогенные желудочковые нарушения ритма в свете нозологической их принадлежности, то наиболее злокачественно они протекают у пациентов с аритмогенной дисплазией сердца (АДС) (рис. 1.)

Впервые заболевание описано G. Fontaine и соавт. в 1977 г. До настоящего времени не существует общепринятого мнения относительно этиологии заболевания. Вероятно, АДС следует расценивать как разновидность кардиомиопатии, при которой происходит замещение миокарда правого, значительно реже – левого желудочка фиброзной и/или жировой тканью, следствием чего является электрическая нестабильность миокарда, создающая предпосылки для развития злокачественных

Рис. 1. Препарат сердца пациента с АДС (Calabrese F. и соавт., 1999).

На фото видны массивные участки жирового перерождения миокарда в области свободной стенки и выраженная трабекулярность в области верхушки правого желудочка сердца.

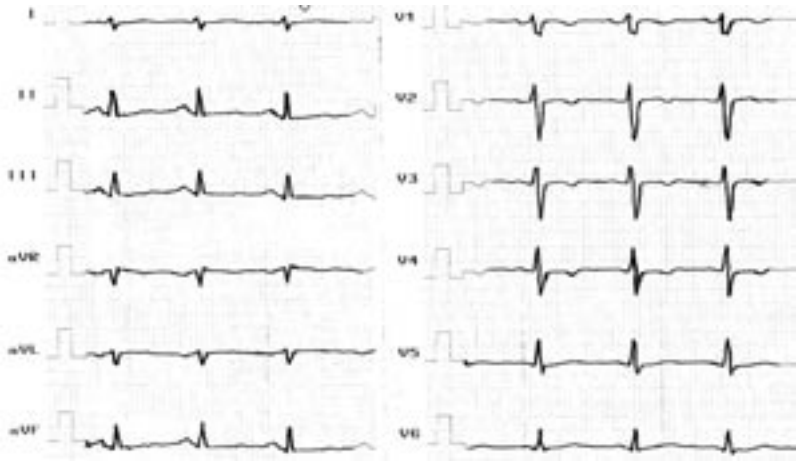

Рис. 2. ЭКГ пациента 12 лет с АДС: синусовый ритм, расширение комплекса *QRS* более 110 мс и нарушение деполяризации в правых грудных отведениях.

желудочковых аритмий, сопряженных с высоким риском внезапной смерти [32].

АДС может быть диагностирована в любом возрасте, распространенность ее малоизучена в связи с тем, что дебют заболевания часто протекает бессимптомно. Известно, что женщины болеют в 3 раза чаще мужчин. Около 1% больных с АДС ежегодно умирают внезапно на фоне лечения антиаритмическими препаратами [26, 32].

При проведении многоцентрового исследования, основанного на данных 42 пациентов с аритмогенной дисплазией, получены результаты, свидетельствующие о том, что это заболевание нельзя отнести к изолированному поражению мышцы только правого желудочка, и корректнее говорить об аритмогенной дисплазии сердца с преимущественным поражением одного из желудочков, чаще правого [18, 26]. Большинство исследователей, занимающихся патогенезом АДС, едины во мнении, что одной из причин жирового перерождения стенки правого желудочка является изолированный, генетически детерминированный апоптоз кардиомиоцитов этого отдела сердца с последующим замещением поврежденных клеток жировой и фиброзной тканью в мозаичной последовательности.

В настоящее время принято выделять два гистологических варианта АДС [26]:

1) жировой (40%) – с первичной дилатацией выводного отдела или тотальной дилатацией правого желудочка;

2) фиброзно-жировой (60%) – с аневризмами выводного отдела и/или области верхушки правого желудочка.

Выявляемые у части больных локальные изменения интрамуральных симпатических окончаний связывают с вирусным повреждением нервного аппарата сердца, определяющим развитие стойкой гиперсимпатикотонии, которая в свою очередь делает миокард крайне восприимчивым к катехоламиновым влияниям, что объясняет склонность к ригидной синусовой тахикардии и играет важную роль в патогенезе аритмических осложнений болезни [34].

Скопление жировой и фиброзной ткани между эндокардом и эпикардом создает предпосылки для развития дивертикулов и/или аневризм, которые диагностируются у 60% больных АДС и являются характерной чертой ее морфогенеза [3, 6, 43].

При АДС обнаружено нарушение биосинтеза структурных белков миоцитов (α-актинина и β-спектрина), кодирующихся q23-q24 экзонами 14 q42-q43 экзонами 1 хромосом. Аналогичные изменения описаны при миопатиях Дюшена и Беккера, однако сочетание АДС с патологией скелетной мускулатуры, так же как и с другими анамалиями сердца, не характерно [26].

Вместе с тем есть ряд простых признаков, выявляемых на этапе неинвазивного исследования, позволяющих заподозрить АДС. Так, увеличение длительности *QRS* более 110 мс относится к разряду симптомов, имеющих высокую степень чувствительности и специфичности, и выявляется у 70% пациентов с развернутой клинической картиной заболевания. Кроме того, в 50% случаев отмечается отклонение ЭОС вправо и различные степени блокады в системе правой ножки пучка Гиса (рис. 2, табл. 1).

При проведении ЭКГ ВР поздние потенциалы желудочков выявляются у 60–90% в общей популяции больных АДС [29], у детей с АДС – не более чем в 25% случаев, они так же, как волна «ε» в правых грудных отведениях, отражают задержанную желудочковую деполяризацию. Частота выявления поздних потенциалов желудочков коррелирует с длительностью и тяжестью аритмии, однако

Таблица 1

Диагностическое значение показателей, отражающих степень внутрижелудочковой блокады у больных с АДС [26]

Показатели	Чувствительность, %	Специфичность, %
QRS> 110 мс	55	100
QRS V_2/QRS V_4>1,1	93	100
(QRS V_1+QRS V_3) / / (QRS V_4+QRS V_6)> 1,1	93	100

в случае локализованных участков жирового перерождения и наличия желудочковых аритмий ЭКГ ВР может быть не изменена. По данным ряда авторов, измененная ЭКГ ВР не является предиктором возникновения желудочковых аритмий при АДС [29]. Вероятно, что отсутствие поздних потенциалов желудочков при подтвержденной АДС с устойчивыми пароксизмами желудочковой тахикардии свидетельствует о не-риентри (автоматическом) механизме желудочковой аритмии, но это предположение требует сопоставления с данными ЭФИ. Иными словами, поздние потенциалы желудочков в настоящее время являются диагностическим признаком АДС, обладающим низкой чувствительностью и специфичностью.

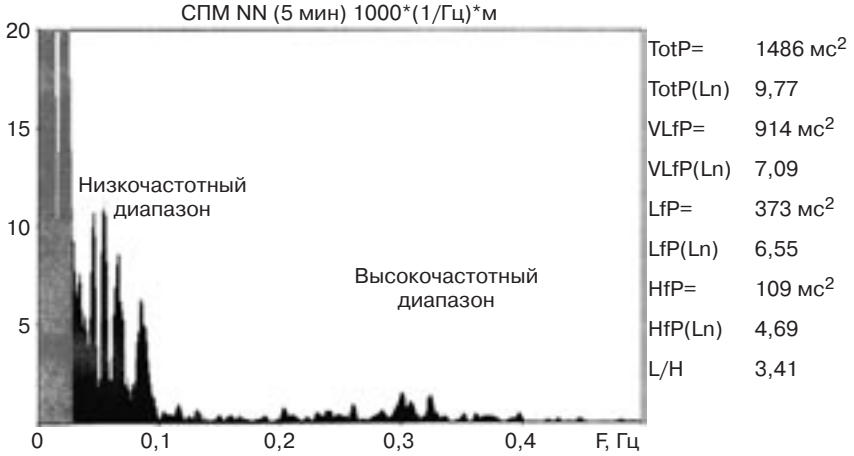

Рис. 3. Анализ вариабельности сердечного ритма у пациента с АДС (спектральный анализ 5-минутной интервалограммы).

При оценке вариабельности сердечного ритма у подавляющего большинства больных отмечается значительное снижение параметров временного анализа и преобладание низкочастотных составляющих спектрального анализа (рис. 3), что свидетельствует о гиперсимпатикотонии и наряду с положительными данными пробы с физической нагрузкой может служить косвенным показанием к назначению антиаритмических препаратов, обладающих β-адреноблокирующей активностью, с целью предупреждения пароксизмов желудочковой тахикардии, которые у больных с АДС в большинстве случаев являются катехоламинозависимыми [19, 29].

Одним из самых достоверных методов диагностики АДС является ангиокардиографическое исследование правого желудочка (рис. 4).

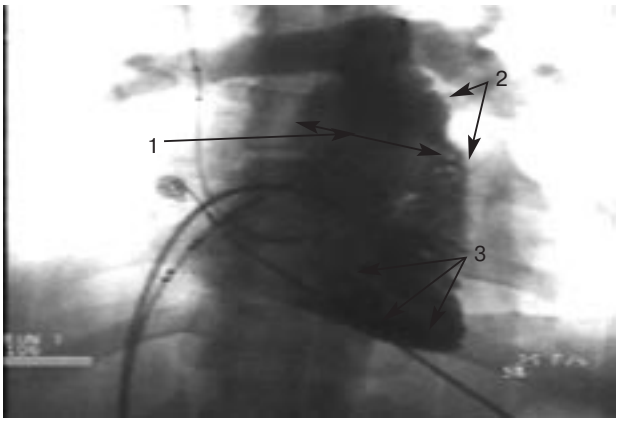

Рис. 4. Ангиографический вид систолы правого желудочка сердца у пациента 18 лет с АДС.

1 – расширение выводного тракта правого желудочка; 2 – аневризматические выбухания свободной стенки на уровне выводного тракта правого желудочка; 3 – повышенная трабекулярность верхушки правого желудочка.

При проведении вентрикулографии выявляются расширение выводного отдела ПЖ, аневризматические выпячивания стенок правого желудочка, чаще всего локализующиеся в заднем подклапанном и переднем инфундибулярном пространстве, участки гипо- и дискинеза, наличие поперечно направленных гипертрофированных трабекул в области верхушки дистальнее модераторного тяжа [42, 43]. Выявление комбинации этих признаков при проведении правой вентрикулографии свидетельствует о наличии дисплазии с 96% специфичностью и 88% чувствительностью.

Магнитно-резонансная томография (рис. 5) позволяет оценить увеличение содержания жировой и/или фиброзной ткани в миокарде, ее очаговое расположение, истончение стенок на ранних стадиях заболевания. В настоящее время считается, что методика может заменить ангиографию правого желудочка и биопсию миокарда в диагностике этой патологии [53].

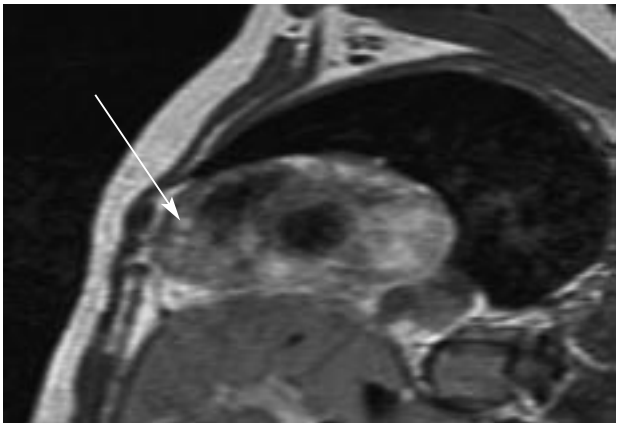

Рис. 5. МРТ миокарда правого желудочка при АДС.

Стрелкой показан участок жировой дисплазии на уровне выводного тракта правого желудочка.

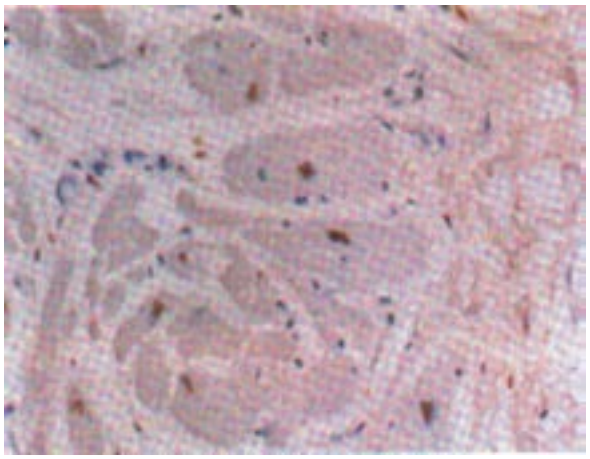

а

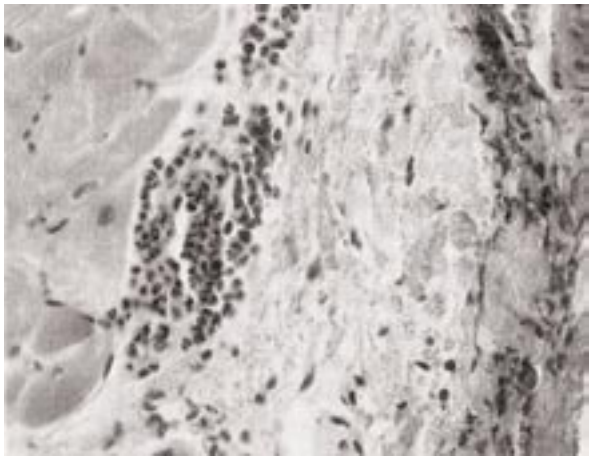

б

Рис. 6. Гистологическая диагностика АДС.

а – жировой вариант; *б* – фиброзно-жировой вариант.

Эндомиокардиальная биопсия (рис. 6) обычно проводится в области соединения перегородки и передней стенки правого желудочка. Критерием диагностики является доля фиброзной и жировой ткани в биоптате. При АДС жировая составляющая превышает 3%, а фиброзная не превышает 40%. Чувствительность этой методики составляет 67%, специфичность – 92% [2, 20].

В связи с широким применением вентрикулографии и МРТ миокарда и высокой диагностической надежностью этих методик, биопсия все реже употребляется для верификации аритмогенной дисплазии сердца и других заболеваний миокарда. Ее диагностическая надежность по данным разных авторов не превышает 37–45%, а необходимый (не менее чем шестикратный) забор кусочков сердечной мышцы в области свободной стенки правого желудочка крайне травматичен для пациента и связан с риском перфорации и тампонады сердца.

В 1994 г. W. J. McKenna и соавт. предложили диагностические критерии аритмогенной дисплазии сердца (табл. 2), принятые Европейской ассоциацией кардиологов [26].

Диагноз АДС считается достоверным при сочетании двух больших критериев, одного большого и двух малых или четырех малых критериев.

Субстратом для возникновения желудочковой аритмии при АДС является, как правило, компенсаторно гипертрофированный миокард, расположенный вокруг зон жировой и/или фиброзной ткани.

Электрофизиологическим механизмом ЖТ при АДС в случае значимых размеров зоны жирового и фиброзного перерождения миокарда ПЖ является reentry, что обусловлено наличием зоны «медленного» проведения на границе между фиброзно-жировой и компенсаторно гипертрофированной тканями сердца. Изолирующие прослойки жировой и фиброзной ткани между пучками миокардиальных волокон ослабляют межклеточные контакты и создают условия для замедленного проведения возбуждения. При односторонней блокаде проведения, замедленном проведении электрического импульса и соответствующих рефрактерных пери-

Таблица 2

Диагностические критерии АДС

Признаки	Большие критерии	Малые критерии
Семейный анамнез	• Случаи АДС, доказанные аутопсией или эндомиокардиальной биопсией	• Случаи внезапной смерти в молодом возрасте; • случаи АДС, доказанные клинически
ЭКГ	• Наличие волны «ε»; • *QRS* > 110 мс в V_1–V_3	• Частые ЖЭС (>1000/24 ч); • эпизоды мономорфной ЖТ с морфологией БЛНПГ; • нарушение реполяризации в V_1–V_3 у лиц старше 12 лет, не имеющих БПНПГ
Гистологические данные	Фиброзно-жировая инфильтрация (содержание жировой ткани >40%)	• Увеличение содержания жировой ткани > 3%; • лимфоцитарные инфильтраты в биоптате
Дисфункция желудочков	• Значимая дилатация, снижение ФВ ПЖ; • сегментарное поражение ПЖ с вовлечением ЛЖ; • аневризмы ПЖ	• Умеренная дилатация ПЖ без снижения его ФВ

одах создаются условия для формирования цепи reentry. Доказательствами этого при проведении ЭФИ, помимо идентификации зоны «медленного» проведения, являются регистрация эндокардиальных поздних желудочковых потенциалов, индукция и купирование аритмии с помощью программируемой стимуляции, феномен «entrainment». Причем при индукции аритмии отмечается обратно пропорциональная зависимость между величиной задержки экстрастимула и первым предэктопическим интервалом, поскольку при нарастании преждевременности экстрастимула возникает прогрессивное замедление проведения в одном из участков петли reentry, что облегчает развитие повторного входа возбуждения и соответственно желудочковой тахикардии [2, 11].

Также известно, что на ранних стадиях заболевания для кардиомиоцитов, находящихся в процессе апоптотического перерождения, свойственны значительные изменения кальциевого обмена. Избыточное скопление кальция во внутриклеточном пространстве оказывает выраженное воздействие на электрические и механические процессы в миокарде, приводя, в частности, к формированию очагов триггерной активности, обусловленных поздними постдеполяризациями и ассоциирующимися с ними нарушениями ритма. Триггерные ЖТ не всегда вызываются на ЭФИ программируемой стимуляцией, но могут быть индуцированы введением препаратов, обладающих симпатомиметической активностью, или на фоне учащающей стимуляции, причем возможность индукции в этом случае зависит не только от частоты навязываемого ритма, но и от количества навязываемых комплексов. Кроме того, при триггерных аритмиях имеются конкордантные соотношения между последним интервалом сцепления экстрастимула и первым предэктопическим интервалом. Таким образом, триггерная активность, обусловленная поздними постдеполяризациями, является частотно-зависимым феноменом, поскольку длительность кардиоцикла влияет на амплитуду постдеполяризации. Этим, вероятно, может быть объяснен характерный для триггерных аритмий феномен «overdrive supression», когда эктопическая активность подавляется на фоне навязанного ритма или при физической нагрузке.

Более угрожающими в плане возникновения внезапной аритмической смерти являются желудочковые тахикардии, в основе развития которых лежит механизм reentry, провоцирующиеся при физической нагрузке или под воздействием катехоламиновых влияний. Триггерные аритмии, подавляющиеся при увеличении ЧСС на фоне физических нагрузок, являются значительно менее жизнеугрожающими и реже наблюдаются у пациентов с диагностированной аритмогенной дисплазией сердца. Однако у детей с АДС отмечается тенденция к преобладанию автоматических (нериентри) желудочковых аритмий.

Выбор метода лечения желудочковых аритмий на фоне АДС во многом определяется выраженностью клинических симптомов и наличием признаков злокачественности, таких как синкопальные и предсинкопальные состояния, количество эктопических желудочковых комплексов в сутки по данным холтеровского мониторирования, непрерывно-рецидивирующее течение ЖТ с развитием аритмогенной дилатации камер сердца и снижением насосной функции ПЖ.

2. Латентные миокардиты и миокардитический кардиосклероз неревматической этиологии, их роль в формировании аритмогенных очагов в миокарде желудочков

Политопные желудочковые нарушения ритма нередко осложняют течение острого миокардита, однако эта проблема находится за рамками хирургических методов лечения, и в большинстве случаев аритмия регрессирует на фоне этиотропной и симптоматической терапии основного заболевания. Первым систематизированным подходом к диагностике острых миокардитов были критерии, выработанные Нью-Йоркской ассоциацией кардиологов в 1964 г. и пересмотренные в 1973 г. [57].

Клиническая картина латентного миокардита очень вариабельна, малоспецифична и определяется протяженностью и выраженностью очагов воспаления в миокарде, их влиянием на систолическую функцию левого желудочка и сопутствующими нарушениями сердечного ритма [1, 2, 57]. Распространенность латентных форм миокардитов среди детей достаточна велика, что обусловлено повсеместным и часто нерациональным применением антибактериальной терапии при банальных стрептококковых и стафилококковых инфекциях, а также все более широко распространяющимися вирусными инфекциями, при этом миокардит может быть вызван как непосредственным внедрением антигена в миокард, так и перекрестно реагирующими антителами.

В случае хронических форм миокардита, имеющих субклиническое латентное течение, выраженность признаков воспаления, иммунного напряжения и повреждения кардиомиоцитов минимальна, поэтому очень часто заболевание остается недиагностированным. По данным многих авторов, в 24–33% случаев миокардит может протекать бессимптомно. Возможно, именно в этой нозологической группе кроется загадка «идиопатических» желудочковых аритмий у молодых пациентов. Диагностика латентных форм миокардитов

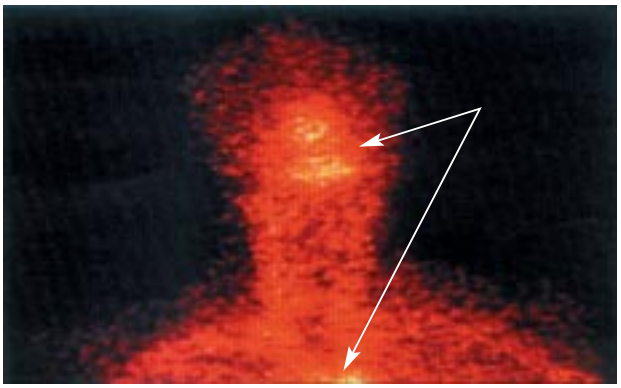

а



б

Рис. 7. Сцинтиграфия головы и верхней части грудной клетки (*а*) и ОФЭКТ миокарда (*б*) с ^{99m}Тс-ГМПАО-аутолейкоцитами (Бойцов С., Дерюгин М., 2002).

а – сцинтиграмма; стрелками показано накопление лейкоцитов в области носоглотки и грудной клетки;
б – томосканы миокарда.
1 – правое предсердие; 2 – МЖП; 3 – левый желудочек.

неревматической этиологии до сих пор остается «белым пятном» в кардиологии. В настоящее время известно, что одним из наиболее чувствительных лабораторных тестов при миокардите является реакция торможения миграции лимфоцитов с сердечным антигеном (РТМЛ), также отмечено увеличение количества CD4, изменение соотношения CD4/CD8, увеличение CD22, IgM, IgG, IgA и ЦИК. Кроме того, доказано, что при миокардите увеличено содержание продуктов перекисного окисления липидов и снижен уровень антиоксидантных ферментов в периферической крови. Специфичным для миокардита является также тест дегрануляции базофилов (ТДБ), отражающий процентное содержание дегранулированных форм в периферической крови. Необходимо отметить, что иммунологические сдвиги при миокардите не являются специфическими. Опираясь только на лабораторные признаки, невозможно сделать достоверный вывод не только о площади и выраженности местного воспалительного процесса, но и о самом факте воспалительных изменений именно миокардиальной ткани. Для подтверждения клинического диагноза в настоящее время используются три диагностических направления [57]:

1) гистологическое исследование миокарда («Далласские критерии» морфологической диагностики миокардита: катетеризация правых отделов сердца, не менее 6 биоптатов, послойное исследование биоптатов);

2) радиоизотопная диагностика с радиофармпрепаратами (РФП), тропными к воспалению;

3) МРТ сердца с контрастированием для выявления воспалительного интерстициального отека в миокарде.

Патогномоничным гистологическим признаком миокардита является наличие воспалительной инфильтрации (нейтрофилы, лимфоциты, гистиоциты) в миокарде. До недавнего времени считалось, что только при выявлении клеточной инфильтрации миокарда можно говорить о его воспалительном поражении. На этом принципе построена морфологическая классификация миокардитов и последующее соглашение, уточняющее количество клеточных элементов в сердечной мышце в норме и при патологии [1, 2, 57]. Однако эндомиокардиальная биопсия не дает полной гарантии установления диагноза, поскольку при очаговом процессе велика вероятность забора неизмененного участка миокарда и получения «ложноотрицательного» результата. Кроме того, проведение биопсии и последующая оценка биоптатов связаны со значительными техническими трудностями. Опыт многих авторов показывает, что эндомиокардиальная биопсия подтверждает клинический диагноз миокардита и МКС только в 17–37% случаев [31, 57]. Поэтому в последнее время в диагностике миокардитов отдается предпочтение методам сцинтиграфической визуализации воспалительного поражения сердечной мышцы с использованием РФП, тропных к воспалительному процессу. Чувствительность и диагностическая точность радиоизотопных методов в диагностике воспалительных заболеваний миокарда по данным разных авторов колеблется от 85 до 100%. Наиболее распространена в клинической практике методика мечения лейкоцитов с помощью Тс-99-ГМПАО (рис. 7, *а*).

Проведение ОФЭКТ (рис. 7, *б*) с мечеными аутолейкоцитами позволяет визуально оценить выраженность и протяженность лейкоцитарной инфильтрации в миокарде [1, 2]. Сопоставление результатов радиоизотопных исследований и МРТ миокарда с контрастированием показало, что зоны патологической интенсивности МР-сигнала, обусловленные повышенным содержанием внеклеточной воды, полностью соответствовали очагам лейкоцитарной инфильтрации миокарда, выявленным при радиоизотопных исследованиях [1, 2, 57].

МКС без текущего воспаления сердечной мышцы, судя по всему, не имеет самостоятельного

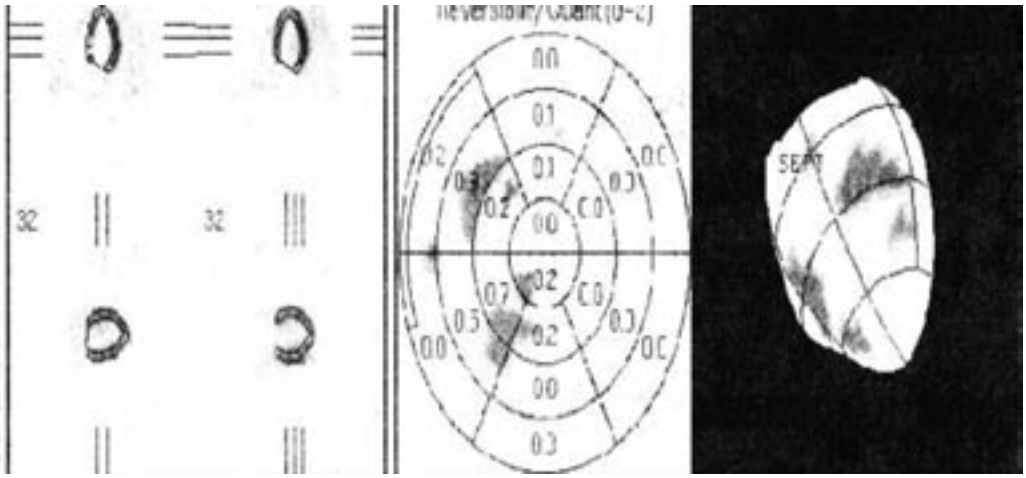

Рис. 8. Сцинтиграфия миокарда левого желудочка в покое при очаговом МКС, локализованном в межжелудочковой перегородке у пациента 16 лет.

клинического значения, если речь идет о небольших островках кардиосклероза в миокарде предсердий и желудочков, не повлекших за собой снижения сократимости и клинически значимых аритмий. Однако практический опыт показывает, что даже небольшие зоны кардиосклероза могут быть причиной стойких, резистентных к терапии, а в ряде случаев и жизнеугрожающих нарушений сердечного ритма. Понятно, что выявление этиологии играет первостепенную роль в тактике лечения желудочковых аритмий и во многом определяет прогноз.

Для корректной диагностики МКС необходима морфологическая визуализация субстрата. Трудности диагностики МКС связаны с отсутствием общепризнанных диагностических критериев, выявляемых при проведении доступных клинических исследований. Для диагностики МКС необходима верификация зоны фиброза, которая может быть выявлена методом эндомиокардиальной биопсии (патогномоничен «сетевидный» мелкоочаговый кардиосклероз вокруг кардиомиоцитов, однако вероятность получения «ложноотрицательного» результата так же велика, как и при очаговом миокардите. Однофотонная эмиссионная компьютерная томография с технецием-99 позволяет выявить снижение перфузии миокарда, что при отсутствии стенозирующего поражения коронарных артерий принято расценивать как проявление постмиокардитического кардиосклероза [1, 2, 57]. По данным ряда исследований, выраженность и протяженность зон гипоперфузии миокарда в покое коррелирует с длительностью заболевания (рис. 8).

Следует отметить, что радиоизотопные методики считаются более чувствительными для диагностики текущего миокардита и МКС, чем МРТ, так как способны выявлять поражения обоих желудочков, а также предсердий, несмотря на небольшую толщину их стенки, что невозможно при МРТ. Кроме того, желудочковые нарушения ритма, манифестирующие во время исследования, не влияют на результаты радиоизотопной диагностики, но негативно сказываются на качестве томографических срезов.

Таким образом, для диагностики неревматических латентных миокардитов и клинически значимого МКС необходимо иммунологическое подтверждение в сочетании с визуализацией зон воспаления и фиброза в миокарде, что предполагает возможность проведения ряда высокоспециализированных лабораторных и инструментальных исследований. Именно поэтому большинство случаев латентных миокардитов и МКС остаются нераспознанными в качестве причины формирования аритмогенных очагов в миокарде желудочков, и аритмии относят к группе идиопатических.

Систематизация и статистический анализ собственного опыта авторов в ведении первично поступивших в стационар пациентов с «идиопатическими» желудочковыми аритмиями выявили, что эта группа неоднородна, в ней по результатам МРТ миокарда выделяются случаи с интактным и «минимально измененным» миокардом желудочков.

В нашей серии наблюдений истинно «идиопатическими» (без признаков структурной патологии миокарда) оказались менее 30% желудочковых аритмий. В подгруппе ЖА со структурной патологией миокарда нами выделены два вида диагностических критериев (табл. 3), совокупность которых позволяет предполагать наличие перенесенного миокардита [18, 20].

Диагноз МКС достоверен при следующем сочетании выявленных критериев: 4 больших; 3 больших и 1 малый; 2 больших и 4 малых.

Таблица 3

Диагностические критерии МКС у пациентов с желудочковыми нарушениями ритма

Показатели	Большие критерии	Малые критерии
Данные анамнеза	• Документированный перенесенный острый миокардит	• Связь дебюта аритмии с перенесенным инфекционным заболеванием; • хр. тонзиллит
Иммунологический статус	• Антитела к миокардиальной ткани класса Ig G (титр 1:400 и выше)	• Антитела к антигенам бактерий и вирусов (чаще – стрептококк)
ЭКГ, ХМ	• Признаки многоуровневого поражения проводящей системы сердца (сочетание предсердных и желудочковых нарушений ритма и проводимости)	• Предсердные аритмии; нарушения проводимости (СССУ, АВ-бл., блокады ножек ПГ); • нарушения реполяризации (отр. зубцы *T*) без признаков блокады ЛНПГ или ПНПГ
МРТ, ВГ	• Зоны фиброзной ткани в миокарде желудочков без признаков жировой инфильтрации и аневризм	• Расширение выводного/приточного отделов ПЖ/ЛЖ; • расширение одного или обоих предсердий

При выявлении «малых» аномалий в структуре миокарда желудочков важно понимать, что полученные данные могут соответствовать дебюту аритмогенной дисплазии сердца, особенно если речь идет о скомпрометированном правом желудочке. Понятно, что для определения агрессивности лечения и долгосрочного прогноза важно попытаться разграничить дебют АДС и состояния, соответствующие перенесенному миокардиту. Это сложный вопрос, ответ на который можно получить только при проведении генетического исследования и длительном наблюдении за пациентом. В связи с этим мы предлагаем некоторые опорные моменты, которые могут служить ориентиром для первоначальной диагностики (табл. 4) [18, 20].

Таблица 4

Дифференциальный диагноз между АДС и МКС

Клинические признаки	АДС	МКС
Связь дебюта ЖА с инфекционным заболеванием	±	+
Отягощенный семейный анамнез	±	–
ЭКГ: *QRS* V_2 >120 мс (при отсутствии признаков БПНПГ)	±	–
ЭКГ ВР: выявление поздних потенциалов желудочков	+/±	–/±
Жировая инфильтрация (МРТ)	+	–
Зоны фиброзной ткани, локальные гипокинезы (МРТ, ВГ)	+	+
Лейкоцитарная инфильтрация (биопсия, сцинтиграфия)	±	±
Расширение ВТПЖ (МРТ, ВГ)	+	±
Аневризмы ВТПЖ (МРТ, ВГ)	±	–
Преобладающий электрофизиологический механизм аритмии	риентри	автоматизм

Дополнительным нюансом при проведении дифференциальной диагностики между дебютом АДС и миокардитическим кардиосклерозом может служить локализация аритмогенной зоны. Так, анализируя распределение аритмогенных очагов в миокарде желудочков при двух обсуждаемых нозологиях, мы обратили внимание на то, что у пациентов с аритмогенной дисплазией сердца значимо чаще поражается свободная стенка выводного тракта правого желудочка, тогда как при ПМКС очаги аритмии в подавляющем большинстве случаев локализуются в перегородке под клапаном легочной артерии и ниже (рис. 9) [20].

Выявленная закономерность соответствует литературным данным о том, что типичным местом диспластического процесса является свободная стенка правого желудочка, а «излюбленной» зоной очагового МКС – базальные отделы перегородки сердца. Понятно, что точная локализация зоны аритмии возможна лишь при проведении эндокардиального картирования сердца. Однако анализ морфологии желудочковых экстрасистол, зарегистрированных на поверхностной ЭКГ, позволяет с высокой степенью вероятности предпо-

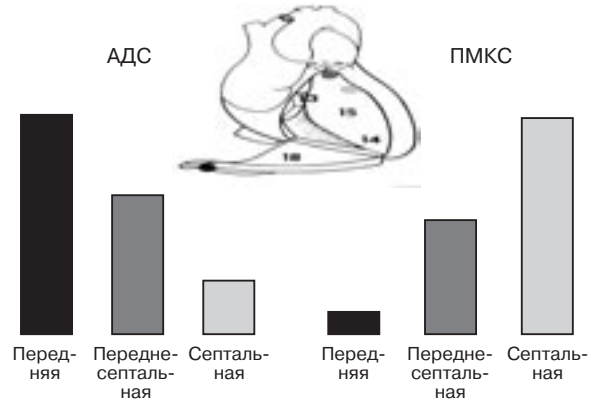

Рис. 9. Распределение аритмогенных зон в ВТПЖ.

лагать локализацию аритмогенной зоны в ВТПЖ (подробнее в разделе ЭКГ-диагностики).

3. Некоторые врожденные пороки сердца после операций их радикальной коррекции

Формирование желудочковых аритмий после операций на открытом сердце прежде всего зависит от характера интраоперационного доступа (вентрикулотомия), выраженности гипертрофии и дилатации желудочков, а также сопутствующих нарушений внутрижелудочковой проводимости.

Наиболее проблематичными в этом смысле являются больные, перенесшие операцию радикальной коррекции тетрады Фалло. Возникновение желудочковой аритмии может также осложнять течение послеоперационного периода у пациентов после пластики ДМЖП.

Известно, что у 38–40% больных, перенесших операцию радикальной коррекции тетрады Фалло, пластики ДМЖП, при суточном мониторировании ЭКГ по Холтеру регистрируются желудочковые аритмии 2–5 градации по Lown, у 8% выявляются неустойчивые «пробежки» правожелудочковой тахикардии [5]. Несколько ретроспективных исследований выявили корреляцию между наличием желудочковых аритмий и внезапной смертью у этих пациентов [5]. Частота возникновения желудочковых аритмий была прямо пропорциональна возрасту, в котором была произведена операция. У большинства пациентов, умерших внезапно, давление в правом желудочке после коррекции порока превышало 70 мм рт. ст.

Отмечено также, что аномалии ЭКГ ВР чаще регистрируются у пациентов, которым была выполнена резекция септопариетальной мышечной группы.

Методика РЧА может быть эффективной более чем в 90% случаев [5]. На ЭФИ необходимо картирование вокруг анатомических препятствий (заплат, зон фиброза). Выявление зон мезодиастолической фрагментированной активности, применение методики «entrainment» и стимуляционного картирования служат основными диагностическими критериями при определении аритмогенной зоны, или «ворот», где возникает задержка в распространении возбуждения, однонаправленная блокада и формирование макрориентри. В ряде случаев необходимо провести несколько десятков аппликаций РЧ-тока с температурой не менее 70° для получения стабильной блокады проведения импульса в ранее отмеченной критической зоне тахикардии [3, 5].

Эмпирически можно предположить, что после эффективной РЧА риск рецидивирования желудочковой тахикардии у пациентов после радикальной коррекции ВПС выше, чем в других группах, и сравнивается с таковым у больных с АДС, так как остаются зоны фиброза и пограничные зоны нормального миокарда, которые могут быть потенциально аритмогенными. Если отдаленные результаты будут столь же обнадеживающими, как и ближайшие, то с помощью РЧА удастся в значительной мере уменьшить число пациентов, которым в послеоперационном периоде после коррекции тетрады Фалло или пластики ДМЖП нужно пожизненно принимать ААП или имплантировать кардиовертеры-дефибрилляторы [5].

4. Структура идиопатических желудочковых аритмий

Вероятнее всего, большинство случаев «идиопатических» желудочковых нарушений ритма имеют вторичную природу и возникают на фоне недиагностированных заболеваний миокарда, таких как ранние стадии аритмогенной дисплазии сердца, аритмогенный вариант латентного или хронического малосимптомного миокардита, аномалии вегетативной иннервации сердца, как было показано выше, и т. п.

Известно, что гистологические признаки АДС выявляются у 20–25% внезапно умерших в возрасте до 35 лет, в 15% случаев выявляется лимфоцитарная инфильтрация миокарда без зон жирового или фиброзного перерождения [35, 48].

Если рассматривать идиопатические ЖТ с точки зрения анатомической локализации аритмогенного субстрата, то подавляющее большинство случаев составляют аритмии из выводного тракта правого желудочка (ВТПЖ), фасцикулярные тахикардии (ФТ) и аритмии, исходящие из выводного тракта левого желудочка (ВТЛЖ).

Тахикардии из выводного тракта ПЖ составляют более 70% всех идиопатических желудочковых аритмий, являются относительно доброкачественными, не более чем в 10% случаев сопровождаются синкопальными состояниями, а случаи ВС крайне редки [35, 36]. Около 30% пациентов – асимптомны. Выраженность аритмии варьирует от редкой монотопной экстрасистолии до стабильных пароксизмов ЖТ. На ЭКГ желудочковый экстрасистолический комплекс характеризуется вертикальным положением ЭОС и морфологией блокады ЛНПГ.

В основе данного вида аритмий в подавляющем большинстве случаев лежит механизм триггерной активности, обусловленный поздними постдеполяризациями. Идиопатическая ЖТ из ВТПЖ является, как правило, аденозинчувствительной и характеризуется стабильной длительностью цикла без периодов «разогрева» и «охлаждения». В редких случаях очаг тахикардии может локализоваться в приточной части или верхушке ПЖ, что проявляется отклонением ЭОС на экстрасистолическом

комплексе вверх. Анатомический и гистологический субстрат желудочковой аритмии в этих случаях до настоящего времени остается не ясным. Данные различных исследований на эту тему противоречивы и весьма вариабельны. Так, в работах D. Coggins и соавт. (1994), C. Movsowitz, D. Schwartzman (2000), B. O'Connor и соавт. (2005) каких-либо структурных дефектов миокарда ВТПЖ при проведении МРТ миокарда и ангиокардиографии выявлено не было. Напротив, в серии исследований M. Carlson и соавт. (1994) и J. Merini и соавт. (1998) на томографических срезах выявлены зоны истончения, снижения степени систолического утолщения и локального дискинеза стенки ПЖ. Эти изменения чаще всего локализовались в области передней и латеральной стенки ПЖ и совпадали с очагом аритмии, что позволило сделать предположение о взаимосвязи анатомических дефектов и возникновения ЖТ. Однако сведений о причине возникновения структурной неоднородности миокарда ПЖ при идиопатических ЖТ в литературе не встречается, имеются гипотетические предположения о том, что в данной ситуации речь может идти о дебюте АДС. Это предположение подтверждается в работе итальянских исследователей, которые провели повторное обследование, включающее МРТ миокарда, у 61 пациента через 15 лет после выявления у них идиопатических частых правожелудочковых экстрасистол. В 73% случаев на томографических срезах выявлялись очаги жировой ткани и другие структурные аномалии в области выводного тракта ПЖ. Данные вентрикулографии в этой группе пациентов также не проясняют ситуацию, так как в большинстве случаев не обнаруживается никаких отклонений от нормы в конфигурации ПЖ или выявляется умеренное расширение ВТПЖ, что не может рассматриваться как диагностический критерий АДС.

Ввиду того, что идиопатические ЖТ из ВТПЖ относятся к группе относительно доброкачественно протекающих аритмий и за исключением редких случаев не приводят к ВС и развитию аритмической кардиопатии, выбор метода лечения зависит от выраженности клинических симптомов.

Пациентам с редкой изолированной бессимптомной экстрасистолией из ВТПЖ не требуется ни медикаментозного, ни тем более хирургического лечения, однако эти пациенты нуждаются в амбулаторном наблюдении. Напротив, если тахикардия вызывает возникновение синкопальных или предсинкопальных состояний, отмечаются стабильные пароксизмы или непрерывно-рецидивирующее течение тахикардии, то методом выбора в этих случаях является катетерная радиочастотная аблация аритмогенного очага в ВТПЖ или при невозможности радикального излечения – имплантация кардиовертера-дефибриллятора. Выраженность клинической симптоматики определяет степень агрессивности лечения: от антиаритмической терапии до интервенционного воздействия.

Известно, что идиопатические аритмии из ВТПЖ лучше поддаются ААТ, чем ЖТ, возникшие на фоне структурно измененного миокарда. Однако даже препараты III класса (соталол и амиодарон) эффективны при идиопатических ЖТ менее чем в 50% случаев. Принимая во внимание молодой возраст пациентов, необходимость длительного приема лекарств, развитие толерантности к препаратам и возможное проаритмогенное действие, в случаях симптоматичных ЖТ из ВТПЖ приоритетным методом лечения, по мнению большинства авторов, является радиочастотная катетерная аблация аримогенного очага. Широкому распространению катетерных методов лечения данной аритмии способствовали также удобный для катетера доступ и дискретность аритмогенной зоны в выводном тракте ПЖ.

Эффективность РЧА идиопатических правожелудочковых тахикардий достаточно высока и составляет по данным различных авторов от 80 до 95%. Радиочастотное воздействие в этой области может быть проведено у детей и подростков. Осложнения при РЧА в области выводного тракта ПЖ достаточно редки: описаны единичные случаи окклюзии левой коронарной артерии и перфорации свободной стенки ПЖ при большом количестве аппликаций и высокой температуре воздействия. В 3–4% случаев возможно развитие блокады ПНПГ.

В целом прогноз у больных с идиопатическими ЖТ из области ВТПЖ благоприятный, тахикардия, как правило, не прогрессирует, а случаи внезапной смерти крайне редки и связаны с существованием недиагностированной АДС, немотивированной отменой ААТ или проаритмогенным действием лекарств.

Идиопатические желудочковые тахикардии из *выводного тракта ЛЖ*, по данным литературы, встречаются значительно реже.

В 1997 г. Tsuboi и соавт. описали два случая успешной аблации ЖТ из ВТЛЖ с использованием доступа из левого синуса Вальсальвы аорты. В 1998 г. T. Fabian и F. Cecchin опубликовали сообщение об устранении левожелудочковой тахикардии у 4-х пациентов с помощью аналогичной методики. В дальнейшем различными авторами были описаны случаи успешной РЧА идиопатической левожелудочковой тахикардии из правого и некоронарного синусов Вальсальвы аорты (рис. 10) как при эндокардиальной, так и при эпи-

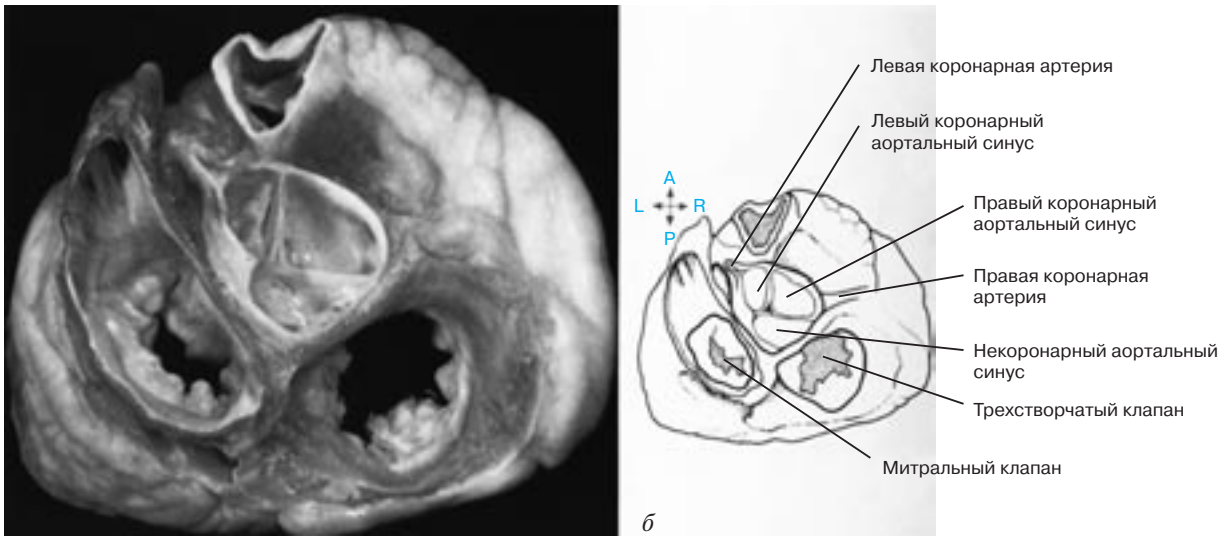

Рис. 10. Анатомия выводного тракта левого желудочка (эпикардиальная поверхность).

а – препарат сердца; *б* – схема его.

кардиальной локализации очага аритмии в ВТЛЖ. При проведении РЧА из синусов Вальсальвы аорты необходимо учитывать непосредственную близость устья левой коронарной артерии, левого предсердия, легочной артерии и контакт со створками аортального клапана. Условия безопасного выполнения процедуры были разработаны в исследовании, проведенном Inden и соавт. (1998). Используя изолированное сердце собаки, авторы показали, что при температуре радиочастотного воздействия не более 70°С и общем времени РЧА не более 3 минут не происходит структурных изменений створок аортального клапана и близлежащих анатомических элементов, а повышение температуры до 80°С приводит к их деформации. Тем не менее проведение РЧА доступом из аортальных синусов Вальсальвы требует тщательного интраоперационного ангиографического контроля для определения расстояния от кончика абляционного электрода до устья ЛКА, которое не должно быть менее 10–12 мм, так как описаны случаи окклюзии ствола левой коронарной артерии во время РЧА очага тахикардии в переднесептальной области ВТЛЖ доступом из ЛСВ.

Данные об электрофизиологических особенностях идиопатических тахикардий из ВТЛЖ весьма разнообразны. В большинстве публикаций имеются указания на триггерный механизм аритмии с описанием феномена «overdrive supression» и чувствительность к аденозину. Встречаются также исследования с описанием успешного устранения reentry тахикардии из ВТЛЖ доступом из правого и некоронарного синусов Вальсальвы [38]. Ряд исследователей описывают пресистолические или диастолические потенциалы, регистрирующиеся в месте эффективного воздействия через равные промежутки времени как на синусовом ритме, так и на фоне ЖТ [45].

По мере накопления собственного опыта ведения пациентов с аритмиями, локализованными в подклапанной зоне выводного тракта левого желудочка, нами было отмечено, что для этой группы характерен молодой возраст (в среднем – моложе 18 лет) и преобладание пациентов мужского пола. Кроме того, обращает на себя внимание наличие врожденных анатомических аномалий сердца у 27% пациентов с левожелудочковыми аритмиями: дополнительные хорды ЛЖ, аневризма восходящей части аорты, аневризма ЛСВ, ВПС (открытое овальное окно, тетрада Фалло), тогда как у пациентов с правожелудочковыми аритмиями в качестве сопутствующей патологии преобладают нарушения ритма и проводимости приобретенного характера. Данные МРТ миокарда и сцинтиграфии левого желудочка у пациентов с аритмиями, локализованными в подклапанной зоне ВТЛЖ, как правило, не выявляют каких-либо изменений со стороны миокарда. ЭКГ высокого разрешения у абсолютного большинства этих пациентов также оказывается неизмененной, что коррелирует с данными электрофизиологического обследования, при котором подтверждается триггерный или автоматический механизм желудочковой аритмии. Аритмии по механизму reentry, по нашим данным, не характерны для обсуждаемой локализации и встречаются крайне редко.

Анализ клинических симптомов выявил, что желудочковая эктопическая активность в данной ситуации, как правило, сопровождается жалобами на одышку и ощущение перебоев в работе сердца, редко – головокружениями. Тяжелая симптоматика (синкопальные и предсинкопальные состояния) не свойственна пациентам этой группы.

Рис. 11. Фрагмент мониторирования ЭКГ пациента с идиопатической желудочковой аритмией из подклапанной зоны ВТЛЖ.

Аритмический профиль пациентов, по данным суточного мониторирования ЭКГ по Холтеру, характеризуется преобладанием непрерывно-рецидивирующих нестабильных пробежек ЖТ со средней ДЦ 550,4 ± 31,1 мс на фоне длительных эпизодов аллоритмии, преобладающих в ночное время и в периоды отдыха (рис. 11). При этом желудочковая эктопическая активность может составлять до 40–60% всех сердечных сокращений, зарегистрированных за период мониторирования. Стабильные пароксизмы ЖТ встречаются крайне редко. Примечательно, что эпизоды идиовентрикулярного ритма мы наблюдали только у пациентов с локализацией аритмогенного очага в ВТЛЖ. Отмечено, что желудочковая активность в этих случаях чаще всего подавляется при физических нагрузках. Объяснение этих особенностей мы видим в результатах анализа вариабельности ритма сердца (рис. 12): у большинства пациентов с аритмиями, локализованными в подклапанной зоне ВТЛЖ, выявляются признаки выраженной ваготонии (патологическое увеличение показателей временного анализа и значительное преобладание высокочастотной составляющей при спектральном анализе). Именно поэтому любое усиление симпатических влияний (физическая нагрузка, эмоции, медикаменты), приводя к учащению базового ритма, подавляет эктопическую желудочковую активность. Понятно, что такой вид аритмии хотя и не сопряжен с риском синкопальных состояний, однако при длительном существовании неизбежно приведет к возникновению аритмогенной кардиопатии с дилатацией и снижением сократительной способности левого желудочка. Такой сценарий развития заболевания подтверждается выявленной прямой зависимостью между длительностью существования аритмии и выраженностью симптоматики: так, при первоначальном выявлении желудочковой аритмии в этой группе высока доля бессимптомных пациентов, а по мере увеличения срока существования аритмии нарастает выраженность одышки, снижается переносимость физических нагрузок, многие пациенты начинают жаловаться на длительные головные боли.

Высокая эффективность РЧА из синусов Вальсальвы аорты делает этот доступ предпочтительным для устранения очагов аритмии, локализованных в подклапанной зоне ВТЛЖ при условии соблюдения мер предосторожности (рис. 13, 14).

Ранний дебют желудочковой аритмии, часто – без предшествующих провоцирующих факторов, наличие сопутствующих субклинических аномалий развития сердца, своеобразный вегетативный фон в виде признаков выраженной ваготонии и типичная локализация очагов аритмии в выводном тракте левого желудочка под створками аортального клапана позволяют предполагать, что данная группа пациентов представляет собой единую нозологическую единицу, возможно – генетически детерминированную, однако семейной отягощенности у этих больных мы не наблюдали.

Другой формой «идиопатической» левожелудочковой тахикардии с четко определенной локализацией аритмогенного субстрата является фасцикулярная тахикардия (ФТ), возникающая в области дистальных разветвлений левой ножки пучка Гиса, в месте перехода ее в волокна Пурки-

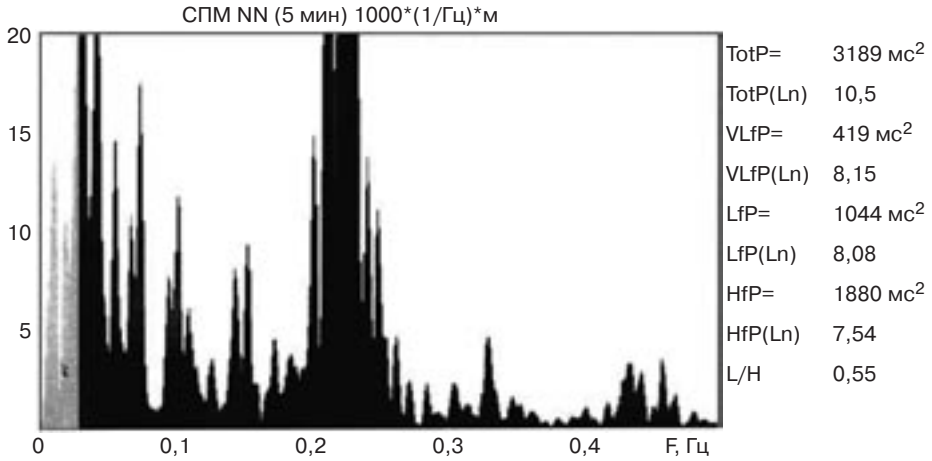

Рис. 12. Спектральный анализ вариабельности сердечного ритма у пациента с идиопатической желудочковой аритмией из ВТЛЖ (пятиминутная интервалограмма синусового ритма).

Рис. 13. ЭФИ и картирование при ЖТ из подклапанной зоны выводного тракта левого желудочка.

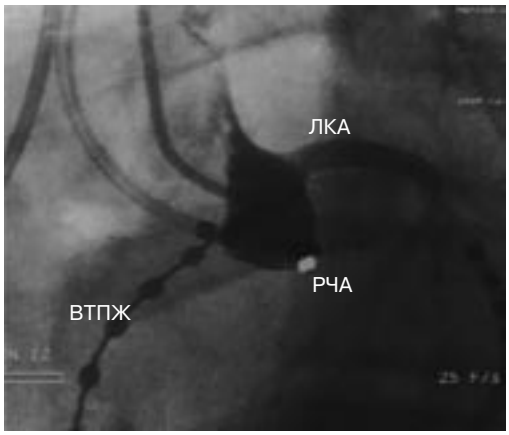

Рис. 14. РЧА из синуса Вальсавы аорты при ЖТ из подклапанной зоны ВТЛЖ.

нье. Данный вид тахикардии характеризуется ЭКГ-морфологией блокады ПНПГ, отклонением ЭОС влево, узкими комплексами ЖТ. Как правило, субстрат ФТ локализуется в области задней, реже – средней ветви ПГ, но может быть связан и с передней ветвью ЛНПГ с ЭКГ-признаками блокады ПНПГ и отклонением ЭОС вправо (рис. 15).

В настоящее время большинство авторов склоняется к тому, что механизмом ФТ является reentry в системе волокон Пуркинье с наличием зоны «медленного» проведения, чувствительной к верапамилу (рис. 16). Однако остаются дискутабельными вопросы, связанные с размерами цепи reentry, точной локализацией зоны «медленного» проведения, ролью дополнительных хорд левого желудочка в возникновении ФТ.

Так, H. Nakagawa и соавт. (1993) высказывают мнение о том, что цепь reentry замкнута в системе волокон Пуркинье; M. Wen и соавт. (1997) описывают зону замедленного проведения значительных размеров (около 2 см), которая начинается в средних отделах перегородки (область «входа») и заканчивается в верхушечной ее части (область «выхода»). Имеются данные об участии в цепи reentry дополнительных хорд ЛЖ, создающих зону «медленного» проведения и являющихся, таким образом, причиной возникновения ФТ. Описаны единичные варианты полиморфной ФТ, обусловленной существованием нескольких областей «выхода» при единственной критической зоне «медленного» проведения. Кроме того, некоторые исследователи продолжают придерживаться мнения о триггерном механизме ФТ, связанном с поздними постдеполяризациями, что объясняет эффективность изоптина для купирования и профилактики пароксизмов ФТ [36].

При проведении ЭКГ высокого разрешения у этой группы пациентов не выявляются поздние потенциалы желудочков, что косвенным образом свидетельствует о том, что ФТ не связана с гетерогенностью возбуждения миокарда, в отличие от ЖТ, возникшей на фоне аритмогенной дисплазии или постинфарктного рубца [36]. Данные МРТ и сцинтиграфии также не выявляют какой-либо патологии миокарда при фасцикулярной тахикардии.

Отмечено, что фасцикулярной тахикардией чаще страдают пациенты мужского пола в возрасте от 5 до 25 лет. Аритмический фон характеризуется стабильными пароксизмами желудочковой тахикардии, имеющими у некоторых пациентов непрерывно-рецидивирующее течение и протекающими

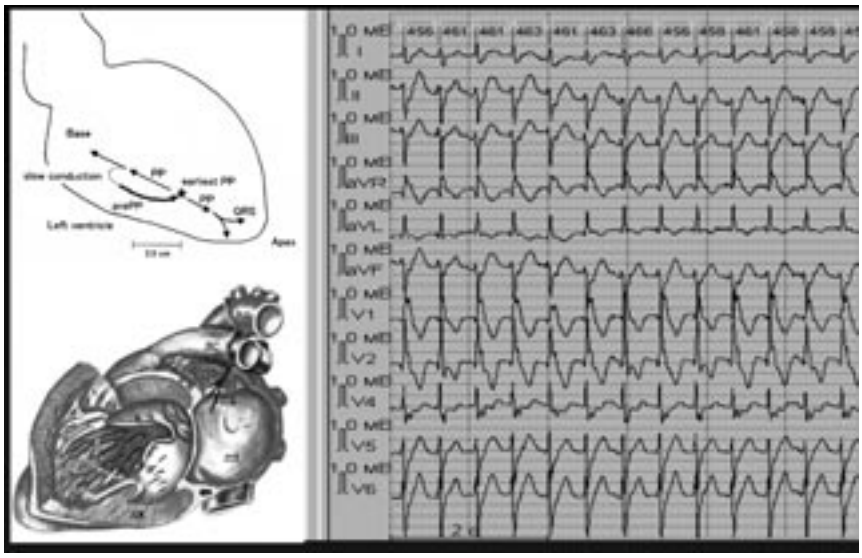

Рис. 15. Анатомический и электрофизиологический субстрат фасцикулярной тахикардии.

без значимых нарушений гемодинамики, синкопальных состояний, и в большинстве случаев отсутствием эктопической желудочковой активности в межприступном периоде.

На ЭКГ, снятой во время синусового ритма, нами выявлены следующие отклонения:

1) признаки миграции водителя ритма по предсердиям – 17% случаев;

2) нарушение внутрипредсердной проводимости – 22,2% случаев;

3) нарушение АВ-проводимости – 22,2% случаев;

4) нарушение реполяризации – 44,4% случаев.

Таким образом, неспецифические изменения на ЭКГ выявлены у 61% пациентов, из них нарушения внутрипредсердной и предсердно-желудочковой проводимости – у 44,4%.

При анализе ЭКГ ВР поздние потенциалы желудочков отсутствуют в 100% случаях.

Вариабельность сердечного ритма оказалась сниженной у большинства обследованных пациентов со средним показателем SDNN – 58±6,4 мс. При анализе записей суточного мониторирования ЭКГ отмечается резкое увеличение частоты синусового ритма при пробуждении, снижение показателей вариабельности непосредственно перед возникновением пароксизма тахикардии. Характерно также возникновение приступов преимущественно в дневное время (у 89% пациентов) и их связь с физическим усилием (при проведении ВЭМ у 89% пациентов были спровоцированы пароксизмы ФТ). Совокупность приведенных показателей убедительно свидетельствует об адренергической обусловленности данного вида желудочковой тахикардии.

Антиаритмическая терапия в дооперационном периоде также специфична: для купирования пароксизмов тахикардии в 65% случаев было эффективным внутривенное введение изоптина. ААП III группы были эффективны у 23,5% пациентов (болюсное введение кордарона купировало пароксизмы тахикардии у 3-х пациентов, пероральный прием соталекса – у одного). В оставшихся двух случаях оказались эффективными лидокаин и атенолол. Одному пациенту ААТ не проводилась в связи с отсутствием пароксизмов ЖТ и хорошей переносимостью экстрасистолии.

Пациенты, страдающие ФТ, имеют относительно благоприятный прогноз, так как пароксизмы тахикардии, как правило, не сопровождаются синкопальными состояниями и хорошо поддаются антиаритмической терапии. Однако часто-рецидивирующий характер тахикардии может стать причиной развития аритмической кардиопатии с формированием систолической дисфункции ЛЖ и снижением его сократимости.

Поскольку в межприступном периоде у большинства пациентов отсутствует желудочковая эктопическая активность, а сами пароксизмы ЖТ не сопровождаются синкопальными состояниями и легко купируются медикаментозно, то профилактический прием антиаритмических средств часто не является целесообразным, так как потенциальный вред постоянного приема лекарств теоретически превышает предполагаемую пользу. Методом выбора в лечении этих пациентов является радиочастотная аблация, эффективность которой достигает по данным разных авторов от 95 до 100%, при крайне низком риске интраоперационных осложнений. В случае успешного проведения РЧА пациенты в послеоперационном периоде не нуждаются в приеме антиаритмических препаратов.

Наиболее оптимальными критериями для определения места воздействия, по мнению большинства электрофизиологов, считается сочетание данных стимуляционного картирования и регистрация пресистолического потенциала волокон Пуркинье. Верификация всех деталей цепи reentry с использованием принципов «вхождения» (entrainment) и скрытого слияния (concealed fusion) не всегда возможна, так как ФТ, как правило, купируется при стимуляции желудочков. Особенностью фасцикулярных тахикардий является возможность индукции желудочковой тахикардии с относительно «узкими» комплексами *QRS* при частой стимуляции предсердий, что доказывает связь аритмогенного субстрата с проводящей системой. Индукция и купирование ЖТ при программируемой стимуляции желудочков демонстрирует reentry механизм этой аритмии. Аритмогенный очаг обычно локализуется в области перехода задней ножки пучка Гиса в волокна Пуркинье, что доказывается временными интервалами и данными стимуляционного картирования.

На ЭФИ reentry механизм ФТ нами диагностирован в 89% наблюдений на основании следующих критериев:

1) индукция пароксизма при учащающей предсердной стимуляции (рис. 16);

2) купирование пароксизма при программируемой желудочковой стимуляции (рис. 17);

3) стабильная длительность цикла тахикардии, которая в нашем исследовании составила от 270 до 450 мс.

Верификация места эффективного РЧ-воздействия в цепи reentry проводилась на основании следующих данных:

1) электрофизиологические критерии:

а) регистрация спайка волокон Пуркинье на синусовом ритме и на фоне пароксизма тахикардии (рис. 18);

б) идентичность стимуляционного картирования в области «выхода» тахикардии (рис. 19);

в) временные интервалы на фоне пароксизма ФТ;

2) рентгеноанатомические критерии: верхушечный сегмент перегородки ЛЖ (рис. 20).

Анатомо-электрофизиологическим субстратом ФТ являются дистальные разветвления ЛНПГ: участие в циркуляции цепи reentry задней ветви левой ножки пучка Гиса отмечено у 61% пациентов, передней ветви – у 5,5%; локализация зоны медленного проведения между задней и средней ветвями ЛНПГ выявлена на ЭФИ в 22% наблюдений. Участок триггерного автоматизма был локализован на ЭФИ в дистальной части средней ветви ЛНПГ в 5% случаев.

Повторная РЧА в связи с рецидивом тахикардии в раннем послеоперационном периоде потребовалась двум пациентам с reentry ФТ из области задней ветви (ЗВ) ЛНПГ. Необходимость повторного воздействия может быть объяснена наличием гипертрофии миокарда ЛЖ в одном случае и дополнительной хорды в проекции ЗВ ЛНПГ в другом. За период послеоперационного наблюдения от 1 месяца до 5 лет рецидивов тахикардии отмечено не было, в том числе и после повторных операций.

У пациентов с непрерывно-рецидивирующей формой ФТ проведена оценка функции ЛЖ методом ЭхоКГ. Измерения ФВ ЛЖ проводились до операции, в первые 5 суток и через 1 месяц после операции. Результат исследования представлен на рис. 21. У всех четырех пациентов было отмечено достоверное увеличение ФВ ЛЖ на фоне стабильного синусового ритма с 48,2±5,8% до 69,8±6,4% на 5-е сутки после операции ($p < 0,05$), что говорит о способности быстрого восстановления функции ЛЖ, подтверждает отсутствие органического поражения миокарда при данной патологии и косвенно демонстрирует, что нанесение радиочастотных аппликаций в области дистальных разветвлений ЛНПГ не влияет на контрактильную способность миокарда ЛЖ [18].

Рис. 16. Электрограмма: индукция пароксизма ФТ при программируемой предсердной стимуляции.

Рис. 17. Электрограмма: купирование пароксизма при программируемой желудочковой стимуляции.

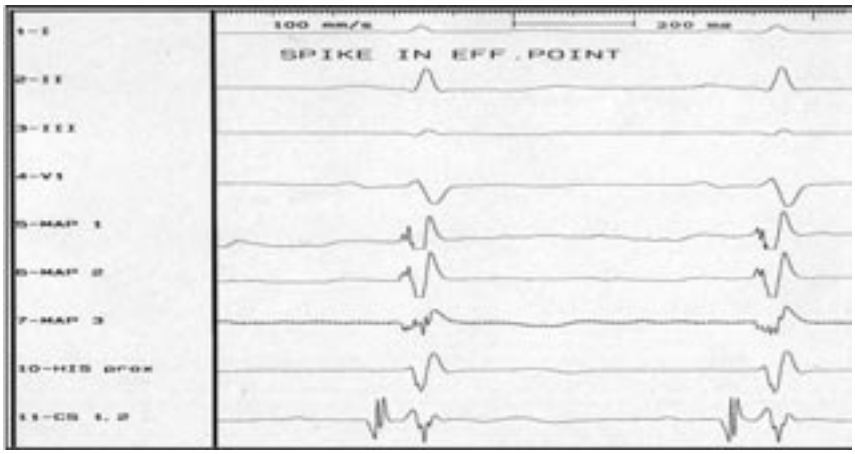

Рис. 18. Электрограмма: регистрация спайка волокон Пуркинье во время синусового ритма.

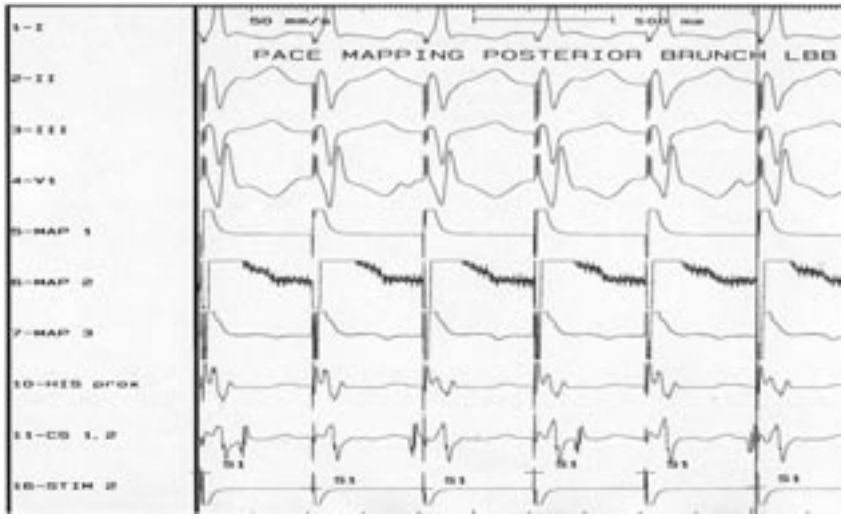

Рис. 19. Электрограмма: стимуляционное картирование в области задней ветви ЛНПГ.

триваться как косвенное подтверждение принятой в настоящее время концепции о генетической детерминированности фасцикулярной тахикардии.

Прогноз у пациентов с фасцикулярной тахикардией при условии успешного интервенционного устранения аритмии можно считать благоприятным, так как в отдаленном послеоперационном периоде не отмечается рецидивов тахикардии, а скомпрометированная на фоне частых пароксизмов ФТ насосная функция ЛЖ достигает нормальных значений в ранние сроки послеоперационного периода.

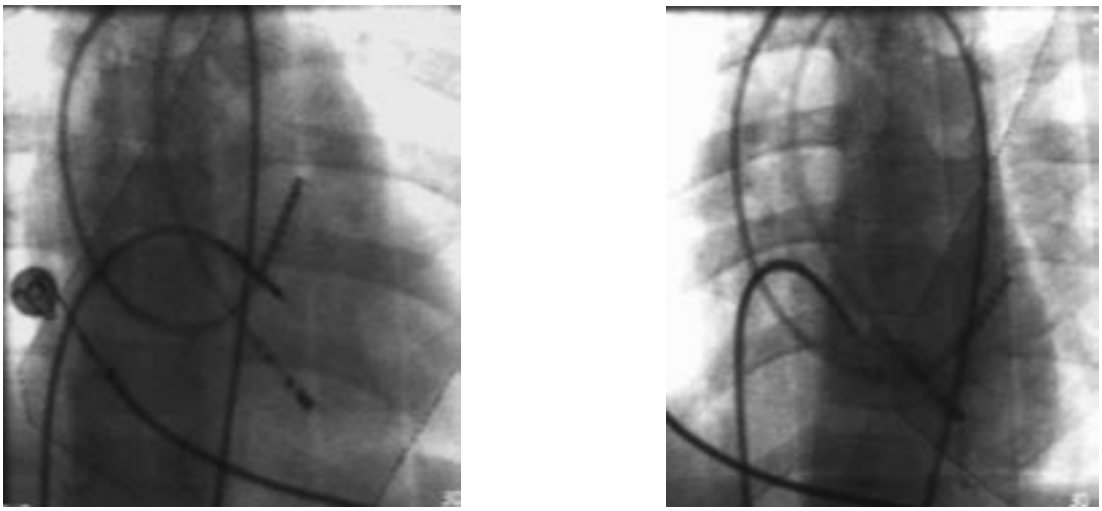

Рис. 20. Рентгенограмма: расположение аблационного электрода в верхушечном сегменте перегородки левого желудочка.

Манифестация пароксизмов ФТ в детском и юношеском возрасте, преобладание пациентов мужского пола (83% в нашем исследовании), отсутствие органической патологии сердечной мышцы, наличие дополнительной хорды в ЛЖ у 39% пациентов (p=0,01) и, наконец, выявление на ЭФИ скрытых аномалий проводящей системы врожденного характера (АВУРТ, преходящая АВ-блокада I–II степени, скрытый синдром WPW) в 22% случаев могут рассма-

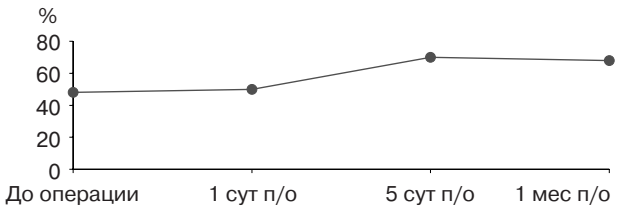

Рис. 21. Динамика ФВ ЛЖ у пациентов с непрерывно-рецидивирующей формой ФТ до и после операции РЧА.

В большинстве случаев в послеоперационном периоде не требуется применения антиаритмических препаратов, поскольку эффективность РЧА приближается к 100% и рецидивы аритмии как в ближайшем, так и в отдаленном периоде встречаются крайне редко.

3. Электрокардиографическая топическая диагностика некоронарогенных желудочковых аритмий у детей

Наиболее аритмогенными при некоронарогенных заболеваниях миокарда являются подклапанные зоны ВТПЖ и ВТЛЖ, здесь было локализовано более 70% всех аритмогенных очагов в нашей серии наблюдений. Типичные аритмогенные зоны, за исключением передней стенки ВТПЖ и верхушки ЛЖ, находятся в базальных отделах МЖП в местах контактов фиброзных колец клапа-

Таблица 5

Электрокардиографические критерии типичных зон некоронарогенных желудочковых аритмий

Зона	ЭОС,°	*QRS* I ст. отв.	*QRS* V_1–V_2	Переходная зона	S V_5-V_6	Длит. *QRS* V_2, мс
ВТПЖ, ant.	+60–+80	R/Rs	QS	V_3-V_4	–	146,7±8,5
ВТПЖ, a/s	+80–+100	r/s	QS/rS	V_4	-/+	145,6±6,5
ВТПЖ, sept	+100–+120	QS/rS	rS	V_4-V_5	+	127,5±5,1
ВТЛЖ, a/s (ЛСВ)	+95–+110	QS/rS	RS	V_2-V_4	+	168,2±7,2
ВТЛЖ, p/s (ПСВ/НСВ)	+45–+80	R/Rs	rS	V_4-V_5	–	186,1±6,4
ВТЛЖ, a/s (ЛКА, эпи-)	+95–+120	QS/rS	rS	V_3-V_4	+	137,5±5,1
ФТ (ЛЖ, апех)	–110 –70°	RS	R	V_1	–	126,1±2,8

нов легочной артерии и аортального (справа – перегородка и переднеперегородочная область, слева – проекция ЛСВ и ЛКА), реже – в зоне аортально-трикуспидального контакта (проекция ПСВ и НСВ).

Анализ ЭКГ выявил, что каждая из этих зон имеет статистически достоверные отличия (табл. 5), которые могут быть использованы в дооперационном периоде в качестве критериев топической диагностики [18].

На основе данных, приведенных в таблице, разработан алгоритм эндокардиального картирования подклапанных зон выводных трактов правого и левого желудочков сердца как наиболее аритмогенных областей миокарда при некоронарогенных ЖА (рис. 22). Диагностическая

Алгоритм топической ЭКГ-диагностики аритмогенных зон выводных трактов правого и левого желудочков

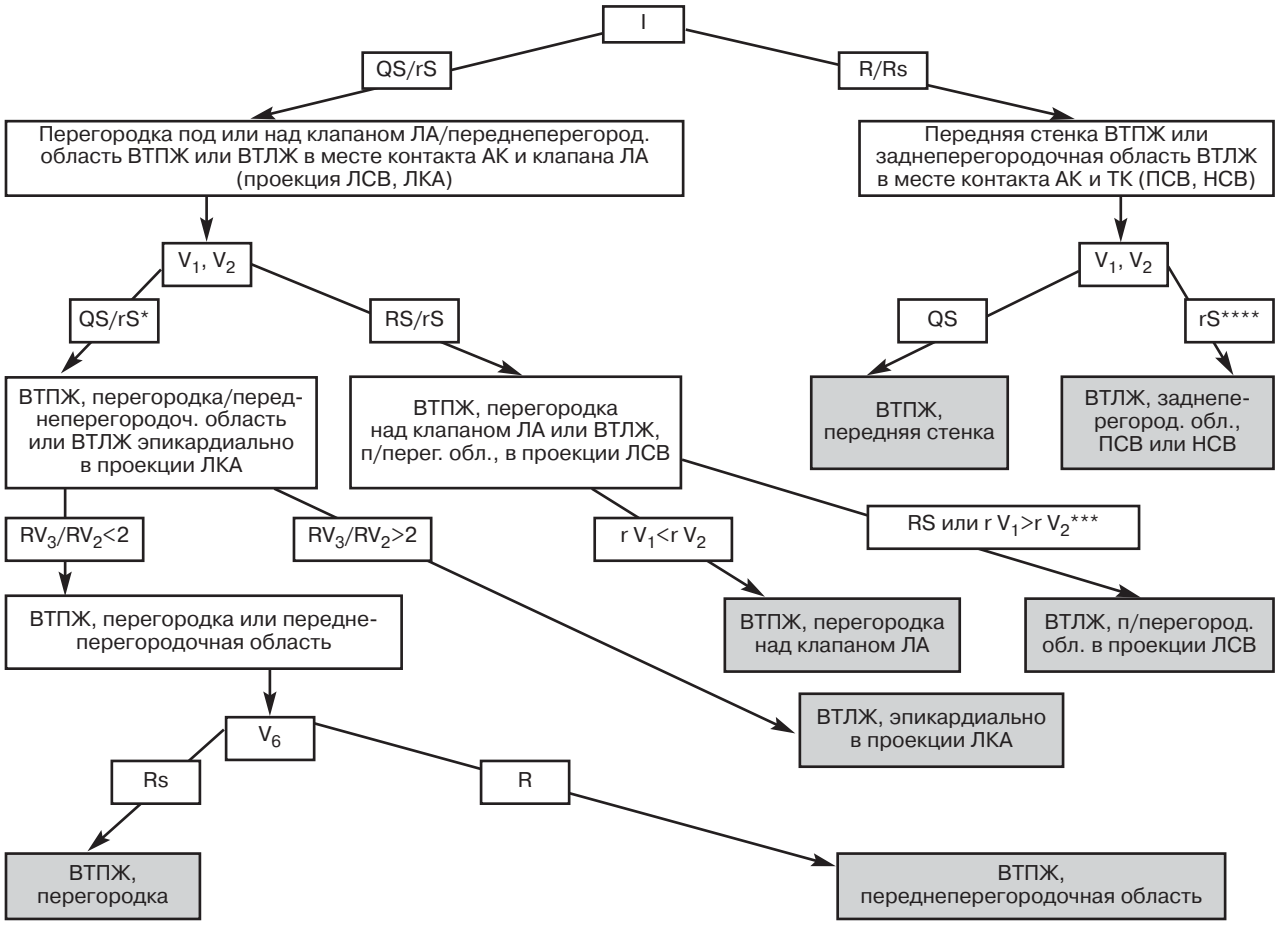

Рис. 22. Алгоритм топической ЭКГ-диагностики аритмогенных зон выводных трактов правого и левого желудочков.

* Амплитуда зубца r в отведении V_1 от 0 до 3 мм (ср. – 0, 68 ± 0,18 мм);
*** Амплитуда зубца r в отведении V_1 от 2 до 9 мм (ср. – 4,55 ± 0,79 мм);
**** Амплитуда зубца r в отведении V_1 от 1,5 до 6 мм (ср. – 3,5 ± 0,61 мм).

надежность алгоритма составляет 89%, при соблюдении следующих характеристик эктопического желудочкового комплекса, необходимых для корректного применения алгоритма: 1) ЭОС эктопического комплекса *QRS* – от +45° до +120°; 2) эктопический комплекс *QRS* V_1–V_2 типа: QS, rS или RS (при R<S).

4. Клинико-электрофизиологический подход к назначению антиаритмической терапии при некоронарогенных желудочковых аритмиях у детей

При первой встрече с пациентом детского возраста, страдающим желудочковыми нарушениями ритма, необходимо прежде всего решить, нуждается ли пациент в лечении, и если да, то насколько это лечение должно быть агрессивным. Не следует забывать, что лечение пациента каким бы то ни было способом в определенных случаях может быть неоправданно. Так, выявление редкой, до 2 градации по Lawn, бессимптомной желудочковой экстрасистолии у пациентов без структурной патологии миокарда в большинстве случаев не требует терапевтической коррекции. Однако авторы считают, что все без исключения пациенты с желудочковой эктопической активностью нуждаются в регулярном наблюдении врача-аритмолога, которое должно заключаться, по крайней мере, в ежегодном неинвазивном обследовании, направленном на выявление факторов риска (количественная и качественная оценка желудочковых экстрасистол по данным суточного мониторирования ЭКГ по Холтеру, поздние потенциалы желудочков, вариабельность ритма сердца).

Для выбора метода и объема лечения необходимо оценить степень потенциальной злокачественности существующей желудочковой аритмии [32, 33].

I. *Очень высокая потенциальная злокачественность желудочковой аритмии*.

1. Эпизод клинической смерти, обусловленный ЖТ–ФЖ.

2. Неоднократные синкопальные состояния на фоне документированной ЖТ.

3. Наличие структурных изменений миокарда
   а) АДС;
   б) ВПС;
   в) КМП;
   г) «оперированное сердце».

II. *Высокая потенциальная злокачественность желудочковой аритмии*.

1. Редкие синкопальные состояния на фоне документированной ЖТ.

2. Предсинкопальные состояния на фоне документированной ЖТ, желудочковой аллоритмии.

3. Политопная желудочковая активность высоких градаций по Lawn.

4. Монотопная желудочковая активность высоких градаций по Lawn.

III. *Относительная потенциальная злокачественность желудочковой аритмии*.

1. Бессимптомная желудочковая эктрасистолия, провоцирующаяся на фоне физической нагрузки (ВЭМ, тредмил).

2. Бессимптомная желудочковая эктрасистолия, не зависящая от физической нагрузки (ВЭМ, тредмил).

3. Политопная желудочковая активность 2–3 градации по Lown.

IV. *Низкая потенциальная злокачественность желудочковой аритмии*.

1. Бессимптомная желудочковая эктрасистолия, подавляющаяся на фоне физической нагрузки (ВЭМ, тредмил).

2. Редкая политопная или монотопная желудочковая экстрасистолия низких градаций по Lown.

Анализируя эффективность антиаритмической терапии, мы ориентировались на ранний и отсроченный (12 месяцев) послеоперационный период у пациентов, которым проводились ЭФИ и РЧА. На момент поступления в общей группе некоронарогенных ЖА в постоянной антиаритмической терапии нуждались 92% пациентов. К моменту выписки потребность в ААП после эффективной РЧА снижалась почти в 9 раз, а из числа всех поступивших больных, включающего в себя неэффективные операции и случаи невозможности проведения РЧА, этот показатель уменьшился в 3 раза. Отметим, что прием антиаритмиков после эффективной РЧА продолжили только пациенты с правожелудочковыми аритмиями (АДС и постмиокардитические правожелудочковые аритмии). При идиопатических левожелудочковых аритмиях ААТ потребовалась только после неэффективной РЧА и в случаях невозможности проведения операции из-за близости зоны аритмии к ЛКА. При ФТ ААТ к моменту выписки не потребовалась ни в одном случае.

Причины назначения ААТ у пациентов с правожелудочковыми аритмиями при АДС и МКС требуют отдельного рассмотрения, так как в этой группе к моменту выписки в постоянной ААТ нуждается почти 50% пациентов, из них более 30% после эффективной операции РЧА.

В группе пациентов с АДС необходимость приема ААП после эффективных операций РЧА была обусловлена следующими причинами:

1) наличием нескольких очагов желудочковой аритмии;

2) ригидной синусовой тахикардией, плохо переносимой пациентом.

Показаниями к назначению ААТ после эффективных операций у пациентов с постмиокардитическими правожелудочковыми ЖА были:

1) сопутствующие предсердные нарушения ритма;

2) наличие нескольких очагов желудочковой аритмии.

Собственно желудочковой эктопической активностью были обусловлены около 40% случаев назначения ААТ при выписке, а оставшиеся 10% – наличием ригидной синусовой тахикардии или предсердными аритмиями.

По нашим данным, при reentry ЖТ в группе пациентов с правожелудочковыми нарушениями ритма наибольший антиаритмический эффект следует ожидать при комбинации препаратов II и III классов и в меньшей степени при монотерапии соталексом. При назначении кордарона в качестве монотерапии можно ожидать подавления как reentry, так и автоматических желудочковых тахикардий. При аритмиях, протекающих по механизму патологического автоматизма (триггерного или аномального), может быть эффективна монотерапия атенололом или изоптином. Следовательно, эффективная ААТ при правожелудочковых аритмиях в большинстве случаев должна содержать в себе компонент β-адреноблокирующей активности, что вполне закономерно, так как у всех пациентов этой группы как с reentry, так и с автоматическими ЖА, получающих ААП, был выявлен повышенный тонус СНС.

Потребность в ААТ при идиопатических аритмиях сопоставима в группах лево- и правожелудочковых аритмий. В приеме антиаритмических препаратов на момент поступления в хирургический стационар нуждались 80% пациентов с идиопатическими левожелудочковыми аритмиями. После успешной РЧА применение ААТ в этой группе не потребовалось ни в одном случае.

У пациентов из группы идиопатических ЛЖА, по разным причинам выписавшихся без оперативного вмешательства (эпикардиальный очаг, близость к коронарным артериям или стволу пучка Гиса), в большинстве случаев выявлено патологическое повышение показателей вариабельности сердечного ритма (признаки гиперпарасимпатикотонии) и «автоматическая» желудочковая аритмия на ЭФИ. Наибольшая антиаритмическая активность в этих случаях была отмечена при назначении этацизина и реже – изоптина. Следует иметь в виду, что препараты, подавляющие симпатические влияния (β-адреноблокаторы, соталекс, кордарон), у этой категории больных могут обладать проаритмогенным эффектом за счет усугубления исходно существующего вегетативного дисбаланса.

Случаи эффективности препаратов II (β–адреноблокаторы) и III (кордарон, соталекс) классов при автоматических ЖА отмечены только при исходно сниженных показателях ВРС (гиперсимпатикотония).

Важно отметить, что все случаи reentry ЖА сопровождаются снижением показателей вариабельности сердечного ритма (признаками гиперсимпатикотонии), при этом выявлена статистически достоверная эффективность комбинированной терапии кордароном и атенололом и монотерапии соталексом.

Обобщая полученные закономерности, предлагаем систематизированный подход к назначению антиаритмической терапии при некоронарогенных желудочковых аритмиях, представленный в таблице 6 [19].

Таблица 6

Предпочтительные антиаритмические препараты при различных клинико-электрофизиологических вариантах некоронарогенных желудочковых аритмий

Аритмии	Классы ААП				
	I	II	III	IV	Комбинация
Reentry+↓ВРС	–	+	+	–	II+III
Автоматизм+↓ВРС	–	+	+	–	–
Автоматизм+↑ВРС	+	–	–	±	–

Таким образом, при проведении антиаритмической терапии у пациентов с некоронарогенными желудочковыми аритмиями необходимо руководствоваться следующими основными положениями.

1. При подборе эффективного антиаритмического средства необходимо учитывать электрофизиологический механизм аритмии в сочетании с исходными показателями вариабельности сердечного ритма.

2. У пациентов со структурными аномалиями миокарда (АДС) в большинстве случаев необходима комбинированная антиаритмическая терапия.

3. При желудочковых аритмиях, протекающих по механизму reentry, во всех случаях выявляется повышенный тонус симпатической нервной системы и эффективны препараты II и III классов (атенолол, кордарон, соталекс).

4. Наибольшей антиаритмической активностью в подавлении автоматических очагов желудочковой аритмии на фоне гиперсимпатикотонии обладают препараты II и III классов (атенолол, кордарон); на фоне гиперпарасимпатикотонии – препараты I и IV классов (этацизин и реже – изоптин).

ЗАКЛЮЧЕНИЕ

Развитие методов интервенционной аритмологии и широкое внедрение их в клиническую практику являются одним из важнейших направлений

современной кардиологии и обусловлены значительным распространением различных форм нарушений сердечного ритма, рефрактерных к консервативной антиаритмической терапии. Возможность радикального излечения особенно актуальна для пациентов с некоронарогенными желудочковыми аритмиями, так как в данном случае речь идет о детях и пациентах молодого возраста, находящихся в группе риска внезапной аритмической смерти, для которых перспектива постоянного приема антиаритмических средств связана не только с риском развития побочных, в том числе проаритмогенных эффектов, но и с психологической травматизацией. В этой ситуации необходимо правильно оценить степень жизнеугрожаемости существующей аритмии и адекватно выбрать тактику лечения, для того чтобы, с одной стороны, не допустить возникновения осложнений, а с другой – не навредить маленькому пациенту излишне агрессивным подходом.

ЛИТЕРАТУРА

1. *Бойцов С. А., Дерюгин М. В.* Современные возможности диагностики неревматических миокардитов // Consilium medicum. – 2002. – № 3. – С. 117–124.
2. *Бойцов С. А., Дерюгин М. В., Сухов В. Ю.* // Кардиология. – 2001. – № 11. – С. 48–52.
3. *Бокерия Л. А.* Тахиаритмии: диагностика и хирургическое лечение. – М.: Медицина, 1989.
4. *Бокерия Л. А., Голухова Е. З.* Лекции по кардиологии. – М., 2002. – С. 41–58.
5. *Бокерия Л. А., Ревишвили А. Ш.* Катетерная аблация аритмий у пациентов детского и юношеского возраста. – М.: Изд-во НЦССХ им. А. Н. Бакулева РАМН, 1999. – С. 50–52.
6. *Бураковский В. И., Бокерия Л. А.* (ред.) Сердечно-сосудистая хирургия: Руководство. – М.: Медицина, 1996. – С. 516–536.
7. *Валгма К.* Инфекционный миокардит. – Таллинн: Валгус, 1990.
8. *Василенко В. Х., Фельдман С. Б., Хитров Н. К.* Миокардиодистрофия. – М.: Медицина, 1989.
9. *Голицын С. П., Малахов В. И., Бакалов С. А.* и др. Диагностика и возможности противоаритмического лечения злокачественных желудочковых нарушений ритма сердца // Терапевт. арх. – 1991. – № 9. – С. 38–44.
10. *Голицын С. П., Савельева И. В., Бакалов С. А.* Лечение больных с желудочковыми нарушениями ритма сердца: возможности и ограничения // Кардиология. – 1998. – № 10. – С. 67–77.
11. *Голухова Е. З.* Хирургическое лечение желудочковых тахиаритмий: Дис. ... д-ра мед. наук – М., 1995.
12. *Кушаковский М. С.* Аритмии сердца. – СПб: Гиппократ, 1992.
13. *Макаров Л. М.* Холтеровское мониторирование ЭКГ. – М.: Медпрактика - М, 2003. – С. 67–84, 116–121.
14. *Мандела А.* Аритмии сердца. – Т. 3. – М, 2000. – С. 96–110.
15. *Михайлова Г. А., Голицын С. П.* Желудочковые нарушения ритма сердца: вопросы диагностики и лечения // Кардиология. – 1988. – № 2. – С. 111–118.
16. *Михайлова Г. А., Голицын С. П., Соколов С. Ф.* и др. Длительное внутрисердечное электрофизиологическое исследование у больных с пароксизмальными желудочковыми тахикардиями: перспективный метод выбора и оценки эффективности антиаритмического лечения // Там же. – 1987. – № 7. – С. 16–22.
17. *Мравян С. Р.* Значение эндомиокардиальной биопсии в диагностике некоторых некоронарогенных заболеваний миокарда: Автореф. дис. ... канд. мед. наук. – М., 1998.
18. *Носкова М. В.* Этиология, топическая диагностика и результаты радиочастотной аблации некоронарогенных желудочковых аритмий: Автореф. дис. ... канд. мед. наук. – М., 2004.
19. *Носкова М. В., Ревишвили А. Ш.* Сравнительный анализ эффективности антиаритмических препаратов при различных клинико-электрофизиологических вариантах некоронарогенных желудочковых аритмий // Вест. аритмол. – 2004. – № 35. – С. 22–25.
20. *Носкова М. В., Ревишвили А. Ш., Александрова С. А.* Возможные подходы к диагностике постмиокардитического кардиосклероза и латентных миокардитов неревматической этиологии у пациентов с желудочковыми нарушениями ритма // Там же. – 2003. – № 34. – С. 18–24.
21. *Палеев Н. Р. Миокардиты* // Болезни сердца и сосудов / Под ред. Е. И. Чазова. – М.: Медицина, 1992. – С. 178–198.
22. *Певзнер А. В., Бакалов С. А., Малахов В. И.* и др. Результаты применения аллапинина, этацизина и боннекора в лечении больных с пароксизмальными желудочковыми тахикардиями при использовании внутрисердечного электрофизиологического исследования в качестве метода контроля // Кардиология. – 1996. – № 6. – С. 52–57.
23. *Сулимов В. А.* Медикаментозная антиаритмическая терапия с позиций «сицилианского гамбита» // Рос. мед. журнал. – 1998. – № 1. – С. 18–22.
24. *Фадеев Н. П., Сухов В. Ю., Шевченко Ю. Л.* и др. Способ топической диагностики воспалительных заболеваний сердца. Описание изобретения к патенту РФ. – М., 1999.
25. *Фадеев Н. П., Сухов В. Ю., Шевченко Ю. Л.* // Визуализация в клинике. – 1998. – № 13. – С. 9–13.
26. *Федоров В. В.* Аритмогенные дисплазии сердца // Мир медицины. – 2000. – № 1-2. – С. 22–24.
27. *Яшин С. М.* Высокочастотная катетерная деструкция проводящих путей сердца у больных с тахиаритмиями: Дис. ... д-ра мед. наук. – СПб., 2000.
28. ACC/AHA Task Force Report. Guidelines for Clinical Intracardiac Electrophysiological and Catheter Ablation Procedures // J. Amer. Coll. Cardiol. – 2005. – Vol. 26, № 2. – P. 555–573.
29. *Aihara N., Ohe T., Shimomura K.* Time-domain and frequency-domain analyses of the signal-averaged ECG in patients with sustained ventricular tachyarrhythmia and nonischemic heart diseases // J. Electrocardiol. – 1994. – Vol. 27 (Suppl). – P. 194–201.
30. *Auffermann W., Wichter T., Breithardt G.* Arrhythmogenic right ventricular disease: MR imaging versus angiography // Amer. J. Radiol. – 1993. – Vol. 161. – P. 549–555.
31. *Basso C., Thiene G., Corrado D.* et al. Arrhythmogenic right ventricular cardiomyopathy: dysplasia, dystrophy or myocarditis? // Circulation. – 1996. – Vol. 94. – P. 983–991.
32. *Bigger J. T.* Identification of patients at high risk for sudden cardiac death // Amer. J. Cardiol. – 1984. – Vol. 54. – P. 3–8.
33. *Bigger J. T., Sahar D. I.* Clinical types of proarrhythmic response to antiarrhythmic drugs I // Ibid. – 1987. – Vol. 59. – P. 29–38.
34. *Cannon D. S., Prystowsky E. N.* Management of ventricular arrhythmias I // JAMA. – 1999. – Vol. 281. – P. 172–179.
35. *Corrado D., Basso C., Buja G.* et al. Right bundle branch block, right precordial ST-segment elevation, and sudden death in young people // Circulation. – 2001. – Vol. 103. – P. 710.
36. *Delacretaz E., Stevenson W. G., Ellison K. E.* et al. Mapping and radiofrequency catheter ablation of the three types of sustained monomorphic ventricular tachycardia in nonischemic heart disease // J. Cardiovasc. Electrophysiol. – 2000. – Vol. 11, № 1. – P. 11–17.
37. *Eguchi M., Tsuchihashi K., Nakata T.* et al. Right ventricular abnormalities assessed by myocardial single-photon emission computed tomography using technetium-99m sestamibi/tetrofosmin in right ventricle-originated ventricular tachyarrhythmias // J. Amer. Coll. Cardiol. – 2000. – Vol. 15. – P. 1767–1773.
38. *Fabian T., Cecchin F.* Idiopathic left ventricular outflow tract tachycardia in children (Abstract) // PACE. – 1998. – Vol. 21. – P. 834.
39. *Fauchier J.-P., Fauchier L., Babuty D.* et al. Time-domain signal-averaged electrocardiogram in non-ischemic ventricular tachycardia // Ibid. – 1999. – Vol. 19. –P. 231–244.

40. *Fellat R., Frank R., Le Guludec D.* Correlation between late potentials and right ventricular radionuclide fourier phase analysis abnormalities // Eur. Heart J. – 1993. – Vol. 14. – P. 449A (Abstr.).
41. *Fontaine G., Mallat Z., Fontaliran F.* Abnormal myocardial development // Circulation. – 1997. – Vol. 95. – P. 278–279.
42. *Fontaine G., Chachques J. C., Argyriadis P.* et al. Right ventricular cardiomyoplasty for the treatment of severe right ventricular dysfunction: long-term follow-up // J. Amer. Coll. Cardiol. – 2001. – Vol. 37, № 2 (Suppl. A). – P. 477A (Abstr. 815-823).
43. *Guiraudon G., Klein G. J., Gulamhusein S. S.* Total disconnection of the right ventricular free wall: Surgical treatment of right ventricular tachycardia associated with right ventricular dysplasia // Circulation. – 1983. – Vol. 67. – P. 463–470.
44. *Guludec D., Gauthier H., Porcher R.* et al. Prognostic value of radionuclide angiography in patients with right ventricular arrhythmias // Ibid. – 2001. – Vol. 103. – P. 1972.
45. *Gutierrez P. S., Ferreira S. M. F., Lopes E. A., Ebaid M.* Intramural coronary vessels in partial absence of the myocardium of the right ventricle // Amer. J. Cardiol. – 1989. – Vol. 63. – P. 1152–1154.
46. *Hachiya H., Aonuma K., Yamauchi Y.* et al. Successful radiofrequency catheter ablation of left ventricular outflow tract tachycardia from the coronary cusp // PACE. – 2000. – Vol. 4 (Part II). – P. 595.
47. *Jackman W. M., Friday K. J., Anderson J. L.* el al. The long QT syndromes: critical review, new clinical observations and unifying hypothesis // Prog. in Cardiovasc. Dis. – 1998. – Vol. 31. – P. 115–172.
48. *Kamakura S., Shimizu W., Matsuo K.* et al. Localization of optimal ablation site of idiopathic ventricular tachycardia from right and left ventricular outflow tract by body surface ECG // Circulation. – 1998. – Vol. 98. – P. 1525–1533.
49. *Lamberti F., Calo L., Pandozi C.* et al. Radiofrequency catheter ablation of idiopathc left ventricular outflow tract tachycardia: utility of intracardiac echocardiography // J. Cardiovasc. Electrophysiol. – 2001. – Vol. 12, № 5. – P. 529.
50. *Marcus F. I., Fontaine G.* Arrhythmogenic right ventricular dysplasia/cardiomyopathy: a review // PACE. – 1995. – Vol. 6, № 6. – P. 1298–1314.
51. *Nakagawa M., Sato A., Okagawa H.* et al. // Chest. – 1999. – Vol. 116. – P. 340–346.
52. *Pinamonti B., Sinagra G., Salvi A.* et al. Left ventricular involvement in right ventricular dysplasia // Amer. Heart J. – 1992. – Vol. 123. – P. 711–724.
53. *Saxes O. K.* Diagnosis of cardiac abnormalities in patients with nonischemic tachyarrhythmias: additional value of MR imaging // Int. J. Card. Imaging. – 1998. – Vol. 14, № 4. – Vol. 279–285.
54. *Shimoike E., Yasushi O.* et al. Radiofrequency Catheter Ablation of Left Ventricular Outflow Tract Tachycardia from the Coronary Cusp: A new approach to the tachycardia focus // J. Cardiovasc. Electrophysiol. – 2005. – Vol. 10, № 7. – P. 1005–1009.
55. *Singh B. N.* Antiarrhythmic actions of amiodarone: A profile of paradoxical agent // Amer. J. Cardiol. – 1996. – Vol. 78 (Suppl 4A). – P. 41–53.
56. *Uhl H. S. M.* A previously undescribed congenital malformation of the heart: Almost total absence of the myocardium of the right ventricle // Bull. J. Hopkins Hosp. – 1952. – Vol. 91. – P. 197–209.
57. World Heart Federation classification and Consensus conference on the histo- and immunohistopathology of myocarditis. – Marburg, April 28–29, 2000.

© И. И. ТРУНИНА, 2006

УДК 616.12-008.318-053.31-07-085

АРИТМИИ У НОВОРОЖДЕННЫХ И ГРУДНЫХ ДЕТЕЙ: НАИБОЛЕЕ РАСПРОСТРАНЕННЫЕ НОЗОЛОГИИ, ИХ ДИАГНОСТИКА И ПОДХОДЫ К ТЕРАПИИ

И. И. Трунина

Научный центр сердечно-сосудистой хирургии им. А. Н. Бакулева (дир. – академик РАМН Л. А. Бокерия) РАМН, Москва

Нарушения ритма и проводимости сердца возникают в разные периоды жизни человека, начиная с самого рождения. Некоторые виды аритмий развиваются в антенатальном периоде. Нарушения сердечного ритма у детей первого года жизни весьма разнообразны. Многие из них нестойкие и исчезают в течение первых месяцев жизни, что объясняется незавершенностью формирования проводящей системы сердца к моменту рождения ребенка. В последние годы число новорожденных и грудных детей с нарушениями ритма сердца возросло. Это связано с совершенствованием диагностических возможностей и улучшением ранней выявляемости кардиальной патологии. Наименее изученными остаются нарушения ритма и проводимости сердца у детей первого года жизни, среди которых жизнеугрожающие аритмии представляют собой наиболее трудный раздел кардиологии детского возраста.

Возникновению и развитию нарушений ритма и проводимости сердца у новорожденных способствуют несколько факторов:

1. Изменения гемодинамики при переходе на «внеутробный» тип циркуляции. Так, у 25–27% новорожденных неполная блокада правой ножки пучка Гиса встречается в норме, что отражает особенности внутриутробной гемодинамики. Нарушения проводимости, по данным отечественных исследователей, чаще возникают у детей с внутриутробной задержкой развития, недоношенных

(менее 37 недель гестации), с низким весом (менее 2500 г), а также с низкой оценкой по шкале Апгар на 1 и 5 минутах жизни [4]. Часто у матери имеется отягощенный гинекологический анамнез. Атипичное развитие проводящей системы сердца у маловесных детей может стать причиной антенатального стресса при рождении и привести в дальнейшем к возникновению аритмий сердца.

2. Особенности вегетативной регуляции, большая активность парасимпатической иннервации по сравнению с симпатической. Так, эфферентные вагусные и симпатические волокна влияют на электрофизиологические свойства миокарда и проводящей системы сердца [38]. Доказано, что нарушение нервной регуляции сердечного ритма также лежит в основе аритмогенеза [1, 39]. Исследования циркадной организации сердечного ритма выявили связь нарушений ритма (пароксизмальной тахикардии, экстрасистолии, парасистолии) с определенными периодами суток [14, 15, 29]. Было также показано, что приступы пароксизмальной тахикардии у детей ассоциируются с нарушением переходного периода «сон–бодрствование» после рождения [2]. Доказано, что сохранению функционирования дополнительных путей проведения, и как следствие синдрома Вольфа–Паркинсона–Уайта (WPW) после рождения, способствует ваготония из-за «повреждения» ЦНС во время родов [33].

3. Различная степень зрелости структур проводящей системы, так как ее развитие продолжается и после рождения. В исследовании Games (1970) описано, что в сердце человека в антенатальном периоде имеется много шунтовых связей, соединяющих разные отделы проводящей системы. Через 1–2 года после рождения эти добавочные шунтовые пути замещаются фиброзной тканью. Основные проводящие пути при этом фиброзной облитерацией не затрагиваются. Высказываются предположения о генетической запрограммированности данного процесса. Остатки шунтовых путей эмбрионального периода, по-видимому, могут играть роль обходных добавочных путей в проводящей системе и служить морфологической основой для преждевременного частичного возбуждения миокарда желудочков [29].

Внутриутробно проводящая система сердца впервые гистологически прослеживается на стадии XIV (5–7 мм, 29±1 день). Специализированные клетки, из которых образуется синусный узел, возникают на правой стороне венозного синуса. В норме имеются три проводящих пути, связывающих синусный узел с атриовентрикулярным узлом, и один путь, связывающий синусный узел с левым предсердием. Поскольку передний и средний межузловые пути внедряются в межпредсердную перегородку, а овальное отверстие закрывается только после рождения, возможно, что ход межузловых путей в перегородке полностью определяется только в постнатальном периоде. При аномальном развитии межпредсердной перегородки, клапанов синуса или атриовентрикулярных отверстий можно предположить, что межузловые пути претерпевают изменения [18].

Для правильной интерпретации аритмий сердца необходимо иметь представление о нормальном сердечном ритме [43]. Многие виды аритмий сердца – врожденные, поэтому для врачей так важно правильно оценить сердечную деятельность плода. В норме число сердечных сокращений плода составляет 120–160 ударов в минуту. Ритм ниже 100 сокращений в минуту расценивается как брадикардия, а более 180 ударов в минуту – как тахикардия [44, 46]. Аритмии у плода могут возникнуть на любом этапе гестации, однако чаще всего они регистрируются в третьем триместре беременности при стандартном амбулаторном обследовании [3, 32, 45, 46]. Обычно у беременной не возникает никаких жалоб, и она не замечает изменений со стороны плода. Такая находка обязывает провести ультразвуковое исследование плода, так как в 10% случаев нарушения ритма сочетаются с некоторыми пороками развития плода, в том числе врожденными пороками сердца, патологией нервной системы [34].

Ко многим видам аритмий у детей первого года жизни необходимо относиться как к пограничным состояниям. Так, O. Scott (1983) при изучении ритма сердца в течение суток у 130 здоровых детей первого года жизни обнаружил, что:

1) частота сердечных сокращений (ЧСС) колебалась от 45 до 200 уд/мин;

2) у 15% детей имела место миграция водителя ритма вплоть до ритма из АВ-соединения;

3) АВ-блокада I степени была зарегистрирована у 8% детей, II степени типа Мобитц I (с периодами Самойлова–Венкебаха) – у 10%, чаще в ночное время;

4) единичные предсердные и желудочковые экстрасистолы (ЭС) отмечались у 39% детей;

5) синоатриальная (СА) блокада зарегистрирована в 8% случаев.

Все это свидетельствует о значительной распространенности аритмий в детском возрасте и делает маловероятным органический генез часто встречаемых отклонений. В задачу кардиолога входит выявление значимых, стойких нарушений ритма, своевременное начало их лечения.

Оценку значимости обнаруженных у ребенка электрокардиографических изменений следует осуществлять при их сопоставлении с данными нормальной ЭКГ. Так, нормальной для детей пер-

вого года жизни является частота сердечных сокращений, равная 130–140 уд/мин, а по данным M. K. Park (2000) – от 110 до 150 уд/мин [41]. Особенности ЭКГ новорожденного обусловлены перестройкой постнатального кровообращения, вследствие чего возможна перегрузка правых отделов сердца, повышение электрической активности правого предсердия. На ЭКГ характерными признаками являются: отклонение электрической оси сердца вправо (угол α от +80° до +120°). В первые дни жизни ребенка частота сердечных сокращений колеблется от 100 до 120 уд/мин. Такая тенденция к брадикардии связана с угнетением симпатико-адреналовой системы и раздражением ядер блуждающего нерва на фоне родового стресса в первые дни жизни. К концу первой недели жизни частота сердечных сокращений повышается до 140 уд/мин, а в дальнейшем составляет 130 уд/мин в грудном возрасте. До 7-го дня жизни отмечается снижение вольтажа комплексов *QRS* вследствие снижения электрической активности миокарда. В последующем амплитуда комплексов становится более высокой. К особенностям ЭКГ периода новорожденности относится также глубокий зубец *Q* во II, III, aVF-отведениях. Зубец *T* на первом месяце жизни обычно сглажен в стандартных и положителен в правых грудных отведениях. У грудных детей зубец *T* отрицательный в правых грудных отведениях. Электрическая ось сердца в этом возрастном периоде, как правило, отклонена вправо от +30° до +120°. Продолжительность основных интервалов обусловлена частотой сердечных сокращений. Зубец *P* выражен наиболее отчетливо во II стандартном отведении. В правых грудных отведениях зубец *Q* отсутствует, в то время как остается глубоким в III стандартном отведении. Зубец *R* может отсутствовать в отведениях aVR, aVL. В стандартных отведениях обычно имеется соотношение $R_{II}>R_{III}>R_{I}$. В грудных отведениях характерно соотношение $R_{V4}>R_{V5}>R_{V6}$. Зубец *S* может отсутствовать в каком-либо стандартном отведении и в отведении V_6, при этом $R_{V1}>S_{V1}$ [16].

ВАРИАНТЫ ТАХИАРИТМИЙ У ДЕТЕЙ ПЕРВОГО ГОДА ЖИЗНИ

Синусовая тахикардия часто регистрируется у детей на первом году жизни и проявляется на ЭКГ синусовым ритмом, частота которого превышает верхнюю границу, нормальную для данного возраста. Обычно ЧСС при синусовой тахикардии на первом году жизни больше 140–160 уд/мин, однако не превышает 200 уд/мин [16, 43]. Естественным является ее возникновение при повышении температуры тела, физической нагрузке, некоторых заболеваниях (анемия, тиреотоксикоз). Синусовая тахикардия при ВПС – обычно проявление сердечной недостаточности, но она также может быть обусловлена сопутствующими заболеваниями или патологическими состояниями: поражением ЦНС, анемией, гипокалиемией. К чрезмерной синусовой тахикардии относят частоту сердечных сокращений более 190 уд/мин у доношенных и 195 уд/мин у недоношенных новорожденных [19]. При таком ритме период диастолы и диастолического наполнения сердца сопровождается нарушением коронарного кровотока. Специфического лечения данной патологии не требуется, так как при устранении причины синусовая тахикардия купируется и больше не регистрируется.

Миграция водителя ритма – нередкая находка на ЭКГ у детей первого года жизни, обусловленная, как правило, повышением тонуса блуждающего нерва. Последовательные сокращения сердца при ней каждый раз обусловлены импульсами, исходящими из разных участков проводящей системы сердца: СА-узла, верхних или нижних отделов предсердий, АВ-соединения. ЭКГ-признаками ее являются: постепенное изменение формы и полярности зубца *P* от цикла к циклу, изменение продолжительности интервала *P–Q* в зависимости от локализации водителя ритма, нерезко выраженные колебания продолжительности интервалов *R–P* (*P–P*). Миграция водителя ритма не проявляется клинически и не требует медикаментозного лечения, однако при ее обнаружении на ЭКГ необходимо провести дифференциальную диагностику с синдромом слабости синусного узла (СССУ) [28].

Наджелудочковая экстрасистолия – одно из самых частых нарушений ритма у здоровых детей. Она, как правило, носит функциональный характер и может провоцироваться различными вегетативными реакциями, эмоциями. Клинические проявления ее невыраженные, а диагностика часто случайная: при объективном обследовании или в момент регистрации ЭКГ. При предсердной экстрасистолии обычно не требуется применение антиаритмических препаратов, так как экстрасистолия прекращается самопроизвольно после устранения провоцирующих ее факторов [41].

Фибрилляция (мерцание) предсердий (ФП) – один из механизмов риентри, при котором петля формируется непосредственно в кардиомиоцитах предсердий. У детей такая аритмия встречается достаточно редко, составляя около 1,5% от всей сердечно-сосудистой патологии и 5,6% от нарушений сердечного ритма [1]. Фибрилляция предсердий обычно выявляется внутриутробно или сразу после рождения. При ней наблюдается частое (350–700 в минуту) беспорядочное хаотичное возбуждение и сокращение отдельных групп мышечных волокон предсердий. Частота желудочковых

сокращений определяется способностью АВ-узла проводить возбуждение, обычно в пределах 200 уд/мин. Выделяют: тахисистолическую (частота желудочковых сокращений – более 140 уд/мин), нормосистолическую (100–140 уд/мин) и брадисистолическую (ниже 100 уд/мин) формы ФП, а также два варианта: крупноволновую (амплитуда волн f превышает 0,5 мм, они появляются закономерно, с большей правильностью) и мелковолновую (волны f не видны, на ЭКГ регистрируются только разные *R–R*-интервалы).

Выделяют пароксизмальную, персистентную и постоянную формы ФП. У детей в 60% случаев диагностируется персистентная форма, которая обычно не сопровождается характерной клинической картиной [13]. Пароксизмальная форма манифестирует с резкого нарушения самочувствия ребенка. Часто рецидивирующие длительные пароксизмы ФП сопровождаются развитием аритмогенной кардиопатии, значительно снижают трудоспособность и качество жизни детей. Ритм возбуждения желудочков при фибрилляции предсердий беспорядочный и нерегулярный. Наиболее часто ФП развивается при транспозиции аорты и легочной артерии, дефекте межпредсердной перегородки, тетраде Фалло, атриовентрикулярной коммуникации, аномальном дренаже легочных вен, аномалии Эбштейна, то есть пороках, сопровождающихся перегрузкой предсердий, также развитие ее возможно при миокардитах, передозировке сердечных гликозидов [17, 20, 27]. Во всяком случае, ФП обычно предполагает наличие той или иной значимой кардиальной патологии [41]. Фибрилляция и/или трепетание предсердий с высоким проведением по ДПЖС являются реальной угрозой внезапной смерти из-за возможного развития осложнений, к которым можно отнести сердечную недостаточность, тромбоэмболию, аритмогенную кардиопатию, фибрилляцию желудочков [37]. Осложнениями обусловлен высокий риск летального исхода, составляющий 17–21%, поэтому ФП всегда требует проведения медикаментозной терапии или кардиоверсии [41].

Трепетание предсердий (ТП) возникает обычно у детей без сопутствующих пороков развития сердца, выявляется часто внутриутробно при проведении эхокардиографического исследования плода [31, 46]. ТП также может сочетаться с другими видами аритмий, врожденными пороками сердца (дефект или аневризма межпредсердной перегородки), заболеваниями соединительной ткани или возникать после катетеризации полостей сердца. У детей грудного возраста трепетание предсердий встречается в несколько раз чаще мерцания, у детей старшего возраста составляет 0,7% от числа всех аритмий [1]. В основе трепетания предсердий лежит механизм риентри. Частота предсердного ритма варьирует от 200 до 350 в минуту. На ЭКГ в большинстве случаев регистрируется правильный, регулярный желудочковый ритм с одинаковым интервалом *R–R* (за исключением случаев изменения степени АВ-проведения в момент регистрации ЭКГ), нормальные, неизмененные желудочковые комплексы, каждому из которых предшествует определенное количество предсердных волн *F* (2:1, 3:1, 4:1 и т. д.).

В зависимости от формы волн трепетания различают классическое и атипичное трепетание предсердий. В первом случае на ЭКГ во II, III, aVF-отведениях регистрируется пилообразная базальная линия с положительной и отрицательной фазами волн *F*. Атипичное трепетание предсердий встречается редко и представлено краниальной формой, при которой регистрируются положительные однофазные волны *F* в отведениях II, III, aVF, каудальной формой, для которой характерны отрицательные однофазные волны *F* в отведениях II, III, aVF, и левопредсердной формой, где отрицательные однофазные волны фиксируются в I, aVL, V_{5-6} отведениях [16]. В литературе имеются данные об успешном медикаментозном лечении ТП у плода при приеме беременной соталола или дигоксина. В постнатальном периоде с помощью чреспищеводной высокочастотной электростимуляции предсердий или кардиоверсии также можно эффективно купировать приступы ТП, получая устойчивый положительный результат [44].

Как уже упоминалось выше, у новорожденных и детей первого года жизни может возникнуть любая аритмия, но чаще всего регистрируется *наджелудочковая тахикардия (НЖТ)* [44]. Частота ее встречаемости составляет 1:25 000 [36, 45]. У 90% детей в основе наджелудочковой тахикардии лежит механизм риентри, то есть повторного входа волны возбуждения [27], для которого характерно внезапное начало и окончание приступа тахикардии (пароксизмальная тахикардия). У недоношенных детей пароксизмальная НЖТ имеет более яркую клиническую картину и большую склонность к ее рецидиву в сравнении с доношенными новорожденными [19]. Пароксизмальная наджелудочковая тахикардия обусловлена частыми эктопическими импульсами, исходящими из предсердий. Приступ пароксизмальной тахикардии может продолжаться от нескольких секунд до нескольких часов. Важным ее признаком является сохранение в течение всего пароксизма (кроме первых нескольких циклов) правильного ритма и постоянной частоты сердечных сокращений, которая в отличие от синусовой тахикардии не зависит от фаз дыхания, не изменяется после физической нагрузки, введения атропина. У детей грудного воз-

раста пароксизмальная НЖТ может явиться причиной внезапной смерти.

Часто НЖТ имеет органическую природу. У 25–50% детей причиной НЖТ является синдром WPW, а по данным R. Anderson (1973) и A. Garson (1981), синдром WPW обнаруживается у 22–58% детей с НЖТ [12, 33]. Синдром WPW встречается во всех возрастных группах начиная с периода новорожденности, в 1–30 случаях на 10 000 ЭКГ, или у 0,04–0,31% детей [23]. T. Mugler и соавт. отметили, что «максимальная» выявляемость синдрома WPW в популяции приходится на детей первого года жизни [33]. В зависимости от клинических проявлений выделяют синдром WPW (наличие ДПЖС и связанные с ним аритмии) и феномен WPW (наличие ДПЖС без аритмического синдрома). Феномен WPW часто регистрируется на электрокардиограмме у новорожденных, в дальнейшем, к 8–12 месяцам жизни он становится транзиторным или исчезает. ЭКГ-признаками феномена WPW являются: укорочение интервала *P–R*, уширение комплекса *QRS*, дельта-волна на восходящем колене зубца *R*. Из-за высокой частоты сердечных сокращений у новорожденных и детей первого года жизни на ЭКГ часто нет характерных признаков синдрома WPW. В 1990 г. J. Perry и соавт. описали дополнительные ЭКГ-критерии, помимо классического проявления синдрома WPW, что позволило практикующим врачам поставить диагноз у пациентов раннего возраста [41]. Были выделены такие признаки, как отсутствие *Q*-зубца в левых грудных отведениях, длительность *P–R*-интервала менее 100 мс и отклонение электрической оси сердца (ЭОС) влево.

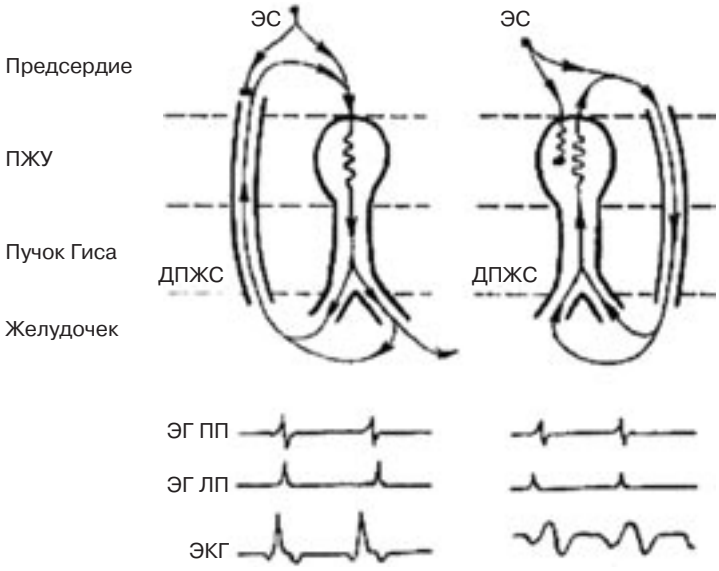

Рис. 1. Схемы проведения импульса по ДПЖС при ортодромной и антидромной тахикардии.

Диагностика синдрома WPW у новорожденных и грудных детей проводится на основании данных ЭКГ. В НЦССХ в 1997 г. Л. А. Бокерия и А. Ш. Ревишвили разработали ЭКГ-критерии по определению локализации ДПЖС, используемые и в настоящее время. В 1999 г. F. G. Cosio была предложена анатомо-физиологическая классификация локализации дополнительных предсердно-желудочковых соединений, разделяющая их на три группы: правосторонние, левосторонние и парасептальные.

Затруднения в диагностике синдрома WPW вызывают: левостороннее пристеночное расположение пучка Кента, преобладание в клинике «скрытых» форм, «быстрый» пучок Кента [5, 7].

Синдром WPW у детей первого года жизни может проявляться следующими видами аритмий:

– пароксизмальная ортодромная АВ-тахикардия;

– пароксизмальная антидромная АВ-тахикардия;

– трепетание и фибрилляция предсердий с проведением по дополнительному пучку.

Пароксизмальная тахикардия при синдроме WPW может быть как с узкими комплексами *QRS* (ортодромная) – при антеградном распространении импульса по нормальному пути и при ретроградном – через ДПЖС, так и с широкими комплексами *QRS* (антидромная) – при антеградном ходе импульса через пучок Кента и ретроградном через АВ-соединение (рис. 1) [41].

Наиболее часто у грудных детей встречается ортодромная реципрокная тахикардия, при которой на фоне высокой частоты сердечных сокращений (180–280 уд/мин) все комплексы *QRS* узкие, интервалы *R–R* стабильные, *P*-зубцы не дифференцируются. Приступ начинается после предсердной или желудочковой экстрасистолы с «критическим» интервалом сцепления (рис. 2).

Антидромная тахикардия встречается гораздо реже у пациентов с синдромом WPW – 8% больных. Она также начинается с предсердной экстрасистолы, при этом регистрируются мономорфные широкие комплексы *QRS*. Зубцы Р трудно дифференцируются на ЭКГ и расположены с большим запаздыванием по отношению к началу комплекса *QRS* (рис. 3).

Выделяют несколько клинических вариантов (форм) течения синдрома WPW (по данным ЭКГ): манифестирующий, скрытый, интермиттирующий и латентный. В исследовании Т. Г. Джитава (1996) показано, что в детском возрасте в равной степени встречается манифестирующий и скрытый синдром WPW [12]. По данным М. А. Школьниковой (1995), среди госпитализированных детей преобладают скрытые формы WPW (81,8%) [21].

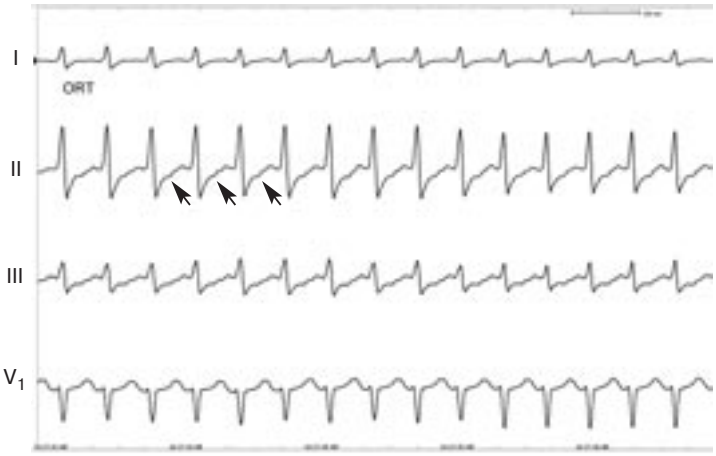

Рис. 2. Ортодромная АВ реципрокная тахикардия (стрелкой обозначена ретроградная *P*-волна, проведение по ДПЖС).

Основными ЭКГ-признаками синдрома WPW являются: укорочение интервала *P–Q* (*R*), наличие в составе комплекса *QRS* дельта-волны, увеличение продолжительности и небольшая деформация комплекса *QRS*, дискордантное комплексу смещение сегмента *RS–T* и изменение полярности зубца *T* (непостоянный признак). Все вышеперечисленные особенности обнаруживаются на ЭКГ при манифестирующей форме синдрома WPW.

При скрытой форме синдрома WPW ЭКГ в межприступный период не имеет отличий от таковой у

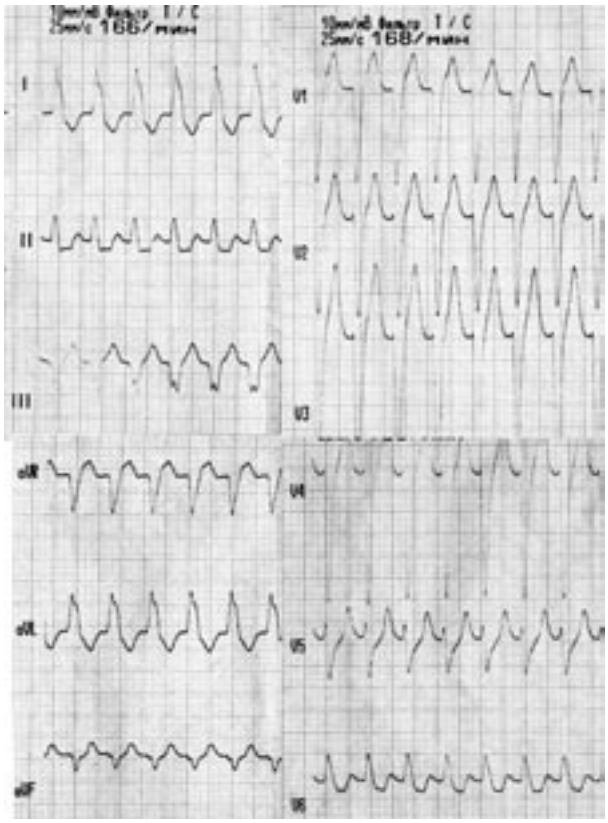

Рис. 3. Антидромная тахикардия с блокадой левой ножки пучка Гиса.

здорового ребенка. По данным M. Rasel и соавт., риск внезапной смерти при синдроме WPW составляет 2,3%, она как правило, наблюдается при манифестирующей форме, сочетающейся с фибрилляцией или трепетанием предсердий [18]. По данным Л. А. Бокерия (1989), фибрилляция предсердий (ФП) при синдроме предвозбуждения в общей популяции встречается в 11,5–49% случаев [6, 7]. Синдром WPW является врожденной аномалией, и обнаружение его в сочетании с другими видами кардиальной патологии вполне закономерно. У 7–20% пациентов с синдромом WPW имеют место сопутствующие врожденные пороки сердца и генетические заболевания. Распространенность синдрома WPW среди детей с ВПС составляет 0,3–1,0% [47]. Наиболее часто синдром сочетается с аномалией Эбштейна, причем во всех случаях наблюдается правостороннее расположение дополнительных пучков. В. П. Подзолков и соавт. (1990) обращают внимание на эмбриогенез трикуспидального клапана, когда развитие кольца и самого клапана происходит неравномерно и разделение предсердия и желудочка неадекватно [2]. Такая закономерность свидетельствует об эмбриологической общности аномалии Эбштейна и синдрома WPW. Синдром может также сопутствовать дефекту межжелудочковой перегородки, атриовентрикулярной коммуникации, корригированной транспозиции магистральных сосудов, атрезии трикуспидального клапана, декстрокардии, гипертрофической кардиомиопатии и фиброэластозу миокарда [2].

В исследовании L. E. Goldman и соавт. (2001) синдром WPW не был выявлен у недоношенных новорожденных, а в группе доношенных встречался часто [34]. При отсутствии сопутствующих пороков сердца дети довольно легко переносят приступы пароксизмальной наджелудочковой тахикардии, у них редко развиваются симптомы недостаточности кровообращения [11]. С возрастом способность функционирования дополнительных соединений ослабевает, и рецидивы НЖТ у младенцев могут спонтанно прекращаться [33, 37]. Так, в работе Т. Г. Джитава (1996) отмечено, что у большинства (93%) младенцев приступы НЖТ, зарегистрированные в возрасте до 2-х месяцев жизни, спонтанно прекратились к 8 месяцам, но вероятность рецидивирования тахикардии в старшем возрасте при этом оставалась высокой [12]. Клинические проявления синдрома WPW у детей первого года жизни весьма разнообразны и неспецифичны: снижение аппетита, бледность кожных покровов, беспокойство или снижение активности. Многие дети «хорошо» переносят приступы



Рис. 4. Эктопическая наджелудочковая тахикардия у пациента Р., 4 мес.

наджелудочковой тахикардии, это не сказывается на их поведении и не имеет никаких клинических проявлений, однако если тахикардия продолжается 24 часа и более, то у некоторых детей развиваются признаки недостаточности кровообращения: одышка, увеличение размеров печени и т. д. [37].

Эктопическая (нереципрокная) предсердная тахикардия – довольно редкая патология, при которой в предсердиях расположена группа клеток, обладающих спонтанной электрической активностью. В отличие от реципрокной тахикардии, при данной аритмии ЧСС не остается постоянной в течение суток и есть риск развития АВ-блокады II степени (при реципрокной тахикардии развитие АВ-блокады II степени купирует приступ). Если клетки расположены в области АВ-узла, то на ЭКГ регистрируется ускоренный узловой ритм или узловая эктопическая тахикардия. Причин возникновения эктопической тахикардии у новорожденных и грудных детей чаще две: врожденная патология проводящей системы сердца или перенесенные хирургические манипуляции на сердце (пластика дефекта межпредсердной и межжелудочковой перегородок, катетеризация полостей сердца). Если тахикардия возникает у младенца до 6-месячного возраста, то ее называют «врожденной». Дети с подобного рода тахикардией имеют плохой прогноз, так как обычно она самопроизвольно не заканчивается, приводит к аритмогенной дилатации полостей сердца. У грудных детей развиваются признаки сердечной недостаточности, резко возрастает риск внезапной сердечной смерти [41]. Частота импульсов при эктопической тахикардии достигает 320 в минуту. Комплексы *QRS* узкие, возможны их аберрации, зубцы *P* инвертированные в отведениях II, III, aVF, следуют за комплексами *QRS* с интервалами *R–P*, равными 0,06–0,10 с (рис. 4).

Такой вариант аритмии тяжело поддается лечению; при лечении используют кордарон, а в некоторых случаях даже РЧА или временную электрокардиостимуляцию [25, 27, 40].

Среди желудочковых нарушений ритма, встречающихся у детей, можно выделить: желудочковые экстрасистолы, желудочковую тахикардию, фибрилляцию желудочков. По мнению ряда авторов, у детей первого года жизни желудочковые аритмии встречаются реже по сравнению с наджелудочковыми [46].

Основными ЭКГ-признаками *желудочковой экстрасистолии (ЖЭ)* являются: преждевременное внеочередное появление на ЭКГ измененного желудочкового комплекса *QRS*, значительное расширение и деформация экстрасистолического комплекса *QRS*, расположение сегмента *RS–T* экстрасистолы дискордантно направлению основного зубца комплекса *QRS*, отсутствие перед желудочковой экстрасистолой зубца *P*, наличие в большинстве случаев после желудочковой экстрасистолы полной компенсаторной паузы [10, 41]. Общепринятой в клинической практике классификацией желудочковой экстрасистолии является классификация, разработанная B. Lown в 1971 г.

Желудочковые экстрасистолы (ЖЭ) могут регистрироваться у здоровых детей. Так, по данным суточного мониторирования ЭКГ по Холтеру,

у 50–70% здоровых детей зафиксированы желудочковые экстрасистолы [14, 43]. Найдены взаимосвязи между возникновением желудочковых экстрасистол при дополнительных хордах левого желудочка, пролапсе митрального клапана [41]. Желудочковые экстрасистолы могут быть проявлением миокардита, кардиомиопатий, опухолей сердца, врожденных пороков сердца, синдрома удлиненного интервала *Q–T*, передозировки лекарственных препаратов, следствием перенесенного инфаркта миокарда. Обнаружение желудочковых экстрасистол у детей первого года жизни всегда должно настораживать кардиологов, при этом необходимо найти причину их возникновения у каждого конкретного пациента, так как некоторые виды ЖЭ относятся к угрожающим: 1) частые желудочковые экстрасистолы; 2) политопные (полиморфные) ЖЭ; 3) парные (групповые) ЖЭ; 4) ранние ЖЭ. Все вышеперечисленные виды ЖЭ часто являются предвестниками пароксизмальной желудочковой тахикардии, фибрилляции и трепетания желудочков [22]. Настораживающими для кардиолога должны являться такие признаки, как связь желудочковой экстрасистолии с той или иной кардиальной патологией (ВПС, кардиомиопатия), операциями на сердце в анамнезе, синкопе у ребенка, либо случаи внезапной сердечной смерти в семье, учащение ЖЭ при физической нагрузке, мультифокальные ЖЭ, парные ЖЭ, пробежки желудочковой тахикардии (ЖТ), эпизоды пароксизмальной ЖТ, наличие клинических проявлений ЖЭ [27]. При отсутствии клинических проявлений ЖЭ и изменений гемодинамики у детей со «здоровым» сердцем лечение ЖЭ не требуется. При любых гемодинамически значимых желудочковых аритмиях у детей первого года жизни необходимо проведение медикаментозного лечения [41].

Желудочковой тахикардией называют аритмию, при которой подряд регистрируются три и более желудочковые экстрасистолы и ЧСС при этом колеблется от 120 до 200 уд/мин [46]. Диагноз желудочковой тахикардии корректно поставить при превышении желудочкового ритма на 25% по сравнению с синусовым. Это происходит при генерации аномального импульса в системе Гиса–Пуркинье или непосредственно миокарда желудочков. ЖТ может носить пароксизмальный и непароксизмальный характер. У грудных детей чаще встречается ЖТ из выводного отдела правого желудочка, при которой на ЭКГ в правых грудных отведениях регистрируются преждевременные желудочковые комплексы, по форме аналогичные таковым при блокаде левой ножки пучка Гиса. Однако комплексы *QRS* во время тахикардии могут быть разными по форме – это полиморфная ЖТ [41]. Тахикардия типа «пируэт» (torsade de pointes) – это одна из форм полиморфной ЖТ, возникновение которой характерно при синдроме удлиненного *Q–T*-интервала [23, 24, 30]. На ЭКГ при этом регистрируются пароксизмы желудочковой тахикардии и имеется значительная разница между амплитудой и полярностью комплексов *QRS*.

ЖТ при отсутствии анатомического субстрата – редкость у детей первого года жизни. Идиопатическая ЖТ обычно протекает бессимптомно, особенно у грудных детей, и выявляется случайно, при плановом обследовании. Непрерывная желудочковая тахикардия у детей раннего возраста может возникать при электролитных нарушениях, неврологических расстройствах, сердечной недостаточности, миокардитах, гипертрофической кардиомиопатии, удлиненном интервале *Q–T*, а также при наличии опухолей миокарда или гамартом (опухоль волокон Пуркинье или гистоцитоидная миопатия младенцев). Желудочковая тахикардия в сочетании с опухолью приводит к ранним симптомам недостаточности кровообращения, а в дальнейшем к дегенерации кардиомиоцитов и фибрилляции желудочков. Для лечения широко используется медикаментозная терапия, а иногда и резекция опухоли.

В литературе сообщают о целесообразности и эффективности применения имплантируемых кардиовертеров-дефибрилляторов у детей с желудочковыми тахикардиями [44]. Желудочковые тахикардии у больных с ВПС возникают редко, чаще после операции, и всегда свидетельствуют о серьезном прогнозе, плохом состоянии миокарда [25]. Все пациенты с диагностированной желудочковой тахикардией должны быть обследованы для исключения бессимптомной желудочковой тахикардии, органических или функциональных заболеваний сердца или синдрома удлиненного интервала *Q–T*. Необходимо помнить, что при ЖТ риск возникновения внезапной сердечной смерти (ВСС) высокий, хотя сама ВСС – редкость среди детей со «здоровым» сердцем. ВСС – нередкое явление у пациентов с дилатационной кардиомиопатией, врожденными пороками сердца.

БРАДИАРИТМИИ У ДЕТЕЙ ПЕРВОГО ГОДА ЖИЗНИ И ТАКТИКА ИХ ВЕДЕНИЯ

Под чрезмерной *синусовой брадикардией* понимают урежение ЧСС менее 90–100 уд/мин у недоношенных и 80–90 уд/мин у доношенных новорожденных, когда организм ребенка уже не способен поддержать адекватный сердечный выброс и возникает декомпенсация гемодинамики [18]. Синусовые брадикардии обычно экстракардиального генеза, обусловлены повышением тонуса блуждающего нерва при гипоксии плода (новорожденного) или высоком внутричерепном давлении на фоне отека

мозга. Брадикардия у новорожденных может быть связана с поражением самого синусного узла (дисфункция синусного узла), пучка Гиса (АВ-блокады, в том числе послеоперационные) [8, 9]. Частота сердечных сокращений, соответствующая 55 уд/мин у детей раннего возраста, 45 уд/мин у детей младшего возраста сопровождается высокой вероятностью развития синкопальных состояний [12].

Дисфункция синусного узла характеризуется наличием одного или нескольких видов нарушений ритма сердца и может проявляться синусовой брадикардией, остановкой синусного узла (синус-арест), синоатриальной блокадой, медленными замещающими ритмами, брадиаритмией, тахиаритмией или синдромом тахи-бради-, предсердной риентри тахикардией. Дисфункция синусного узла может быть первичной (в результате органического поражения синусного узла – синдрома слабости синусного узла) или вторичной (при нарушении иннервации сердца, действии некоторых лекарственных препаратов, после оперативных вмешательств на сердце). У большинства детей с дисфункцией синусного узла нет клинических проявлений и диагностика ее случайна. В лечении дисфункции синусного узла успешно используется электрокардиостимуляция [8, 26].

Атриовентрикулярные блокады различной степени – частые находки на ЭКГ у детей первого года жизни. Выделяют три степени АВ-блокад.

При *АВ-блокаде I степени* на ЭКГ имеет место удлинение интервала *P–R*, при этом учитывают возрастную норму интервала для данного пациента и ЧСС. АВ-блокада I степени может регистрироваться как у здоровых детей, так и у детей с ВПС (аномалией Эбштейна, общем открытом атриовентрикулярном канале), кардиомиопатиями, после операций на сердце. Клинических проявлений при АВ-блокаде I степени обычно нет и медикаментозная терапия не показана [40].

АВ-блокада II степени имеет 3 варианта: Мобитц 1 (с периодикой Самойлова–Венкебаха), Мобитц 2, АВ-блокада 2:1 и 3:1. При типе Мобитц 1 имеет место выпадение *QRS*-комплекса с предшествующим ему постепенным удлинением *P–R*-интервала. При типе Мобитц 2 *P–R*-интервалы остаются стабильными по продолжительности, а комплекс *QRS* выпадает спонтанно. Этот тип АВ-блокады более неблагоприятный, так как имеет тенденцию к переходу в АВ-блокаду III степени, клинически он может проявляться приступами Морганьи–Эдамса–Стокса (синкопе). При АВ-блокаде 2:1 (высокой степени) *QRS*-комплекс следует за каждым вторым, третьим или четвертым зубцом *P* (АВ-блокада 2:1, 3:1 или 4:1) [40]. Для выяснения локализации блокады в некоторых случаях необходимо проведение ЭФИ.

АВ-блокада III степени (полная) – состояние, при котором активность предсердий и желудочков не зависит друг от друга. На ЭКГ всегда можно дифференцировать регулярные *P*-волны, равные интервалы *P–P*, которые по своей частоте соотносятся с возрастной нормой для данного пациента, и регулярные комплексы *QRS*, но частота индивидуальна и намного ниже частоты *P*-волн. Установлено существование различных клинико-электрокардиографических вариантов полной атриовентрикулярной блокады: врожденные (88,5%), наследственные (3,5%), приобретенные (8%). К каждому варианту определен дифференцированный подход в диагностике и лечении [8, 45].

Частота врожденной полной АВ (ППБ) блокады составляет 1:15 000–20 000 родов. Водитель желудочкового ритма может располагаться в средней, нижней части пучка Гиса или в одной из его ветвей. ППБ диагностируется также у плода и приводит к врожденной сердечной недостаточности (водянке новорожденных) [28]. Частота желудочковых сокращений варьирует от 50 до 80 уд/мин, что обычно выше, чем в случае приобретенной АВ-блокады. В 1/3 случаев ППБ сочетается со структурными аномалиями развития сердца, чаще всего с L-транспозицией аорты и легочной артерии, миокардитами, опухолями сердца. Врожденный блок может носить наследственный характер при заболеваниях соединительной ткани у матери (системная красная волчанка, болезнь Шегрена), при этом у детей в проводящей системе сердца часто встречаются кальцификаты. Приобретенная АВ-блокада III степени чаще развивается после операций на сердце, однако имеет место и при вирусных миокардитах или бактериальных инфекциях [8].

Клинические проявления врожденной АВ-блокады III степени неспецифичны и включают в себя снижение аппетита, одышку и симптомы недостаточности кровообращения, но основным симптомом остается редкий пульс. Дети с полными атриовентрикулярными блокадами, независимо от генеза блокады, являются угрожаемыми по развитию синкопальных состояний, а следовательно, и по развитию внезапной смерти, из-за неадекватного сердечного выброса, приводящего к нарушению мозгового кровообращения [47]. У новорожденных детей синкопальные состояния могут проходить незаметно для родителей. Выделены критические периоды риска возникновения приступов потери сознания и декомпенсации заболевания в детском возрасте (от рождения до 1 года, от 2 до 4 лет, от 12 до 14 лет) [8].

Врожденная полная блокада приводит к высокой летальности на первом году жизни ребенка. Выявлены симптомокомплексы неблагоприятного

течения болезни: 1) кардиальное синкопе (приступ МЭС); 2) сочетание полной атриовентрикулярной блокады со структурными нарушениями сердца; 3) наличие эквивалентов развития синкопальных состояний; 4) исходно низкая частота сердечных сокращений; 5) симптомная брадикардия; 6) ригидный ритм; 7) цереброваскулярная дисфункция; 8) кардиомегалия; 9) желудочковые эктопии, регистрируемые при холтеровском мониторировании и проведении фармакологических проб; 10) дистальный тип атриовентрикулярной блокады; 11) выраженная брадиаритмическая фаза у детей с приступами Морганьи–Эдамса–Стокса при проведении пробы с атропином; 12) паузы сердечного ритма; 13) удлинение интервала; 14) поражение двух узлов [8]. Необходимо отметить, что при асимптомном течении АВ-блокады в детском возрасте лечение не показано. Однако детям с врожденной полной поперечной блокадой с клиническими проявлениями или без них, а также при постхирургических блокадах, если синусовый ритм не восстановился в течение 14 дней после операции, показана имплантация постоянного электрокардиостимулятора [8, 27].

Своевременная диагностика и правильное понимание проблемы нарушений ритма и проводимости сердца у такой сложной группы пациентов, как новорожденные и дети первого года жизни, позволяет снизить летальность и улучшить качество жизни этого контингента больных.

ЛИТЕРАТУРА

1. *Белоконь Н. А., Кубергер М. Б.* Болезни сердца и сосудов у детей. – М., 1987. – С. 2.
2. *Березницкая В. В., Школьникова М. А.* Современные представления о клиническом течении пароксизмальной тахикардии у детей и подходы к терапии // Педиатрия. – 1993. – № 3. – С. 18–21.
3. *Беспалова Е. Д.* Пренатальная и ранняя постнатальная диагностика патологии сердечно-сосудистой системы: Дис. ... д-ра мед наук. – М., 2002. – С. 6–52.
4. *Бокерия Е. Л.* Нарушения ритма сердца у детей первых лет жизни // Бюлл. НЦССХ им. А. Н. Бакулева РАМН. – 2001. – Т. 2, № 2.
5. *Бокерия Е. Л., Голухова Е. З., Кулямин А. И.* и др. Аритмии у детей раннего возраста // Тезисы докл. Второй ежегодной сессии НЦССХ им. А. Н. Бакулева РАМН. – М., 1998.
6. *Бокерия Л. А.* Нарушения ритма сердца // Сердечно-сосудистая хирургия. – М.: Медицина, 1989. – С. 471–526.
7. *Бокерия Л. А.* Тахиаритмии: диагностика и хирургическое лечение. – М.: Медицина, 1989.
8. *Бокерия Л. А., Ревишвили А. Ш.* Катетерная абляция аритмий у пациентов детского и юношеского возраста // Исследования и разработки на стыке наук. – 1998. – Т. 3, № 3. – С. 211–230.
9. *Бокерия О. Л.* Брадиаритмии у детей: Дис. ... д-ра мед. наук. – М., 2002. – С. 4–32.
10. *Голухова Е. З.* Желудочковые аритмии. – М., 1996. – С. 37–56.
11. *Гукасова И. И.* Топическая диагностика и результаты радиочастотной абляции наджелудочковых тахиаритмий у детей старше 3-х лет: Дис. ... канд. мед. наук. – М., 2002.
12. *Джитава Т. Г.* Клиника, диагностика и результаты хирургического лечения синдрома WPW у детей: Дис. ... канд. мед. наук. – М., 1996.
13. *Кушаковский М. С.* Аритмии сердца. Нарушения сердечного ритма и проводимости. Руководство для врачей. – СПб., 1998.
14. *Макаров Л. М.* Холтеровское мониторирование (руководство для врачей по использованию метода у детей и лиц молодого возраста). – М.: Медпрактика, 2000. – С. 24–43.
15. Мандела В. Дж. Аритмии сердца. В 3-х томах / Пер. с англ. – М.: Медицина, 1996. – С. 120–130.
16. *Мурашко В. В., Струтынский А. В.* Электрокардиография. – М.: Медицина, 1991. – С. 267–285.
17. *Ревишвили А. Ш., Ермоленко М. Л.* Электрофизиологическая диагностика и результаты хирургического лечения тахиаритмий у детей, сочетающихся с пороками сердца // Грудная и серд.-сосуд. хир. – 1997. – № 2. – С. 86–87.
18. *Синев А. Ф., Крымский Л. Д.* Хирургическая анатомия проводящей системы сердца. – М.: Медицина, 1985. – С. 273.
19. *Шабалов Н. П.* Неонатология. – СПб.: Специальная литература, 1997. – С. 182–188.
20. *Шведунова В. Н.* Нарушения ритма и проводимости сердца при тетраде Фалло и дефекте межпредсердной перегородки: Дис. ... канд. мед. наук. – М., 1990.
21. *Школьникова М. А.* Аритмология детского возраста как важнейшее направление педиатрической кардиологии // Росс. вестн. перинатол. и педиатрии. – 1995. – № 2. – С. 4–8.
22. *Школьникова М. А.* Жизнеугрожающие аритмии у детей. – М., 1999. – С. 6–80.
23. *Школьникова М. А., Чупрова С. Н.* Клинико-электрокардиографическая характеристика семьи с новой мутацией в гене HERG, приведшей к развитию синдрома удлиненного интервала Q–T // Росс. вестник перинатол. и педиатрии. – 2003. – № 1. – С. 32–37.
24. *Beinder E., Grancay Th.* et al. Fetal sinus bradycardia and the long QT syndrome // Amer. J. Obstet. Gynecol. – 2001. – Vol. 185, № 3. – P. 743–747.
25. *Bink-Boelkens M.* Dysarrhythmias after atrial surgery in children // Amer. Heart J. – 1983. – Vol. 106. – P. 125.
26. *Bink-Boelkens M.* Pharmacologic management of arrhythmias // Pediatr. Cardiol. – 2000. – Vol. 21, № 6. – P. 508–514.
27. *Blaufox A. D., Numan M., Knick B. J., Saul J. P.* Sinoatrial node reentrant tachycardia in infants with congenital heart disease // Amer. J. Cardiol. – 2001. – Vol. 88, № 9. – P. 1050–1054.
28. *Case C. L.* Diagnosis and treatment of pediatric arrhythmias // Pediatr. Clin. North Amer. – 1999. – Vol. 46, № 2. – P. 347–354.
29. *El Habbal M. H., Mahoney C. O.* QT interval in children with sensory neural hearing loss // PACE. – 2002. – Vol. 25, № 4. – P. 435–439.
30. *Eronen M., Hiekkila P., Teramo K.* Congenital complete heart block in the fetus: hemodynamic features, antenanal treatment, and outcome in 6 cases // Pediatr. Cardiol. – 2001. – Vol. 22, № 5. – P. 385–392.
31. *Friedman B., Collins E.* et al. Pacing in children: Indications and techniques // Prog. Pediatr. Cardiol. – 1995. – Vol. 4. – P. 21–29.
32. *Giardina A. C., Ehlers K. H., Engle M. A.* Wolff-Parkinson-White syndrome in infants and children. A long-term follow-up study // Brit. Heart J. – 1972. – Vol. 34, № 8. – P. 839–846.
33. *Gillette P., Garson A.* Clinical pediatric arrhythmias. – W. B. Saunders Comp., 1999.
34. *Goldman L. E., Boramand N. K., Acevedo V.* et al. Preterm infants with paroxysmal supraventricular tachycardia: Presentation, response to therapy, and outcome // J. Interv. Card. Electrophysiol. – 2001. – Vol. 5, № 3. – P. 293–297.
35. *Hesslein P. S.* Noninvasive diagnosis of dysrhythmias // Pediatric Cardiac Dysrhythmias / Eds P. C. Gillette, A. Jr. Garson. – N. Y.: Grune & Stratton, 1981. – P. 59.
36. *Kugler J. D., Danford D. A.* Management of infants, children, and adolescents with paroxysmal supraventricu-

lar tachycardia // J. Pediatr. – 1996. – Vol. 129, № 3. – P. 324–338.
37. *Luderitz B.* History of the disorders of cardiac rhythm. – Futura Publishing, 1998.
38. *Nadas A. S., Daeschner C. W., Roth A., Blumental S. L.* Paroxysmal tachycardia in infants and children // Pediatrics. – 1952. – Vol. 9. – P. 167–181.
39. *Noe P., van Driel V., Wittkampf F.* Rapid recovery of cardiac function after catheter ablation of persistent junctional reciprocating tachycardia in children // PACE. – 2002. – Vol. 25, № 2. – P. 191–194.
40. *Park M. K.* Pediatric cardiology for practitioners. – Mosby, 2002.
41. *Perry J., Garson A.* Supraventricular tachycardia due to Wolf–Parkinson–White syndrome in children: Early dissapearance and late recurrence // J. Amer. Coll. Cardiol. – 1990. – Vol. 16. – P. 1215–1220.
42. *Sholler G. F., Walsh E. P.* Congenital complete heart block in patients without anatomic cardiac defects // Amer. Heart J. – 1989. – Vol. 118, № 6. – P. 1193–1198.
43. *Southall D. R., Richards J., Mitchell P.* et al. Study of cardiac rhythm in healthy newborn infants // Ibid. – 1980. – Vol. 43. – P. 14–20.
44. *Stefanelli C. B., Fishbach P. S.* Cardiac arrhythmias in children // Amer. Coll. Cardiol. – 2003. – Mar/apr. – P. 103–107.
45. *Strasburger J. F.* Fetal arrhythmias // Prog. Ped. Cardiol. – 2000. – Vol. 1. – P. 1–17.
46. *Tanel R. E., Rhodes L.* Fetal and neonatal arrhythmias // Cardiol. Vasc. Dis. Neonate. – 2001. – Vol. 28, № 1. – P. 187–207.
47. *Vignati G., Crupi G., Vanini V.* et al. Surgical treatment of arrhythmias related to congenital heart diseases // Ann. Thorac. Surg. – 2003. – Vol. 75, № 4. – P. 1194–1199.

ОРИГИНАЛЬНЫЕ СТАТЬИ

© Е. А. АРТЮХИНА, А. Ш. РЕВИШВИЛИ, 2006

УДК 616.12-008.318-053.2/.7:616-089.819.1

КАРТИРОВАНИЕ И КАТЕТЕРНАЯ АБЛАЦИЯ ИНЦИЗИОННЫХ СУПРАВЕНТРИКУЛЯРНЫХ НАРУШЕНИЙ РИТМА У ПАЦИЕНТОВ ДЕТСКОГО И ЮНОШЕСКОГО ВОЗРАСТА

Е. А. Артюхина, А. Ш. Ревишвили

Научный центр сердечно-сосудистой хирургии им. А. Н. Бакулева (дир. – академик РАМН Л. А. Бокерия) РАМН, Москва

Представлен анализ причин, возможные виды, особенности эндокардиального картирования и устранения инцизионных предсердных аритмий у пациентов детского и юношеского возраста, перенесших операцию на сердце.
За 6 лет в отделении хирургического лечения тахиаритмий НЦССХ им. А. Н. Бакулева РАМН прооперированы 57 человек с инцизионными аритмиями, из них 32 пациента детского возраста.

Ключевые слова: инцизионные суправентрикулярные аритмии, картирование, катетерная аблация, дети, врожденные пороки сердца.

In this article we are analyzing causes of incision supraventricular arrhythmias in children after open heart surgery, features of endocardial mapping and treatment strategies.
During 6 years in the Department of Surgical Treatment of Tachyarrhythmias at Bakoulev Scientific Center for Cardiovascular Surgery 57 patients with incision arrhythmias have been operated on, of which 32 – children.

Key words: incision supraventricular arrhythmias, mapping, catheter ablation, children, congenital heart diseases.

В последние годы в нашей стране значительно увеличились объем и количество операций на сердце, в том числе и у пациентов детского возраста при коррекции врожденных пороков сердца (ВПС). У перенесших такие операции часто возникают различные виды нарушений ритма, как правило, предсердные, называемые инцизионными. Вид аритмии и ее злокачественность во многом определяются самим ВПС, типом хирургического пособия, выбранного для его коррекции, а также возрастом пациента на момент операции.

Инцизионной предсердной тахикардией называют внутрипредсердную тахикардию с кругом риентри вокруг послеоперационного рубца – это макрориентри предсердные тахикардии, обусловленные повреждением или формированием рубцовой ткани

в предсердиях. В связи с увеличением в будущем количества операций увеличится и количество случаев возникновения инцизионных предсердных тахикардий [2, 26].

Инцизионная тахикардия может проявляться как в раннем, так и в позднем послеоперационном периоде. Проведенные исследования показали, что факторами риска ранних послеоперационных аритмий являются малый вес тела, молодой возраст, длительное время искусственного кровообращения, сложность операции и остаточный дефект межпредсердной перегородки [2]. Ранние послеоперационные аритмии часто требуют электролитного баланса, фармакологических и нефармакологических вмешательств. Поздние постоперационные аритмии обусловлены многими факторами риска, включая прямую хирургическую травму проводящей системы, формированием рубцов, способствующих нарушению проводимости, а также комбинацией гемодинамических, анатомических и электрических нарушений у пациентов со структурными заболеваниями сердца. Повышенный риск развития предсердной тахикардии имеют также пациенты с дисфункцией синусного узла. И ранняя, и поздняя послеоперационная аритмия – важный фактор, способствующий инвалидизации, заболеваемости и смертности после хирургии сердца.

Определенную роль в возникновении инцизионных предсердных аритмий играет наличие фиброза предсердного миокарда, перикардиального воспаления и повышенного давления в камерах сердца. Эти факторы изменяют рефрактерность кардиомиоцитов, обусловливают дисфункцию синусно-предсердного узла и замедление проведения возбуждения по предсердиям. Это создает множество предпосылок для формирования аритмий по механизму риентри.

ВИДЫ ИНЦИЗИОННЫХ ПРЕДСЕРДНЫХ ТАХИКАРДИЙ ПРИ РАЗЛИЧНЫХ ВРОЖДЕННЫХ ПОРОКАХ СЕРДЦА

Разрезы правого предсердия для устранения дефектов межпредсердной перегородки и других врожденных пороков сердца являются наиболее частой причиной формирования кругов риентри [3, 26].

Наиболее часто встречающейся аритмией у пациентов, перенесших операцию на сердце, является истмусзависимое трепетание предсердий, нередко сочетающееся с предсердными инцизионными тахикардиями, с образованием нескольких кругов риентри [3]. Циркуляция фронта волны возбуждения по двум потенциальным кругам приводит к формированию сложных петель риентри. Реже круги риентри формируются в левом предсердии. W. Anne и соавт. (2002) в своем исследовании выявили, что в большой группе пациентов с инцизионными предсердными тахикардиями у 61% больных аритмии были правосторонними и включали типичное трепетание предсердий, и только в 39% случаев были обусловлены атриотомией [4].

Разрезы предсердий, выполняемые во время оперативной коррекции тетрады Фалло, также предрасполагают к развитию в дальнейшем инцизионной тахикардии [9]. Предсердные аритмии приводят к ухудшению функции желудочков, что в свою очередь, по данным ряда исследований, повышает риск смерти, в том числе и внезапной [22].

Часто осложняет течение послеоперационного периода предсердная эктопическая тахикардия. Она отличается от предсердной риентри тахикардии частотой, начинается и заканчивается постепенно, и не отвечает на entrainment-стимуляцию [19]. Встречаемость послеоперационной эктопической тахикардии варьирует по данным разных авторов от 1 до 50%. Наиболее часто эта тахикардия возникает после коррекции тетрады Фалло и хирургических вмешательств в области атриовентрикулярного узла. По данным A. Dodge-Khatami и соавт. (2002), у 11% пациентов возникает эктопия в области атриовентрикулярного соединения после коррекции врожденных дефектов. Причина возникновения такой тахикардии предположительно обусловлена хирургической травмой пучка Гиса, прежде всего у пациентов раннего возраста, и в ряде случаев вызвана электролитным дисбалансом – гипомагниемией [5].

Предсердная инцизионная тахикардия возникает у 10–30% пациентов после операции транспозиции крупных сосудов и у 20–37% пациентов, подвергшихся различным видам операции Фонтена [26]. Одним из стимулов для поиска новых модификаций процедуры Фонтена послужила проблема тяжелых послеоперационных нарушений ритма, развивающихся вследствие двух причин – наличия послеоперационных рубцов на правом предсердии и постоянно существующей дилатации предсердий. Факторами риска для развития аритмий в отдаленные сроки после операции Фонтена являются: возраст старше 15 лет на момент операции, выполнение нескольких паллиативных операций, наличие аномалии развития и/или недостаточности атриовентрикулярных (АВ) клапанов, суммарное количество факторов риска для гемодинамической коррекции порока, предсердно-легочный анастомоз как один из методов коррекции, наличие аритмий в ближайшем послеоперационном периоде, длительность срока после операции Фонтена.

Из 478 пациентов, перенесших операцию Мастарда, в исследованиях M. Gelatt и соавт. (1997) наличие инцизионных предсердных тахикардий от-

мечено у 14% больных, а эктопических – у 1% больных [8].

Необходимо учитывать, что пациенты, подвергшиеся обширной атриотомии (например, перенесшие процедуру Мастарда или Фонтена) или имевшие дилатацию правого предсердия до операции, составляют группу высокого риска по развитию наджелудочковой тахикардии в пери- и послеоперационном периоде.

ОСОБЕННОСТИ КАРТИРОВАНИЯ И КАТЕТЕРНОЙ АБЛАЦИИ ИНЦИЗИОННЫХ ПРЕДСЕРДНЫХ ТАХИКАРДИЙ

Пластика ДМПП и ДМЖП, разрезы на правом предсердии, области канюляции полых вен, вентрикулотомные разрезы, область инфундибулоэктомии и т. д., формирующие рубцовые поля, а также такие анатомические образования, как устья полых и легочных вен, венечного синуса, отверстия атриовентрикулярных клапанов, служат анатомическим барьером для замедленного проведения импульса и формирования риентри аритмий. Чаще эти области располагаются в латеральных отделах правого предсердия. Линейная аблация участка от нижнего края рубца до нижней полой вены или до трикуспидального клапана, либо от верхнего края рубца до верхней полой вены прерывает круг риентри. Иногда неоднородность рубца приводит к возникновению «каналов» проведения между плотными рубцовыми зонами, что проявляется замедленным проведением и фрагментированными потенциалами, то есть создаются условия, необходимые для возникновения риентри. Множество таких «каналов» может приводить к возникновению различных форм тахикардии [24]. Для каждого круга риентри необходим, по крайней мере, один изолированный «канал» медленного проведения в предсердной ткани. H. Nakagava и соавт. (2001) показали наличие возможных изолированных «каналов» у пациентов после коррекции ДМПП, тетрады Фалло и после операции Фонтена (рис. 1).

При проведении катетерной аблации нужно иметь четкое представление о характере и типе проведенной операции, топографическое описание области хирургических манипуляций, что уменьшает время эндокардиального картирования сердца и позволяет более «прицельно» проводить РЧА так называемых критических зон медленного проведения аритмии. Области функциональной блокады, обусловленные послеоперационными рубцами, характеризуются либо полной электрической «тишиной», либо наличием так называемых двойных спайков (double potential) на электрограмме.

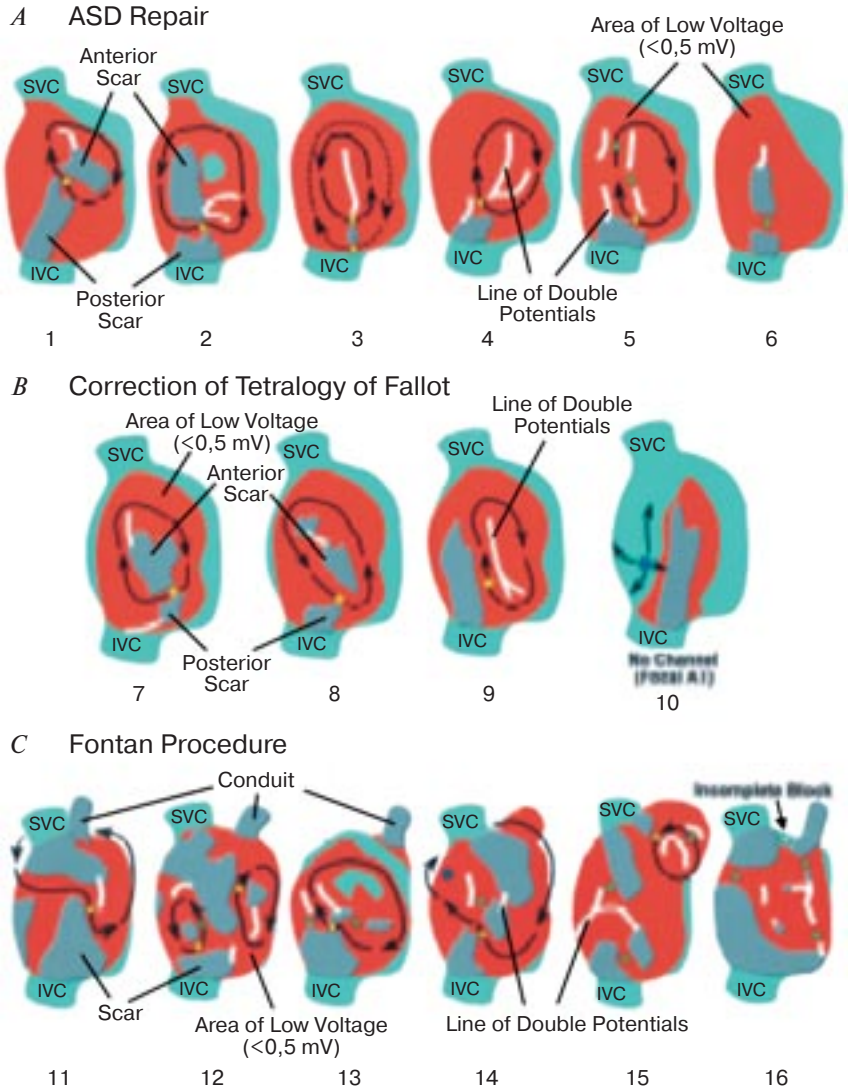

Рис. 1. Схема расположения рубцовых полей (амплитуда сигналов менее 0,05 мВ, обозначены серым цветом), зон с двойным потенциалом (зоны произведенных разрезов на миокарде, обозначены голубым цветом), возможные механизмы развития инцизионной аритмии (зеленые стрелки) и места выполняемых воздействий для прерывания патологического круга риентри у нескольких пациентов после операций: *A* – коррекции ДМПП, *B* – тетрады Фалло и *C* – операции Фонтена у больных с врожденными пороками сердца (Nakagava H. и соавт., 2001).

Несмотря на эффективность аблации трепетания предсердий у 70% пациентов после коррекции врожденных пороков, в отдаленные сроки рецидивы возникают почти у 40% больных. Для локализации критической зоны аблации при трепетании предсердий необходимо проведение эндокардиального картирования мультиполярными электродами, что позволяет зарегистрировать электрограмму из 20–30 точек правого предсердия и венечного синуса и определить последовательность активации различных отделов предсердий до и после РЧА «критической зоны».

Для проведения процедур у больных с инцизионными тахикардиями использовались два подхода. При первом – идентифицировался изолированный диастолический потенциал во время тахикардии, для подтверждения участия этой зоны в круге риентри применялась стимуляция (методика entrainment), доказывающая ранний вход/выход импульса в области риентри аритмий. Второй подход основан на концепции, что аритмии по механизму риентри возникают вокруг рубцов после атриотомии – поэтому создаются линейные повреждения, соединяющие рубцовые зоны миокарда с областью фиброзных колец клапанов сердца или полых вен.

Использование электрода Halo с возможностью регистрации более 20 эндокардиальных электрограмм также позволило выявлять элементы круга повторного входа и повысить эффективность устранения тахикардий до 94% [4].

Успешное лечение инцизионных тахикардий сегодня возможно только с помощью методов нефлюороскопического картирования в режиме реального времени с использованием трехмерного отображения распространения возбуждения по миокарду. Современные навигационные системы CARTO («Biosense Webster», США), EnSite System («St. Jude Medical», США), RPM System («Boston Scientific», США) позволяют с высокой точностью создать трехмерную реконструкцию полостей сердца и выполнять электроанатомическое картирование. Анализ карт может позволить выявить область медленного проведения, что способствует успешной катетерной аблации и обеспечивает создание зон линейных повреждений.

ИНТЕРВЕНЦИОННОЕ ЛЕЧЕНИЕ ИНЦИЗИОННЫХ ПРЕДСЕРДНЫХ ТАХИКАРДИЙ У ПАЦИЕНТОВ ДЕТСКОГО ВОЗРАСТА

Метод катетерной аблации у детей и подростков используется с 1990 г. для устранения наджелудочковых тахикардий [1]. Имеются определенные сложности при радиочастотной аблации в предсердиях у детей после коррекции врожденных пороков.

Необходимо учитывать малый диаметр сосудов и небольшие размеры полостей сердца у детей, а особенно у детей раннего возраста, что в значительной степени определяет возможности эндокардиального картирования и эффективного и безопасного проведения радиочастотной аблации.

Радиочастотная аблация инцизионных тахикардий у детей обусловлена рядом сложностей, и ее проведение требует выявления критических зон в круге риентри тахикардии, создания эффективных трансмуральных повреждений, подтверждения наличия двунаправленности блокады проведения, отсутствия рецидивов при длительном наблюдении.

В нескольких исследованиях у пациентов молодого возраста, оперированных по поводу врожденных пороков сердца, эффективность аблации при наблюдении свыше двух лет составила от 12 до 50% [3, 28]. По данным Североамериканского педиатрического регистра радиочастотной аблации, положительный результат был получен в 55–78% случаев.

МАТЕРИАЛ И МЕТОДЫ СОБСТВЕННЫХ ИССЛЕДОВАНИЙ

Всего за период с начала 2000 по июнь 2006 г. катетерные процедуры были выполнены 57 пациентам (мужчин – 32, женщин – 25) с рефрактерными к медикаментозному лечению тахиаритмиями после различных видов оперативных вмешательств, из них 14 детей (средний возраст – 12,2±4,1 года) с предсердными инцизионными тахикардиями после коррекции врожденных пороков сердца. Длительность аритмии составила от 1 месяца до 14 лет.

Среди нарушений ритма преобладало инцизионное трепетание предсердий вокруг послеоперационного рубца – у 32 пациентов (из них 10 детей), истмусзависимое ТП наблюдалось у 23 больных (из них 3 ребенка), предсердные риентри тахикардии с ДЦ более 500 мс – у 5 человек (из них 2 ребенка), и ускоренный ритм из атриовентрикулярного соединения – у 2 детей (см. табл.).

Из пациентов детского возраста у 7 было выполнено ушивание или пластика ДМПП, у 3-х – радикальная коррекция тетрады Фалло. В этой группе были также пациенты после операций Фонтена, Сеннинга, ушивания ДМЖП, резекции коарктации аорты.

У 8 пациентов использовалась система нефлюороскопического картирования CARTO, у 4 пациентов для увеличения глубины повреждения применялся орошаемый электрод.

Исследование выполнялось под комбинированной анестезией (пропафол плюс местная анестезия 0,5% раствором новокаина/лидокаина). Через бедренные вены проводились электроды в область пучка Гиса и правый желудочек, через

Эффективность лечения инцизионных аритмий

Тип хирургической коррекции	Порок	Число больных	Тип аритмии	Повтор	Эффективность, %
Ушивание или заплата ДМПП	ДМПП, АДЛВ	18	ТП, ПТ, ритм АВУ	1	94,4
Протезирование МК и АК	Пороки МК, АК	9	ТП	–	100
Протезирование АВК	ОАВК, КТМС	3	ТП	1	66,6
Протезирование ТК	Ан. Эбштейна	3	ТП, ПТ	–	100
Операция Сили	С-м WPW	1	ТП	–	100
Пластика ДМЖП (5 мес), ушивание ДМЖП	ДМЖП	1 4	Ритм АВУ, ЖТ	–	100
Операция Растелли	ДОСПЖ, ДМЖП	1	ЖТ	–	100
Резекция коарктации аорты	Коарктация Ао	1	ПТ	–	100
Операция Фонтена	АТК, ДОСПЖ, criss-cross, ЕЖ	8	ТП	3	62,5
Радик. корр. тетр. Фалло	ТФ	5	ТП	2	75
Операция Мастарда	ТМС	1	ТП	–	100
Операция Сеннинга	ТМС, ан. Таус.–Бинга	2	ТП, ритм АВУ	–	100
Всего...		57		7	88

подключичную вену – многополюсный электрод в венечный синус, который использовался в качестве референтного электрода. В 50% случаев в межпредсердную перегородку устанавливался биполярный электрод с активной фиксацией, используемый в качестве референтного электрода. Картирование правого предсердия проводилось во время тахикардии с помощью четырехполюсного электрода с 4-мм головкой Navi Star или Navi Star Termo Cool («Biosense Webster», США).

Перед началом ЭФИ пациентам после коррекции сложных врожденных пороков выполнялась атриография анатомически правого предсердия для уточнения анатомии и размеров исследуемой камеры (рис. 2).

Электроанатомическое картирование тахикардии проводилось с помощью системы трехмерного навигационного картирования CARTO («Biosense-Webster», США). В первую очередь карта активации создавалась для получения общей картины распространения возбуждения в предсердиях, затем выполнялось детальное картирование зон интереса. Проводились одновременные записи интракардиальных электрограмм и ЭКГ в 12 отведениях (CardioLab, «Prucka Engeneering, Inc.», USA). Контроль записей двух систем проводился вручную.

Время активации в каждом участке отображалось в цвете (наиболее раннее – красным, позднее – фиолетовым). Амплитуда сигнала в каждом из участков также регистрировалась в цвете (наиболее низкая – красным, высокая – фиолетовым). Участки, в которых предсердный потенциал нельзя было отличить от «шума» (менее 0,05 мВ), расценивались как рубцовые зоны и отображались серым цветом (рис. 3).

Радиочастотная аблация проводилась между рубцовыми поражениями миокарда, с начальными этапами в зонах, где имелось скрытое вхождение в цикл тахикардии (entrainment). В зонах между рубцовыми полями производились непрерывные линейные воздействия с энергией 30–50 Вт и

Рис. 2. Атриография анатомически правого предсердия у пациента после операции Фонтена.

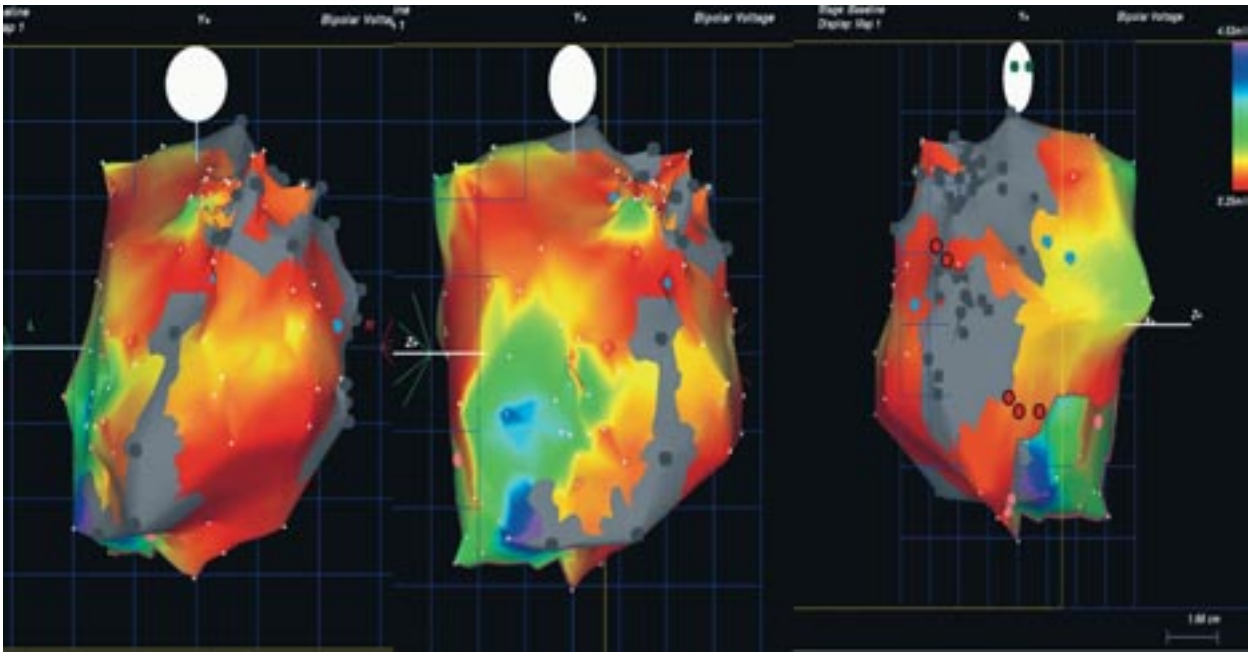

Рис. 3. Изопотенциальные карты пациента после операции Фонтена, демонстрирующие низкоамплитудную активность по миокарду ПП (красные и зеленые цвета) с участками рубцового поражения (серый цвет).

температурой 54–58°С. РЧА проводилась до уменьшения амплитуды предсердной электрограммы на 80% от исходной или до регистрации двойного потенциала на дистальных полюсах аблационного электрода, демонстрирующего трансмуральное повреждение миокарда (рис. 4). Минимальное время РЧА в одной точке составляло не менее 45 секунд, далее катетер смещался вдоль «перешейка». Вне зависимости от купирования тахикардии последовательно изолировались все возможные каналы «медленного» проведения в миокарде правого предсердия, линии аблации соединяли рубцовые поля либо последние с анатомическими препятствиями (НПВ, ВПВ, КС, ТК).

Блок проведения канала верифицировался повторным построением карты на синусовом ритме либо на стимуляции проксимальных отделов коронарного синуса. В зонах прорыва возбуждения

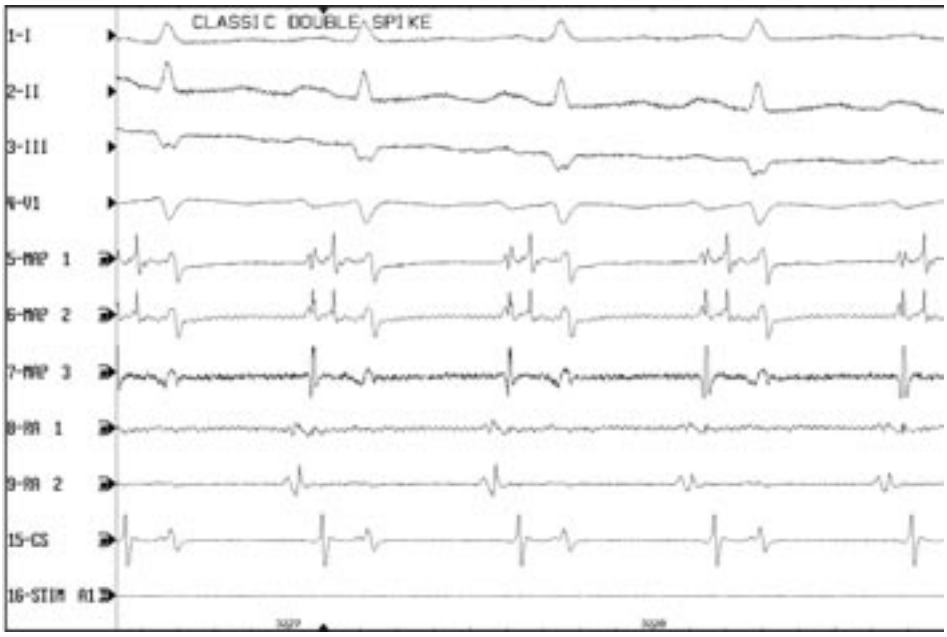

Рис. 4. Двойной («double») потенциал на дистальных полюсах аблационного электрода (МАР), отражающий локальную блокаду проведения в этой области.

I, II, III, V_1 – отведения ЭКГ; RA – электрограмма с электрода в правом предсердии; CS – электрод в коронарном синусе; STIM – канал для стимуляции.

наносились дополнительные РЧ-воздействия до верификации блока проведения в данной зоне. Для полноты картины после РЧА проводилась программируемая, учащающая и сверхчастая стимуляция с целью индукции клинически значимой тахикардии. При воспроизведении тахикардии или при наличии другой предсердной тахикардии с ДЦ не менее 220 мс вся процедура построения трехмерных карт проводилась повторно в полном объеме.

РЕЗУЛЬТАТЫ КАРТИРОВАНИЯ И РАДИОЧАСТОТНОЙ АБЛАЦИИ

Для проведения процедуры РЧА использовался метод, основанный на концепции, что инцизионная предсердная тахикардия (ПТ) возникает при наличии риентри вокруг послеоперационного рубца. Линейное повреждение создавалось между рубцами или рубцом и анатомическим барьером (трикуспидальным кольцом, нижней или верхней полыми венами).

У пациентов с ДМПП полная карта правого предсердия (в среднем 113 точек) была получена во время трепетания предсердий. «Критическая зона» риентри определялась значительным участком низкой амплитуды (меньше или равной 0,5 мВ). Зона медленного проведения отмечалась в области, прилежащей к КС, и в нижнем перешейке сердца. У некоторых пациентов аритмия была купирована сверхчастой стимуляцией и построена карта ПП при постоянной стимуляции КС. Двойные предсердные потенциалы отмечались в области, прилежащей к НПВ и ТК (латеральный перешеек), и продолжались по боковой стенке ПП к ВПВ, отсутствовали сигналы (зоны рубца) в области перехода ВПВ в ПП. Проводили линейные радиочастотные воздействия от средних отделов ПП к НПВ, а также РЧА по линии, соединяющей ВПВ с зоной разреза на ПП, с купированием ТП во время абляции.

У пациентов после радикальной коррекции тетрады Фалло картирование ПП (в среднем 189 точек) производилось на синусовом ритме, низкоамплитудная активность определялась по переднебоковой стенке правого предсердия.

Для пациента после процедуры Фонтена карты правого предсердия, содержащие информацию от 126–190 точек (в среднем 160 точек), были получены во время тахикардии. У данных пациентов были отмечены очень большие размеры правого предсердия со значительными участками низкоамплитудной активности. Размер правого предсердия по данным ЭхоКГ составил в среднем 6 см, объем правого предсердия по данным системы CARTO – в среднем 181 мл. На карте распространения возбуждения «прорыв» отмечался между

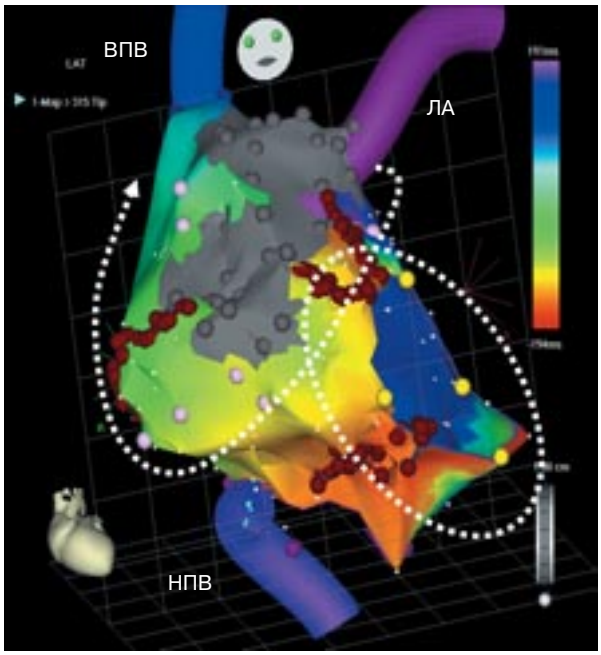

Рис. 5. Изохронная карта пациента после операции Фонтена – схема возможного распространения импульса по миокарду правого предсердия вокруг рубцовых полей и трикуспидального клапана (пунктиры) и зоны радиочастотной абляции (красные точки).

областью расположения заплаты правого предсердия и трикуспидального клапана, по переднебоковой стенке правого предсердия, между легочной артерией и областью канюляции нижней полой вены (рис. 5).

Все пациенты после процедуры были выписаны с синусовым ритмом. После процедуры РЧА пациенты в течение 4–6 недель получали аспирин в дозе 100 мг/сутки.

Необходимо отметить преимущества системы нефлюороскопического картирования при инцизионных предсердных тахикардиях, которая позволяет провести реконструкцию анатомии камер сердца, визуализировать анатомические структуры, идентифицировать рубцы, области блокады проведения (double potential) и проводящих путей, локализовать область медленного проведения, построить изопотенциальные карты во время синусового ритма, а также линии предполагаемой абляции (design line), с верификацией достоверности блока проведения после РЧА.

Осложнений, связанных с проведением процедуры, в нашей серии исследований не было. Общее время флюороскопии, включая размещение диагностических катетеров, составило в среднем 25,9±13,8 мин, время картирования (от первой точки до момента регистрации последней точки) – в среднем 140±20 мин, а общая длительность процедуры – 275±46 мин, при этом время РЧА – 29,1±11,5 мин, с эффективностью процедуры 87%.

ЗАКЛЮЧЕНИЕ

Электроанатомическое картирование позволяет выявить рубцовые зоны в миокарде, «каналы» медленного проведения, зоны наиболее ранней и наиболее поздней активации и с высокой степенью эффективности проводить абляцию инцизионных предсердных тахикардий.

Усовершенствование хирургических методик улучшает прогноз лечения пациентов с врожденными пороками сердца, но при этом увеличивается риск развития инцизионных предсердных тахикардий. Частая встречаемость послеоперационных аритмий стимулирует развитие новых методов интервенционных вмешательств. Внедрение в клиническую практику методов электроанатомического картирования позволяет радикально устранять инцизионные нарушения ритма, обусловленные ранее выполненными хирургическими вмешательствами.

ЛИТЕРАТУРА

1. *Бокерия Л. А.* Тахиаритмии: диагностика и хирургическое лечение. – М.: Медицина, 1989.
2. *Бокерия Л. А., Ревишвили А. Ш.* Катетерная абляция аритмий у пациентов детского и юношеского возраста. – М.: Изд-во НЦССХ им. А. Н. Бакулева РАМН, 1999. – С. 20–27.
3. *Akar J. G., Kok L. C., Haines D. E.* et al. Coexistence of type I atrial flutter and intra-atrial re-entrant tachycardia in patients with surgically corrected congenital heart disease // J. Amer. Coll. Cardiol. – 2001. – Vol. 38. – P. 377–384.
4. *Anne W., van Rensburg H., Adams J.* et al. Ablation of post-surgical intra-atrial reentrant tachycardia // Eur. Heart J. – 2002. – Vol. 23. – P. 1609–1616.
5. *Dodge-Khatami A., Miller O. L., Anderson R. H.* et al. Surgical substrates of postoperative junctional ectopic tachycardia in congenital heart defects // J. Thorac. Cardiovasc. Surg. – 2002. – Vol. 123. – P. 624–630.
6. *Earley M., Sporton S., Staniforth A.* et al. Simultaneous use of electroanatomical (CARTO) and non-contact (ESI) mapping to correlate electrogram and catheter location data during left atrial fibrillation // PACE. – 2003. – Vol. 26, № 4. – P. 942.
7. *Galzoulis M. A., Balaji S., Webber B. W.* et al. Risk factors for arrhythmia and sudden cardiac death late after repair of tetralogy of Fallot: A multicentre study // Lancet. – 2000. – Vol. 356. – P. 975–981.
8. *Gellat M., Hamilton R. M., McCrindle B. W.* et al. Arrhythmia and mortality after the Mastard procedure: A 30-year single-center experience // J. Amer. Coll. Cardiol. – 1997. – Vol. 29. – P. 194–201.
9. *Gepstein L., Evans S. J.* Electroanatomic mapping of the heart: Basic concepts and implication for the treatment of cardiac arrhythmias // PACE. – 1998. – Vol. 21. – P. 1268–1278.
10. *Gepstein L., Hayam G., Ben-Haim S. A.* A novel method for nonfluoroscopic catheter-based electroanatomical mapping of the heart: In vitro and in vivo accuracy results // Circulation. – 1997. – Vol. 95. – P. 1611–1622.
11. *Gepstein L., Hayam G., Shpun S., Ben-Haim S. A.* Hemodinamic evaluation of the heart with a nonfluoroscopic electromechanical mapping technique // Ibid. – 1997. – Vol. 96. – P. 3672–3680.
12. *Haissaguerre M., Gaita F., Fischer B.* et al. Elimination of atrioventricular nodal reentrant tachycardia using discrete slow potentials to guide application of radiofrequency energy // Ibid. – 1992. – Vol. 85. – P. 2162–2175.
13. *Kottkamp H., Hindricks G., Breithard T., Borggrefe M.* Three-dimensional electromagnetic catheter technology: Electroanatomical mapping of the right atrium and ablation of ectopic atrial tachycardia // J. Cardiovasc. Electrophysiol. – 1997. – Vol. 8. – P. 1332–1337.
14. *Kovoor P., Ricciardello M., Collins L.* et al. Risk to patients from radiation associated with radiofrequency ablation for supraventricular tachycardia // Circulation. – 1998. – Vol. 98. – P. 1534–1540.
15. *Kuck K. H., Schluter M., Geiger M.* et al. Radiofrequency current catheter ablation of accessory atrioventricular pathways // Lancet. – 1991. – Vol. 337. – P. 1557–1561.
16. *Lan Y. T., Lee J.C., Wetzel G.* et al. Postoperative arrhythmia // Curr. Opin. Cardiol. – 2003. – Vol. 18, № 2. – P. 73–78.
17. *Lesh M. D., Van Hare G. F., Epstein L. M.* et al. Radiofrequency catheter ablation of atrial arrhythmias – results and mechanisms // Circulation. – 1994. – Vol. 89. – P. 1074–1089.
18. *Love B. A., Collins K. K., Waish E. P.* et al. Conduction corridors for intraatrial reentrant tachycardia in congenital heart disease are predicted by electroanatomic mapping during sinus/paced rhythm // J. Cardiovasc. Electrophysiol. – 2001. – Vol. 12. – P. 17–25.
19. *Marchlinski F., Callans D., Gottlieb C.* et al. Magnetic electroanatomical mapping for ablation of focal atrial tachycardias // Pacing Clin. Electrophysiol. – 1998. – Vol. 21, № 8. – P. 1621–1635.
20. *Nakagawa H., Shah N., Matsudaria K.* et al. Charcterization on of re-entrant circuit in macrore-entrant right atrial tachycardia after surgical repair of congenital heart disease: Isolated channels between scars allow «focal» ablation // Circulation. – 2001. – Vol. 103. – P. 699–709.
21. *Natale A., Breeding L., Tomassoni G.* et al. Ablation of right and left ectopic atrial tachycardias using a tree-dimensional nonfluoroscopic mapping system // Amer. J. Cardiol. – 1998. – Vol. 82. – P. 989–992.
22. *Ouyang F., Ernst S., Vogmann T.* et al. Characterization of the reentrant circuit in macroreentrant left atrial tachycardia // Circulation. – 2002. – Vol. 105. – P. 1934.
23. *Peichl P., Kautzner J., Cihak R.* et al. Clinical application of electroanatomical mapping in the characterization of «incisional» atrial tachycardias // PACE. – 2003. – Vol. 26 (Pt. II). – P. 420–425.
24. *Sardana R., Chauhan V., Downar E.* Unusual intraatrial reentry following the Mustard procedure defined dy multisite magnetic electroanatomic mapping // Ibid. – 2003. – Vol. 26. – P. 902–905.
25. *Shpun S., Gepstein L., Hayam G.* et al. Guidance of radiofrequency endocardial ablation with real time three- dimensional magnetic navigation system // Circulation. – 1997. – Vol. 96, № 6. – P. 2016–2021.
26. *Triendman J. K., Saul J. P., Weindling S. N.* et al. Radiofrequency ablation of intra atrial re-entrant tachycardia after surgical palliation of congenital heart disease // Ibid. – 1995. – Vol. 91. – P. 707–714.
27. *Van Hare G. F.* Indication for radiofrequency ablation in the pediatric population // J. Cardiovasc. Electrophysiol. – 1997. – Vol. 8. – P. 952–962.
28. *Van Hare G. F., Lesh M. D., Ross B. A.* et al. Mapping and radiofrequency ablation of intraatrial reentrant tachycardia after the Senning or Mustard procedure for transposition of the great arteries // Amer. J. Cardiol. – 1996. – Vol. 77. – P. 985–991.

© КОЛЛЕКТИВ АВТОРОВ, 2006

УДК 616.12-008.318-053.31-089

ХИРУРГИЧЕСКОЕ ЛЕЧЕНИЕ ДЕТЕЙ ПЕРВОГО ГОДА ЖИЗНИ С НАРУШЕНИЯМИ РИТМА И ПРОВОДИМОСТИ СЕРДЦА

И. И. Трунина, М. Р. Туманян, А. Ш. Ревишвили, Л. А. Бокерия

Научный центр сердечно-сосудистой хирургии им. А. Н. Бакулева (дир. – академик РАМН Л. А. Бокерия) РАМН, Москва

Благодаря постоянному совершенствованию техники стало возможным имплантировать постоянные электрокардиостимуляторы новорожденным и проводить процедуры радиочастотной аблации (РЧА) при тахиаритмиях. В статье представлен опыт хирургического лечения аритмий сердца у грудных детей.

Ключевые слова: грудные дети, электрокардиостимулятор, тахиаритмии, радиочастотная катетерная аблация.

Due to the continuous developments in high technologies it has become possible to implant permanent pacemakers in infants and to perform radiofrequency catheter ablation for tachyarrhythmias. In this article we are highlighting the experience of Bakoulev Scientific Center in surgical treatment of arrhythmias in infants.

Key words: infants, pacemakers, tachyarrhythmias, radiofrequency catheter ablation.

Диагностика и терапия нарушений ритма у детей всегда являлись наиболее сложной проблемой для кардиологов. Многие аритмии, которые ранее не выявляли в периоде новорожденности или на первом году жизни, сейчас с успехом поддаются как медикаментозному, так и хирургическому лечению. В настоящее время колоссальный опыт и мастерство кардиохирургов позволяют выполнять сложные операции по устранению аритмий у грудных детей.

В детском возрасте встречаются все известные аритмии. Многие из них нестойкие и исчезают в течение первых месяцев жизни, что объясняется незавершенностью формирования проводящей системы сердца. В течение последних лет количество новорожденных и грудных детей с нарушениями ритма сердца возросло. Ранняя диагностика аритмий у плода и новорожденного дает возможность своевременно начать медикаментозную терапию, а при ее неэффективности думать об интервенционном или хирургическом лечении, что в целом позволяет снизить летальность среди пациентов первого года жизни.

МАТЕРИАЛ И МЕТОДЫ

С 1999 по 2003 г. в Научном центре сердечно-сосудистой хирургии им. А. Н. Бакулева РАМН находились на лечении 57 детей первого года жизни с различными нарушениями ритма и проводимости сердца. Все дети были распределены на две группы: 1-ю группу составили новорожденные и грудные дети – 31 ребенок (54%) с изолированными нарушениями ритма, 2-ю группу – 26 (46%) детей, у которых нарушения ритма и проводимости сердца сочетались с врожденной сердечной патологией (врожденные пороки сердца, опухоли сердца).

Возраст больных варьировал от 1 дня до 12 месяцев и в среднем был равен 6,7±3,1 мес, из них новорожденные составили 14% (8 детей). Вес детей в исследуемых группах колебался от 2,5 до 13,3 кг, в среднем – 6,5±1,7 кг. Большую часть составляли мальчики – 34 (59%), девочек было чуть меньше – 23 (41%). У 26 (46%) детей аритмии диагностированы в период новорожденности, а в 14 (24%) случаях патология сердечного ритма регистрировалась у плода на поздних сроках гестации.

Показаниями для госпитализации являлись: стойкие или недавно возникшие нарушения ритма и проводимости сердца (тахиаритмии и брадиаритмии), сопровождающиеся признаками сердечной недостаточности, развитием аритмогенной кардиопатии; непрерывно-рецидивирующий характер тахикардии; аритмии сердца, рефрактерные к консервативной терапии; различные нарушения ритма сердца, сочетающиеся с врожденными пороками сердца (ВПС).

При сборе анамнеза в обеих группах исследования ведущими являлись «специфические» жалобы на одышку, учащенное сердцебиение, цианоз носогубного треугольника при нагрузке. Также родители отмечали отставание в развитии ребенка, снижение аппетита, частые срыгивания, повышенную утомляемость, потливость. В одной трети случаев

Таблица 1

Нозологические формы нарушений ритма сердца в исследуемых группах больных

Виды нарушений ритма	1-я группа	2-я группа	Всего
Тахиаритмии	27 (87%)	17 (65%)	44 (77%)
1. Синдром WPW	21 (68%)	5 (19%)	26 (45%)
Скрытый синдром WPW	11 (35,5%)	3 (11%)	14 (24%)
Манифестирующий синдром WPW	5 (16%)	–	5 (9%)
Интермиттирующий синдром WPW	5 (16%)	2 (8%)	7 (12%)
2. Трепетание/фибрилляция предсердий	4 (13%)	4/1	8/1 (16%)
3. Наджелудочковая тахикардия	2 (7,4%)	4 (15,4%)	6 (10,5%)
4. Желудочковые экстрасистолы	–	2 (8%)	2 (3,5%)
5. Желудочковая тахикардия	–	1 (4%)	1 (1,8%)
Брадикардии	4 (13%)	9 (35%)	13 (23%)
АВ-блокада III степени	4 (13%)	6 (23%)	10 (17,5%)
АВ-блокада II степени	–	1 (4%)	1 (2%)
АВ-блокада I степени	–	2 (8%)	2 (3,5%)

родители обращали внимание на приступы сердцебиения, при этом поведение младенцев во время приступов тахикардии не менялось.

Всем детям с тахиаритмиями на догоспитальном этапе проводилась комплексная антиаритмическая терапия с использованием кордарона, дигоксина, анаприлина, ритмонорма, финлепсина, в среднем в течение 4,1±1,6 мес. На основании неэффективности антиаритмической терапии решался вопрос о необходимости хирургического лечения нарушений ритма в специализированном стационаре. При АВ-блокадах различной градации лекарственная терапия не проводилась. Основным направлением в лечении детей второй группы по месту жительства являлась коррекция сердечной недостаточности, которая проводилась сердечными гликозидами в сочетании с диуретиками, а у 10 (38%) детей терапия была дополнена кордароном.

Нозологические формы нарушений ритма сердца в исследуемых группах больных представлены в таблице 1.

Из общего числа нарушений ритма у исследуемых пациентов тахиаритмии составили 77%. Основной причиной являлся синдром WPW – 68% (n=21). Преобладала скрытая форма – 35,5%. Манифестирующая и интермиттирующая формы синдрома WPW у пациентов первой группы встречались с одинаковой частотой – 16%. Для новорожденных наиболее частой патологией, которая требовала неотложного лечения, являлось трепетание предсердий. Эта форма аритмии была выявлена у 4-х (13%) новорожденных первой группы. Брадиаритмии у пациентов первой группы были представлены АВ-блокадой III степени, которая была диагностирована у четырех (13%) детей.

Спектр аритмий сердца в сочетании с различными формами ВПС у детей второй группы представлен в таблице 2.

Во 2-й группе в два раза чаще, по сравнению с 1-й, зарегистрированы нарушения проводимости сердца, причем у 6 больных – АВ-блокада III степени. В 50% случаев АВ-блокада III степени осложняла течение сложных врожденных пороков сердца. Наджелудочковые тахикардии, в том числе синдром Вольфа–Паркинсона–Уайта (WPW), преобладали при септальных дефектах: при ДМПП – у 4-х больных, при ДМЖП – у 5.

Комплексное исследование до операции включало: анализ анамнестических данных, изучение медицинской документации, общеклиническое обследование, в том числе лабораторные исследования (клинические анализы крови и мочи, биохимический анализ крови, исследование системы гемостаза, иммунологическое исследование крови), оценку результатов электрокардиографического (ЭКГ) исследования, оценку результатов суточного мониторирования ЭКГ по Холтеру, ЭхоКГ, рентгенологическое исследование грудной клетки, чреспищеводную электрокардиостимуляцию, электрофизиологическое исследование.

При ЭКГ-исследовании детей с синдромом WPW мы определяли полярность дельта-волны. По данным ранее выполненных работ (Гукасова И. И., 2002), чувствительность данного метода

Таблица 2

Виды нарушений ритма и проводимости сердца, осложнившие течение врожденной кардиальной патологии

ВПС	Синдром WPW	ТП	НЖТ	Желуд. ЭС, ЖТ	АВ-блокада III степени	АВ-блокада I–II степени	Всего
ДМЖП	1	1	2	1			5
ДМПП	1	3			2		6
ДМЖП + СЛА	1	1					2
ДОС ПЖ + СЛА						1	1
ТФ					1		1
КоАо	1			1			2
ОАП			1				1
Сложные ВПС*	1[6]			1[1]	3[2, 4, 5]	1[3]	6
Опухоли сердца			1			1	2
Итого...	5	5	4	3	6	3	26

* В группу сложных ВПС были отнесены 6 больных: [1] с праворасположенным левосформированным сердцем, инверсией желудочков, атриовентрикулярным каналом типа «В», атрезией легочной артерии II типа; [2] с праворасположенным левосформированным сердцем, дефектом межпредсердной перегородки, аномальным дренажом легочных вен (частичная форма), коарктацией аорты; [3] с корригированной транспозицией магистральных сосудов, дефектом межжелудочковой перегородки; [4–6] с единственным желудочком сердца с транспозиционным расположением магистральных сосудов.

составляет 85% и результаты ЭКГ-диагностики имеют статистически достоверную связь с данными эндокардиального картирования. В нашем исследовании 5 пациентов имели манифестирующую форму синдрома WPW (рис. 1).

Мониторирование ЭКГ по Холтеру выполнялось с целью определения среднесуточной частоты сердечных сокращений и характера нарушений ритма сердца и позволяло регистрировать пароксизмы тахикардии, определить их частоту, механизм, проводить дифференциальную диагностику (рис. 2).

С целью локализации механизма тахикардии выполнялось ЭФИ, во время которого проводилось эндокардиальное картирование. Оценивались такие показатели, как локализация аритмогенного очага, тип аритмии, рефрактерные периоды дополнительных предсердно-желудочковых соединений (ДПЖС) и нормальной проводящей системы, длительность цикла индуцированной

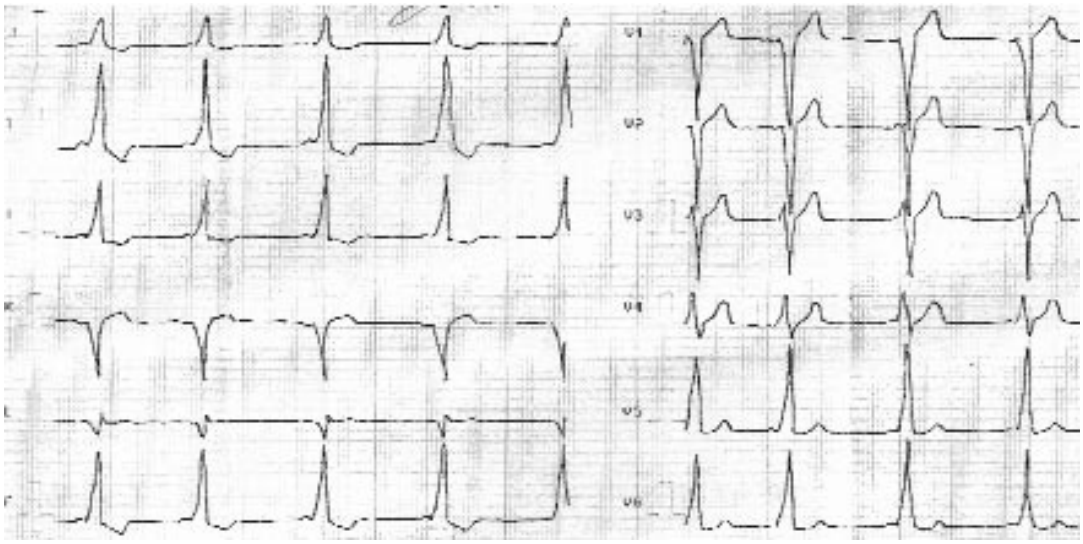

Рис. 1. Электрокардиограмма больного Д., 5 мес., с диагнозом: манифестирующий синдром WPW, ДПЖС септальной локализации.

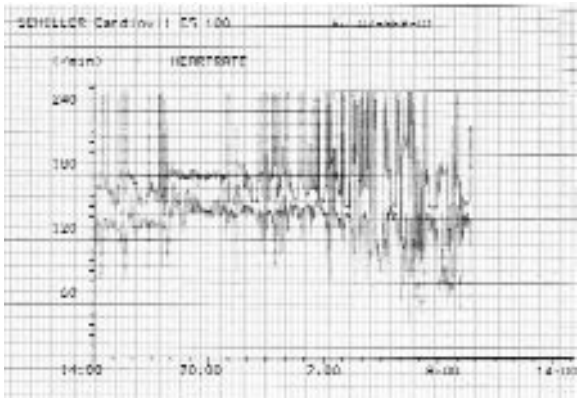

а

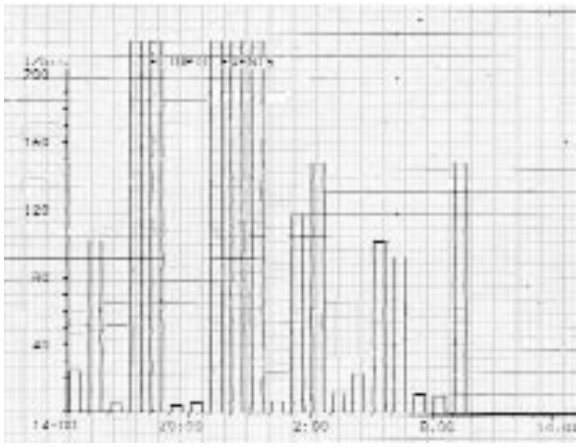

б

Рис. 2. Холтеровское мониторирование у пациента 5 мес с синдромом WPW.

а – изменения частоты сердечных сокращений в течение суток; *б* – эпизоды тахикардии.

тахикардии. При проведении электрофизиологического исследования у пациентов с «изолированными» аритмиями наиболее часто – в 57,6% случаев встречались левосторонние ДПЖС (у 15 больных), у 4-х (15,4%) детей – правосторонние, а у 7 (27%) пациентов – септальная и парасептальная локализации ДПЖС.

РЕЗУЛЬТАТЫ

Всего был прооперирован 51 пациент (89%), без операции выписаны 6 детей: 4 – на медикаментозной терапии, а у 2-х пациентов со сложными ВПС и АВ-блокадой III степени родители отказались от операции.

В хирургическом лечении тахиаритмий с одинаковой частотой применялись как интервенционные методики лечения, так и открытые операции на сердце: 17 (40%) детям выполнена РЧА дополнительных предсердно-желудочковых соединений, а у 16 (38%) методом выбора явились операции с искусственным кровообращением. Десяти пациентам первого года жизни (24%) имплантированы постоянные электрокардиостимуляторы. Спектр выполненных операций представлен в таблице 3.

Четырем новорожденным первой группы приступ трепетания предсердий купировали с помощью чреспищеводной сверхчастой электростимуляции. В 45% случаев (12 детей с синдромом WPW и один ребенок с эктопической наджелудочковой тахикардией) в лечении нарушений ритма применялись интервенционные методы лечения (радиочастотная абляция). Девяти пациентам с синдромом WPW (31%) – ДПЖС были устранены по методу Сили. Пяти пациентам первой группы (17%) проведена имплантация электрокардиостимулятора.

Широкий спектр врожденной кардиальной патологии у больных второй группы обусловил выполнение различных хирургических вмешательств, как паллиативных, так и радикальных. Варианты выполненных операций при различных ВПС представлены в таблице 4.

Предпочтительными являлись одномоментные операции: радикальная коррекция порока плюс устранение аритмии. В 35% случаев аритмии не требовали хирургической коррекции и регрессировали после коррекции ВПС. Виды одномоментных операций у детей первого года жизни с нарушениями ритма и проводимости сердца представлены в таблице 5.

Во время пластики дефекта межжелудочковой перегородки (ДМЖП) при синдроме WPW была выполнена операция Сили, у ребенка с трепетанием предсердий проведена РЧА кавотрикуспидального перешейка. У трех детей с дефектами межпредсердной перегородки и трепетанием предсердий выполнена криодеструкция аритмогенных зон правого предсердия. Двум детям непосредственно после пластики дефекта межпредсердной перегородки (ДМПП) подшиты электроды для постоянной электрокардиостимуляции (ЭКС), а одному ребенку выполнена операция Сили по поводу скрытого синдрома WPW. В ходе паллиативных операций (суживание легочной артерии, подключично-легочный анастомоз) при АВ-блокаде III степени имплантированы постоянные электрокардиостимуляторы.

Послеоперационный период после одномоментных операций протекал гладко у 6 (54,5%) пациентов, а у 4-х (36,4%) осложнился сердечной недостаточностью.

При обследовании пациентов обеих групп в послеоперационном периоде к моменту выписки отмечено заметное снижение степени выраженности недостаточности кровообращения (НК) или переход ее в более легкую степень. Отсутствие (0 степень) или минимальные признаки недостаточности кровообращения (I степень) отме-

Таблица 3

Варианты немедикаментозных методов лечения пациентов первой группы по нозологиям

Виды нарушений ритма	Число больных	ЧПЭС	РЧА	Операция Сили	Имплантация ЭКС
1. Тахикардии, n=27 (87%)					
а) Синдром WPW	21				
Скрытый синдром WPW	11		8	3	1*
Манифестирующий синдром WPW	5		1	4	
Интермиттирующий синдром WPW	5		3	2	
б) Трепетание предсердий	4	4			
в) Наджелудочковая тахикардия	2		1		
2. Брадикардии, n=4 (13%)					
АВ-блокада III степени	4				4
Всего больных ...	29 (100%)	4 (14%)	13 (45%)	9 (31%)	5 (17%)

* Проведена имплантация ЭКС после устранения септального ДПЖС в связи с развившейся АВ-блокадой III степени.

чены у 78% детей после операции. В послеоперационном периоде на 50% снизилось число больных с недостаточностью кровообращения 2А степени.

По результатам проведенного эхокардиографического исследования в ближайшем послеоперационном периоде отмечалась тенденция к уменьшению конечного диастолического размера левого желудочка (КДР ЛЖ), индекса конечного диастолического объема левого желудочка (КДО ЛЖ), увеличению фракции выброса (ФВ ЛЖ) в среднем на 7,5% (максимально на 31%).

На основании комплексной оценки клинических исследований мы судили об эффективности того или иного вида вмешательства (рис. 3).

Чреспищеводная сверхчастая электростимуляция не имела побочных эффектов и осложнений и была эффективной в 100% случаев. РЧА выполнена 13 пациентам: 12 детям с синдромом WPW и одному ребенку с эктопической наджелудочковой тахикардией. Радикальный результат получен при РЧА эктопической наджелудочковой тахикардии с локализацией очага в области крыши левого предсердия у пациента 7 месяцев. У детей

Таблица 4

Виды оперативных вмешательств у пациентов второй группы

ВПС	Коррекция только ВПС		Одномоментная коррекция ВПС и НР		Лечение НР после коррекции ВПС	Без операции
	с ИК	без ИК	с ИК	без ИК		
ДМЖП	3		2			
ДМПП			6			
ДМЖП+СЛА	1				1	
ДОС ПЖ+СЛА	1					
ТФ				1		
КоАо		2				
ОАП		1				
Сл. ВПС		1	1	1	1	2
Опухоли						2
Всего ...	5 (19,2%)	4 (15,4%)	9 (34,6%)	2 (7,7%)	2 (7,7%)	4 (15,4%)

Таблица 5

Виды хирургического лечения нарушений ритма и проводимости сердца, выполненные во время оперативного лечения ВПС

Операции	ДМЖП (РК)	ДМПП (РК)	Тетрада Фалло (анастомоз)	Сложные ВПС (иссечение МПС, суж. ЛА)	Всего
Операция Сили (синдром WPW)	1	1			2
РЧА (трепетание предсердий)	1				1
Криодеструкция (трепетание предсердий)		3			3
Имплантация ЭКС (АВ-блокада III степени)		2	1	2	5
Итого...	2	6	1	2	11

с синдромом WPW РЧА была эффективной в 91,7% случаев. У пациента с непрерывно-рецидивирующей тахикардией и локализацией ДПЖС в области пирамидального пространства РЧА не имела успеха. Было принято решение о выполнении ему операции Сили. Операция Сили была эффективной в 88,9% случаев: всего было выполнено 9 операций, и лишь у одного ребенка с левой задней локализацией ДПЖС приступы наджелудочковой тахикардии возобновились на 4-й день после операции.

При синдроме WPW, эктопической наджелудочковой тахикардии, трепетании предсердий все дети в послеоперационном периоде, вне зависимости от тактики хирургического лечения, профилактически принимали кордарон в течение 1 месяца после выписки из стационара в дозе 5мг/кг/сут в 1 прием по схеме: 5 дней приема, 2 дня перерыв, в комбинации с препаратами калия (панангин, аспаркам) в возрастных дозировках. По месту жительства осуществляли контроль ЭКГ 1 раз в 2 недели в течение 3 месяцев после операции. Рецидивов тахикардии не отмечено.

Сроки отдаленного наблюдения детей с нарушениями ритма и проводимости сердца, выявленными и пролеченными на первом году жизни, составили от 6 мес до 3 лет. При контрольном их обследовании в научно-консультативном отделе НЦССХ рецидивов нарушений ритма выявлено не было. Также не было зарегистрировано вновь возникших аритмий сердца. При объективном обследовании через 6 мес после операции мы не отмечали признаков недостаточности кровообращения, таким образом, не было необходимости в проведении пациентам медикаментозной терапии.

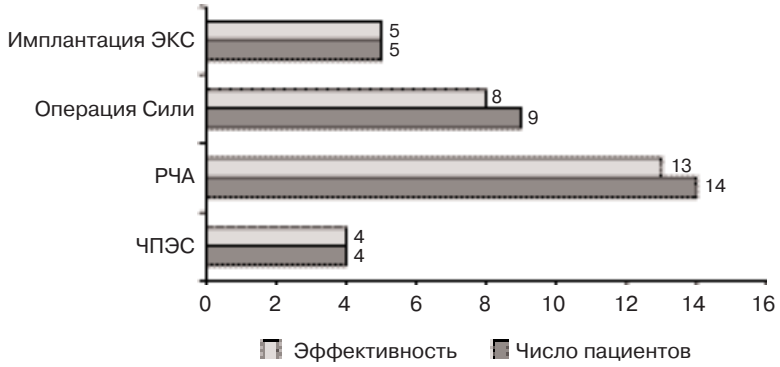

Рис. 3. Эффективность интервенционных процедур и открытых операций на сердце в лечении нарушений ритма сердца у пациентов первой группы.

ЗАКЛЮЧЕНИЕ

На основании проведенной работы и обобщения полученных результатов мы считаем целесообразным грудным детям с непрерывными пароксизмами наджелудочковой тахикардии проводить медикаментозную антиаритмическую терапию кордароном в дозе 5 мг/кг/сут до решения вопроса об интервенционном лечении. У детей первого года жизни с синдромом WPW могут быть выполнены как операции с искусственным кровообращением (особенно при сочетании с ВПС), так и радиочастотная аблация с высокой эффективностью: эффективность РЧА – 93,3%, операции Сили – 88,9%. При стойких нарушениях ритма сердца, рефрактерных к медикаментозной терапии и имеющих жизнеугрожающий характер, предпочтительно интервенционное лечение, которое в данной возрастной группе должно выполняться только по жизненным показаниям, с учетом клинического состояния ребенка и характера имеющейся у него патологии. При врожденных пороках сердца, течение которых осложнено аритмией, коррекцию порока и устранение аритмии сердца целесообразно выполнять в ходе одной операции в условиях искусственного кровообращения.

В группе новорожденных с трепетанием предсердий чреспищеводная сверхчастая электростимуляция эффективна в 100% случаев. В имплантации постоянного ЭКС нуждаются дети первого года жизни с врожденной АВ-блокадой III степени, с частотой сердечных сокращений менее 55 уд/мин, с признаками недостаточности кровообращения, наличием желудочковой эктопической активности. В данной возрастной группе имплантация ЭКС эффективна в 100% случаев.

РЕКОМЕНДУЕМАЯ ЛИТЕРАТУРА

1. *Бокерия Е. Л.* Нарушения ритма сердца у детей первых лет жизни // Бюлл. НЦССХ им. А. Н. Бакулева РАМН. – 2001.– Т. 2, № 2.
2. *Бокерия Л. А.* Тахиаритмии: диагностика и хирургическое лечение. – М. : Медицина, 1989..
3. *Бокерия Л. А., Ревишвили А. Ш.* Катетерная аблация аритмий у пациентов детского и юношеского возраста. – М.: Издательство НЦССХ им. А. Н. Бакулева РАМН, 1999.
4. *Бокерия Л. А., РевишвилиА. Ш.* и др. Хирургическое лечение синдромов предвозбуждения у детей // Грудная и серд.-сосуд. хир. – 1996. – № 2. – С. 4–7.
5. *Гукасова И. И.* Топическая диагностика и результаты радиочастотной аблации наджелудочковых тахиаритмий у детей старше 3-х лет: Дис. ... канд. мед. наук. – М., 2002.
6. *Шабалов Н. П.* Неонатология. – СПб.: Специальная литература, 1997. – С. 182–188.
7. *Blaufox A. D., Numan M., Knick B. J., Saul J. Ph.* Sinoatrial node reentral tachycardia in infants with congenital heart disease // Amer. J. Card. – 2001. – Vol. 88. – P. 1050–1054.
8. *Blaufox A. D., Felix G. L., Saul J. P.* Peditric Catheter Ablation Registry. Radiofrequency catheter ablation in infants </=18 months old: when is it done and how do they fare? Short-term data from the pediatric ablation registry // Circulation. – 2001. – Vol. 104, № 23. – P. 2803–2808.
9. *Breur J. M. P. J.* et al. Pacemaker therapy in isolated congenital complete atrioventricular block // PACE. – 2000. – Vol. 25, № 12. – P. 1685–1691.
10. *Case CL.* Radiofrequency catheter ablation of arrhythmias in infants and small children // Prog. Pediatr. Cardiol. – 2000. – Vol. 11, № 1. – P. 77–82.
11. *Samii S. M., Cohen M. H.* Ablation of tachyarrhythmias in pediatric patients // Curr. Opin. Cardiol. – 2004. – Vol. 19, № 1. – P. 64–67.

© КОЛЛЕКТИВ АВТОРОВ, 2005

УДК 616.12-008.311-053.2:616-089.5

АНЕСТЕЗИОЛОГИЧЕСКОЕ ОБЕСПЕЧЕНИЕ ПРИ ПРОВЕДЕНИИ РАДИОЧАСТОТНЫХ АБЛАЦИЙ У ДЕТЕЙ С СИМПТОМАТИЧЕСКИМИ ТАХИКАРДИЯМИ

И. В. Ежова, А. Ш. Ревишвили, К. О. Серегин

Научный центр сердечно-сосудистой хирургии им. А. Н. Бакулева (дир. – академик РАМН Л. А. Бокерия) РАМН, Москва

В статье представлены результаты изучения методов проведения анестезии у 55 пациентов в возрасте от 3 до 16 лет при радиочастотной аблации различных видов тахиаритмий.

Ключевые слова: радиочастотная аблация, внутривенная анестезия, тироксин, дипривaн, дормикум, фентанил, кетамин.

Anesthesiology strategies during radiofrequency catheter ablation of different tachyarrhythmias in 55 patients at the age from 3 to 16 years are presented in this article.

Key words: radiofrequency catheter ablation, intravenous anesthesia, Thyroxin, Diprivan, Dormycum, Phentanyl.

Жизнеугрожающие аритмии вызывают не только различные расстройства функций различных органов и систем нашего организма, но и являются основной причиной летальных исходов.

С внедрением в клиническую практику метода радиочастотной аблации (РЧА) очагов аритмии кардинально изменились результаты лечения и качество жизни больных. Эта менее инвазивная процедура, чем операция на открытом сердце, снижает процент летальности почти до 0 [1, 2]. Применение РЧА важно в детском возрасте, поскольку позволяет незамедлительно прекратить течение заболевания и вернуть ребенку (подростку) здоровье.

Электрофизиологическое исследование (ЭФИ) и возникшие на его основе рентгеноэндоваскулярные методы лечения тахиаритмий обладают высокой диагностической информативностью и

лечебным эффектом [1]. В связи с интенсивным развитием и внедрением в медицинскую практику данных методов диагностики и лечения предъявляются все более высокие требования к совершенствованию их анестезиологического обеспечения, особенно в детском возрасте [3, 4].

Некоторые особенности ЭФИ-методов диагностики и рентгеноэндоваскулярного лечения определяют специфику проведения общей анестезии у детей и подростков [8, 11]. К этим особенностям относятся: лучевая нагрузка как на больного, так и на медицинский персонал, необходимость полной неподвижности больного во время исследования и операций, особенно непосредственно в момент проведения РЧА, минимального влияния анестезии на общий и региональный кровоток, обеспечение достаточного уровня анестезии и седации у больных, находящихся на спонтанном дыхании, использование анестетиков, не влияющих на проводимость сердца, при этом большое значение имеет быстрый и неосложненный выход из анестезии с полным восстановлением всех функций организма [5]. Учитывая вышесказанное, целью данной работы явился анализ проблемы анестезиологического обеспечения у больных с тахиаритмиями в детском и подростковом возрасте при операциях РЧА.

МАТЕРИАЛ И МЕТОДЫ

В нашем Центре за период с 1999 по 2003 г. было выполнено 127 операций РЧА, при этом у 55 исследуемых пациентов в возрасте от 3-х до 16 лет была использована комбинированная анестезия с применением внутривенных анестетиков (табл. 1, 2).

Как видно из данных таблицы 1, все пациенты были распределены на 4 группы в зависимости от использованной методики общей анестезии.

Таблица 1

Распределение больных по группам применяемых анестетиков

Группы	Число больных	Препараты	Дозы преп.
1-я	20	Реланиум Кетамин	0,3–0,5 мг/кг/ч 1,0–2,0 мг/кг/ч
2-я	15	Дормикум Кетамин	0,3 мг/кг/ч 1,0 мг/кг/ч
3-я	10	Дормикум Фентанил	0,5 мг/кг/ч 1,0 мг/кг/ч
4-я	10	Диприван Фентанил	2,0–3,0 мг/кг/ч 0,5–1,0 мг/кг/ч

Таблица 2

Распределение больных по видам аритмий

Виды тахиаритмий	Возраст больных, лет			Всего
	от 3 до 7	от 8 до 12	от 13 до 16	
Синдром WPW	10	20	49	79
НЖТ, тр. Магейма	–	2	5	7
Узловая (ПЖУРТ)	2	4	14	20
Синусовая	1	1	–	2
Эктопическая и РНЖТ	3	4	4	12
Желудочковая	3	3	2	8

Продолжительность операций РЧА варьировала в зависимости от локализации и вида тахиаритмии.

Методы исследования

Для объективной оценки состояния жизненно важных функций организма были использованы методы исследований, которые представлены в таблице 3.

Изучение функций сердечно-сосудистой системы заключалось в непрерывном мониторинге ЭКГ, ЧСС, неинвазивном определении артериального давления, цифровой и графической регистрации, изучающей влияние на синоатриаль-

Таблица 3

Применяемые методы исследований и количество проведенных исследований у 55 пациентов

Методы исследования	Количество проведенных исследований
Электрокардиография	55
Определение ЧСС	55
Неинвазивное определение АД систолодиастолического/среднего	55
Определение ЧД	55
Определение SaO_2	55
Капнометрия	35
Электроэнцефалография	4
Эхокардиография	30
Исследование локомоторной атаксии, послеоперационной сонливости и ориентированности	55
Биохимические пробы (КФК, КФК МВ, лактат, тироксин, белковые фракции крови)	50
Всего...	449

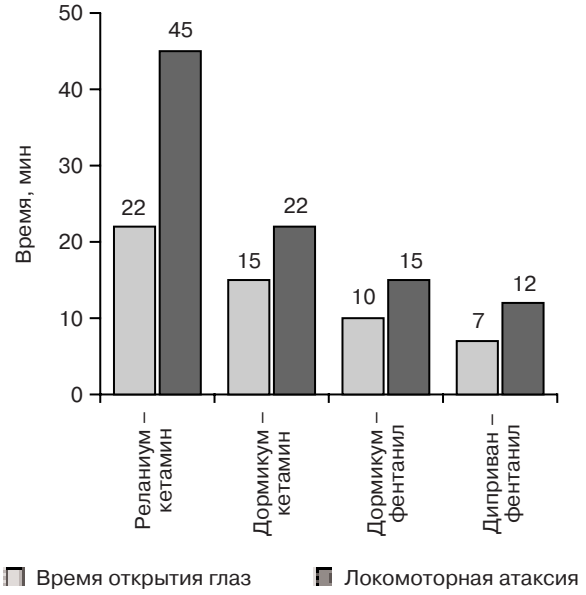

Сравнительная характеристика времени открытия глаз и исчезновения локомоторной атаксии после использования различных методик анестезии.

ный узел и атриовентрикулярный узел, влияние на атриовентрикулярное проведение, изучение относительного и эффективного рефрактерного периода.

Функция дыхания и газообмена оценивалась на основании показателей SaO_2 и эксператорного CO_2, а также визуального контроля за глубиной и частотой дыхания.

Выполнялась электроэнцефалография: были использованы биполярное, монополярное отведение, сагиттальное и височное отведение. При этом исследовали следующие ЭЭГ-показатели: амплитуда и частота биоритмов, их изменение в зависимости от дозы использованных препаратов, наличие и характер патологических знаков, реакция на гипер- и гиповентиляцию, степень выраженности функциональных общемозговых изменений.

Послеоперационное исследование психомоторных функций выполняли посредством тестов Bidway (исчезновение послеоперационной сонливости и восстановление ориентированности) и пальценосовой пробы (наличие и отсутствие локомоторной атаксии) (см. рис.).

Сравнительная характеристика различных методик анестезии

Поскольку основным предметом наших исследований была разработка наиболее оптимальной методики анестезиологического обеспечения при РЧА у детей и подростков, представлялось важным выявить различие в исследованных показателях жизнедеятельности организма при использовании различных схем анестезии.

Гемодинамика

Исходные показатели систолического, диастолического, среднего артериального давления, частоты сердечных сокращений у больных 1-й (реланиум, кетамин), 2-й (дормикум, кетамин), 3-й (дормикум, фентанил) и 4-й (диприван, фентанил) групп не отличались между собой через 2–3 минуты после индукции анестезии, показатели систолодиастолического АД и ЧСС снижались в 3-й и 4-й группе относительно исходных данных на 10–20%, во 2-й группе на 5–10%, а в 1-й имелась тенденция к повышению АД и ЧСС на 5–10% (табл. 4–7).

Выявленные особенности динамики показателей кровообращения в анализируемых группах объясняются тем, что у больных в 3-й и 4-й группах использовался диприван, который обладает периферическим вазодилатирующим свойством, вызывая снижение АД, в дозе 2–3 мг/кг улучшает атриовентрикулярное проведение, в дозе 3–4 мг/кг – угнетает функцию синоатриального узла. Фентанил, используемый в данных группах, снижает ЧСС на 10–15% без изменения проводимости, однако в дозе 2,5–3 мг/кг/ч угнетает функцию синусно-предсердного узла.

У больных в 3-й группе (анестезия с использованием дормикума и фентанила) снижение АД и ЧСС происходит в связи с подавлением симпатического влияния на сердце.

У больных во 2-й группе анестезия с использованием дормикума и кетамина в установленной дозе существенно не влияет на показатели АД, ЧСС, уравновешивая друг друга.

У больных в 1-й группе происходит повышение АД, ЧСС вследствие симпатического влияния на сердце, особенно опасное при НЖТ, отмечалось укорочение относительного и эффективного рефрактерного периодов, усиливалась функция синоатриального узла.

После начала хирургических манипуляций: пункции, катетеризации магистральных сосудов, проведения электродов, ЭФИ, РЧА, показатели гемодинамики во 2-й и 4-й группах были наиболее стабильными на протяжении всей операции. В 1-й группе вследствие симпатомиметического влияния кетамина (калипсола) повышались ЧСС и АД при пункции и катетеризации магистральных сосудов, а также при ЭФИ, что мешало электрофизиологам в постановке и определении зоны аритмии.

В 3-й группе у больных повышались АД и ЧСС на этапе пункции и проведения электродов, что вызвано недостатком анальгезирующей активности фентанила в дозе 1 мкг/кг. С увеличением дозы до 2–3 мкг/кг наблюдались осложнения, связанные

Таблица 4

Результаты применения реланиума и кетамина у детей (1-я группа, *n*=20)

Этапы	Средн. неинвазивное артер. давление (NBP), мм рт. ст.	SaO_2, %	Частота сердечн. сокращений (HR)	Уровень ферментов лактат; тироксин, ммоль/л; г/л
Исход	70±10	96	120±11,8	0,9±81,8; 7,6±51,4
Пункция	60±8,1	95	120±12,5	1,5±0,8; 7,8±0,9
Проведение электродов	60±10,5	95	110±13,6	1,45±1,0; 8,1±1,5
ЭФИ	50±15,4*	96	155±26,7	1,8±0,98**; 8,5±1,8**
РЧА	50±14,8*	96	180±35,5	1,9±1,5**; 8,5±2,1**
Окончание операции	60±5,8	96	110±25	1,6±0,8**; 9,2±1,87**

* p<0,002; ** p<0,001.

с функцией внешнего дыхания, а также угнетение функции синоатриального узла.

В период поддержания анестезии значения изучаемых показателей гемодинамики у больных всех четырех групп существенно не отличались между собой.

Таким образом очевидно, что наиболее стабильные показатели гемодинамики наблюдались во 2-й, 3-й и 4-й группах, и проведенный анализ позволяет прийти к заключению, что методика анестезии на основе диприванa и фентанила, а также дормикума и кетамина при сохраненном спонтанном дыхании у детей обеспечивает наибольшую степень гемодинамической стабильности.

Вентиляция и газообмен

Исходные показатели ЧД и SaO_2 у больных 1–4 групп не отличались между собой, если у больных с тахиаритмиями не было ВПС (см. табл. 4–7).

Через 2–5 минут после индукции анестезии у больных в 3-й и 4-й группах снижался уровень SaO_2 на 2–3% по сравнению с исходными данными вследствие депрессивного влияния диприванa и фентанила на дыхательный центр, при этом ЧД не изменялась. В 1-й группе наблюдалось повышение ЧД и снижался уровень SaO_2 на 2–3%. Во 2-й группе практически не наблюдалось изменений со стороны ЧД и SaO_2.

На протяжении всех этапов операции показатели у больных 1–4 групп оставались стабильными. Следует отметить, что ЧД у больных в 1-й группе была незначительно выше, чем во 2-й, 3-й, 4-й группах, уровень эксператорного CO_2 повышался до 45 мм рт. ст., а во 2-й, 3-й, 4-й группах составлял от 35 до 40 мм рт. ст.

Восстановление психомоторных функций (см. рис.)

Больные во 2-й, 3-й, 4-й группах открывали глаза быстрее, чем больные в 1-й группе.

Средняя сумма баллов, характеризующих восстановление ориентированности во времени и в пространстве и исчезновение послеоперационной сонливости (тест BIDWAY), у больных в 4-й группе на 8–15-й минуте после отключения инфузии ди-

Таблица 5

Результаты применения дормикума и кетамина у детей (2-я группа, *n*=15)

Этапы	Средн. неинвазивное артер. давление (NBP), мм рт. ст.	SaO_2, %	Частота сердечн. сокращений (HR)	Уровень ферментов лактат; тироксин, ммоль/л; г/л
Исход	70±9,6	96	120±10,8	1,45±1,8; 8,0±1,5
Пункция	70±8,6	94–95	120±35,8	1,5±2,1; 6,8±2,3
Проведение электродов	75±12,6	94–95	120±32,8	1,59±2,3; 7,8±3,1
ЭФИ	60±10,5*	96	180±28,5	2,1±1,7**; 9,2±2,2**
РЧА	50±12,8*	95–96	200±30	2,5±2,1**; 9,2±3,5**
Окончание операции	60±15	96	120±10,1	2,9±2,6**; 8,9±2,8**

* p<0,002*; ** p<0,003.

Таблица 6

Результаты применения дормикума и фентанила при РЧА у детей (3-я группа, *n*=10)

Этапы	Средн. неинвазивное артер. давление (NBP), мм рт. ст.	SaO_2, %	Частота сердечн. сокращений (HR)	Уровень ферментов лактат; тироксин, ммоль/л; г/л
Исход	70±9,8	98–100	90±20,6	1,3±0,8; 7,6±0,9
Пункция	80±14,6	98–100	95±23,7	1,5±0,5; 7,8±1,0
Проведение электродов	75±11,7	100	95±14,8	1,6±0,81; 8,2±0,36**
ЭФИ	65±6,7*	100	120±35,4	1,5±0,35; 8,35±1,5**
РЧА	65±7,3*	100	150±44,7	1,51±1,25**; 9,8±1,8**
Окончание операции	75±8,8	99–100	90±28,6	2,01±0,9; 8,6±1,5

* $p<0,001$; ** $p>0,001$.

Таблица 7

Результаты применения диприванa и фентанила при РЧА у детей (4-я группа, *n*=10)

Этапы	Средн. неинвазивное артер. давление (NBP), мм рт. ст.	SaO_2, %	Частота сердечн. сокращений (HR)	Уровень ферментов лактат; тироксин, ммоль/л; г/л
Исход	80±5,7	98–100	90±20	1,26±0,3; 6,8±0,9
Пункция	60±8,3*	98–100	80±35,8	1,28±0,4; 7,5±0,31
Проведение электродов	70±8,5*	100	86±38,7	1,35±0,32; 8,2±0,5
ЭФИ	60±5,2*	100	97±45,7	1,45±0,5**; 8,3±0,46**
РЧА	60±5,6*	100	120±55,6	1,6±0,98**; 9,5±1,0**
Окончание операции	70±2,4*	98–100	80±8,8	2,4±0,9**; 7,8±1,3**

* $p<0,004$*; ** $p<0,003$.

привана и фентанила соответственно 5-балльной шкале составила 5 баллов, в 3-й группе на 10-й минуте после отключения инфузии дормикума и фентанила – соответственно 4 балла, во 2-й группе на 10–15-й минуте после окончания операции – 4 балла, в 1-й группе на 20-й минуте после операции – соответственно 3 балла. Таким образом, можно утверждать, что восстановление ориентированности во времени и в пространстве у больных в 1-й группе происходит намного медленнее, чем у больных во 2-й, 3-й, 4-й группах. При этом у большинства больных в этой группе к 45-й минуте наблюдалась достаточно выраженная сонливость.

Отсутствие интенционного тремора при выполнении пальценосовой пробы, а соответственно исчезновение локомоторной атаксии, свидетельствующие о восстановлении координации движений, у больных в 3-й и 4-й группах происходили значительно быстрее, чем у больных во 2-й, и тем более в 1-й группе.

Применение методики анестезии с использованием диприванa и фентанила, а также дормикума и фентанила сопровождается значительно более быстрым и качественным восстановлением психомоторных функций по сравнению с традиционной схемой анестезиологического обеспечения у детей и подростков. Использование дормикума в сочетании с кетамином позволяет снизить те нежелательные последствия, которые вызывает кетамин и достаточно быстро, хотя и не в полном объеме, восстановить психомоторные функции.

При сравнительном анализе частоты возникновения осложнений и побочных эффектов при применении различных методик анестезии видно, что у больных в 1-й группе наблюдалось наибольшее количество побочных эффектов на всех этапах анестезиологического пособия (табл. 8), кроме возникновения кратковременных (продолжительностью до 30–60 с) эпизодов гиповентиляции после введения диприванa в 2-х случаях у больных 3-й группы и в 4-х случаях у больных 4-й группы. В 4-х случаях у больных 1-й группы отмечались тошнота и рвота. В 12 случаях у больных 1-й группы отмечалась сонливость продолжительностью

Таблица 8

Осложнения и побочные эффекты при использовании различных методик анестезиологического обеспечения при РЧА у детей и подростков

Вид осложнений	Частота случаев			
	1-я группа (реланиум + кетамин)	2-я группа (дормикум + кетамин)	3-я группа (дормикум + фентанил)	4-я группа (диприван + фентанил)
Возбуждение в п/о периоде	2	–	–	–
Боль по ходу вены	–	–	–	1
Кратковременное угнетение дыхания	3	–	2	4
Аритмия	2	–	–	–
Тошнота	4	1	–	–
Рвота	2	–	–	–
Дрожь, озноб	2	1	–	–
Сонливость	12	2	2	1
Головная боль	3	2	1	–
Всего...	30	6	5	6

до 45–60 минут, в 2-х случаях сонливость наблюдалась у больных 2-й и 3-й групп и в 1 случае – у больной 4-й группы.

Слабая головная боль имелась у 3-х больных в 1-й группе, в 2-х случаях у больных во 2-й группе, в 1 случае – у больного в 3-й группе. Такая разница объясняется использованием у больных в 1-й и 2-й группах кетамина.

Таким образом, минимальное количество побочных эффектов и осложнений в течение всех периодов анестезии наблюдалось при использовании диприванa и фентанила, а также дормикума и кетамина.

Обобщая вышеизложенное, можно заключить, что методика анестезии на основе диприванa (дормикума) и фентанила является наиболее предпочтительной для обеспечения операций РЧА у детей старше 8 лет, а в возрасте от 3 лет – на основе дормикума и кетамина.

Исследование ЭЭГ мозга

Электроэнцефалография проводилась у 8 больных, у которых была использована диприван–фентаниловая, дормикум–кетаминовая анестезия (табл. 9).

Как мы видим из данных таблицы 9, исходно преобладает активность α- и β-диапазонов волн – ритмы бодрствования. При начальной стадии сна на ЭЭГ наблюдается снижение амплитуды, а затем и исчезновение α-ритма и появление на этом фоне одиночных или групповых низкоамплитудных θ- и Δ-колебаний, а также низкоамплитудной высокочастотной активности. При дальнейшем углублении сна на ЭЭГ начинают преобладать Δ- и θ-волны, на фоне которых через определенные интервалы времени возникают так называемые сонные веретена, их называют Δ-ритмом. Эти веретена представляют собой серии волн частотой 13–16/с, которые веретенообразно нарастают и снижаются по амплитуде. Максимальная ампли-

Таблица 9

Влияние доз анестетиков на ЭЭГ мозга

Показатель	Диприван+фентанил			Дормикум+фентанил			Дормикум+кетамин	
	2 мг	4–6 мг	8–10 мг	0,3 мг	0,5 мг	1 мг	0,3 мг/кг/ч	0,5 мг/кг/ч
Частота биоритмов, Гц	2–3	3–12	18–20	5–9	5–9	5	5,8–8,5	5,9–8,1
Амплитуда, мкВ	20	50	10	6–13	13–27	27–57	23–43	52–96
Активность диапазонов	α+β+Т	Т+Δ	Δ+Т	Т+α+β	α+Т	Т+Δ	Δ+β + Т	Δ+Т

Таблица 10

Активность биоритмов мозга

Этапы	Активность диапазонов	Амплитуда, мкВ	Частота диапазонов, Гц
Исход	α-, β-ритм	20	11,5
5 мин после индукции препарата	α-, β-, Т-ритм	20–50	7,5–25
20 мин после индукции препарата	Т-, θ-ритм в задних отделах; β-, Т-ритм в передних отделах	50–100	12,5–25

туда их в норме равна 70–100 мкВ, длительностью от 2 до 3 с. Для третьей фазы сна доминирующими являются Δ- и θ-ритмы относительно высокой амплитуды (до 150 мкВ). Для четвертой стадии сна характерны регулярные высокоамплитудные – до 200–250 мкВ и частотой 0,7–2,5/с Δ-ритмы (см. табл. 9).

Анализ ЭЭГ сна оказывается полезным для понимания природы изменений на ЭЭГ, возникающих при наркозе. По существу, наркоз – это искусственно вызываемый действием фармакологических препаратов сон. Изменения на ЭЭГ при наркозе сводятся к постепенному замещению ритмов бодрствования (α и β) Δ- и θ-ритмами (табл. 10).

Исходя из вышеописанных данных мы пришли к выводу, что применение различных видов анестетиков оказывает влияние на активность физиологических диапазонов, используемые дозы препаратов не вызывают аномальных и патологических явлений, нарастание амплитуды биопотенциалов идет к передним отделам мозга. Различного рода тахиаритмии по-разному влияют на электрическую активность мозга. Отмечаются изменения электрической активности мозга в момент гиповентиляции в виде изменения Δ-диапазона с высокой частотой и амплитудой, что соответствует гипоксическим изменениям мозга.

Биохимические тесты

Нами определялись: уровень лактата, триглицеридов, уровень тироксина, тиреоглобулина, КФК и КФК МВ, изменение белковых фракций крови в зависимости от применяемых анестетиков (табл. 11).

При этом мы отметили, что увеличение лактата наблюдалось у больных в 1-й и 3-й группах при проведении пункции и катетеризации магистральных сосудов, во 2-й и 4-й группах показатели существенно не отличались.

Имелась тенденция к повышению уровня тироксина, уменьшению уровня тиреоглобулина во всех группах независимо от вида анестезии, это мы связываем с влиянием времени облучения, которому подвергается больной.

Уровень КФК и КФК МВ нарастал и достигал максимума через 12 часов после воздействия, однако при применении диприванa и фентанила во 2-й группе, а также дормикума и фентанила

Таблица 11

Изменение белковых фракций крови в зависимости от применяемых анестетиков

Виды анестезии	Альбумины	Глобулины			
		α 1	α 2	β	γ
Реланиум	62,750±2,53 (n=4)	2,400±0,4	10,450±2,523	12,10±1,9	12,20±3,1
Диприван + фентанил	62,700±1,37 (n=3; p=0,498)	3,050±1,3 (p=0,492)	11,050±1,666 (p=0,717)	11,90±1,6 (p=0,883)	11,95±0,3 (p=0,885)
Дормикум + фентанил	62,483±2,38 (n=6; p=0,498)	3,050±0,5 (p=0,100)	10,117±1,935 (p=0,844)	9,983±1,0 (p=0,119)	14,35±1,8 (p=0,294)
Дормикум + фентанил + кетамин	62,933±2,32 (n=4; p=0,661)	3,167±0,9 (p=0,223)	10,967±3,518 (p=0,827)	11,63±2,8 (p=0,802)	11,30±1,9 (p=0,647)
Дормикум + кетамин	62,100±4,31 (n=3; p=0,593)	3,600±2,9 (p=0,569)	11,550±0,490 (p=0,459)	7,90±0,39 (p=0,021)	14,85±1,6 (p=0,250)

в 3-й группе концентрации КФК, КФК МВ, лактата, тироксина оставались в пределах допустимой нормы при ЭФИ и РЧА, в отличие от таковых у взрослых пациентов, находящихся под минимальным воздействием препаратов бензодиазепинового ряда и ненаркотических анальгетиков.

ЗАКЛЮЧЕНИЕ

В результате проведенного исследования установлено, что применение диприванa и фентанила (или дормикума и фентанила) приводит к наименьшему напряжению регуляторных систем, что свидетельствует о вегетативной стабильности и отличной защите организма от операционного стресса. Однако у детей в возрасте до 8 лет трудно поддерживать анестезиологическое пособие в нужной дозировке, обеспечивающей полноценную анальгезию и седацию на должном уровне у больных, находящихся на спонтанном дыхании. Поэтому использование метода анестезии на основе дормикума и кетамина позволяет лучше обеспечивать анестезиологическое пособие у детей в возрасте до 8 лет и избегать выраженных осложнений, о которых мы говорили ранее.

Рекомендуемая комбинация диприванa и фентанила у детей старше 8 лет и дормикума и кетамина у детей в возрасте до 8 лет при РЧА позволяет проводить легкоуправляемую и стабильную общую анестезию на спонтанном дыхании, при этом отмечается наиболее быстрый и качественный выход из анестезии с полным восстановлением всех функций организма.

ЛИТЕРАТУРА

1. *Бокерия Л. А.* Тахиаритмии. Диагностика и хирургическое лечение. – М.: Медицина, 1989.
2. *Бокерия Л. А., Ревишвили А. Ш.* Катетерная аблация аритмий у пациентов детского и юношеского возраста. – М., 1999.
3. *Ревишвили А. Ш.* Методика и результаты катетерной электродеструкции при лечении тахиаритмий // Кардиология. – 1985. – № 5. – С. 9–15.
4. *Ревишвили А. Ш., Ермоленко М. Л.* Электрофизиологическая диагностика и результаты хирургического лечения тахиаритмий у детей, сочетающихся с пороками сердца // Грудная и серд.-сосуд. хир. – 1997. – № 2. – С. 86–87.
5. *Court M. H., Dodman N. H., Greenblatt D. J.* et al. Effect of Midazolam infusion and Flumazenil administration on epinephrine arrhythmogenicity in dogs anesthetized with Halothane // Anesthesiology. – 1993. – P. 155–162.
6. *Geller C., Goette A., Carlson M.* et al. An increase in sinus rate following radiofreguency energy application in the posteroseptal space // PACE. – 1998. – Vol. 7. – P. 303.
7. *Goldberger J., Kruse J., Parker M., Kadish A.* Effect of informed consent on anxiety in patients undergoing diagnostic electrophysiology studies // Amer. Heart J. – 1997. – Vol. 134, № 1. – P. 119–126.
8. *Kawakami K., Ohata J., Kadosaki M.* et al. Midazolam for anesthetic induction in neonates // J. Nagano Children's Hospital. – 1998. – Vol. 47, № 5. – P. 570–575.
9. *Marinella M.* Propofol for sedation in the intensive care unit: Essentials for the clinician // Dayton. Respir-Med. – 1997. – Vol. 91, № 9. – P. 505–510.
10. *Tramer M., Moore R., McQuay H.* Propofol and bradycardia: Causation, frequency and severity // Brit. J. Anaesth. – 1997. – Vol. 78, № 6. – P. 642–651.
11. *Yamaguchi S., Nagao M., Mishio M.* et al. Anesthetic magament using Propofol and Phentanyl of a patient with concealed WPW syndrome // Anesthesiology. – 1998.

© Г. Р. ГАДЕЕВА, К. А. АБДРАМАНОВ, 2006

УДК 616.125-008.311-053.2:615.03

ПРИМЕНЕНИЕ СОТАЛОЛА В ЛЕЧЕНИИ ЭКТОПИЧЕСКОЙ ПРЕДСЕРДНОЙ ТАХИКАРДИИ У ДЕТЕЙ

Г. Р. Гадеева, К. А. Абдраманов

Национальный центр педиатрии и детской хирургии, г. Бишкек, Кыргызская Республика

Представлены случаи успешного лечения эктопической предсердной тахикардии с помощью соталола у детей раннего дошкольного возраста.

Ключевые слова: хроническая эктопическая предсердная тахикардия, лечение, соталол, дети.

The case reports of efficacy of the sotalol management in treatment ectopic atrial tachycardia are presented.

Key words: ectopic atrial tachycardia, treatment, sotalol, children.

Эктопическая тахикардия (ЭТ) встречается в любом возрасте, как у грудных детей, так и у подростков. По данным различных авторов, ее распространенность составляет от 3,1 до 13,9% всех

аритмий у детей [2]. Актуальность ЭТ определяется частым развитием осложнений, таких как аритмогенная кардиомиопатия, сосудистый коллапс и сердечная недостаточность. Тяжесть этих состояний обусловливает поиск эффективных средств восстановления и поддержания синусового ритма при ЭТ. К сожалению, часто ЭТ (как суправентрикулярная, так и желудочковая), особенно на фоне органического поражения миокарда, резистентна к антиаритмической терапии. Наилучшие результаты описаны при применении амиодарона, верапамила, пропранолола, этмозина. Однако эти средства дают и большое количество побочных эффектов, особенно амиодарон, к тому же последний обладает такими особенностями фармакокинетики, как длительные периоды насыщения и выведения [1, 3].

В 60-х годах прошлого столетия появились сообщения об использовании при угрожающих жизни аритмиях соталола. Препарат представляет собой неселективный бета-адреноблокатор, который сочетает в себе также свойства антиаритмических препаратов (ААП) III класса – увеличение длительности потенциала действия. Именно это уникальное сочетание свойств соталола делает его эффективным в лечении большинства наджелудочковых и желудочковых аритмий, особенно при мерцательной аритмии и фибрилляции предсердий [7, 8]. Первые сообщения о применении соталола в педиатрической практике относятся к началу 90-х годов прошлого века [4]. Разными авторами [5, 6] сообщается об эффективности соталола при мерцании предсердий, пароксизмальной суправентрикулярной и эктопической предсердной тахикардии (ЭПТ) у детей.

В данной статье мы представляем наш опыт применения соталола в лечении ЭПТ у детей раннего возраста.

Под нашим наблюдением находились двое детей 2,5 и 3,5 года с признаками ЭПТ. В одном случае аритмия развилась на фоне дилатационной кардиомиопатии, во втором – на «здоровом» сердце, но привела к развитию аритмогенной кардиомиопатии с тяжелой сердечной недостаточностью.

Ребенок Б. А., 3 г. 2 мес, переведен в Кыргызский НИИ акушерства и педиатрии (ныне Национальный центр педиатрии и детской хирургии – НЦПиДХ) из Городской детской клинической больницы скорой медицинской помощи (ГДКБ СМП) 25.12.2001 г. с жалобами, со слов матери, на учащенное сердцебиение, одышку в покое, выраженную слабость, беспокойство, кашель. Из анамнеза – заболел остро 22.12.2001 г., когда через 2 недели после перенесенной тяжелой ОРВИ впервые появилась выраженная пульсация сосудов шеи, слабость, беспокойство, обратились к педиатру, выявлена выраженная тахикардия, был направлен в отделение РИТ ГДКБ СМП. Проводилась антибактериальная, кардиотрофическая, антиаритмическая (изоптин) терапия без эффекта.

Анамнез жизни – мальчик от 2-й беременности, протекавшей на фоне анемии I степени, с ранним токсикозом и угрозой преждевременных родов в 32 недели. Старшему ребенку 8 лет, здоров. Родился в срок, путем кесарева сечения (в связи с рубцом на матке). Вес при рождении 2,800 кг; рост 49 см. К груди приложен на 2-е сутки, на естественном вскармливании до 12 месяцев. До настоящего заболевания перенес ОРВИ, аллергический диатез. У бабушки по материнской линии гипертоническая болезнь.

Состояние при поступлении очень тяжелое, обусловленное сердечной недостаточностью. Положение в постели вынужденное, с приподнятым головным концом. Мальчик мечется, кожные покровы бледные, цианоз носогубного треугольника, потливость, выраженная одышка с участием вспомогательной мускулатуры, частый приступообразный непродуктивный кашель, выраженная пульсация сосудов шеи. Область сердца не изменена, границы относительной сердечной тупости расширены в поперечнике. В легких жесткое дыхание, рассеянные хрипы, тоны сердца громкие, резко выраженная тахикардия, аритмия. Живот мягкий, печень увеличена на 4,0 см, болезненная, селезенка не увеличена, отеков на нижних конечностях нет. Диурез значительно снижен. По тяжести состояния ребенок госпитализирован в ОРИТ. На ЭКГ постоянная монофокусная предсердная тахикардия (ЧСС 214 уд/мин), атриовентрикулярная (АВ) блокада II степени с выпадениями 3:1, увеличение электрической активности правого предсердия, нарушение процессов реполяризации желудочков. ЭхоКГ – расположение сердца типичное. Аорта не изменена, диаметр 21 мм, клапаны тонкие, подвижные, митральная регургитация +. Левый желудочек: КДР – 35 мм, КСР – 22 см, УО – 34,7 мл, ФВ – 52%. Левое предсердие – 19 мм, толщина ЗСЛЖ – 7 мм, толщина МЖП – 5 мм. Лабораторные показатели не изменены, содержание тиреоидных гормонов в пределах нормы.

Лечение – антибактериальная, противовоспалительная стероидная терапия (1 мг/кг), так как в начале ведения тахикардия расценена как проявление воспалительного процесса в миокарде, назначены диуретики (лазикс, верошпирон), проводилась коррекция электролитных нарушений

(панангин, раствор калия хлорида). Антиаритмическая терапия проводилась парентеральным (0,15 мг/кг) и оральным (1,5 мг/кг/сут) назначением изоптина. Из-за неэффективности изоптина препарат был отменен, подключено парентеральное насыщение амиодароном (10 мг/кг), с последующим переходом на оральный (100 мг/сут) прием. Поддерживающая доза амиодарона составила 50 мг/сут 5 дней в неделю. Синусовый ритм с ЧСС 116–130 уд/мин восстановлен на 6-е сутки насыщения амиодароном. На ЭКГ сохранялись признаки нарушения АВ-проводимости I степени. После восстановления синусового ритма полностью купировались проявления сердечной недостаточности, по данным ЭхоКГ размеры полостей сердца и показатель ФВ вернулись к нормальным по возрасту значениям. Ребенок выписан 18.01.2002 г. в удовлетворительном состоянии.

В феврале 2002 г. появились признаки гипертиреоидизма, подтвержденные УЗ-исследованием и повышением содержания тиреоидных гормонов в сыворотке крови. Амиодарон был отменен, что привело к возобновлению тахиаритмии с признаками нарушения АВ-проводимости II степени. При обследовании вновь были выявлены симптомы сердечной недостаточности, ЭхоКГ-признаки расширения полости ЛЖ (35/25 мм), митральной регургитации, снижения сократительной способности миокарда, ФВ – 50%. Повторно назначена кардиотрофическая и калиевая поддержка, подключены антибактериальные препараты (по поводу присоединившейся острой фолликулярной ангины), антиоксиданты (цитохром С, витамин Е), препараты магния, ноотропы. Антиаритмическая терапия проводилась назначением дигоксина без заметного эффекта, а затем – верапамила в дозе 40–80 мг/сут, на фоне которой получено урежение ЧСС до 80–120 уд/мин. На ЭКГ в это время регистрировалась полная АВ-блокада с частотой сокращения предсердий 184–200, желудочков – 86–130 уд/мин. Тем не менее, в течение дня регистрировались неоднократные эпизоды возобновления тахикардии до 230 уд/мин, а непосредственно после приема препарата из-за резкого угнетения АВ-проводимости регистрировалась полная АВ-блокада с частотой желудочкового ритма 68–82 уд/мин, частота сокращения предсердий при этом оставалась очень высокой (150–200 в мин).

Планировалось проведение электрофизиологического исследования сердца и радиочастотной катетерной аблации аритмогенного очага, однако родители категорически отказались от проведения процедуры.

29.04.2002 г. ребенок вновь госпитализирован для подбора эффективной дозы соталола. После исследования функции почек, определения уровня креатинина (78 мкмоль/л) при ЧСС 214 уд/мин назначен соталол в дозе 2 мг/кг в два приема. Через один час после первого приема препарата отмечено урежение ЧСС до 126 уд/мин, сохранившееся до следующего приема в пределах 135–150 уд/мин. В тот же день впервые за 3 месяца после отмены амиодарона на ЭКГ зарегистрирован синусовый ритм и АВ-блокада I степени. Доза соталола была увеличена до 3 мг/кг 03.05.2002 г. в связи с достаточно высокой частотой сокращения сердца (130–140 уд/мин). После этого ЧСС в дневное время уменьшилась до 116–120 уд/мин, ночью до 88–96 уд/мин. ЭКГ-признаки АВ-блокады регистрировались в течение 2 недель, после чего АВ-проводимость нормализовалась. Длительность приема соталола в дозе 3 мг/кг составила 2,5 месяца, в начале августа после постепенного снижения дозы препарат отменен. Во время лечения соталолом осуществлялся регулярный ЭКГ-контроль длительности интервала *Q–T*. За все время наблюдения показатели не превышали должные. Других побочных эффектов препарата также не зарегистрировано. Дилатация полости левого желудочка с относительной недостаточностью митрального клапана и снижением ФВ сохранялась в течение полугода после восстановления синусового ритма. На сегодняшний день длительность периода без нарушений ритма сердца составляет 2,5 года, мальчик развивается соответственно возрасту, жалоб не предъявляет.

Быстрое развитие симптомов сердечной недостаточности и признаков кардиомиопатии в начале заболевания, их купирование после восстановления синусового ритма позволили нам сделать заключение, что кардиомиопатия у этого ребенка носила вторичный, аритмогенный характер и применение соталола позволило остановить ее прогрессирование и трансформацию в необратимое хроническое заболевание сердца. Тахикардия, возможно, была связана с формированием устойчивого эктопического очага, обусловленного изменением электрофизиологических свойств миокарда предсердий после перенесенной тяжелой ОРВИ.

Пациент К. А., 2 г. 9 мес, был переведен из Баткенской областной больницы 10.06.2004 г. с жалобами на выраженную слабость, вялость, отсутствие аппетита, сердцебиение, одышку.

Анамнез болезни: болен с марта 2004 г., когда впервые появилась одышка, учащенное сердцебиение, отмечались эпизоды потери сознания

с диффузным цианозом, позже появились отеки на нижних конечностях, лице, увеличение объема живота. Со 2 по 10 июня лечился в областной больнице по месту жительства с диагнозом «инфекционный миокардит» (антибиотики, сердечные гликозиды, кардиотрофики, диуретики, ГКС), состояние не улучшалось, направлен в НЦПиДХ. По тяжести состояния ребенок помещен в отделение РИТ.

Состояние при поступлении очень тяжелое за счет симптомов сердечной недостаточности. Ребенок вялый, капризный, кожные покровы бледные, цианоз носогубного треугольника. Пастозность лица, отеки голеней и стоп. Пульсация сосудов шеи, одышка с участием вспомогательной мускулатуры. ЧД 52 в мин. Область сердца не изменена, границы относительной сердечной тупости расширены – правая по парастернальной линии, верхняя на уровне II ребра, левая по передней подмышечной линии, верхушечный толчок ослаблен. Тоны сердца глухие, выраженная тахикардия – ЧСС до 180–200 уд/мин. В легких дыхание жесткое, проводится равномерно, хрипов нет. Живот увеличен в объеме, признаки асцита, печень увеличена на 3,0 см, плотная, болезненная, селезенка увеличена на 2,0 см. Область почек без видимой патологии. Диурез умеренно снижен.

ЭКГ-признаки монофокусной предсердной тахикардии с ЧСС 176–198 уд/мин. АВ-блокада II степени с периодами Венкебаха 2:1, 3:1. ЭхоКГ – аорта не изменена, створки тонкие, раскрытие полное, регургитации нет, створки митрального клапана уплотнены, в противофазе, регургитация +, створки трикуспидального клапана тонкие, регургитация +. Легочная артерия умеренно расширена, ср. ЛАД – 44 мм рт. ст. Левое предсердие – 23 мм, левый желудочек: КДР – 48 мм, КСР – 41 мм, ФВ – 29%, толщина ЗСЛЖ – 4 мм, толщина МЖП – 5 мм. Правый желудочек – 12 мм. Определяется аневризматическое выпячивание МЖП на фоне диффузного гипокинеза стенок ЛЖ. УЗ-признаки кардиальной печени, реактивного холецистита, умеренной спленомегалии, нефропатии. Лабораторные признаки гипохромной анемии II степени, гипокалиемии. Содержание гормонов щитовидной железы в сыворотке крови в пределах нормы.

Проведена терапия сердечными гликозидами (дигоксин), ингибитором АПФ (каптоприл – 1 мг/кг), диуретиками (лазикс, верошпирон), коррекция дефицита калия, магния, назначены глюкокортикостероиды – 1 мг/кг и, с учетом выраженных микроциркуляторных расстройств, дофамин – 2 мкг/кг/мин. С первого дня начато парентеральное насыщение амиодароном – 10 мг/кг, с последующим назначением таблетированной формы. На фоне проводимых мероприятий состояние несколько улучшилось, уменьшилась степень тахикардии до 140–150 уд/мин, однако признаки недостаточности кровообращения сохранялись. На ЭКГ от 16.06.2004 г. регистрировался ускоренный синусовый ритм на фоне нормальной АВ-проводимости. С 21.06.2004 г. отмечено ухудшение состояния за счет возобновления тахикардии, по ЭКГ – до 220 уд/мин, с признаками АВ-блокады II степени и усугублением клинических проявлений сердечной недостаточности. Тахикардия временно купировалась парентеральным введением изоптина в дозе 0,15 мг/кг путем угнетения АВ-проводимости (частота сокращения предсердий оставалась прежней). 24.06.2004 г. назначен соталол в дозе 3,5 мг/кг. Стойкое восстановление синусового ритма и АВ-проводимости достигнуто на 4-й день приема препарата. На фоне стабилизации ритма постепенно купировались признаки сердечной недостаточности, однако степень дилатации левых отделов сердца и снижение контрактильной способности миокарда несколько увеличились (ЭхоКГ от 03.08.2004 г. – митральная регургитация ++, ЛП – 24 мм, ЛЖ – 53,1/45,4 мм, ФВ – 30%, диффузный гипокинез стенок ЛЖ), в связи с чем была продолжена противовоспалительная терапия стероидными гормонами.

Прием соталола, как и всех других препаратов, был самовольно прекращен в сентябре 2004 г. При обследовании в ноябре 2004 го. выявлены признаки сердечной недостаточности (одышка, периферические отеки, гепатомегалия, снижение толерантности к физической нагрузке). ЧСС аускультативно не превышала 120 уд/мин. На ЭКГ регистрировался синусовый ритм и признаки гипертрофии левых отделов сердца. По данным ЭхоКГ сохранялась дилатация полостей сердца (ЛП – 23,3 мм, ЛЖ – 48/42,6 мм), ФВ снизилась до 26%, отмечен диффузный гипокинез стенок ЛЖ. В настоящее время проводится лечение дилатационной кардиомиопатии (сердечные гликозиды, ингибиторы АПФ, верошпирон, ГКС, кардиотрофики). Длительность периода без тахикардии составила 7 месяцев.

Анализ течения заболевания в данном случае (стойкие признаки недостаточности кровообращения, отсутствие обратного развития мышечных изменений в миокарде в течение длительного времени после восстановления синусового ритма) свидетельствует, по нашему мнению, о первичном поражении сердца в виде идиопатической дилатационной кардиомиопатии, осложнившейся развитием эктопической предсердной тахикардии.

Таким образом, наши наблюдения подтверждают сведения об эффективности и безопасности

применения соталола в лечении эктопической предсердной тахикардии у детей, как идиопатической, так и возникшей на фоне органического заболевания сердца.

Рекомендуемая доза применения соталола в педиатрической практике составляет от 0,7 до 4 мг/кг в сутки [6]. В ходе терапии необходимо следить за продолжительностью интервала *Q–T* на ЭКГ для раннего выявления возможного риска проаритмогенного эффекта и предупреждения развития тяжелых желудочковых аритмий.

ЛИТЕРАТУРА

1. *Мутафьян О. А.* Аритмии сердца у детей и подростков. Клиника, диагностика, лечение. – СПб.: Невский диалект, 2003.
2. *Приходько В. С.* и др. Причины развития и тактика ведения детей со сложными аритмиями // Вестн. аритмол. – 2002. – № 25. – С. 108.
3. *Шубик Ю. В., Чирейкин Л. В.* Соталол в лечении аритмий // Там же. – 1998. – № 10 (эл. версия).
4. *Maragnes P., Tipple M., Fournier A.* Effectiveness of oral sotalol for treatment of pediatric arrhythmias // J. Cardiol. – 1992. – Vol. 15, № 69. – P. 751–754.
5. *Pfammatter J. P., Paul T.* New antiarrhythmic drug in pediatric use: sotalol // Pediatr. Cardiol. – 1997. – Vol. 18, № 1. – P. 28–34.
6. *Rokicki W., Dukalska M.* Low-dose sotalol in pediatric arrhythmia therapy // Ibid. – 1999. – Vol. 20. – P. 172–173.
7. *Southworth M. R., Zarembski D., Viana M., Bauman J.* Comparison of sotalol versus quinidine for maintenance of normal sinus rhythm in patients with chronic atrial fibrillation // Amer. J. Cardiol. – 1999. – Vol. 83, № 12. – P. 1629–1632.
8. *Wurdeman R. L., Mooss A. N., Mohiuddin S. M., Lenz T. L.* Amiodarone vs sotalol as prophylaxis against atrial fibrillation/flutter after heart surgery: A meta-analysis // Chest. – 2002. – Vol. 121, № 4. – P. 1203–1210.

Журнал «Анналы аритмологии»

К сведению авторов

При направлении статьи в редакцию необходимо соблюдать следующие правила

1. *Статьи, присылаемые в редакцию, должны иметь визу научного руководителя и сопроводительное письмо руководства учреждения в редакцию журнала.*
2. *Статья должна быть напечатана на пишущей машинке или на компьютере с лазерным принтером на одной стороне листа с двойным интервалом между строками (на странице 30 строк, 60 знаков в строке). Распечатка текста статьи представляется в 2-х экземплярах, к ней прикладывается дискета или CD.*
3. *Объем статьи не должен превышать 10—12 страниц машинописного текста, включая список литературы, резюме и таблицы. Отдельные казуистические сообщения и заметки должны быть не более 3—4 страниц.*
4. *В начале 1-й страницы пишутся: 1) инициалы и фамилии авторов, 2) название статьи, 3) учреждение, из которого вышла работа, с указанием инициалов и фамилии руководителя учреждения.*
   В статье должны быть разделы: материал и методы, результаты и обсуждение, заключение или выводы по пунктам.
   В конце статьи обязательно наличие собственноручной подписи автора с полностью указанными именем, отчеством и точным адресом (домашний телефон и служебный), шестизначным почтовым индексом.
   Коллективные статьи должны иметь собственноручные подписи всех авторов.
5. *Статья должна быть тщательнейшим образом проверена автором.*
   При наличии в статье цитат в сноске обязательно указывается источник цитаты (наименование, издание, год, том, выпуск, страница).
6. *Количество графического материала должно быть минимальным. Фотографии должны быть контрастными, рисунки четкими, чертежи и диаграммы выполнены тушью. Тоновые (рентгенограммы, бронхограммы, микрофото и т. д.) рисунки нужно присылать размером 9×12 см на глянцевой бумаге.*
   На каждом рисунке (на обороте) мягким карандашом ставится номер рисунка, фамилия автора, а также обозначаются верх и низ рисунка.
   Подписи к ним обязательны и делаются на отдельном листе с указанием номеров рисунков и страниц текста, также дается объяснение значения всех кривых, букв, цифр и других условных обозначений.
   В подписях к микрофотографиям указывать увеличение окуляра и объектива, метод окраски (или импрегнации срезов).
   Рисунки могут быть представлены на дискете или CD.
   Рисунки вкладываются в конверт, на котором пишутся фамилия автора и название статьи.
   Место, где в тексте дается ссылка на рисунок или таблицу, следует отметить квадратом на левом поле; в квадрате ставится номер рисунка или таблицы.
   Рисунки и фотографии (изображения) могут быть представлены на CD или дискете в форматах TIF (.tif) либо EPS (*.eps). Разрешение изображений должно быть не менее: 1) 300 точек на дюйм для цветных и черно-белых полутоновых изображений; 2) 1200 точек на дюйм для черно-белых штриховых рисунков. Изображения должны быть «обрезаны по краям» и очищены от «пыли» и «царапин».*
7. *Таблицы представляются в напечатанном виде, полностью оформленные: название таблицы и заголовки граф — с прописной буквы, подзаголовки — со строчной, сноски (если есть) — под таблицей.*
8. *Фамилии отечественных авторов в тексте статьи даются обязательно с инициалами, фамилии зарубежных авторов в тексте должны быть даны только в иностранной транскрипции также с инициалами (в указателе литературы они даются в иностранной транскрипции).*
   Библиографические ссылки в тексте даются в квадратных скобках номерами в соответствии с пристатейным списком литературы.

9. *Сокращения слов, имен, названий (кроме общепринятых сокращений мер, физических, химических и математических величин и терминов) не допускаются. В статьях следует использовать систему СИ.*
10. *Специальные термины следует приводить в тексте в русской транскрипции.*
11. *В конце статьи должен быть приведен библиографический указатель работ (в оригинальных статьях не более 25 источников, в обзорных — до 50) с соблюдением правил библиографического описания: название источника, где напечатана статья, том, номер, страницы (от и до), полное название книги, место и год издания. Сначала приводятся отечественные авторы, а затем зарубежные, те и другие в алфавитном порядке (каждое название с новой строки).*
12. *Каждая оригинальная статья должна сопровождаться* ***кратким*** *резюме (с ключевыми словами), в котором были бы отражены существо излагаемого вопроса, методика исследования и материал автора.*
    Объем резюме не должен превышать 1/2 страницы машинописного текста (через 2 интервала).
13. *Редакция оставляет за собой право сокращать и исправлять присланные статьи.*
14. *На статьях, принятых к печати без переработки, ставится дата первоначального поступления в редакцию. На статьях, принятых в печать после переработки, ставится дата поступления после переработки.*
15. *Направление в редакцию работ, которые уже опубликованы в других изданиях или же присланы для напечатания в другие редакции, не допускается.*
16. *Не принятые к печати рукописи авторам не возвращаются. Статьи направлять по адресу:*

119991, Москва, Ленинский пр., 8, НЦССХ им. А. Н. Бакулева РАМН
Отдел интеллектуальной собственности
Тел.: 237-88-61, e-mail: izdinsob@runext.ru, TIYushkevich@heart-house.ru