Анналы аритмологии



ANNALS OF ARRHYTHMOLOGY

Рецензируемый научно-практический журнал
Выходит 1 раз в квартал

Основан в 2004 г.

3.2005

ФИБРИЛЛЯЦИЯ ПРЕДСЕРДИЙ

Часть II

Москва
НЦССХ им. А. Н. Бакулева РАМН

Учредитель и издатель
НЦССХ им. А. Н. Бакулева РАМН
Лицензия на издательскую деятельность
ИД № 03847 от 25.01.2001 г.

Все права защищены. Ни одна часть этого издания не может быть занесена в память компьютера либо воспроизведена любым способом без предварительного письменного разрешения издателя.

Ответственность за достоверность информации, содержащейся в рекламных материалах, несут рекламодатели

Адрес редакции:

119991, Москва, Ленинский пр., 8
НЦССХ им. А. Н. Бакулева РАМН
Отдел интеллектуальной собственности

Телефон редакции *(095) 236-92-87*
Факс *(095) 236-99-76*
E-mail: IZDINSOB@gagarino.ru
http: //www.bakulev.ru

Свидетельство о регистрации средства массовой информации ПИ № 77-1807 от 28.02.2000 г.

Зав. редакцией Юшкевич Т. И.
Тел. (095) 237-88-61

Лит. редактор и корректор
Матанцева С. Г.

Обработка графического материала
Непогодина М. В.

Компьютерная верстка
Непогодина М. В.

Номер подписан в печать 26.09.2005

Отпечатано в НЦССХ
им. А. Н. Бакулева РАМН
119991 ГСП-1 Москва,
Ленинский просп., 8
Тел. (095) 236-92-87

Анналы аритмологии
2005. № 3. 1–81
ISSN 1814-6791

Подписной индекс 84535

Главный редактор Л. А. БОКЕРИЯ

Ответственный секретарь
Т. Т. Какучая

СОДЕРЖАНИЕ

CONTENTS

ФИБРИЛЛЯЦИЯ ПРЕДСЕРДИЙ

ATRIAL FIBRILLATION

Часть II

Part II

Обзоры

Review articles

Бокерия О. Л. Аблация атриовентрикулярного узла и применение бивентрикулярной стимуляции – результаты исследования «PAVE» (Post AV Nodal Abla-tion Evaluation study) **5**

Bockeria O. L. AV nodal ablation and biventricular pacing – results of the PAVE (Post AV Nodal Ablation Evaluation study) trial

Бокерия Л. А. , Неминущий Н. М. Профилактическая электрокардиостимуляция и имплантируемые предсердные дефибрилляторы: опыт клинических исследований **11**

Bockeria L. A., Neminushi N. M. Prophylactic pacing and implantable atrial defibrillators: Lessons from clinical trials

Бокерия Л. А., Базаев В. А., Меликулов А. Х., Висков Р. В., Бокерия О. Л., Филатов А. Г., Грицай А. Н., Чумаков В. В. Электрическая кардиоверсия при фибрилляции предсердий: показания и выбор оптимального метода **18**

Bockeria L. A., Bazaev V. A., Melikulov A. H., Viskov R. V., Bockeria O. L., Filatov A. G., Gritsai A. N., Chumakov V. V. Electrical cardioversion for atrial fibrillation: Optimizing methods and patient selection

Бокерия Л. А., Базаев В. А., Филатов А. Г., Бокерия О. Л., Меликулов А. Х., Висков Р. В., Чумаков В. В., Грицай А. Н. Эндокардиальное картирование при катетерной радиочастотной аблации у пациентов с фибрилляцией предсердий **25**

Bockeria L. A., Bazaev V. A., Filatov A. G., Bockeria O. L., Melikulov A. H., Viskov R. V., Chumakov V. V., Gritsai A. N. Endocardial mapping-guided radiofrequency catheter ablation in patients with atrial fibrillation

Какучая Т. Т., Кочладзе Н. Г. Неантиаритмические препараты в лечении фибрилляции предсердий **32**

Kakuchaya T. T., Kochladze N. G. Non-antiarrhythmic drugs in the treatment of atrial fibrillation

Бокерия Л. А., Базаев В. А., Меликулов А. Х., Филатов А. Г., Грицай А. Н., Висков Р. В. Современное состояние диагностики и лечения трепетания предсердий **39**

Bockeria L. A., Bazaev V. A., Melikulov A. H., Filatov A. G., Gritsai A. N., Viskov R. V. Contemporary state of diagnosis and treatment of atrial flutter

Бокерия Л. А. Профилактика инсульта при фибрилляции предсердий **45**

Bockeria L. A. Prevention of stroke associated with atrial fibrillation

Экспериментальные исследования (опыт НЦССХ им. А. Н. Бакулева РАМН)		***Experimental studies (Experience of Bakoulev Scientific Center for Cardiovascular Surgery, RAMS)***
Бокерия Л. А., Махалдиани З. Б. Торакоскопическая хирургия на работающем сердце. I. Оперативные доступы к правым и левым отделам сердца для выполнения модифицированной процедуры «лабиринт»	***55***	***Bockeria L. A., Mahaldiani Z. B.*** Thoracoscopic surgery on beating heart. I. Surgical approaches to right and left heart chambers for «maze» modification performance
Бокерия Л. А., Махалдиани З. Б. Торакоскопическая хирургия на работающем сердце. II. Выполнение процедуры «лабиринт» с помощью радиочастотной и ультразвуковой аблации	***63***	***Bockeria L. A., Mahaldiani Z. B.*** Thoracoscopic surgery on beating heart. II. Performance of «maze» procedure with radiofrequency and ultrasound ablation
Бокерия Л. А., Махалдиани З. Б. Торакоскопическая хирургия на работающем сердце. III. Микроволновая аблация коллектора легочных вен	***72***	***Bockeria L. A., Mahaldiani Z. B.*** Thoracoscopic surgery on beating heart. III. Microwave ablation of pulmonary venous collector

ОБЗОРЫ

© О. Л. БОКЕРИЯ, 2005

УДК 616.126.4:616.12-008.313]-089

АБЛАЦИЯ АТРИОВЕНТРИКУЛЯРНОГО УЗЛА И ПРИМЕНЕНИЕ БИВЕНТРИКУЛЯРНОЙ СТИМУЛЯЦИИ – РЕЗУЛЬТАТЫ ИССЛЕДОВАНИЯ «PAVE» (POST AV NODAL ABLATION EVALUATION STADY)

О. Л. Бокерия

Научный центр сердечно-сосудистой хирургии им. А. Н. Бакулева (дир. – академик РАМН Л. А. Бокерия) РАМН, Москва

Фибрилляция предсердий – одно из наиболее распространенных нарушений ритма сердца, которое требует постоянного лечения. Известно, что частота его возникновения увеличивается с возрастом. Возможные подходы к лечению и сегодня интенсивно дискутируются в научных кругах. Продолжают проводиться экспериментальные исследования, а также небольшие и крупные рандомизированные исследования, посвященные изучению эффективности последних достижений науки в данной области аритмологии. Изучаются наиболее современные лекарственные препараты, а также эндоваскулярные и хирургические методы лечения фибрилляции предсердий. Так, во время проведения таких крупных рандомизированных исследований, как, например, исследование Atrial Fibrillation Follow-up investigation of rhythm management (AFFIRM) [10], было установлено, что контроль частоты желудочковых сокращений при постоянной фибрилляции предсердий является столь же эффективным в отношении смертности и развития тромбоэмболических осложнений, как и восстановление синусового ритма и попытки его удержания. Таким образом, эти данные приводят к выводу о том, что контроль частоты желудочковых сокращений является основной задачей в стратегии лечения постоянной фибрилляции предсердий.

Как известно, желудочковый ритм при фибрилляции предсердий бывает частым и нерегулярным. Несмотря на то, что высокий пульс при данной аритмии обычно проявляется клинически, то есть пациенты, как правило, ощущают сердцебиение и перебои в работе сердца, ряд крупных исследований приводят цифры, рекомендуемые для создания оптимальных условий жизни, при сохранении постоянной формы фибрилляции предсердий. Наиболее широко используемыми являются цифры, предложенные в исследовании «Atrial Fibrillation Follow-up investigation of rhythm management» (AFFIRM – study) [10]. Для состояния покоя в дневное время частота желудочковых сокращений не должна превышать 80 в минуту; при проведении 6-минутной пробы с ходьбой частота желудочковых сокращений должна быть менее 110 в минуту, или в среднем менее 100 в минуту при проведении суточного мониторирования ЭКГ по методике Холтера. Однако в данном и многих других исследованиях не рассматриваются вопросы, касающиеся восстановления регулярности ритма сердца, а также проблема хронотропной компетентности данного ритма при физических нагрузках, которые обычно несравнимо больше, нежели 6-минутная прогулка в спокойном темпе.

Независимо от частоты сокращений, нерегулярный желудочковый ритм негативно сказывается на гемодинамике в целом, а хронотропная некомпетентность возникает не менее чем у 30% пациентов с постоянной формой фибрилляции предсердий. Кроме того, большинство вышеперечисленных рекомендаций не рассматривают специальных критериев частоты желудочковых сокращений в зависимости от возраста, пола пациента, а также имеющихся у данного человека сопутствующих заболеваний.

ФАРМАКОЛОГИЧЕСКАЯ БЛОКАДА АТРИОВЕНТРИКУЛЯРНОГО ПРОВЕДЕНИЯ

Как известно, одним из подходов к урежению частоты сокращений желудочков при фибрилля-

ции предсердий является подбор комбинации медикаментозных препаратов. У ряда пациентов, однако, бывает тяжело добиться достаточного эффекта при помощи этого подхода. В этом случае возникает опасность развития аритмогенной (тахикардия-индуцированной) кардиомиопатии. Трудности при применении тех или иных препаратов могут быть связаны с толерантностью к этим препаратам, их неэффективностью, возникновением непереносимости или тяжелых побочных эффектов или нежеланием пациента принимать большое количество лекарственных препаратов. В дополнение к этому, такие состояния, как синдром слабости синусного узла, наличие легочной патологии, тяжелая сердечная недостаточность, могут лимитировать врача в выборе необходимого медикамента. Например, пациентам с выраженной дыхательной недостаточностью или тяжелым бронхообструктивным синдромом противопоказаны бета-блокаторы, особенно в тех дозировках, которые бывают достаточными для значимого урежения частоты сердечных сокращений. Блокаторы кальциевых каналов, как известно, уменьшают выживаемость при наличии застойной сердечной недостаточности. Известно также, что для достаточного снижения частоты желудочковых сокращений требуется, как правило, применение комбинации нескольких лекарственных препаратов. При этом, что крайне нежелательно, у больного может наблюдаться значительное урежение ритма во сне и чрезмерно высокий желудочковый ритм при физической нагрузке. Такой широкий разброс частоты желудочковых сокращений создает большие трудности в подборе медикаментозной терапии. Подбор терапии требует тщательнейшего титрования дозы препарата во избежание развития выраженной брадикардии, особенно при наличии заболевания проводящей системы сердца. Применение блокаторов атриовентрикулярного проведения, коими являются практически все антиаритмические препараты, имеющиеся в арсенале сегодня и используемые для контроля частоты желудочковых сокращений при фибрилляции предсердий, может усугублять хронотропную некомпетентность и снижать переносимость физических нагрузок.

Недостатком любой медикаментозной терапии, направленной на уменьшение частоты желудочковых сокращений при фибрилляции предсердий, является невозможность добиться регулярности желудочкового ритма. Новейшие препараты, способные не только урежать, но и регулировать частоту желудочковых сокращений, находятся в данный момент на этапе клинических испытаний. Одним из таких препаратов является блокатор А1-аденозинового рецептора, который уменьшает частоту проведения, а также регулирует скорость проведения импульса по атриовентрикулярному узлу.

АЛЬТЕРНАТИВА ФАРМАКОЛОГИЧЕСКОМУ ПОДХОДУ: «АБЛАЦИЯ И СТИМУЛЯЦИЯ»

Абляция атриовентрикулярного соединения с последующей стимуляцией желудочков («абляция и стимуляция») является подходом, альтернативным фармакологической блокаде атриовентрикулярного узла для контроля частоты желудочковых сокращений у больных с постоянной формой фибрилляции предсердий. С позиций теории данный метод имеет ряд преимуществ над фармакологической блокадой атриовентрикулярного узла в плане обеспечения регулярности желудочкового ритма. Кроме того, данный метод обеспечивает оптимальное соотношение частоты желудочковых сокращений в покое, при физической нагрузке, а также при изменении клинического состояния пациента.

Учет и мониторирование частоты и регулярности желудочковых сокращений может осуществляться постоянно через электрокардиостимулятор на протяжении длительного периода наблюдения. Преимущества данного подхода в лечении фибрилляции предсердий были подтверждены с помощью неконтролируемых, а также контролируемых рандомизированных исследований и метаанализа [1, 3, 6–9].

«Абляция и стимуляция» улучшает гемодинамические параметры, толерантность к физическим нагрузкам и качество жизни в целом. Данная процедура проста в выполнении и имеет крайне небольшое число осложнений. С другой стороны, как и любой вид лечения, «абляция и стимуляция» имеет ряд недостатков. Так, данная процедура остается паллиативной, не вылечивая фибрилляцию предсердий, а также не позволяет отойти от длительной антикоагулянтной терапии, которая показана всем больным с постоянной формой фибрилляции предсердий. Более того, абляция атриовентрикулярного соединения приводит к возникновению постоянной поперечной блокады сердца и делает пациентов зависимыми от электрокардиостимулятора. Некоторые авторы предполагают, что «абляция и стимуляция» увеличивает риск развития желудочковой тахикардии типа «пируэт» и внезапной сердечной смерти. Однако, как продемонстрировал в своем исследовании Ozcan [3], смертность была одинаковой среди пациентов, прошедших процедуру абляции и имплантации ЭКС, и среди больных, получавших медикаментозную терапию.

Методика «абляции и стимуляции» показана, прежде всего, больным с тяжелой симптомати-

кой и рефрактерным к медикаментозной терапии. В исследовании AFFIRM только 5,2% пациентов была выполнена радиочастотная аблация атриовентрикулярного узла после установления факта неэффективности медикаментозной терапии [10]. Это составило около 30 000 процедур аблации в 2003 г. и от 1 до 2% всех пациентов с фибрилляцией предсердий. При этом в развитых странах наблюдается тенденция к увеличению количества процедур аблации у данного контингента пациентов.

СТИМУЛЯЦИЯ ПРАВОГО ЖЕЛУДОЧКА

В последнее время в связи с появлением и быстрым развитием методики «аблации и стимуляции» для контроля частоты желудочковых сокращений у больных с фибрилляцией предсердий все большее внимание уделяется вопросам, связанным с постоянной стимуляцией сердца из области верхушки правого желудочка. Так, в исследовании DAVID (Dual Chamber and VVI Implantable Defibrillator) [9] было установлено, что у больных с исходно низкой (менее 40%) фракцией выброса левого желудочка стимуляция верхушки правого желудочка увеличивает количество госпитализаций в связи с недостаточностью кровообращения и смертность от сердечно-сосудистых причин.

Таким образом, диссинхрония сокращений желудочков при длительной стимуляции верхушки правого желудочка может оказывать неблагоприятное влияние на клиническое течение заболевания в отдаленном периоде наблюдения. В 3-х последних рандомизированных исследованиях, посвященных методике «аблации и стимуляции» для контроля частоты желудочковых сокращений у больных с фибрилляцией предсердий [5, 8, 9], было показано, что фракция выброса левого желудочка или не увеличивается, или незначительно возрастает по сравнению с исходной. С другой стороны, длительная стимуляция верхушки правого желудочка у некоторых пациентов усугубляет степень митральной регургитации. Таким образом, предполагается, что преимущества в контроле частоты и регулярности желудочковых сокращений, которых можно добиться, используя методику «аблации и стимуляции», нивелируются вредным влиянием нефизиологической стимуляции правого желудочка на гемодинамику и появляющейся при этом асинхронией сокращений правого и левого желудочков.

В австралийском рандомизированном исследовании Australian Intervention Randomized Control of Rate in Atrial Fibrillation Trial (AIRCRAFT) [8] оценивалось функциональное состояние левого желудочка при изолированной стимуляции верхушки правого желудочка и последовательной стимуляции выводного тракта и верхушки правого желудочка у больных с фибрилляцией предсердий и исходно нормальной фракцией выброса левого желудочка. Было установлено, что стимуляция выводного тракта правого желудочка или последовательная стимуляция выводного тракта, а затем верхушки правого желудочка не имеют преимуществ с клинической точки зрения по сравнению с длительной изолированной стимуляцией верхушки правого желудочка. Аналогичные данные были получены и в другом рандомизированном исследовании – Right Ventricular Outflow Versus Apical Pacing (ROVA) [5].

ВОЗМОЖНОСТИ И ПЕРСПЕКТИВЫ ПРИМЕНЕНИЯ БИВЕНТРИКУЛЯРНОЙ СТИМУЛЯЦИИ

В последние годы получены многообещающие данные, свидетельствующие о возможности лечения тяжелых форм сердечной недостаточности с использованием бивентрикулярной стимуляции сердца. Изначально ресинхронизирующая сокращения правого и левого желудочка терапия применялась у больных с рефрактерной к медикаментозной терапии недостаточностью кровообращения, низкой (менее 35%) фракцией выброса левого желудочка, широким (более 130 мс) комплексом *QRS* при сохраненном синусовом ритме. У данной группы пациентов улучшались показатели гемодинамики, увеличивалась переносимость физических нагрузок, уменьшалась степень митральной регургитации и симптомы недостаточности кровообращения, что в конечном итоге приводило к уменьшению размеров и обратному ремоделированию левого желудочка.

Значительно в меньшей степени изучено влияние бивентрикулярной стимуляции на состояние больных с постоянной формой фибрилляции предсердий, а также у пациентов с умеренной дисфункцией левого желудочка и средней степенью недостаточности кровообращения. Для ответа на эти вопросы было предпринято исследование, названное: «Оценка Возможностей Левожелудочковой Стимуляции После АВ Аблации» – «Left Venticular-based Cardiac Stimulation Post AV Nodal Ablation Evaluation (PAVE) Trial» [2, 4]. Результаты данного исследования были доложены на Ежегодной научной сессии Американского Колледжа кардиологов, проходившей в 2004 г. в Новом Орлеане (штат Луизиана, США). Это исследование представляет собой первое рандомизированное исследование, посвященное сравнению эффективности правожелудочковой и бивентрикулярной стимуляции у пациентов с постоянной формой фибрилляции предсердий после аблации атриовентрикулярного соединения.

Важным является то, что для включения в исследования не требовалось наличие высокой фракции выброса левого желудочка или степени недостаточности кровообращения. Для изучения исходного состояния пациентов применялся тест 6-минутной ходьбы, при котором определяется дистанция, пройденная в течение 6 минут, и субъективная оценка качества жизни. Далее больные рандомизировались по имплантируемым устройствам – правожелудочковая стимуляция или бивентрикулярная стимуляция. Тест 6-минутной ходьбы и качество жизни повторно оценивались через 6 недель, 3 месяца и 6 месяцев после имплантации ЭКС. Кроме того, всем пациентам выполнялись тесты с физической нагрузкой для оценки функциональной емкости (по количеству максимально потребляемого кислорода VO_{2max} (в мл/кг/мин) и двухмерная эхокардиография с допплер-кардиографией для оценки функционального состояния сердца, которые также повторялись через 6 недель, 3 месяца и 6 месяцев после имплантации ЭКС.

МАТЕРИАЛ И МЕТОДЫ

Первичная верификация результатов

1) Переносимость физических нагрузок, оцениваемая по тесту 6-минутной ходьбы.

Повторная верификация результатов

1) Функциональная емкость, измеренная по количеству максимально потребляемого кислорода VO_{2max} (в мл/кг/мин) во время теста с физической нагрузкой;

2) качество жизни, оцениваемое на основании ответов, полученных при заполнении опросника Short form (SF)-36.

Критерии включения в исследование

1) Постоянная (не менее 1 месяца) фибрилляция предсердий;

2) радиочастотная аблация АВ-соединения и имплантация постоянного ЭКС;

3) недостаточность кровообращения I/II/III функционального класса по классификации NYHA;

4) возможность пройти менее 450 метров во время теста 6-минутной ходьбы;

5) постоянная медикаментозная терапия пятью сердечными препаратами до включения в исследование.

Критерии исключения из исследования

1) Недостаточность кровообращения IV функционального класса по классификации NYHA;

2) возможность пройти более 450 метров во время теста 6-минутной ходьбы;

3) пациенты с имплантированными кардиовертерами-дефибрилляторами, пациенты, ожидающие имплантации кардиовертера-дефибриллятора или ожидающие операции на сердце с использованием аппарата искусственного кровообращения;

4) пациенты с протезированными клапанами сердца;

5) тяжелое поражение мышечно-суставного аппарата.

Пациенты были рандомизированы на две группы в соотношении 1:2 в отношении тактики лечения. Применялась или аблация атриовентрикулярного соединения и правожелудочковая стимуляция, или аблация атриовентрикулярного соединения и бивентрикулярная стимуляция. В обеих группах для имплантации использовались электрокардиостимуляторы фирмы St. Jude Medical.

РЕЗУЛЬТАТЫ ИССЛЕДОВАНИЯ

Имплантация электрокардиостимуляторов была выполнена 252 пациентам, из которых 146 были имплантированы бивентрикулярные стимуляторы и 106 – однокамерные (правожелудочковые) устройства. Не удалось имплантировать бивентрикулярные ЭКС 21 пациенту, в группе с правожелудочковыми устройствами неудачных имплантаций не было. В группе с правожелудочковой стимуляцией погибли 10 пациентов, а в группе с бивентрикулярной стимуляцией – шесть. К моменту окончания исследования в группе с правожелудочковыми устройствами насчитывалось 102 пациента, а в группе с бивентрикулярными стимуляторами – 82 пациента. Исходные клинические параметры были схожи в обеих группах пациентов (см. табл. 1).

Результаты теста с 6-минутной ходьбой представлены на диаграмме на рис. 1 (по данным Medscape: www.medscape.com). Следует отметить первоначальное улучшение этого показателя в обеих группах. Однако в группе с бивентрикулярной стимуляцией улучшение продолжалось и в отдаленном периоде наблюдения (через 6 месяцев после имплантации ЭКС), в то время как в группе с правожелудочковой стимуляцией после первичного улучшения результат больше практически не менялся.

На второй диаграмме (рис. 2) представлена абсолютная разница в проходимой за 6 минут дистанции (в метрах) в обеих группах на всех этапах проводимого исследования.

В отличие от исходного показателя, который был лучше в группе пациентов с правожелудочковой стимуляцией, на всех последующих этапах обследования (через 6 недель, 3 месяца и 6 месяцев) показатель проходимой за 6 минут дистанции в группе больных с бивентрикулярной стимуляцией был выше, а через 6 месяцев достоверно выше ($p<0,03$).

Статистически достоверно улучшились показатели максимального потребления кислорода – VO_2 (повторная верификация результатов) в группе

Таблица 1

Исходные клинические параметры пациентов

Клинические параметры	Правожелудочковая стимуляция (*n*=106)	Бивентрикулярная стимуляция (*n*=146)
Возраст, лет	67	70
Мужчины, %	68	62
СН (I/II/III функцион. класс по NYHA)	21/40/39	12/54/34
ФВ левого желудочка, %	46±15	47±17
Длительность *QRS,* мс	100±21,5	104,3±27,7
Артериальная гипертензия, %	52	63
ИБС, %	30	37
Приобретенные пороки сердца, %	16	16
Неишемическая кардиомиопатия, %	21	16
	Медикаментозная терапия	
Ингибиторы АПФ, %	44,3	50,7
Бета-блокаторы, %	53,8	55,5

Примечание. СН – сердечная недостаточность; ФВ – фракция выброса; ИБС – ишемическая болезнь сердца; АПФ – ангиотензинпревращающий фермент.

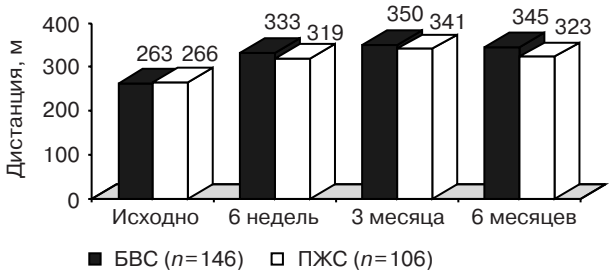

Рис. 1. PAVE: результаты теста с 6-минутной ходьбой.

БВС – бивентрикулярная стимуляция; ПЖС – правожелудочковая стимуляция.

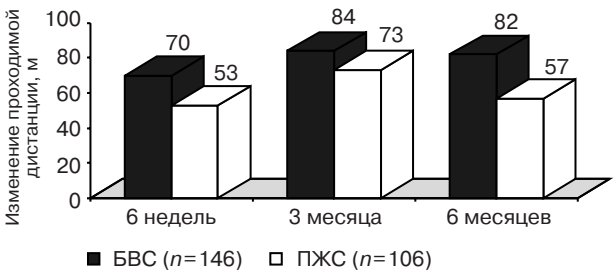

Рис. 2. PAVE: улучшение результатов теста с 6-минутной ходьбой (абсолютная разница в проходимой за 6 мин дистанции).

пациентов с бивентрикулярными устройствами. Через 6 месяцев после имплантации данный показатель увеличился на 1,02 мл/кг/мин по сравнению с показателями через 6 недель после имплантации ЭКС ($p<0,01$), а в группе с правожелудочковой стимуляцией улучшения этого показателя вообще не произошло. Аналогичная тенденция была отмечена относительно показателя переносимости физической нагрузки: в группе пациентов с бивентрикулярной стимуляцией этот показатель вырос за 6 месяцев на 41,6 с ($p<0,01$), а в группе больных с правожелудочковой стимуляцией увеличился незначительно – всего на 19,8 с ($p=0,19$). Точные данные представлены в таблице 2.

Параметр фракции выброса ЛЖ не верифицировался ни на одном из этапов исследования, однако было замечено его статистически достоверное ухудшение в группе, где проводилась правожелудочковая стимуляция ($p<0,03$), в то время как в группе с бивентрикулярной стимуляцией данный показатель даже несколько увеличился по сравнению с исходным (см. табл. 3 и рис. 3).

Таблица 2

Повторная верификация результатов

Показатели	Разница между значениями, полученными через 6 недель и через 6 месяцев после имплантации ЭКС			
	ПЖС	*p*	БВС	*p*
Максимальное VO_2	0,09	0,43	1,02	<0,01
Длительность выполняемой физической нагрузки	19,8	0,19	41,6	<0,01

Таблица 3

Изменение показателя фракции выброса левого желудочка

Этапы	Правожелудочковая стимуляция	Бивентрикулярная стимуляция
Исходно, %	44,9	45,6
Через 6 месяцев после имплантации ЭКС, %*	40,7	46,0

* $p<0,03$

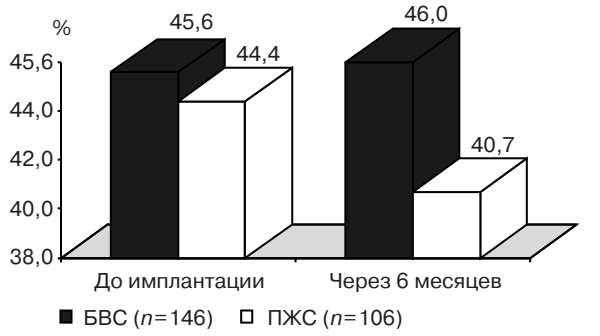

Рис. 3. PAVE: фракция выброса левого желудочка.

Кривые выживаемости по Kaplan–Meier оказались идентичными для обеих групп пациентов. Однако качество жизни пациенты из группы с бивентрикулярной стимуляцией оценили достоверно выше, чем пациенты из группы правожелудочковой стимуляции через 6 месяцев после имплантации ЭКС (p<0,03).

Таким образом, в исследовании PAVE были получены следующие выводы.

1. У больных с постоянной формой фибрилляции предсердий методика «аблация и стимуляция» дает достоверно лучшие результаты при использовании бивентрикулярной стимуляции, чем при использовании стимуляции правого желудочка. Преимущество бивентрикулярной стимуляции состоит в улучшении функциональных возможностей, которые оценивались по тесту с 6-минутной ходьбой, количеству максимально потребляемого кислорода VO_{2max} (в мл/кг/мин) и длительности выполнения нагрузочных тестов.

2. Эти улучшения обеспечивают устойчивый положительный эффект в группе больных с бивентрикулярной стимуляцией, в то время как в группе больных с правожелудочковой стимуляцией наблюдалось даже некоторое ухудшение состояния.

3. Использование бивентрикулярной стимуляции является методом выбора у больных с фибрилляцией предсердий при выполнении методики «аблации и стимуляции».

ЗАКЛЮЧЕНИЕ

Пациенты с рефрактерной к медикаментозной терапии постоянной формой фибрилляции предсердий или при наличии противопоказаний к использованию этой медикаментозной терапии являются кандидатами на радиочастотную аблацию атриовентрикулярного соединения с последующей имплантацией электрокардиостимулятора для контроля частоты и регулярности желудочковых сокращений. Вопросы, касающиеся ятрогенного создания атриовентрикулярной блокады и дальнейшей диссинхронии в сокращении желудочков при стимуляции правого желудочка сегодня не столь актуальны, учитывая возможности бивентрикулярной стимуляции у этой группы пациентов. Согласно исследованию PAVE, использование бивентрикулярной стимуляции не только предупреждает ухудшение параметров гемодинамики в отдаленные сроки наблюдения, но и позволяет улучшить функциональные возможности этих пациентов. Очевидно, что имплантация электродов для осуществления бивентрикулярной стимуляции сложнее, и даже порой невозможна, как было показано в вышеописанном исследовании. Однако становится понятно, что длительное наблюдение за этими больными будет иметь решающее значение в понимании долговременных эффектов бивентрикулярной стимуляции в группе больных с постоянной формой фибрилляции предсердий. Таким образом, исследование PAVE не только продемонстрировало новый подход к лечению больных с тяжело протекающей рефрактерной к медикаментозной терапии постоянной формой фибрилляции предсердий, но и определило тенденции в вопросах электрокардиостимуляции в целом, помогая изменить стереотипы относительно стимуляции желудочков у пациентов с другой сердечной патологией.

ЛИТЕРАТУРА

1. *Brignole M., Menozzi C., Gianfranchi L.* et al. Assessment of atrioventricular junction ablation and WIR pacemaker versus pharmacological treatment in patients with heart failure and chronic atrial fibrillation: A randomized, controlled study // Circulation. – 1998. – Vol. 98. – P. 953–960.
2. *Doshi R. N., Gruberg L.* PAVE: The left ventricular-based cardiac stimulation post AV nodal ablation evaluation study. – Mescape disclosures, 2004; www.medscape.com
3. *Ozcan C., Jahangir A., Friedman P. A.* et al. Long-term survival after ablation of the atrioventricular node and implantation of a permanent pacemaker in patients with atrial fibrillation // N. Engl. J. Med. – 2001. – Vol. 344. – P. 1043–1051.
4. *Rahui D., Emile D., Christopher F.* et al. The PAVE Trial: The First Prospective. Randomized Study Evaluating BV Pacing After Ablate and Pace Therapy. Program and abstracts from the American College of Cardiology 53rd Annual Scientific Session: March 7–10, 2004. – New Orleans, Louisiana: Late Breaking Clinical Trials, Mar. 8, 2004.
5. *Stambler B. S., Ellenbogen K., Zhang X.* ROVA Investigators. Right ventricular outflow versus apical pacing in pacemaker patients with congestive heart failure and atrial fibrillation // J. Cardiovasc. Electrophysiol. – 2003. – Vol. 14. – P. 1180–1186.
6. *Sweeney M. O., Hellkamp A. S., Ellenbogen K. A.* Mode Selection Trial Investigators. Adverse effect of ventricular pacing on heart failure and atrial fibrillation among patients with normal baseline QRS duration in a clinical trial of pacemaker therapy for sinus node dysfunction // Circulation. – 2003. – Vol. 107. – P. 2932–2937.
7. *Ueng K. C., Tsai T. P., Tsai C. F.* et al. Acute and long-term effects of atrioventricular junction ablation and WIR pacemaker in symptomatic patients with chronic tone atrial fibrillation and normal ventricular response // J. Cardiovasc. Electrophysiol. – 2001. – Vol. 12. – P. 303–309.
8. *Weerasooriya R., Davts M., Powell A.* et al. The Australian Intervention Randomized Control of Rate in Atrial Fibrillation Trial (AIRCRAFT) // J. Amer. Coll. Cardiol. – 2003. – Vol. 41. – P. 1697–1702.
9. *Wilkoff B. L., Cook J. R., Epstein A. E.* et al. Dual Chamber and Wl Implantable Defibrillator Trial Investigators. Dual-chamber pacing or ventricular backup pacing in patients with an implantable defibrillator: The Dual Chamber and Wl Implantable Defibrillator (DAVID) Trial // JAMA. – 2002. – Vol. 288. – P. 3115–3123.
10. *Wyse D. G., Waldo A. L., DiMarco J. P.* Atrial Fibrillation Follow-up Investigation of Rhythm Management (AFFIRM) Investigators. A comparison of rate control and rhythm control in patients with atrial fibrillation // N. Engl. J. Med. – 2002. – Vol. 347. – P. 1825–1833.

© Л. А. БОКЕРИЯ, Н. М. НЕМИНУЩИЙ, 2005

УДК 616.125-008.313-089.843-092.9

ПРОФИЛАКТИЧЕСКАЯ ЭЛЕКТРОКАРДИОСТИМУЛЯЦИЯ И ИМПЛАНТИРУЕМЫЕ ПРЕДСЕРДНЫЕ ДЕФИБРИЛЛЯТОРЫ: ОПЫТ КЛИНИЧЕСКИХ ИССЛЕДОВАНИЙ

Л. А. Бокерия, Н. М. Неминущий

Московская медицинская академия им. И. М. Сеченова, Кафедра сердечно-сосудистой хирургии № 2, Москва

ПРЕДУПРЕЖДЕНИЕ ЭПИЗОДОВ ФИБРИЛЛЯЦИИ ПРЕДСЕРДИЙ ПОСРЕДСТВОМ ПОСТОЯННОЙ ПРЕДСЕРДНОЙ СТИМУЛЯЦИИ

Эффективность постоянной предсердной стимуляции для предупреждения эпизодов фибрилляции предсердий (ФП) стала очевидной после ретроспективного анализа данных пациентов, которым имплантировали водители ритма для лечения синдрома слабости синусного узла (СССУ). Физиологическая стимуляция (AAI/R, DDD/R), несомненно, имеет ряд преимуществ по сравнению с изолированной желудочковой стимуляцией [21, 41], что подтверждено статистически достоверными результатами исследований E. B. Sgarbossa и соавт. [38], H. Andersen и соавт. [3, 4] и многих других авторов. По данным вышеназванных исследований, изолированная желудочковая стимуляция у пациентов с ФП сопровождается большим числом кардиальных осложнений и тромбоэмболий и тенденцией к повышенной смертности.

Механизм антиаритмического эффекта АВ-синхронной стимуляции включает механическую и электрическую составляющие. Согласованное сокращение предсердий и желудочков препятствует значительному повышению давления в предсердиях, которое свойственно асинхронному сокращению камер сердца. В свою очередь, этот фактор позволяет избежать прогрессивного перерастяжения предсердий, вызывающего изменение структуры миокарда и склонность предсердий к фибрилляции [36, 42]. Постоянная предсердная стимуляция препятствует возникновению пауз и резких падений предсердного ритма и таким образом уменьшает риск развития эпизодов ФП, запускаемых брадикардией и повышенным тонусом блуждающего нерва. Наконец, предсердная стимуляция подавляет предсердные эктопические комплексы, способные запустить ФП [8, 44].

Эффективность предсердной или двухкамерной стимуляции в профилактике эпизодов ФП была подтверждена многими исследованиями. В проспективном Канадском исследовании по физиологической стимуляции (The Canadian Trial of Physiologic Pacing) [39] было изучено 2568 пациентов с симптоматической брадикардией, которым были имплантированы кардиостимуляторы в двухкамерную и желудочковую позиции. Двухкамерный и предсердный режимы стимуляции уменьшали частоту как эпизодов ФП, так и случаев развития хронической ФП, причем эти эффекты стали значимыми после двух лет наблюдения. К концу третьего года наблюдения преимущества двухкамерной и предсердной стимуляции были статистически значимы (p=0,02 для хронической ФП и 0,05 для других форм ФП) (рис. 1).

В исследовании MOST (Mode Selection Trial) наблюдали 2010 пациентов с СССУ, среди которых у 1014 – использовалась двухкамерная стимуляция и у 996 – желудочковая стимуляция. Период наблюдения составил 33,1 мес. Изучение смертности, эмболических осложнений и количества госпитализаций, связанных с осложнениями и сердечной недостаточностью, показало отсутствие достоверных различий между группами пациентов. Однако количество эпизодов ФП и случаев хронической ФП в группе пациентов с двухкамерной стимуляцией было достоверно меньше (p=0,008). Коэффициент снижения риска развития ФП в этой группе составил 0,79. Кроме того, исследование показало достоверно меньшее число случаев развития сердечной недостаточности у пациентов с двухкамерной стимуляцией (p<0,001) (см. рис. 1) [25].

Если при СССУ предсердная и двухкамерная стимуляция приносит существенный эффект в профилактике ФП, то в случаях с АВ-блокадой положительное влияние двухкамерной стимуляции по предупреждению ФП не доказано. Исследование PASE (Pacemaker Selection in Elderly trial)

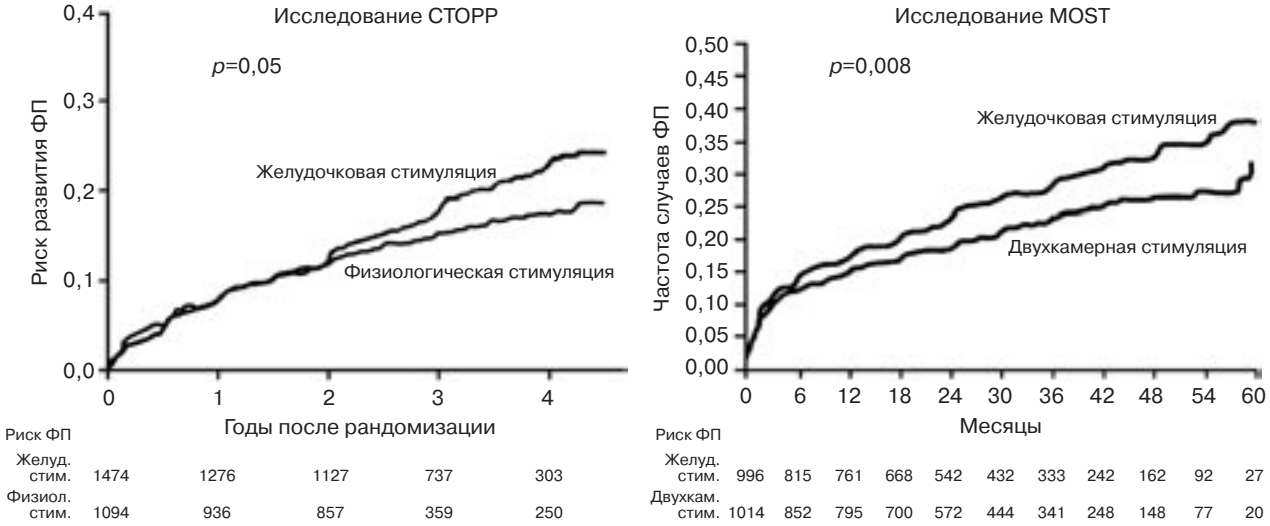

Рис. 1. Частота случаев ФП в исследованиях СТОРР и MOST (объяснения в тексте).

продемонстрировало отсутствие значимых различий в частоте случаев возникновения ФП между группами DDD- и VVI-стимуляции у больных с АВ-блокадой [26]. Отсутствие эффективности двухкамерной стимуляции в профилактике ФП у больных с АВ-блокадой, возможно, указывает на существование другого механизма развития ФП у данных пациентов [8, 26]. Не исключено также проаритмическое действие как предсердной стимуляции, так и самого предсердного электрода у данной категории пациентов. Так, C. Kong и соавт. в течение 48,9±22,9 мес наблюдали 152 пациентов с АВ-блокадой сердца II и III степени, которым были имплантированы DDD-стимуляторы с двумя электродами (n=52) и VDD-стимуляторы с единым электродом (n=100). В исследование не были включены пациенты, имевшие до имплантации СССУ, документированные эпизоды ФП и получавшие антиаритмическую терапию. По результатам исследования (период наблюдения 48,9±22,9 мес) количество случаев ФП в группе пациентов с DDD-стимуляторами было достоверно больше: 15,4%, против 4,0% – в группе VDD, p=0,023 [23]. Ранее подобные результаты были получены другими авторами [13, 46].

Данную ситуацию можно объяснить несколькими факторами. Не исключено, что само по себе наличие электрода в ушке правого предсердия может быть механическим провоцирующим ФП фактором для «здорового» предсердия. Нарушения чувствительности по предсердному каналу в DDD-системах могут вызвать асинхронную стимуляцию предсердий, которая будет триггером для ФП. Естественно, что такая ситуация невозможна при использовании VDD-систем. Стимуляция ушка правого предсердия укорачивает эффективный рефрактерный период и удлиняет время внутрипредсердного и межпредсердного проведения, в сравнении со стимуляцией из других точек и синусовым ритмом (СР). Данные изменения создают благоприятные условия для образования reentry и, следовательно, значительно увеличивают вероятность возникновения ФП [2, 9, 23].

Таким образом, доказанные преимущества двухкамерной (DDD) стимуляции в предупреждении ФП для СССУ отсутствуют при ее использовании у пациентов с АВ-блокадами.

РОЛЬ ЧАСТОТЫ ПРЕДСЕРДНОГО РИТМА И ПРЕВЕНТИВНЫЕ АЛГОРИТМЫ СТИМУЛЯЦИИ В ПРЕДУПРЕЖДЕНИИ ФП

Несколько проспективных исследований продемонстрировали, что более высокая базовая частота предсердной стимуляции обусловливает более высокий процент стимулированных предсердных комплексов и меньшее число эпизодов ФП. S. Garrigue и соавт. [16] показали, что увеличение частоты предсердного ритма на 10 уд/мин относительно среднего значения предсердной частоты достоверно снижает количество эпизодов ФП. Причем за 30 дней периода наблюдения у 14 из 22 пациентов не было зарегистрировано ни одного эпизода ФП. Изучение эффективности DDD-стимуляции у 617 пациентов в исследовании AIDA также продемонстрировало достоверную зависимость между использованием предсердной стимуляции и количеством случаев предсердной аритмии [12].

Для увеличения эффективности предсердной стимуляции в предупреждении предсердных аритмий без использования чрезмерно высокой базовой частоты стимуляции были разработаны специальные алгоритмы превентивной стимуляции. Каждый производитель ЭКС использует свои названия этих алгоритмов. Однако по принципу действия их можно разделить на две группы. Первая – алгоритмы непрерывной динамической

овердрайв-стимуляции (continuous overdrive pacing), когда стимуляция предсердий проводится непрерывно, с частотой, несколько превышающей собственный предсердный ритм. Вторая – триггерные алгоритмы стимуляции (trigger overdrive pacing), запускаемые предсердными экстрасистолами, постэкстрасистолическими паузами либо резкими падениями частоты предсердного ритма, которые могут предшествовать запуску ФП.

Исследование ADOPT (The Atrial Dynamimic Overdrive Pacing Trial) [6] показало, что использование алгоритма динамической овердрайв-стимуляции увеличило процент предсердной стимуляции (93% против 68%) и значительно уменьшило количество эпизодов ФП (показатель снижения – 26%; $p<0,05$) по сравнению со стандартной DDDR-60 стимуляцией у больных с СССУ за 6 месяцев периода наблюдения.

В исследование PreventAF Registry [28] были включены 32 пациента. План исследования предусматривал две фазы наблюдения: 1) диагностическую фазу (в среднем 67,1 дня), когда в кардиостимуляторах были активированы функции диагностики ФП, а режим стимуляции запрограммирован на DDDR-60; 2) терапевтическую фазу (в среднем 100,9 дня), когда были активированы алгоритмы превентивной стимуляции. Алгоритм динамической овердрайв-стимуляции («кондиционирование ритма») был задействован у 50% пациентов. Распределение пациентов по использованию триггерных алгоритмов было следующим: «подавление предсердных экстрасистол» – 69%, «постэкстрасистолический ответ» – 69%, «постнагрузочный ответ» – 50% (у каждого пациента могло быть активировано одновременно несколько алгоритмов). По результатам исследования частота встречаемости ФП снизилась с 3,9 до 1,3% ($p=0,034$). Увеличение частоты предсердной стимуляции на 13% позволило уменьшить число эпизодов ФП на 56%.

Объективности ради необходимо отметить исследования, которые продемонстрировали в целом положительные результаты применения превентивных алгоритмов стимуляции, но их эффективность не достигла статистической значимости (ATTEST [27], PIPAF [31]). Учитывая этот факт, появилась необходимость в конкретизации показаний для использования превентивных алгоритмов стимуляции у пациентов с ФП, что явилось одной из задач исследования VIP Registry (Vorhof-flimmerpravention durch Individualisierte Schrittma-cher Programmierung (нем.) – Предупреждение ФП индивидуальным программированием ЭКС). В исследование были включены 50 пациентов, которым были имплантированы ЭКС Selection 9000, обладающие функциями специализированной диагностики для ФП и шестью алгоритмами превентивной стимуляции. На диагностической стадии исследования были выделены две подгруппы пациентов: 1) пациенты, у которых более 70% эпизодов ФП начинаются внезапно, либо им предшествует менее двух экстрасистол за последние 5 минут до начала приступа ($n=26$); 2) пациенты, у которых менее 70% эпизодов ФП имеют начало с числом экстрасистол две и менее ($n=24$). Эпизоды ФП у первой подгруппы пациентов были названы «субстратзависимыми», у второй подгруппы – «триггерзависимыми» (рис. 2). Сравнение результатов 3 месяцев обычной стимуляции (DDDR-60) и 3 месяцев использования алгоритмов превентивной стимуляции показало снижение количества эпизодов ФП на 42%. Однако сравнение по подгруппам показало отрицательный эффект (+25%) среди пациентов с субстратзависимыми эпизодами ФП и хорошие результаты (–46%) у больных с триггерзависимыми эпизодами ФП [48].

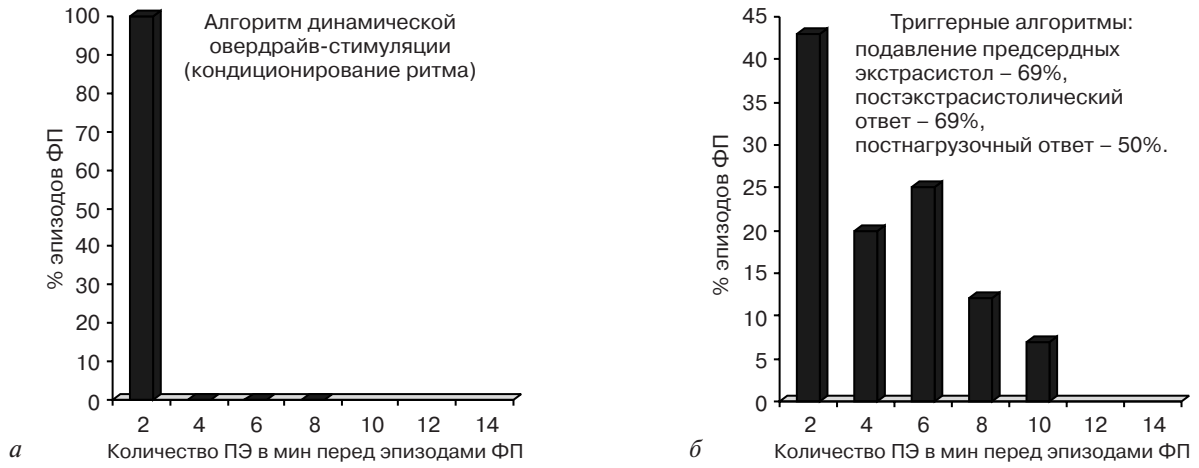

Рис. 2. Подгруппы пациентов в исследовании VIP Registry и алгоритмы превентивной стимуляции, используемые в этих подгруппах.

а – группа пациентов с субстратзависимыми эпизодами ФП; *б* – группа пациентов с триггерзависимыми эпизодами ФП.

Последнее исследование продемонстрировало необходимость уточнения показаний и выделения подгруппы больных с эпизодами ФП, для которых применение ЭКС с превентивными алгоритмами будет наиболее полезно. Развитие данного направления в исследованиях поможет выработать рекомендации для максимально эффективного использования различных алгоритмов превентивной предсердной стимуляции у пациентов с эпизодами ФП.

БИФОКАЛЬНАЯ И БИАТРИАЛЬНАЯ СТИМУЛЯЦИЯ

Казалась привлекательной концепция предупреждения ФП посредством мультифокальной стимуляции предсердий. Работами F. D. Murgatroyd, A. J. Camm [32] и X. R. Franz, M. D. Lesh [14] было показано, что если значительная часть миокарда предсердий будет охвачена одновременной стимуляцией из нескольких точек, то критическая масса миокарда, необходимая для поддержки процесса фибрилляции, не будет доступна для последней. Кроме того, известно, что некоторые формы ФП возникают по причине блокады межпредсердной проводимости, которая часто вызвана значительным нарушением проведения импульса по верхней стенке правого предсердия и межпредсердной перегородке и проявляется в виде замедленной и ретроградной активации левого предсердия. Электрическая синхронизация противоположных частей предсердия при блокаде межпредсердного проведения сокращает время предсердной проводимости, гомогенизирует рефрактерность, понижая тем самым восприимчивость предсердия к преждевременным сокращениям и предупреждая последующее развитие тахикардии [7, 11, 20].

Одними из первых биатриальную стимуляцию использовали J. C. Daubert и соавт. в 1990 г. [11] в виде синхронной стимуляции ушка правого предсердия и левого предсердия через дистальный отдел коронарного синуса. Методика применялась для лечения межпредсердной блокады проводимости у пациентов с СССУ и показала хорошие результаты в предупреждении эпизодов ФП. Однако в дальнейшем проспективное рандомизированное мультицентровое европейское исследование SYNBIAPACE (Biatrial synchronous pacing for atrial arrhtyhmia prevention) [30] продемонстрировало отсутствие статистически значимых различий во времени свободы от аритмии при использовании двухкамерной (DDD) стимуляции и двухкамерной биатриальной (DDD+biatrial) стимуляции.

S. Saksena и соавт. предложили методику двухфокусной стимуляции предсердий, когда стимулируются ушко правого предсердия и вход в коронарный синус. Первые результаты применения методики для профилактики эпизодов ФП были опубликованы в 1996 г. [34]. Отмечалось значительное увеличение времени свободы от аритмических эпизодов при проведении бифокальной стимуляции относительно дооперационного периода. Однако при сравнении с аналогичным периодом обычной двухкамерной (DDD) стимуляции статистически достоверных различий как во времени свободы от ФП, так и в количестве эпизодов ФП в неделю получено не было.

В исследование DAPPAF (Dual Atrial Pacing for Prevention of Atrial Fibrillation) были включены 120 пациентов с эпизодами ФП. Протокол исследования предусматривал сравнение результатов проведения двухфокусной стимуляции в течение 6 месяцев с аналогичными периодами обычной правопредсердной стимуляции и отсутствия таковой. Результаты исследования показали некоторое снижение числа эпизодов ФП при проведении двухфокусной стимуляции из правого предсердия, но они не имели статистической значимости [35].

Учитывая результаты приведенных исследований, а также технические проблемы и осложнения, связанные с имплантацией электрода в коронарный синус, перспектива использования двухфокусной стимуляции предсердий существенно ограничена. Возможно, областью применения методики останется ФП, обусловленная значимой блокадой межпредсердного проведения.

Необходимо отметить преимущества предсердной стимуляции из области межпредсердной перегородки (МПП), полученные в двух исследованиях. Сравнивались результаты стимуляции из задненижней [33] и передневерхней частей МПП [5] с обычной предсердной стимуляцией из ушка правого предсердия у больных с СССУ. Септальная стимуляция позволила достоверно уменьшить время активации предсердий, что выразилось в значимом укорочении продолжительности *P*-волны. Кроме того, за один год наблюдения было отмечено достоверно меньшее число случаев хронической ФП среди пациентов, у которых использовалась септальная стимуляция (24% против 47%; $p<0,05$).

ДЕФИБРИЛЛЯЦИЯ ПРЕДСЕРДИЙ

Восстановление СР посредством имплантируемых приборов – метод, начавший развиваться с 1996 г., когда 3 апреля в университетском госпитале Бонна (Германия) был имплантирован первый предсердный дефибриллятор (атриовертер Metrix™ 3000 фирмы «InControl»). В основе данного метода лежала идея быстрого восстановления СР, чтобы предупредить фибрилляционное ремоделирование предсердий и тромбоэмболические осложнения.

Атриовертер Metrix™ 3000 – прибор весом 79 г и объемом 53 см³ – имплантировался в пекторальную позицию. Два электрода для дефибрилляции предсердий располагались в правом предсердии и коронарном синусе. Синхронизация разряда с *QRS*-комплексом и возможность желудочковой стимуляции обеспечивались правожелудочковым электродом. Максимальная энергия атриовертера Metrix™ 3000 составляла 3 Дж, а производившегося впоследствии Metrix™ 3020 – 6 Дж [29, 47].

В предсердных дефибрилляторах Metrix™ 3000/3020 для распознавания сердечного ритма и идентификации ФП использовался специальный двухшаговый алгоритм (Mirror Image Algorithm™), показавший 94% чувствительности и 100% специфичности в детекции ФП и отсутствие случаев проаритмического действия атриовертеров [40, 43]. Однако наблюдение за 290 пациентами с атриовертерами продемонстрировало главную проблему – дискомфорт при электровоздействиях. Пациенты имели 690 эпизодов ФП, для прерывания которых было использовано 1497 шоков, в среднем 2,4 шока на эпизод [10, 45]. Средняя энергия разрядов превышала 3 Дж, когда известно, что электрошок с энергией свыше 1 Дж доставляет пациенту существенный дискомфорт, и подобные воздействия требуют медикаментозной седации. Основными недостатками атриовертеров явились следующие: 1) вероятность аритмогенного эффекта от разряда; все атриовертеры имплантировались пациентам с сохранным миокардом желудочков, и опасность проаритмии устранялась четкой синхронизацией разряда с *QRS*-комплексом (гипотетически, разряд атриовертера у пациентов со структурными изменениями миокарда желудочков и/или в случае десинхронизации может индуцировать жизнеугрожающую желудочковую тахиаритмию); 2) необходимость имплантации трех электродов, один из которых помещается в коронарный синус, что усложняет процедуру имплантации и может привести к серьезным осложнениям; 3) отсутствие возможности предсердной и двухкамерной стимуляции, в том числе антитахикардитической и превентивной; 4) у некоторых пациентов (4–5%) разряды атриовертера были неэффективны, возможно, вследствие повышения порога дефибрилляции предсердий в связи с приемом антиаритмических препаратов; 5) существенный дискомфорт, испытываемый пациентами во время разрядов, что в итоге отрицательно влияло на качество жизни. Большинство больных отказывалось от шоковой терапии без лекарственной седации. С учетом данной ситуации в «Директивах по ведению пациентов с ФП» (ACC/AHA/ ESC Guidelines for the Management of Patients with Atrial Fibrillation) [15] не рекомендуется использовать предсердные дефибрилляторы для лечения ФП.

Наличие эпизодов предсердных аритмий, и в том числе ФП у пациентов с имплантируемыми кардиовертерами-дефибрилляторами (ИКД) обусловило потребность создания двухкамерных ИКД с функцией автоматического дифференцирования предсердных и желудочковых аритмий и нанесения лечебных воздействий на соответствующие отделы сердца. Клиническое применение двухкамерных ИКД Jewel AF, а затем GEM III AT («Medtronic») (рис. 3) показало очень высокую специфичность данных приборов (98%) в распознавании предсердных аритмий от желудочковых [17, 18, 24]. Значительными преимуществами двухкамерных ИКД перед атриовертерами явились: 1) отсутствие опасности от вероятной индукции желудочковых аритмий при предсердных шоках; 2) наличие функций физиологической стимуляции (AAI, DDD), антитахикардитической стимуляции и стимуляции с частотой 50 Гц. Исследования показали, что данные приборы могут прекращать около 60% спонтанных эпизодов предсердных аритмий посредством воздействия антитахикардитической стимуляции. Использование залпов стимуляции с частотой 50 Гц для купирования эпизодов ФП было эффективно в 20–30% случаев [1, 19, 22]. После имплантации двухкамерных ИКД с включенными алгоритмами антитахикардитической стимуляции и кардиоверсии было отмечено уменьшение общего времени предсердных аритмий на 87% в месяц, по сравнению с контрольным месяцем, когда алгоритмы были выключены. Поскольку эти комби-

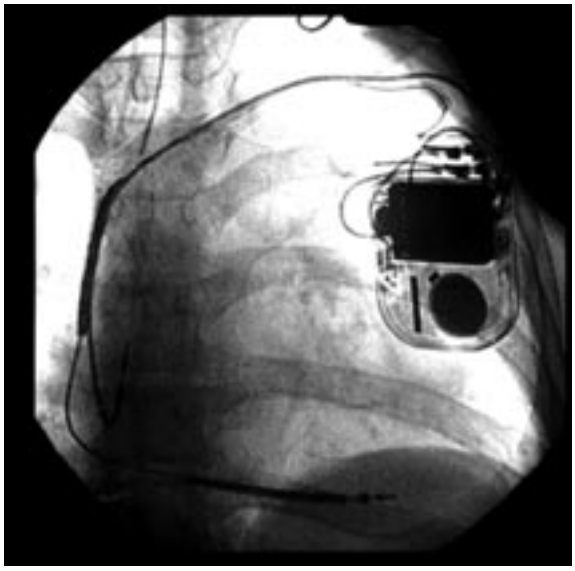

Рис. 3. Рентгенограмма пациента с двухкамерным имплантируемым кардиовертером-дефибриллятором GEM III AT («Medtronic») с функциями электротерапии желудочковых и предсердных аритмий.

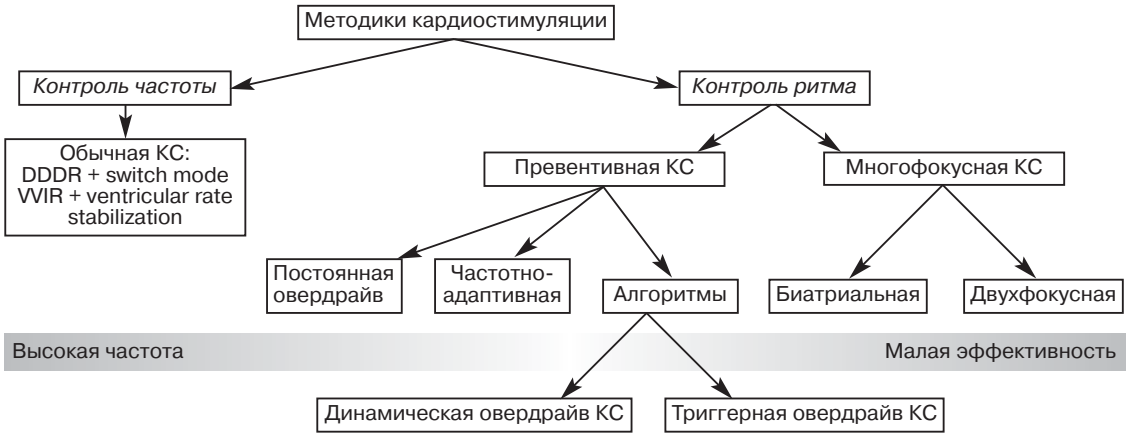

Рис. 4. Методики кардиостимуляции (КС), используемые для лечения фибрилляции предсердий.

нированные устройства показали достаточно высокие результаты в эффективности и безопасности использования у пациентов с сочетанными медикаментозно рефрактерными аритмиями, их применение было разрешено и одобрено Американской ассоциацией по контролю за пищевыми продуктами и лекарственными препаратами (FDA) [37].

ЗАКЛЮЧЕНИЕ

За последние годы возможности использования имплантируемых устройств для лечения ФП существенно расширились. В США ЭКС с превентивными алгоритмами и двухкамерные ИКД получили одобрение FDA, что явилось одним из отправных пунктов для их активного клинического применения. Относительно других стимуляционных методов лечения ФП превентивные алгоритмы занимают наиболее выгодное положение, балансируя между высокой частотой стимуляции и ее профилактической результативностью (рис. 4). Возможно, более детальное изучение их эффективности у пациентов с СССУ и ФП позволит выработать показания для применения этих приборов у больных с ФП даже при отсутствии традиционных показаний для ЭКС. Во всяком случае, наличие специализированной диагностики и алгоритмов превентивной стимуляции в имплантируемом устройстве может быть приравнено к необходимости наличия функций переключения режимов (switch mode для пациентов с приступообразной формой ФП) и частотной адаптации (VVIR для пациентов с постоянной формой ФП и АВ-блокадой).

Представляется перспективной предсердная стимуляция из области МПП. Методика не требует проведения дополнительного электрода, как в случае двухфокусной стимуляции предсердий. При наличии фиксируемого электрода и, возможно, средства его доставки, упрощающего процедуру имплантации, методика септальной стимуляции может получить широкое распространение и значительно потеснить традиционную стимуляцию из ушка правого предсердия.

Несмотря на то что в большинстве случаев применение имплантируемых устройств в лечении ФП является частью «гибридной» терапии, не вызывает сомнений, что в последнее время их роль существенно возросла.

ЛИТЕРАТУРА

1. *Adler S. W., Wolpert C., Warman E. N.* et al. Efficacy of pacing therapies for treating atrial tachyarrhythmias in patients with ventricular arrhythmias receiving a dual-chamber implantable cardioverter defibrillator // Circulation. – 2001. – Vol. 104. – P. 887–892.
2. *Allesie M. A., Konings K., Kirchhof C. J.* et al. Electrophysiologic mechanisms of perpetuation of atrial fibrillation // Amer. J. Cardiol. – 1996. – Vol. 77. – P. 10A–23A.
3. *Andersen H. R., Nielsen J. C., Thomsen P. E. B.* et al. Long-term follow-up of patients from a randomised trial of atrial versus ventricular pacing for sick-sinus syndrome // Lancet. – 1997. – Vol. 350. – P. 1210–1216.
4. *Andersen H. R., Thuesen L., Bagger J. P.* et al. Prospective randomised trial of atrial versus ventricular pacing in sick-sinus syndrome // Ibid. – 1994. – Vol. 344. – P. 1523–1528.
5. *Bailin S. J., Adler S., Giudici M.* Prevention of chronic atrial fibrillation by pacing in the region of Bachman's bundle: Results of a multicenter randomized trial // J. Cardiovasc. Electrophysiol. – 2001. – Vol. 12. – P. 912–917.
6. *Carlson M. D., Gold M. R., Ip J.* et al. Dynamic overdrive pacing decreases symptomatic atrial arrhythmia burden in patients with sinus node dysfunction // Circulation. – 2001. – Vol. 104. – P. II-383 (Abstract).
7. *Chirife R., Ortega D. F., Salazar A. I.* Nonphysiological left heart AV intervals as a result of DDD and AAI «physiological» pacing // PACE. – 1991. – Vol. 14. – P. 1752–1756.
8. *Cooper J. M., Katsher M. S., Orlov M. V.* Implantable Devices for the Treatment of Atrial Fibrillation // N. Engl. J. Med. – 2002. – Vol. 346. – P. 2062–2068.
9. *Cosio F. C., Palacios J., Vidal J. M.* et al. Electrophysiologic studies in atrial fibrillation. Slow conduction of premature impulses: A possible manifestation of the background for reentry // Amer. J. Cardiol. – 1983. – Vol. 51. – P. 122–130.
10. *Daoud E. G., Timmermans C., Fellows C.* et al. Initial clinical experience with ambulatory use of an implantable atrial defibrillator for convertion of atrial fibrillation // Circulation. – 2000. – Vol. 102. – P. 1407–1413.

11. *Daubert J. C., Leclercq C., Pavin D.* et al. Biatrial synchronous pacing: A new approach to prevent arrhythmias in patients with atrial conduction block // Prevention of Tachyarrhythmias with Cardiac Pacing / J. C. Daubert, E. N. Prystowsky, A. Ripart (eds.). – Armonk, NY: Futura Publishing Company, Inc., 1996. – P. 99–119.
12. *Defaye P., Dournaux F., Mouton E.* Prevalence of supraventricular arrhythmias from the automated analysis of data stored in the DDD pacemakers of 617 patients: The AIDA study // PACE. – 1998. – Vol. 21. – P. 250–255.
13. *Folino A. F., Buja G., Corso L.* et al. Incidence of atrial fibrillation in patients with different mode of pacing: Long-term follow-up // Ibid. – 1998. – Vol. 21. – P. 260–263.
14. *Franz X. R., Lesh M. D.* What is relationship of atrial flutter and fibrillation? // Ibid. – 1999. – Vol. 22. – P. 643–654.
15. *Fuster V., Rydin L., Asinger R. W.* et al. ACC/AHA/ESC Guidelines for the Management of Patients with Atrial Fibrillation / A Report of the American College of Cardiology/American Heart Association/Task Force on Practice Guidelines and the European Society of Cardiology Committee to Develop Guidelines for the Management of Patients with Atrial Fibrillation // J. Amer. Coll. Cardiol. – 2001. – Vol. 38. – P. 1266i–1xx.
16. *Garrigue S., Barold S. S., Cazeau S.* et al. Prevention of atrial arrhythmias during DDD pacing by atrial overdrive // PACE. – 1998. – Vol. 21. – P. 1751–1759.
17. *Gillberg J. M.* Acute human testing of a prototype dual chamber defibrillator of Mayo Clinic // Circulation. – 1996. – Vol. 8. – P. 94.
18. *Gillberg J. M.* Automatic detection of atrial tachyarrhythmias for an implantable dual chamber defibrillator // PACE. – 1996. – Vol. 19. – P. 625.
19. *Gold M. R., Sulke N., Schwartzman D. S.* et al. Clinical experience with a dual-chamber implantable cardioverter defibrillator to treat atrial tachyarrhythmias // J. Cardiovasc. Electrophysiol. – 2001. – Vol. 12. – P. 1247–1253.
20. *Gras D., Ritter P., Leclerq C.* et al. Biatrial pacing for atrial arrhythmias prevention // Progress in Clinical Pacing / M. Santini (ed.). – Armonk, NY: Futura Publishing Company, Inc., 1998. – P. 301–306.
21. *Hesselson A. B., Parsonnet V., Bernstein A. D., Bonavita G. J.* Deleterious effects of long-term single-chamber ventricular pacing in patients with sick sinus syndrome: The hidden benefits of dual-chamber pacing // J. Amer. Coll. Cardiol. – 1992. – Vol. 19. – P. 1542–1549.
22. *Hugl B.* Safety and perfomance of a new dual-chamber implantable cardioverter-defibrillator: Results a European multicenter study // Ibid. – 1999. – Vol. 33 (Suppl. A). – P. 115.
23. *Kong C., Tuan T., Yin W.* et al. Development of atrial fibrillation in patients with atrioventricular block after atrioventricular synchronized pacing // PACE. – 2004. – Vol. 27. – P. 352–357.
24. *Kuehlkamp V.* Wordwide clinical experience with a new dual-chamber implantable cardioverter-defibrillator // Circulation. – 1998. – Vol. 98. – P. 191.
25. *Lamas G. A., Lee K. L., Sweeney M. O.* et al. Ventricular pa-cing or dual-chamber pacing for sinus-node dysfunction // N. Engl. J. Med. – 2002. – Vol. 346. – P. 1854–1862.
26. *Lamas G. A., Orav J., Stambler B. S.* et al. Quality of life and clinical outcomes in elderly patients treated with ventricular pacing as compared with dual-chamber pacing // Ibid. – 1998. – Vol. 338. – P. 1097–1104.
27. *Lee M. A., Weachter R. M., Oikkaj S. M.* et al. For the ATTEST Investigators, The effect of atrial pacing therapies on atrial tachyarrhythmia burden and frequency // JACC. – 2003. – Vol. 41. – P. 1926–1932.
28. *Lozano I.* Paroxysmal atrial fibrillation prevention by pacing in patients with pacemaker indication // Europace. – 2003. – Vol. 5. – P. 267–273.
29. *Luderitz B.* Historical perspectives on cardioversion and defibrillation // Cardiac arrhythmias, pacing and electrophysiology / P. E. Vardas (ed.). – Kluwer Academic Publishers, 1998. – P. 245–256.
30. *Mabo P., Paul V., Jung W.* et al. Biatrial synchronous pacing for atrial arrhtyhmia prevention: The SYNBIAPACE Study // Eur. Heart J. – 1999. – Vol. 20 (Suppl. A). – P. 4.
31. *Mansourati J., Bernay C., Marcon J. L.* et al. Assessment of pacing algorithms in prevention of atrial fibrillation // JACC. – 2002. – Vol. 39. – P. 84A (Abstract 1043–1107).
32. *Murgatroyd F. D., Camm A. J.* Nonpharmacological management of atrial fibrillation. – Armonk, NY: Futura Publishing Company Inc., 1997. – P. 536–537.
33. *Padeletti L., Porciani M. C., Michelucci A.* et al. Interatrial septal pacing: A new approach to prevent recurrent atrial fibrillation // J. Interv. Card. Electrophysiol. – 1999. – Vol. 3. – P. 35–43.
34. *Saksena S., Prakash A., Hill M.* et al. Prevention of recurrent atrial fibrillation with chronic dual-site right atrial pacing // J. Amer. Coll. Cardiol. – 1996. – Vol. 28. – P. 687–694.
35. *Saksena S., Prakash A., Ziegler P.* et al. Improved suppression of recurrent atrial fibrillation with dual site atrial pacing and antiarrhythmic drug therapy // Eur. Heart J. – 2001. – Vol. 22. – P. 553 (Abstract).
36. *Satoh T., Zipes D. P.* Unequal atrial stretch in dogs increases dispersion of refractoriness conducive to developing atrial fibrillation // J. Cardiovasc. Electrophysiol. – 1996. – Vol. 7. – P. 833–842.
37. *Schoels W., Swerdlow D. C., Jung W.* et al. Worldwide clinical experience with a new dual-chamber implantable cardioverter defibrillator system // Ibid. – 2001. – Vol. 12. – P. 521–528.
38. *Sgarbossa E. B., Pinski S. L., Maloney J.* D. et al. Chronic atrial fibrillation and stroke in paced patients with sick sinus syndrome: Relevance of clinical characteristics and pacing modalities // Circulation. – 1993. – Vol. 88. – P. 1045–1053.
39. *Skanes A. C., Krahn A. D., Yee R.* et al. Progression to chronic atrial fibrillation after pacing: The Canadian Trial of Physiologic Pacing // J. Amer. Coll. Cardiol. – 2001. – Vol. 38. – P. 167–172.
40. *Sra J., Maglio C., Chen V.* et al. Atrial fibrillation detection in humans using the Metrix™ atrial defibrillation system // Ibid. – 1996. – Vol. 27. – P. 375.
41. *Stangl K., Seitz K., Wirtzfeld A.* et al. Differences between atrial single chamber pacing (AAI) and ventricular single chamber pacing (VVI) with respect to prognosis and antiarrhythmic effect in patients with sick sinus syndrome // PACE. – 1990. – Vol. 13. – P. 2080–2085.
42. *Stangl K., Weil J., Seitz K.* et al. Influence of AV synchrony on the plasma levels of atrial natriuretic peptide (ANP) in patients with total AV block // PACE. – 1988. – Vol. 11. – P. 1176–1181.
43. *Tse H. F., Lau C. P., Adler S., Kim J.* The efficacy for atrial fibrillation detection and R-wave synchronisation for shock delivery in patients with implantable human atrial defibrillator // Circulation. – 1996. – Vol. 94. – P. 67.
44. *Waktare J. E., Hnatkova K., Sopher S. M.* et al. The role of atrial ectopics in initiating paroxysmal atrial fibrillation // Eur. Heart J. – 2001. – Vol. 22. – P. 333–339.
45. *Wellens H. J. J., Lau C. P., Luderitz B.* et al. The atrioverter, an implantable device for treatment of atrial fibrillation // Circulation. – 1998. – Vol. 98. – P. 1651–1656.
46. *Wiegang U. K. H., Bode F., Schneider R.* et al. Atrial sensing and AV synchrony in single lead VDD pacemakers: A prospective comparison to DDD-devices with bipolar atrial leads // J. Cardiovasc. Electrophysiol. – 1999. – Vol. 10. – P. 513–520.
47. *Wiemers C. K., Ayers G. M.* Design Concepts for Implantable Atrial Defibrillators // Cardiac Arrhythmias, Pacing and Electrophysiology / P. E. Vardas (ed.). – Kluwer Academic Publishers, 1998. – P. 277–285.
48. *Yang A., Lewalter T., Hochhäusler M.* et al. Can we identify «substrate fibrillators» by advanced pacemaker diagnostics? // Eur. Heart J. – 2002. – Vol. 4 (Suppl. A) (Abstr.). – P. 50.

© КОЛЛЕКТИВ АВТОРОВ, 2005

УДК 616.125-008.313-089

ЭЛЕКТРИЧЕСКАЯ КАРДИОВЕРСИЯ ПРИ ФИБРИЛЛЯЦИИ ПРЕДСЕРДИЙ: ПОКАЗАНИЯ И ВЫБОР ОПТИМАЛЬНОГО МЕТОДА

Л. А. Бокерия, В. А. Базаев, А. Х. Меликулов, Р. В. Висков, О. Л. Бокерия, А. Г. Филатов, А. Н. Грицай, В. В. Чумаков

Научный центр сердечно-сосудистой хирургии им. А. Н. Бакулева (дир. – академик РАМН Л. А. Бокерия) РАМН, Москва

Фибрилляция предсердий (ФП) – самый распространенный тип аритмии у взрослых, она редко является жизнеугрожающей, но при этом часто мешает нормальной жизни и бывает причиной примерно одной трети госпитализаций по поводу аритмий [5]. Распространенность ее увеличивается с возрастом, составляя менее 1% у людей моложе 60 лет и более 8% у людей старше 80 лет [15, 29]. ФП регистрируют с частотой от 0,2% в год у мужчин 30–39-летнего возраста до 2,3% в год у мужчин 80–89-летнего возраста [22]. У женщин в этих возрастных периодах ФП встречается примерно в два раза реже по сравнению с мужчинами.

Органические заболевания сердца, наиболее часто сочетающиеся с ФП, – это ревматическая митральная болезнь клапана, ИБС, застойная сердечная недостаточность и артериальная гипертензия. Экстракардиальные причины включают гипертиреоз, гипоксические состояния, послеоперационные ФП и алкогольную интоксикацию. Предрасполагающие факторы существуют более чем в 90% случаев, к оставшимся 10% случаев относится так называемая изолированная форма ФП [9]. Пациенты с ФП часто имеют симптомы гемодинамических нарушений, в пределах от нерегулярного сердцебиения до чувства недомогания, а также высокий риск возникновения тромбоэмболии.

Лечение пациентов с ФП включает в себя контроль ритма желудочков, восстановление и поддержание синусового ритма (СР) и предупреждение осложнений в виде сердечно-сосудистой недостаточности и тромбоэмболии. Наиболее важными причинами для восстановления СР являются уменьшение симптомов, улучшение гемодинамики, снижение риска тромбоэмболических осложнений и предупреждение ремоделирования предсердия (в дальнейшим это является важным фактором для сохранения СР) [44].

Восстановление СР при ФП можно осуществить с помощью фармакологической или электрической кардиоверсии. Как правило, лекарственные средства используются перед электрической кардиоверсией (КВ), ставшей стандартной процедурой. Создание новых лекарственных препаратов увеличило популярность фармакологической КВ. Однако наряду с высокой степенью достижения положительного результата в отношении недавно возникшего приступа ФП [41], требуется время для изучения КВ, включая риск развития медикамент-индуцируемой аритмии типа «пируэт», желудочковой тахикардии или других опасных аритмий [28].

Фармакологическая КВ особенно эффективна, когда продолжительность ФП мала (менее 7 дней). В противоположность этому, для длительных эпизодов наружная КВ является тактикой выбора. Частота успеха варьирует от 64 до 96%. Появление новых дефибрилляторов, генерирующих разряды с бифазными формами волны, сопровождается более высокой частотой успеха при использовании более низкой энергии. Для некоторых пациентов, имевших ранее неудачную наружную КВ, должна быть предложена внутренняя КВ. Одной из главных предосторожностей должна быть профилактика эмболических осложнений. Для этой цели используют длительную (более 3-х недель) антикоагулянтную терапию варфарином или короткий курс терапии гепарином. Наличие предсердного тромба исключается при проведении чреспищеводной эхокардиографии. Вышеуказанные методики показали себя эффективными.

ВЫБОР ПАЦИЕНТОВ

Необходимость восстановления СР должна быть строго обоснована. Очевидно, что у пациентов с ФП и выраженной симптоматикой должен быть восстановлен СР, как и у тех, у которых ФП возникла относительно недавно, а симптоматика слабо выражена. Так как длительная ФП приводит к анатомическому и электрическому ремоделированию предсердий [16], важно оценить риск развития этих осложнений у пациентов с перманентной формой ФП. Пациенты со сниженной систоличес-

кой и диастолической функцией левого желудочка зависимы от эффективной сократительной функции предсердия, наполняющего желудочек. В таких ситуациях наличие СР наиболее важно.

Хотя любому пациенту с ФП можно выполнить электрическую КВ, существуют некоторые особенности, которые определяют степень восстановления и длительного поддержания СР, и предпочтительно проведение этой процедуры у пациентов с обоснованным ожиданием поддержания СР после его восстановления.

В самых последних исследованиях была определена взаимосвязь безуспешной электрической КВ с большой длительностью ФП, большой массой тела, низкой фракцией выброса и наличием идиопатической дилатационной кардиомиопатии (ДКМП) [12]. Не было выявлено взаимосвязи между диаметром левого предсердия и успешным результатом КВ или низкой величиной электроразряда и успешной КВ. Таким образом, размеры левого предсердия не должны быть причиной отсрочки КВ у пациентов с ФП. С другой стороны, наличие патологии митрального клапана, особенно митрального стеноза или недостаточности и фиброза левого предсердия, способствует затруднению поддержания СР в течение длительного времени, даже если СР был восстановлен с помощью электрической КВ.

Несмотря на то, что большая длительность ФП была определена как предиктор неудачной наружной КВ, процедура должна быть испробована при длительно существующих аритмиях [45]. Исследования показали, что даже длительно существующая ФП может быть успешно переведена в СР [43].

ТАКТИКА ВЕДЕНИЯ ПАЦИЕНТОВ С ФП

Применяются две различные тактики в ведении пациентов с постоянной формой ФП. Первая заключается в восстановлении и поддержании СР, тогда как вторая методика допускает сохранение ФП при контролировании ритма желудочков. Хотя превосходство первой стратегии относительно второй не было явно продемонстрировано [32], все же восстановление СР в конечном итоге является желательным. Причинами для восстановления и сохранения СР являются: облегчение симптомов аритмии, профилактика тахикардии, вызывающей кардиомиопатию, и профилактика тромбоэмболических осложнений. КВ фибрилляции предсердий может быть достигнута с использованием антиаритмических препаратов или электрических разрядов. Фармакологическая КВ широко используется при ФП небольшой продолжительности (менее 7 дней). Ее эффективность меньше, чем при электрической КВ, и могут встречаться серьезные неблагоприятные осложнения, особенно желудочковые аритмии. Напротив, электрическая КВ – безопасная и эффективная процедура, поэтому является методикой выбора при постоянной ФП. Важно напомнить, что профилактика эмболических осложнений должна проводиться независимо от выбора методики проведения КВ.

ПОКАЗАНИЯ ДЛЯ ЭЛЕКТРИЧЕСКОЙ КАРДИОВЕРСИИ ФП

Поскольку стратегия ведения пациентов с ФП все еще является темой для обсуждения, показания для КВ ФП могут различаться в разных медицинских центрах. Ph. Ricard и соавт. [33] предлагают ***проведение КВ в следующих ситуациях:***

- первый эпизод ФП длительностью более 48 часов;
- хроническая или пароксизмальная ФП (продолжительностью более 48 часов) у пациентов с выраженной симптоматикой;
- хроническая или пароксизмальная ФП (продолжительностью более 48 часов) у больных с предыдущей осложненной ФП;
- ФП, развившаяся вследствие инфаркта миокарда, стенокардии или сердечной недостаточности, которая не купируется фармакологическими препаратами.

КВ возможна, но не обязательна в следующих случаях:

- ФП продолжительностью меньше 48 часов, когда нет выраженных гемодинамических нарушений;
- частые рецидивы (более трех в течение 6 месяцев), несмотря на использование антиаритмических препаратов;
- хроническая ФП у пациентов без наличия выраженных симптомов.

КВ не показана или противопоказана в следующих ситуациях:

- гипертиреоз;
- острая инфекция или воспалительные болезни;
- дигиталисная интоксикация;
- гипокалиемия;
- некомпенсированная сердечная недостаточность (кроме чрезвычайных ситуаций);
- противопоказание к общей анестезии;
- тромб в левом предсердии;
- тяжелая хроническая алкогольная интоксикация;
- продолжительность жизни менее 1 года у бессимптомных пациентов;
- пароксизмальная ФП с очень часто повторяющимися эпизодами.

КЛИНИЧЕСКИЕ АСПЕКТЫ НАРУЖНОЙ КВ

Наружная КВ проводится под общей анестезией. При этом используются короткодействующие средства (такие как пропофол) для более быстрого

процесса восстановления после процедуры. Как было упомянуто выше, чтобы избежать индукции желудочковой аритмии, обязательно проведение синхронизации *R*-волны и энергии первоначального разряда. Если используется монофазная форма волны, то мощность разряда должна быть 200 Дж.

Van Gelder и соавт. [44], используя многофакторный анализ, выявили следующие факторы, ставшие предикторами успешного результата: молодой возраст, короткая продолжительность ФП и наличие трепетания предсердий. С другой стороны, кардиомегалия, расширение левого предсердия и наличие основного заболевания сердца ассоциировались с безуспешностью процедуры. В целом, частота успеха КВ варьировала от 64 до 96% [35]. Эти различия могут быть объяснены разными исследованиями и различными мнениями о том, что считать положительным результатом. Например, в некоторых исследованиях возникновение, по крайней мере, двух последовательных *P*-волн определялось как успех процедуры [30], тогда как положительным результатом в других исследованиях считали наличие СР спустя 3 дня после КВ. Последний критерий вряд ли можно считать точным, так как он не позволяет провести грань отличия между ранним рецидивом ФП и неправильно выполненной методикой КВ.

Хотя частота успеха КВ высока, рецидив ФП наблюдается достаточно часто, особенно в течение первых 2-х недель после процедуры [41]. Выявлено, что ранний рецидив ФП, в пределах 2 минут после электроимпульсной терапии (ЭИТ), встречается приблизительно в 5–10% случаев. По этим причинам несколько авторов предложили прием антиаритмических препаратов перед КВ. Предварительная терапия такими препаратами не только уменьшает количество ранних рецидивов, но также в некоторых случаях и увеличивает частоту успеха КВ. Например, в проспективном исследовании, включавшем 100 пациентов, сравнивали предварительный прием лекарственного средства (пропафенон) и плацебо за 48 часов перед процедурой КВ. Хотя степень успеха КВ между группами значительно не отличалась (84% против 82%), процент пациентов с СР через 48 часов после КВ был значительно больше в группе пропафенона, чем в группе плацебо. В другом исследовании предварительный прием амиодарона за 1 месяц до проведения КВ привел к повышению частоты восстановления СР до 23% перед КВ (против 3% в группе плацебо) и к 88% восстановления СР после КВ (против 65% в группе плацебо). Наконец, ибутилид, препарат нового класса лекарственных средств, применяемых перед КВ, увеличил частоту успеха КВ до 100% (против 72% в группе плацебо) [28]. После того как всем пациентам, ранее имевшим неудачную попытку восстановления СР с помощью КВ, был введен ибутилид, СР был успешно восстановлен при дополнительной КВ. Поэтому предварительное лечение антиаритмическими препаратами I или III класса перед электрической наружной КВ должно стать обязательной и рутинной процедурой.

НАРУЖНАЯ КАРДИОВЕРСИЯ

О кардиоверсии ФП постоянным током, при котором электрический разряд был доставлен трансторакально в попытке дефибриллировать предсердия, впервые сообщил Бернард Лаун в 1963 г. [25]. Для проведения наружной электрокардиоверсии использовался электрический разряд в пределах от 100 до 360 Дж. Эта методика достаточно широко использовалась как клинический подход для прекращения ФП с достаточно высокой степенью положительного исхода.

В настоящее время наружная электрическая КВ – наиболее часто используемая процедура для восстановления СР у пациентов с ФП. Наружная КВ в отличие от внутренней КВ доступна во всех кардиологических клиниках.

Было описано несколько методов электрической КВ. Хотя наружная КВ является наиболее часто используемой методикой, внутренняя КВ также может быть полезна у некоторых категорий пациентов. Независимо от того, какая методика выбрана, синхронизация разрядов и *R*-волны обязательна. Это поможет избежать индукции желудочковых аритмий, которые могут встречаться, если разряды попадают на *T*-волну. Знание технических аспектов КВ важно, так как они определяют степень успеха.

Важный определяющий фактор эффективности наружной КВ – трансторакальный импеданс, или сопротивление между электродами. Плотность доставленного тока уменьшается, в то время как импеданс увеличивается в области металлических лопаток, зафиксированных на поверхности тела. Для того чтобы избежать высокого сопротивления, необходимо обращать особое внимание на прижатие лопаток к поверхности тела. Сбривание волос на груди у пациентов, которым будет проводиться КВ, может улучшить результат. Кроме того, самоклеящиеся мягкие электроды-пластинки, покрываемые кондукционным гелем, являются более предпочтительными, чем металлические пластинки.

Другим важным фактором является полярность и расположение используемых пластинок-электродов. Проведено рандомизированное контролируемое исследование, в котором 301 пациенту была выполнена выборочная наружная КВ. Использовали два варианта расположения электродов: переднебоковой (верхушка сердца и правая подключичная область) или переднезадний (гру-

дина и левая лопатка). Абсолютный результат был лучше при переднезаднем расположении пластинок-электродов (87%) в сравнении с переднебоковым доступом (76%), и количество требуемой энергии также было ниже при переднезаднем расположении пластинок-электродов [8]. В отличие от этого R. Kerber и соавт. [19] не находили никакого значительного различия между двумя этими позициями. Поскольку превосходство одного положения электродов в сравнении с другим не было четко продемонстрировано, было предложено, что в случае если одно положение электродов окажется неэффективным, тогда необходимо использовать другую позицию.

Несмотря на широко распространенное использование постоянного тока для КВ, существуют общие разногласия по поводу того, каким должен быть начальный разряд для КВ у пациентов с персистирующей ФП. В недавнем исследовании J. Joglar и соавт. показали, что начальный разряд в 360 Дж безопасен и значительно более эффективен, чем 100 или 200 Дж. В сравнении с низкими разрядами при начальном использовании энергии в 360 Дж требовалось меньшее количество разрядов и меньшее тотальное накопление энергии [18].

Большинство дефибрилляторов передают одинаковый монофазный разряд. Однако установлено, что порог дефибрилляции меньше в имплантируемых дефибрилляторах; при этом доставляемый внутренний разряд бифазный, а не монофазный. В настоящее время этот метод применяется к наружной дефибрилляции. В рандомизированном исследовании было проведено сравнение КВ со стандартной убывающей синусоидальной монофазной формой волны и КВ с прямолинейной бифазной формой волны. У 77 обследованных пациентов использовали монофазные разряды, при этом частота успеха составила 79%, в то время как у 94% из 88 пациентов, подвергшихся КВ с бифазными разрядами, был успешно восстановлен СР. Пациентам другой группы требовалось меньше энергии для КВ. Независимыми факторами, коррелирующими с успешным преобразованием ФП в СР, были: использование прямолинейных бифазных разрядов, грудной импеданс, длительность существования ФП. В недавно опубликованном исследовании P. Ricard и соавт. [34] подтвердили преимущество использования у пациентов с ФП бифазных разрядов наружной КВ.

Возможность кардиоверсии ФП с минимумом разрядов и низкой энергией имеет несколько преимуществ. Одним из них является то, что разряд имеет менее негативный инотропный эффект, особенно у пациентов с сердечной недостаточностью, другие – низкий риск осложнений, вызванных анестезией, и низкая себестоимость самой процедуры.

Существуют и другие методики, которые могут увеличить частоту успеха стандартной наружной КВ. Может быть полезен предварительный прием антиаритмических препаратов. Для того чтобы уменьшить затраты энергии, необходимой для КВ, показаны пропафенон [6] и соталол [23]. Оральный прием амиодарона повышает эффективность КВ и снижает порог дефибрилляции [37]. Ибутилид – новый антиаритмический препарат III класса – повышает успех КВ ФП у пациентов, у которых не удалось выполнить традиционную наружную КВ, и в качестве альтернативы может быть полезной внутренняя КВ [28]. Недавно установлено, что в ремоделировании предсердий может играть роль перегрузка внутриклеточным кальцием. В проспективном рандомизированном исследовании A. De Simone и соавт. [10] сообщили, что применение верапамила – блокатора кальциевых каналов перед электрической КВ у пациентов с персистирующей ФП, принимающих пропафенон, может снизить риск возникновения ранней возвратной аритмии, в отличие от пациентов, принимающих только пропафенон.

W. Saliba и соавт. показали [38], что высокоэнергетическая наружная КВ (720 Дж) с одновременным использованием 2-х дефибрилляторов повышает успех процедуры у пациентов с неудачной первичной попыткой использования постоянного тока при КВ. Метод наружной КВ, включающий общепринятое использование бифазного разряда с предварительным приемом антиаритмических препаратов, предполагает не менее 90% успеха КВ, и таким образом уменьшается необходимость использования внутренней КВ, которая, однако, остается эффективным методом в случае неудачной наружной КВ [39].

Высокоэнергетический импульс короткой продолжительности доставляют через грудную клетку, используя два электрода. Плотность потока, достигающего сердца, зависит от электрического потока и от сопротивления сердца, грудной клетки и кожи. Поэтому успех наружной КВ зависит от нескольких технических факторов.

Позиция и размер электродов являются ключевыми факторами для получения оптимальных результатов. Доступны два типа электродов: лопатки и самоклеящиеся электроды. Последние позволяют осуществить выбор любой позиции, особенно переднезадней, с оптимальным контактом между кожей и электродами, тогда как использование электродов-лопаток подразумевает надавливание на электроды. Оптимальный размер электродов варьирует от 8 до 12 см [13]. Было продемонстрировано, что при использовании маленьких электродов текущая плотность в 20 раз больше между

лопатками, чем в околосердечной области [53]. Поэтому эта высокая плотность потока между электродами может индуцировать повреждение миокарда. Если электроды являются слишком большими, плотность потока через сердце слишком низка для достижения КВ.

Для оптимального результата важны энергия и количество доставленных разрядов. В проспективном исследовании, включавшем 198 пациентов, P. Ricard и соавт. показали [35], что кумулятивный эффект от КВ составил 22% для разрядов в 40–50 Дж, 48% – для разрядов в 50–100 Дж, 75% – для разрядов в 160–200 Дж, 96% для разрядов в 360 Дж. Поэтому рекомендуемая начальная мощность первого разряда составляет 200 Дж. Эта стратегия позволяет достигнуть высокой частоты успеха. Причиной для выбора самой низкой эффективной энергии служит тот факт, что высокоэнергетические разряды могут быть причиной появления потенциальных побочных эффектов. Экспериментальное исследование показало наличие прямой корреляции между высокой энергией разряда и повреждением миокарда. Например, ухудшение гемодинамики после трех разрядов по 50 Дж минимально [11]. Это сочетается с результатами нескольких клинических исследований, которые показали появление транзиторного повышения сегмента *ST* или увеличение уровня миокардиальных ферментов сыворотки крови. Однако в недавнем исследовании при участии 72 пациентов, получавших разряды со средней энергией свыше 400 Дж, уровни тропонина T и тропонина I сыворотки крови значительно не изменялись, но при этом у 10% пациентов увеличился уровень МВ-фракции креатинкиназы после проведения КВ [26]. Повышение концентрации МВ-фракции креатинкиназы коррелировало с доставленной энергией.

НИЗКОЭНЕРГЕТИЧЕСКАЯ ВНУТРЕННЯЯ КАРДИОВЕРСИЯ

Электрическая наружная КВ – метод выбора для восстановления СР. Однако энергия, необходимая для прекращения ФП, высока, и процедура не всегда успешна, вследствие чего была разработана методика внутренней КВ. С тех пор несколько экспериментальных и клинических исследований [27] обогатили наши знания, и сегодня низкоэнергетическая эндокардиальная дефибрилляция представляет собой новую и многообещающую альтернативу в лечении ФП. Чрезвычайно многообещающие результаты были получены в большом проспективном исследовании, в котором сравнивали низкоэнергетическую внутреннюю КВ с традиционной наружной КВ у 187 пациентов с постоянной формой ФП. В этом исследовании E. Alt и соавт. продемонстрировали, что внутренняя низкоэнергетическая дефибрилляция не только выполнима у людей, но и является более эффективной, чем классическая экстракардиальная трансторакальная КВ. Другим сообщением данного исследования было то, что пациенты, которым не удалось восстановить СР путем наружной КВ, были успешно вылечены с помощью внутренней дефибрилляции, с меньшей тенденцией к возникновению ранних повторных аритмий, чем у других [2].

В настоящее время предпочтение отдается применению низкоэнергетической внутренней КВ (менее 15 Дж). При этом не требуется общей анестезии, необходим только седативный эффект. На данный момент доступны два различных метода ее проведения. При первом используются два катетера. Один помещается в правое предсердие, другой – в коронарный синус или в левую легочную артерию. Второй метод подразумевает наличие единственного катетера в виде кольца, расположенного в правом предсердии и в левой легочной артерии.

Созданы также методы с использованием двух или одного катетера. В сравнительных оценках данных систем не было различий в количестве используемой энергии (8,4±3; 7,2±3 Дж) или возможных осложнениях, в то время как преимущественный успех был высок (93–94%) [1].

Было проведено популяционное исследование пациентов, некоторым из которых была проведена неэффективная наружная КВ. После проведения внутренней КВ частота успешного восстановления СР варьировала от 70 до 92%. Важно отметить, что при синхронизации разрядов с *R*-волной не было зафиксировано никаких желудочковых аритмий. При этом предшествующий разряду интервал *P–R* был более 500 мс [36]. Безопасность и эффективность внутренней КВ подтверждают исследования A. Andraghetty и M. Scalese [3]. Важно обратить внимание на то, что попытки внешней КВ более чем в половине случаев были неудачными.

В проспективном мультицентровом рандомизированном исследовании, включавшем 141 пациента, порог дефибрилляции был значительно ниже в группе с пароксизмальной ФП, чем в группе с хронической ФП (2,0 Дж против 3,6 Дж, $p<0,05$) [24]. Поскольку бифазная форма волны доступна и для наружной КВ, вероятно, что число пациентов, пролеченных с использованием внутренней КВ, в будущем уменьшится. Показаниями для внутренней КВ являются неэффективность наружной КВ и, возможно, наличие эмфиземы, ожирения, пейсмейкера или дефибриллятора, насосов для вливаний лекарственных средств, а также противопоказаний для проведения общей анестезии.

Другими группами первого выбора являются пациенты со сниженным грудным импедансом, как, например, пациенты с ожирением или заболеваниями легких. Кроме того, данный метод можно использовать в некоторых острых ситуациях, например у пациентов с ФП, которым надо выполнить диагностическое ЭФИ и катетерную абляцию, а использование антиаритмических препаратов может затруднить выполнение процедуры.

Если не принимать во внимание тот факт, что временная внутренняя низкоэнергетическая КВ ФП является инвазивным методом и требует катетеризации у пациентов, которые обычно принимают антикоагулянты, безопасность данного метода остается высокой. Одним из преимуществ низкоэнергетической транскатетерной КВ является отсутствие необходимости в общей анестезии, которая может быть опасной для некоторых пациентов. Известно также, что данная процедура безопасна и эффективна у пациентов с хронической сердечной недостаточностью и сниженной функцией ЛЖ.

Наиболее важно то, что внутренняя КВ дает возможность определить клиническую электрофизиологию ФП, например, электрическое ремоделирование и внезапное возвращение аритмии [42]. В итоге опыт использования данного метода может иметь важное значение для развития имплантируемых предсердных дефибрилляторов у пациентов с пароксизмальной ФП.

СТЕПЕНЬ ЭФФЕКТИВНОСТИ КАРДИОВЕРСИИ

Эффективность традиционной внешней монофазной кардиоверсии постоянного тока по данным исследований варьирует в пределах от 70 до 90% [20, 45]. Эта вариабельность частично объясняется различием характеристик пациентов, а также частично разными определениями успеха (что считать успехом). Интервал, с которым может быть оценен результат, колеблется, по литературным данным, от немедленного после КВ до нескольких дней после нее.

Проведение КВ постоянным током непосредственно в правом предсердии через чрескожный катетер показало эффективность более чем в 90% случаев [2]; однако инвазивный характер этой процедуры ограничивает ее применение. Бифазные дефибрилляторы, которые используют меньше энергии, но накладывают и положительные и отрицательные потоки, также показали эффективность более чем в 90% случаев [30].

Однако большинству пациентов с ФП, перенесших КВ, требуется прием антиаритмических препаратов для поддержания СР. Большинство исследований показывают, что вероятность установления СР к концу года лечения антиаритмическими препаратами составляет около 50%. Несмотря на антиаритмическую терапию, наиболее часто рецидив ФП наблюдается в течение трех месяцев после КВ по поводу первого эпизода ФП. Возвращение ФП в период этих 3-х месяцев является показателем неправильности терапии или неадекватности доз препаратов и подтверждает необходимость смены препарата или увеличения дозы, если речь идет о повторении КВ. В некоторых случаях эффективное лечение должно быть прекращено при появлении побочных эффектов, часть из которых может быть опасна. Если продолжительность периода времени после КВ, в течение которого сохранялся СР, более 3-х месяцев, и особенно – более 6 месяцев, может быть обоснованным в случае рецидива повторение электрической КВ с использованием определенных режимов, особенно если это было подтверждено клиническим улучшением у пациента с СР.

ОСЛОЖНЕНИЯ ЭЛЕКТРИЧЕСКОЙ КАРДИОВЕРСИИ ФП

Такие осложнения наружной КВ, как системная эмболия, отек легких, гипотензия, остановка синусного узла, желудочковая тахикардия или фибрилляция, а также повреждение миокарда и дисфункция водителя ритма, встречаются достаточно редко. Однако их выявление и профилактика являются обязательными мероприятиями. Последние опубликованные данные показывают, что в тех случаях, когда антикоагулянтная терапия не проводилась, частота встречаемости системной эмболии во время наружной КВ варьирует от 1 до 7% [4]. Существуют две методики ведения пациентов, позволяющие предотвратить появление эмболических осложнений до и после успешной КВ, в том случае, когда длительность ФП превышает 48 часов. В первом случае проводится прием оральных антикоагулянтов (для достижения уровня международного нормализованного отношения в пределах 2,0–3,0) в течение 3–4 недель перед электрокардиоверсией [17]. Второй вариант стратегии – проведение короткого курса антикоагулянтной терапии гепарином, после чего должно быть обязательно исключено наличие внутрисердечного тромба с использованием чреспищеводной эхокардиографии, так как восстановление механической функции предсердия может продолжаться в течение нескольких недель после восстановления СР, рекомендуется продление оральной антикоагуляции по крайней мере до 4-х недель после КВ. Рекомендации для профилактики эмболических осложнений должны соблюдаться независимо от выбора вида КВ (фармакологической или электрической, наружной или внутренней).

Проведение наружной КВ может вызвать дисфункцию водителей ритма или имплантируемых дефибрилляторов. Двумя наиболее частыми осложнениями являются изменения в программировании устройства и блокада выхода, заканчивающаяся потерей желудочкового захвата. Поэтому переднезаднее положение электродов при электрокардиоверсии является предпочтительным по отношению к переднебоковому положению, так как при этом плотность потока, достигающая устройства, значительно ниже. Когда состояние пациента напрямую зависит от водителя ритма, наличие временной стимуляции является обязательным условием при проведении электрокардиоверсии. Проверка параметров устройства должна быть проведена до и после КВ.

РИСК ТРОМБОЭМБОЛИИ

Выбор времени для проведения КВ зависит от тяжести симптомов и антикоагулянтного статуса. В том случае, когда ФП является главной причиной развития острой сердечной недостаточности, гипотензии или обострений стенокардии у пациентов с ИБС, проведение КВ должно быть немедленным и не зависящим от антикоагулянтного статуса. В более стабильных условиях КВ может быть предпринята вне зависимости от антикоагулянтной терапии в том случае, если длительность выявленной ФП не более 48 часов. Если продолжительность ФП неизвестна или превышает 48 часов, то антикоагулянтная терапия обязательна в течение минимум 21 дня до проведения кардиоверсии. Последние данные показывают, что риск развития тромбоэмболии не отличается при проведении как электрической, так и фармакологической КВ [21].

По крайней мере два механизма могут быть ответственны за риск возникновения тромбоэмболии, связанной с преобразованием ФП в СР. Во-первых, наличие тромба в левом предсердии или его ушке может привести к эмболии вследствие отрыва в результате предсердных сокращений [40]. Во-вторых, в результате сниженной функции левого предсердия и ушка левого предсердия возможно образование тромба после КВ [14].

ЛИТЕРАТУРА

1. *Alt E., Ammer R., Lehmann G.* et al. Efficacy of a new balloon catheter for internal cardioversion of chronic atrial fibrillation without anaesthesia // Heart. – 1998. – Vol. 79. – P. 128–132.
2. *Alt E., Ammer R., Schmitt C.* et al. A comparison of treatment with low-energy intracardiac cardioversion and conventional external cardioversion // Eur. Heart J. – 1997. – Vol. 18. – P. 1796–1804.
3. *Andraghetti A., Scalese M.* Safety and efficacy of low-energy cardioversion of 500 patients using two different techniques // Europace. – 2001. – Vol. 3. – P. 4–9.
4. *Arnold A. Z., Mick M. J., Mazurek R. P.* et al. Role of prophylactic anticoagulation for direct current cardioversion in patients with atrial fibrillation or atrial flutter // J. Amer. Coll. Cardiol. – 1992. – Vol. 19. – P. 851–855.
5. *Bialy D., Lehmann M. H., Schumacher D. N.* et al. Hospitalization for arrhythmias in the United States: Importance of atrial fibrillation // Ibid. – 1992. – Vol. 19. – P. 41-A.
6. *Bianconi L., Santini M., Mennuni L.* et al. Effects of oral propafenone administration before electrical cardioversion of atrial fibrillation: A placebo-controlled study // Ibid. – 1996. – Vol. 28. – P. 700–706.
7. *Bissing J. W., Kerber R. E.* Effect of shaving the chest of hirsute subjects on transthoracic impedance to self-adhesive defibrillation electrode pads // Amer. J. Cardiol. – 2000. – Vol. 86. – P. 587–589.
8. *Botto G. L., Politi A., Bonini W.* et al. External cardioversion of atrial fibrillation: Role of paddle position on technical efficacy and energy requirements // Heart. – 1999. – Vol. 82. – P. 726–730.
9. *Brand F. N., Abbott R. D., Kannel W. B., Wolf P. A.* Characteristics and prognosis of lone atrial fibrillation. 30-year follow-up in the Framingham Study // JAMA. – 1985. – Vol. 254. – P. 3449–3453.
10. *De Simone A., Stabile G., Vitale D. F.* et al. Pre-treatment with verapamil in patients with persistent or chronic atrial fibrillation who underwent electrical cardioversion // J. Amer. Coll. Cardiol. – 1999. – Vol. 34. – P. 810–814.
11. *Ditchey R. V., Le Winter M. M.* Effects of direct-current electrical shocks on systolic and diastolic left ventricular function in dogs // Amer. Heart J. – 1983. – Vol. 105. – P. 727–731.
12. *Elhendy A., Gentile F., Khandheria B. K.* et al. Predictors of unsuccessful electrical cardioversion in atrial fibrillation // Amer. J. Cardiol. – 2002. – Vol. 89. – P. 83–86.
13. *Ewy G. A.* The optimal technique for electrical cardioversion of atrial fibrillation // Clin. Cardiol. – 1994. – Vol. 17. – P. 79–84.
14. *Fatkin D., Kuchar D. L., Thorburn G. W., Feneley M. P.* Transesophageal echocardiography before and during direct current cardioversion of atrial fibrillation: Evidence for «atrial stunning» as a mechanism of thromboembolic complications // J. Amer. Coll. Cardiol. – 1994. – Vol. 23. – P. 307–316.
15. *Go A. S., Hylek E. M., Phillips K. A.* et al. Prevalence of diagnosed atrial fibrillation in adults: National implications for rhythm management and stroke prevention: The Anticoagulation and Risk Factors in Atrial Fibrillation (ATRIA) Study // JAMA. – 2001. – Vol. 285. – P. 2370–2375.
16. *Goette A., Honeycutt G., Langberg J. J.* Electrical remodeling in atrial fibrillation: Time course and mechanisms // Circulation. – 1996. – Vol. 94. – P. 2968–2974.
17. *Hart R. G., Halperin J. L.* Atrial fibrillation and thromboembolism: A decade of progress in stroke prevention // Ann. Intern. Med. – 1999. – Vol. 131. – P. 688–695.
18. *Joglar J. A., Hamdan M. H., Ramaswamy K.* et al. Initial energy for elective external cardioversion of persistent atrial fibrillation // Amer. J. Cardiol. – 2000. – Vol. 86. – P. 348–350.
19. *Kerber R. E., Jensen S. R., Grayzel J.* et al. Elective cardioversion: Influence of paddle-electrode location and size on success rate and energy requirements // N. Engl. J. Med. – 1981. – Vol. 305. – P. 658–662.
20. *Klein A. L., Grimm R. A., Murray R. D.* et al. Use of transesophageal echocardiography to guide cardioversion in patients with atrial fibrillation // Ibid. – 2001. – Vol. 344. – P. 1411–1420.
21. *Klein A. L., Murray R. D., Grimm R. A.* Role of transesophageal echocardiography-guided cardioversion of patients with atrial fibrillation // J. Amer. Coll. Cardiol. – 2001. – Vol. 37. – P. 691–704.
22. *Krahn A. D., Manfreda J., Tate R. B.* et al. The natural history of atrial fibrillation: Incidence, risk factors, and prognosis in the Manitoba Follow-Up Study // Amer. J. Med. – 1995. – Vol. 98. – P. 476–484.

23. *Lau C. P., Lok N. S.* A comparison of transvenous atrial defibrillation of acute and chronic atrial fibrillation and the effect of intravenous sotalol on human atrial defibrillation treshold // PACE. – 1997. – Vol. 20. – P. 2442–2452.
24. *Levy S., Ricard P., Lau C. P.* et al. Multicenter low energy transvenous atrial defibrillation (XAD) trial results in different subsets of atrial fibrillation // J. Amer. Coll. Cardiol. – 1997. – Vol. 29. – P. 750–755.
25. *Lown B., Perlroth M. G., Kaidbey S.* et al. «Cardioversion» of atrial fibrillation. A report on the treatment of 65 episodes in 50 patients // N. Engl. J. Med. – 1963. – Vol. 269. – P. 325–331.
26. *Lund M., French J. K., Johnson R. N.* et al. Serum troponin T and I after elective cardioversion // Eur. Heart J. – 2000. – Vol. 21. – P. 245–253.
27. *Murgatroyd F. D., Slade A. K. B., Sopher S. M.* et al. Efficacy and tolerability of transvenous low energy cardioversion of paroxysmal atrial defibrillation in humans // J. Amer. Coll. Cardiol. – 1995. – Vol. 25. – P. 1347–1353.
28. *Oral H., Souza J. J. Michaud G. F.* et al. Facilitating transthoracic cardioversion of atrial fibrillation with ibutilide pre-treatment // N. Engl. J. Med. – 1999. – Vol. 340. – P. 1849–1854.
29. *Ostrander L. D. Jr., Brandt R. L., Kjelsberg M. O., Epstein F. H.* Electrocardiographic Findings among the Adult Population of a Total Natural Community, Tecumseh, Michigan // Circulation. – 1965. – Vol. 31. – P. 888–898.
30. *Page R. L., Kerber R. E., Russel J. K.* et al. Biphasic versus monophasic shock waveform for conversion of atrial fibrillation: The results of an international randomized, double-blind multicenter trial // J. Amer. Coll. Cardiol. – 2002. – Vol. 39. – P. 1956–1963.
31. *Peleaka B.* A high voltage defibrillator and the theory of high voltage defibrillation // Charles C. Thomas. Proceedings of the Third International Conference of Medical Electronics. – Springfield, 1960. – P. 265.
32. Planning and Steering Committees of the AFFIRM study for the NHLBI AFFIRM investigators. Atrial fibrillation follow-up investigation of rhythm management: The AFFIRM study design // Amer. J. Cardiol. – 1997. – Vol. 79. – P. 1198–1202.
33. *Ricard Ph.* et al. Cardioversion of atrial fibrillation: How and when? // Eur. Heart J. – 2003. – Vol. 5 (Suppl. H). – P. H40–H44.
34. *Ricard P., Levy S., Boccara G.* et al. External cardioversion of atrial fibrillation: Comparison of biphasic vs monophasic waveform shocks // Europace. – 2001. – Vol. 3. – P. 96–99.
35. *Ricard P., Levy S., Trigano J.* et al. Prospective assessment of the minimum energy needed for external electrical cardioversion of atrial fibrillation // Amer. J. Cardiol. – 1997. – Vol. 79. – P. 815–816.
36. *Ricard P., Socas A. G., Taramasco V.* et al. Cardioversion of atrial fibrillation with low energy internal shocks // Arch. Mal. Coeur. – 1997. – Vol. 90. – P. 1605.
37. *Sagrista-Sauleda J., Miralda G., Soler-Soler J.* Electrical cardioversion after amiodarone administration // Amer. Heart J. – 1992. – Vol. 123. – P. 1536–1542.
38. *Saliba W., Juratli N., Chung M. K.* et al. Higher energy synchronized external direct current cardioversion for refractory atrial fibrillation // J. Amer. Coll. Cardiol. – 1999. – Vol. 34. – P. 2031–2034.
39. *Schmitt C., Alt E., Plewan A.* et al. Low energy intracardiac cardioversion after failed conventional external cardioversion of atrial fibrillation /// Ibid. – 1996. – Vol. 28. – P. 994–999.
40. *Stollberger C., Chnupa P., Kronik G.* et al. Transesophageal echocardiography to assess embolic risk in patients with atrial fibrillation. ELAT Study Group. Embolism in Left Atrial Thrombi // Ann. Intern. Med. – 1998. – Vol. 28. – P. 630–638.
41. *Tieleman R. G., Van Gelder I. C., Crijns H. J.* et al. Early recurrences of atrial fibrillation electrical cardioversion: A result of fibrillation-induced electrical remodeling of atria? // J. Amer. Coll. Cardiol. – 1998. – Vol. 31. – P. 167–173.
42. *Timmermans C., Rodriguez L. M., Smeets J. L., Wellens H. J.* Immediate reinitiation of atriaJ fibrillation following internal atrial defibrillation // J. Cardiovasc. Electrophysiol. – 1998. – Vol. 9. – P. 122–128.
43. *Tse H. F., Lau O. P.* Is there a role of cardioversion of very chronic atrial fibrillation by transvenous atrial defibrillation // J. Amer. Coll. Cardiol. – 1998. – Vol. 31. – P 332A.
44. *Van Gelder I. C., Crijns H. J., Van Gilst W. H.* et al. Prediction of uneventful cardioversion and maintenance of sinus rhythm for direct-current electrical cardioversion of chronic atrial fibrillation and flutter // Amer. J. Cardiol. – 1991. – Vol. 68. – P. 41–46.
45. *Van Gelder I. C., Crijins H. J.* Cardioversion of atrial fibrillation and subsequent maintenance of sinus rhythm // PACE. – 1997. – Vol. 20. – P. 2675–2683.
46. *Wolf P. A., Abbott R. D., Kannel W. B.* Atrial fibrillation, as an independent risk factor for stroke: The Framingham Study // Stroke. – 1991. – Vol. 22. – P. 983–988.

© КОЛЛЕКТИВ АВТОРОВ, 2005

УДК 616.125-008.313-073.43-089

ЭНДОКАРДИАЛЬНОЕ КАРТИРОВАНИЕ ПРИ КАТЕТЕРНОЙ РАДИОЧАСТОТНОЙ АБЛАЦИИ У ПАЦИЕНТОВ С ФИБРИЛЛЯЦИЕЙ ПРЕДСЕРДИЙ

Л. А. Бокерия, В. А. Базаев, А. Г. Филатов, О. Л. Бокерия, А. Х. Меликулов, Р. В. Висков, В. В. Чумаков, А. Н. Грицай

Научный центр сердечно-сосудистой хирургии им. А. Н. Бакулева (дир. – академик РАМН Л. А. Бокерия) РАМН, Москва

Фибрилляция предсердий (ФП) является одним из самых распространенных видов нарушений сердечного ритма. По данным C. Furberg и соавт. (1994), ФП в общей популяции встречается в 0,4% случаев, у госпитальных больных в 2–5%, а среди лиц старше 65 лет – в 6,2% случаев среди мужчин и в 4,8% случаев – среди женщин. Пожилые люди с заболеваниями сердца страдают ФП в 9,1% случаев, у лиц того же возраста без болезней сердца и сосудов ФП встречается реже – в 1,6% случаев [5].

Предпосылкой успешного превентивного лечения является знание механизмов ФП – в настоящее время в мировой литературе обсуждаются два механизма. Один из них объясняет ФП существованием одного или более эктопических очагов, задающих высокий предсердный ритм. Второй из них – это теория G. Moe, в которой ФП объясняется множественными волнами риентри, распространяющимися по предсердиям. Последняя теория нашла свое подтверждение в экспериментах на животных [13]. Однако ни теория G. Moe, ни эксперименты M. Allessie на животных не объясняют возникновения волн риентри. Не менее сложным является процесс перехода пароксизмальной формы в хроническую. Значительную роль в развитии хронической формы ФП играет электрофизиологическое ремоделирование сердца – каждый пароксизм ФП вызывает электрические изменения в предсердиях, которые способствуют сохранению и рецидивированию ФП [13].

Развитие современных фармакологических и нефармакологических методов лечения трудно было бы представить без параллельного развития диагностики ФП. Достижением клинической электрофизиологии за последнее десятилетие стала возможность локализовать пусковые факторы развития пароксизмальной формы ФП – триггеры. Электрофизиологическое исследование при хронической форме ФП определило роль критической массы предсердного миокарда, анатомических субстратов для возникновения риентри и анизотропности предсердной рефрактерности при длительном, стабильном течении этой аритмии. Применение современных систем нефлюороскопического картирования сделало зримым процесс распространения возбуждения в предсердиях.

Количество центров, занимающихся проблемой катетерного лечения ФП, резко увеличилось в последнее время, но, несмотря на значительный успех современной медицины – в лечении ФП до сих пор нет единого алгоритма терапии, имеющего высокую эффективность. Поэтому дальнейший прогресс клинической медицины в области лечения ФП немыслим без еще более глубокого изучения патофизиологических изменений в сердце во время фибрилляции предсердий.

КАТЕТЕРНЫЕ МЕТОДЫ ЛЕЧЕНИЯ ФИБРИЛЛЯЦИИ ПРЕДСЕРДИЙ

Основой лечения ФП в настоящее время остается антиаритмическая терапия (антиаритмики 1 и 3 группы). Относительно низкая эффективность этих препаратов и значительное количество побочных эффектов и противопоказаний способствовали развитию нефармакологических методов лечения ФП. Учитывая эти проблемы, большое количество исследований в конце 1980-х и в начале 1990-х годов было направлено на поиск оперативной процедуры, которая будет эффективна в лечении ФП (рис. 1) [6, 10, 12].

Зная, как возникает и поддерживается ФП у конкретного пациента, можно помочь в выборе оптимального метода лечения этого пациента. Легко вообразить, что лежащие в основе ФП различные механизмы будут требовать и различного лечения, а дифференциальный диагноз этих механизмов необходимо устанавливать путем изучения истории заболевания, данных ЭхоКГ, ЭКГ и результатов мониторирования ЭКГ, неинвазивных методов исследования автономной нервной системы и инвазивного электрофизиологического исследования (ЭФИ) сердца.

Хотя патофизиологические механизмы, лежащие в основе ФП, во многих случаях могут быть многофакторными, у некоторых пациентов можно выявить доминирующий патофизиологический механизм. Сегодняшние катетеры и сложные картирующие системы позволяют детально анализировать предсердный электрофизиологический субстрат ФП, который может сыграть главную роль в выборе метода лечения конкретного пациента [18].

Прогресс хирургического лечения ФП обеспечил развитие новых катетерных методов лечения этой аритмии. В 1994 г. M. Haissaguerre и соавт. впервые представили описание двух случаев РЧА у больных с ФП, а в 2000 г. те же авторы представили анализ 234 наблюдений [7, 11, 17]. За этот период они исследовали различные аблационные воздействия, ограниченные правым предсердием или используемые при биатриальном вмешательстве, принципы которого заложены в операции «лабиринт». Процедуры линейной аблации, ограниченные правым предсердием, имели достаточно низкий процент эффективности (менее чем у 20% пациентов с пароксизмальной формой ФП эффек-

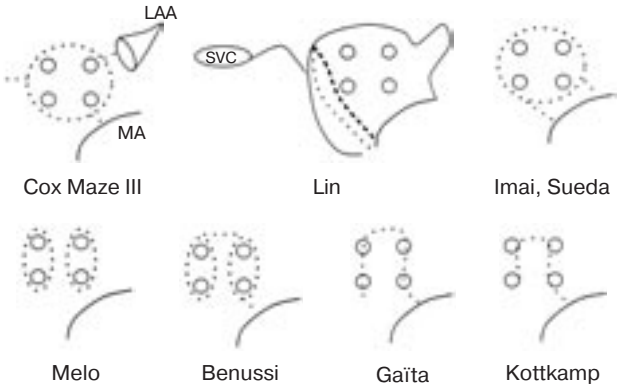

Рис. 1. Схемы хирургических разрезов в левом предсердии, отражающие различные стратегии хирургического лечения ФП [11].

тивно удерживался синусовый ритм после РЧА). «Разрывы» в этих линиях радиочастотных воздействий способствовали рецидивированию ФП, а в некоторых случаях сами по себе обладали проаритмогенным эффектом. В результате авторы сделали вывод об ограниченной эффективности подобных процедур (за исключением тех случаев, когда триггером развития ФП являлось ТП). Создание длинных линейных повреждений в левом предсердии показало большую эффективность даже у пациентов с хронической формой ФП, частота эффективного удержания синусового ритма без антиаритмических препаратов достигала у таких пациентов 44% (от 8 до 78%) в зависимости от длительности наблюдения [15, 16]. Учитывая сложности с применением линейной аблации, авторы, имеющие наибольший опыт в катетерном лечении больных с ФП, рекомендуют данные процедуры для мультирезистентных форм аритмии, у симптомных больных как альтернативу аблации АВ-узла с созданием АВ-блокады [11, 15, 16, 18].

Что касается индукции ФП – имеется два различных типа триггеров ФП, которые могут играть роль пускового механизма и могут быть устранены фокусной катетерной аблацией. Первый тип триггеров – это преждевременные деполяризации, которые инициируют ФП [7–9]. Второй тип – это фокусные предсердные тахиаритмии, которые или реально индуцируют ФП, или мимикрируют ФП за счет фибрилляторного проведения – частые и нерегулярные фронты волн деполяризации в предсердиях. Фокусные предсердные тахиаритмии, которые могут инициировать или мимикрировать ФП, могут быть выявлены в ЭФИ-лаборатории, так как они часто сочетаются с блокадой выхода между местом возникновения тахикардии и собственно миокардом предсердий [2, 3, 7–10, 18].

Такие фокусы ФП могут быть найдены в правом или левом предсердии, коронарном синусе, в верхней полой вене или вене Маршалла, но 96% фокусов локализуются внутри легочных вен (рис. 2) [3, 4, 7–10].

Легочные вены (ЛВ), покрытые муфтами из миокарда, формируют один или несколько слоев миокардиальных волокон, ориентированных в циркулярном, продольном, косом или спиралевидном направлении. Длина миокардиальных муфт варьирует от 2 до 25 мм (в верхних ЛВ от 10 до 20 мм, а в нижних ЛВ – от 5 до 10 мм). Различия в длине мышечных муфт могут объяснить тот факт, что аритмогенные фокусы чаще обнаруживаются в верхних легочных венах, чем в нижних. Аритмогенная природа этих миокардиальных муфт может быть связана отчасти с их эмбриологическим происхождением от того же самого субстрата, который дает рост проводящей системе

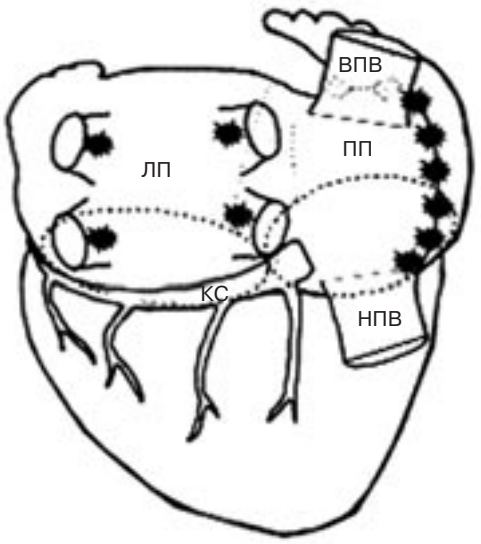

Рис. 2. Локализация аритмогенных триггеров при пароксизмальной ФП.

ВПВ – верхняя полая вена, НПВ – нижняя полая вена, ЛП – левое предсердие, ПП – правое предсердие, КС – коронарный синус. Звездочками помечены места наиболее частой локализации аритмогенных триггеров [17].

сердца и может быть источником нарушенного автоматизма. Однако пока неясно, какой механизм имеют аритмии из легочных вен – повышенного автоматизма, риентри или триггерной активности. Возможно, в генерации этих аритмий играет роль сочетание нескольких механизмов. Во время индукции ФП эктопическая *P*-волна накладывается на *T*-волну ЭКГ предшествующего желудочкового комплекса, создавая типичный феномен «*P* на *T*». Один и тот же эктопический фокус, локализованный в легочной вене, может вызывать развитие разного вида предсердных аритмий: изолированной экстрасистолии, эктопической тахикардии, трепетания или, при очень короткой длине цикла без дискретных *P*-волн, фибрилляции предсердий [2, 3, 7–10].

ФОКУСНАЯ АБЛАЦИЯ ВНУТРИ ЛЕГОЧНЫХ ВЕН

В 1998 г. M. Haissaguerre предложил концепцию устранения пусковых факторов ФП, так называемых эктопических очагов в легочных венах, с помощью РЧА, которая наряду с новыми методами линейной РЧА в левом предсердии позволяет устранять пароксизмальную и персистирующую форму ФП [7].

Для картирования левого предсердия и легочных вен после пункции межпредсердной перегородки в левое предсердие проводят, как правило, два электрода. Первый – управляемый, картирующий электрод (он же служит для выполнения РЧА) и второй – многополюсный (10–20-полюсный) циркулярный управляемый электрод Lasso («Biosense Webster», США).

Рис. 3. Начало пароксизма ФП в результате одиночной ЭС из левой верхней легочной вены (LSPV).

V_1 – отведение поверхностной ЭКГ; LSPV – электрограмма (ЭГ), записанная с электрода, располагающегося в области устья ЛВЛВ; HRA – ЭГ с электрода, расположенного в верхнем отделе правого предсердия (ПП); CS – электрограмма с электрода, расположенного в коронарном синусе. Звездочкой на рисунке отмечен одиночный эктопический комплекс, который в конечном итоге приводит к индукции ФП [1].

Аритмогенной считается та легочная вена, в которой регистрируется единичная или залповая эктопическая активность, в том числе с «запуском» эпизодов ФП или трепетания предсердий (рис. 3) [2, 3, 9–11, 17].

Одним их маркеров специфической активности в области легочных вен является спайк (потенциал) легочной вены, отражающий электрическую активность предсердного мышечного пучка, переходящего из левого предсердия на легочные вены. Этот спайк может присутствовать во время синусового ритма или проявляться при стимуляции в конце многокомпонентной предсердной активности. Как правило, первый (низкочастотный) компонент отражает активность стенки левого предсердия, а второй (высокочастотный) является спайком легочной вены (рис. 4) [3, 10, 11, 17].

Эта последовательность активации предсердий и легочных вен меняется при экстрасистолии (или эктопической тахикардии). Спонтанное развитие эктопий делает их картирование процессом трудоемким и малопредсказуемым; кроме того, устранение одного фокуса не гарантирует отсутствия новых, требующих повторных воздействий.

Первый подход к аблации фокусов из легочных вен, являющихся триггерами или стимулирующих возникновение ФП, включает *доставку радиочастотной (РЧ) энергии прямо к месту происхождения аритмии внутри легочной вены – непосредственно к аритмогенному фокусу* (рис. 5, *а*). Локализация места происхождения аритмии определяется с помощью картирования времени наиболее ранней эндокардиальной активации. В двух публикациях (Haissaguerre M., 1998; Chen S., 1999) описаны результаты фокусной аблации внутри легочных вен с наблюдением более 6 месяцев после аблации [3, 7]. В эти исследования были включены соответственно 45 и 79 пациентов, которые имели частую предсердную эктопию и эпизоды пароксизмальной ФП. Внутри ЛВ было выявлено от 65 до 103 эктопических фокусов. РЧА производилась в участках картирования наиболее ранней активации, в среднем пациенты подверглись 4–7 воздействиям, которые производились внутри ЛВ [4, 7]. В одном из последних исследований 75% пациентов за время нахождения в стационаре требовалась вторая и третья процедура для достижения полной изоляции всех ЛВ, после чего до 8 месяцев 62% пациентов были свободны от эпизодов ФП без приема антиаритмических препаратов (ААП) [7]. Результаты были более привлекательны в другом исследовании, где только 7% пациентов нуждались во второй процедуре РЧА, а эффективность составила 86% через 6 месяцев после РЧА. Однако в более поздних публикациях авторов из той же лаборатории частота рецидивов при наблюдении за 24 месяца увеличилась до 25% [3].

Самыми типичными осложнениями после фокусных аблаций аритмий из ЛВ являются тампонада сердца (менее 4%), преходящие ишемические эпизоды (менее 2%) и симптоматичные стенозы легочных вен (менее 2%) [20]. Хотя асимптоматичные стенозы

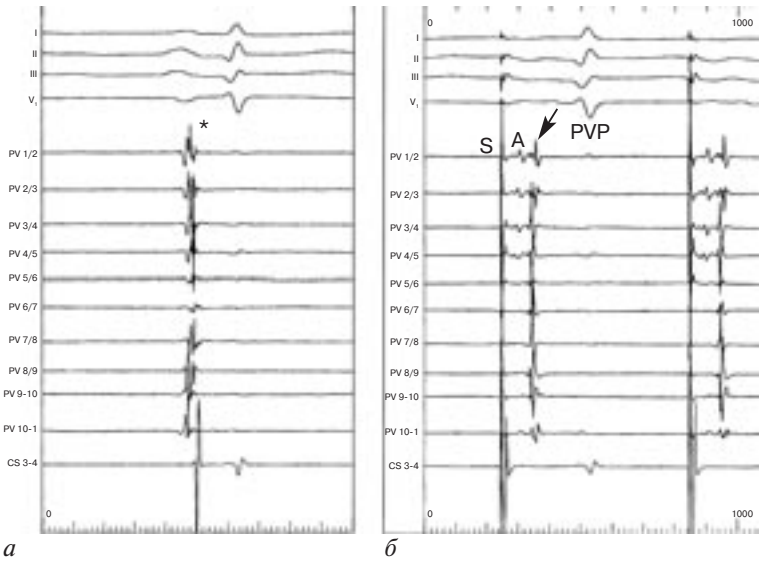

Рис. 4. Активация левой верхней легочной вены (PV), записанная с многополюсного электрода Lasso на синусовом ритме (*а*) и во время стимуляции дистального отдела коронарного синуса (*б*).

I, II, III, V_1 – отведения поверхностной ЭКГ; CS – электрограмма с электрода, расположенного в коронарном синусе; S – артефакт стимула; A – спайк, отражающий активацию левого предсердия; PVP – спайк, отражающий активацию ЛВ [9].

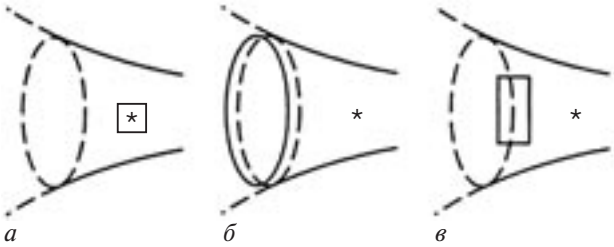

Рис. 5. Различные стратегии РЧА при устранении эктопических фокусов в ЛВ (звездочкой отмечена условная локализация аритмогенного очага в легочной вене) [3].

а – фокусная абляция; *б* – циркулярная абляция; *в* – сегментарная абляция.

ЛВ могут возникать более чем в 40% случаев в местах, где производится абляция, риск симптоматичных стенозов ЛВ может быть очень маленьким, если количество РЧА-воздействий, производимых внутри ЛВ, будет сведено к минимуму [2, 3, 7, 18].

Ранний опыт с фокусной абляцией аритмий из ЛВ показал, что частота рецидивов высокая, а успех очень посредственный, даже в лабораториях, имеющих большой опыт. Субоптимальные результаты можно объяснить следующими факторами:

– наличие у большинства пациентов множественных фокусов;

– во время процедуры не наблюдалось спонтанного и индуцированного развития ФП;

– появление новых фокусов после процедуры за пределами ЛВ;

– риск стенозов ЛВ ограничивает количество доставляемой РЧ-энергии внутри ЛВ;

– трудность картирования эктопии из-за частых рецидивов персистирующей ФП, требующих кардиоверсии [2, 3, 7–11, 17, 18].

ИЗОЛЯЦИЯ ЛЕГОЧНЫХ ВЕН

Ограничения, связанные с фокусной абляцией внутри ЛВ, способствовали развитию других методик абляции аритмий из ЛВ при ФП. Первой альтернативой является *электрическая изоляция ЛВ с помощью круговой абляции вокруг их устьев* (рис. 5, *б*). Процедура не требует наличия спонтанных или индуцированных аритмий, практически не требует картирования и эффективна в профилактике рецидивов ФП, причиной которых являются множественные фокусы в легочных венах, даже при появлении новых фокусов через некоторое время [3, 15, 18].

Для электрической изоляции ЛВ были использованы две методики. Первая методика заключается в доставке множественных продолженных от точки к точке РЧ-воздействий по кругу в левом предсердии вокруг устьев легочных вен [15]. Радиочастотная абляция проводится по всей окружности легочной вены до полного устранения потенциалов ЛВ с локальной амплитудой предсердного спайка менее 0,1 мВ, причем проводится РЧ-изоляция всех (не только аритмогенных) легочных вен, а далее с использованием нефлюороскопической навигационной системы проводится оценка полноты изоляции ЛВ [15].

Вторая методика заключается в использовании ультразвуковой энергии для создания кругового повреждения катетером, который имеет ультразвуковой трансдьюсер, установленный около его кончика. Трансдьюсер имеет внутри надуваемый баллон, который используется для окклюзии легочной вены и стабилизации трансдьюсера в месте соединения ЛВ и ЛП. Эта методика была эффективна в 67% случаев у 15 пациентов с пароксизмальной или персистирующей формой ФП [14].

Теоретически данная методика изоляции ЛВ, основанная на анатомическом подходе, имеет значительные преимущества перед фокусной абляцией внутри ЛВ. Однако опубликованные данные об опыте использования этой методики минимальны, и ее выполнимость и безопасность еще должны быть установлены [2, 15, 18].

СЕГМЕНТАРНАЯ ИЗОЛЯЦИЯ ЛЕГОЧНЫХ ВЕН

Миокардиальные волокна, которые окружают ЛВ, могут быть представлены не по всей окружности устьев ЛВ. Следовательно, прекращение проведения импульса от предсердий внутрь ЛВ, и наоборот, от ЛВ к ЛП, может быть достаточным, чтобы не производить абляцию вдоль всей окружности ЛВ. Кроме того, *РЧ-энергия может доставляться в этом случае к сегменту устья, у которого имеются мышечные волокна* (рис. 5, *в*). Эти места определяются путем обнаружения высокочастотных деполяризаций, которые, скорее всего, представляют потенциалы мышечных муфт ЛВ. Записи потенциалов устьев ЛВ облегчаются с помощью многополюсных катетеров Lasso (10–20 полюсов), имеющих петлевидную форму с полюсами, расположенными вдоль дистальной петли, входящей внутрь устья ЛВ. Имеются четкие доказательства того, что электрическую изоляцию ЛВ можно осуществить за счет селективной абляции устьевых участков, где регистрируются потенциалы ЛВ, которые могут занимать менее 25% окружности ЛВ (Jais P. и соавт., 2002) [11]. По опыту этих авторов, полной электрической изоляции ЛВ можно достичь с помощью 1–5 РЧ-воздействий в вышеуказанных участках (рис. 6) [2, 8–11, 17, 18].

Так как потенциалы устьев ЛВ могут быть записаны во время синусового ритма или предсердной стимуляции, сегментарный подход к изоляции ЛВ не требует детального картирования спонтанной эктопии. Вполне достаточно определить, какая вена является аритмогенной, и не искать место происхождения фокуса в ЛВ. Если во время

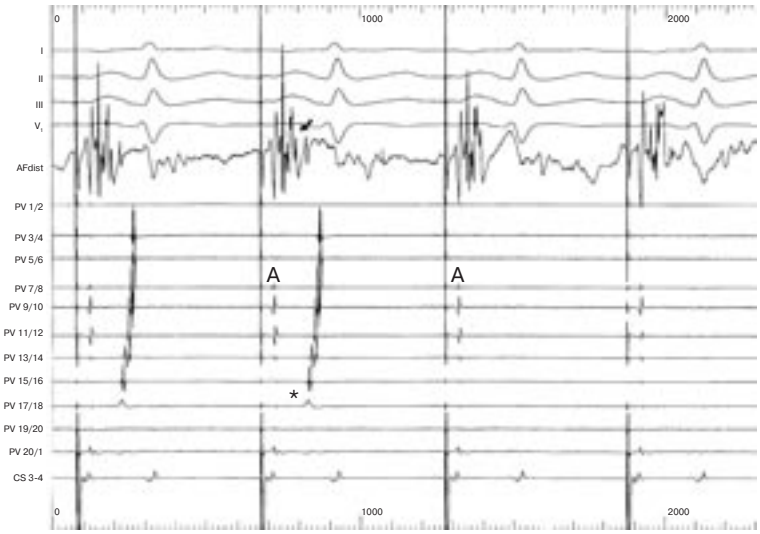

Рис. 6. Исчезновение спайка ЛВ во время сегментарной РЧ-изоляции ЛВЛВ при стимуляции дистального отдела коронарного синуса.

I, II, III, V_1 – отведения поверхностной ЭКГ; PV – электрограмма (ЭГ), записанная с электрода Lasso, располагающегося в области устья ЛВЛВ; CS – электрограмма с электрода, расположенного в коронарном синусе; А – спайк, отражающий активацию левого предсердия. Звездочкой отмечено место приложения РЧ-энергии [9].

процедуры аблации эктопия не проявляется, то вполне возможно производить эмпирическую сегментарную изоляцию верхних ЛВ и нижней левой ЛВ, которые в большинстве случаев легко доступны и чаще всего являются триггерами ФП.

Критерием эффективной изоляции ЛВ от левого предсердия является блокада входа импульса из левого предсердия в ЛВ на синусовом ритме (во время стимуляции коронарного синуса, ушка левого предсердия), и наоборот, блокада выхода импульса в левое предсердие при стимуляции легочной вены, а также диссоциация электрической активности предсердий и ЛВ (рис. 7).

После успешной РЧ-изоляции ЛВ используются провокационные тесты – введение адреномиметиков, стимуляция различных отделов предсердий. Наличие спайка легочных вен после аблации ассоциируется с высоким риском рецидива ФП [2, 11, 17, 18].

Главным преимуществом этой методики является то, что нет необходимости в детальном картировании всех фокусов в ЛВ, а также то, что имеется ясная конечная цель аблации, даже когда спонтанные аритмии практически отсутствуют. Более того, процедура может быть произведена с помощью обычных катетеров для аблации и не требуются специализированные устройства, такие как баллонный катетер для ультразвуковой аблации. Устранение всех потенциалов внутри ЛВ показывает, что у устьев ЛВ нет мышечных волокон, которые способны проводить импульсы в ЛВ и из них в ЛП. В исследовании, включавшем 90 пациентов с пароксизмальной ФП, частота успеха в профилактике рецидивов ФП без приема антиаритмических препаратов (ААП) через 8 месяцев после сегментарной РЧА ЛВ составляла 90%, при прекращении электрической активности во всех аритмогенных ЛВ, а если потенциалы оставались более чем в одной ЛВ, то частота успеха составляла 55% [8].

Начальный опыт с использованием сегментарной устьевой аблации ЛВ под контролем картирования потенциалов ЛВ оказался многообещающим, с отдаленной эффективностью в лечении пароксизмальной ФП до 90% и с минимальным количеством осложнений в виде стенозов ЛВ.

Слабым звеном всех существующих методик катетерного лечения ФП является высокая частота рецидивов аритмии, что может быть обусловлено как минимум тремя основными факторами: 1) восстановлением проводимости после РЧ-изоляции ЛВ; 2) существованием аритмогенных фокусов в нескольких ЛВ и их проявлением после РЧ-изоляции других ЛВ; 3) проявлением аритмогенных фокусов за пределами легочных вен (верхняя полая вена, коронарный синус, межпредсердная перегородка, задняя стенка левого предсердия) [11, 16].

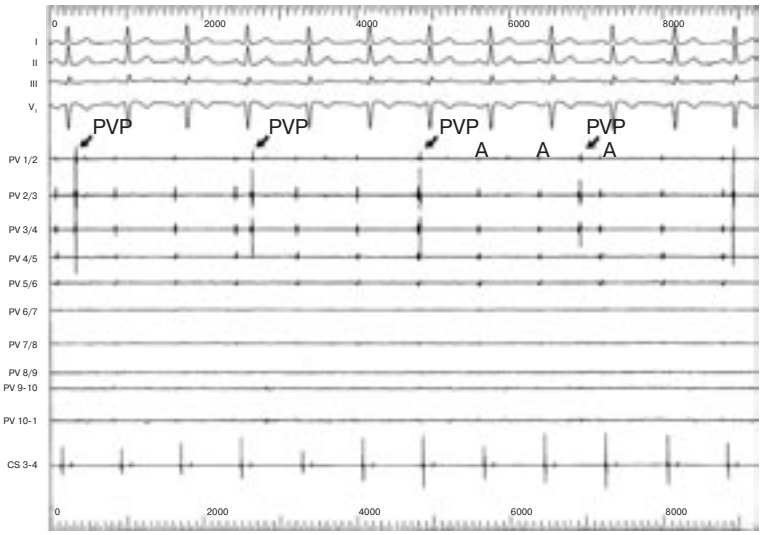

Рис. 7. Диссоциация электрической активности в легочной вене и левом предсердии.

I, II, III, V_1 – отведения поверхностной ЭКГ; PV – электрограмма (ЭГ), записанная с электрода Lasso, располагающегося в области устья ПНЛВ; CS – электрограмма с электрода, расположенного в коронарном синусе; А – спайк, отражающий активацию левого предсердия; PVP – спайк, отражающий активацию ЛВ [9].

ЗАКЛЮЧЕНИЕ

Использование новых технологий при электрофизиологической диагностике ФП должно позволить определять механизмы формирования и поддержания аритмии, выявлять так называемые аритмогенные фокусы, однако развивающиеся технологии пока имеют целый ряд ограничений. Использование автоматического картирования с катетерами-корзинами (Basket-catheters) ограничено тем, что не вся поверхность предсердия может быть нанесена на карту из-за сложности анатомии предсердий и неполного прилегания полюсов. Картирование триггеров на основании *P*-волны поверхностной ЭКГ ограничено низкой амплитудой и плохим разрешением сигнала. Бесконтактные системы навигационного картирования очень полезны для идентификации «нечастых» фокусов, однако они обладают низким пространственным разрешением и, кроме того, имеют технические ограничения при манипуляции в полости ЛП [11].

В настоящее время лучшими кандидатами для устранения фокусных триггеров являются симптомные, резистентные к ААП пациенты с пароксизмальной формой ФП, когда вклад ремоделирования предсердий из-за короткого течения ФП незначителен.

На основании имеющихся в настоящее время данных можно заключить, что наиболее приемлемой стратегией РЧ-аблации является сегментарная устьевая аблация всех или аритмогенных ЛВ, направленная на устранение всех патологических проводящих путей между ЛВ и ЛП. У пациентов с устойчивой и тем более хронической формой ФП наряду с изоляцией легочных вен необходимо использовать линейную РЧА как в правом, так и в левом предсердии для модифицирования субстрата ФП.

Соотношение польза/риск от линейной аблации в ЛП и/или в ПП остается неизвестным. Сегодня эти методики должны рассматриваться как исследовательские процедуры и предлагаться пациентам с симптоматичными пароксизмами ФП, которые рефрактерны к основным группам ААП.

ЛИТЕРАТУРА

1. *Allessie M. A.* Mechaninisms of initiation of atrial fibrillation: Implications for non-farmocological treatment // Atrial fibrillation (Special issue). – International Cardiology for a global perspective on cardiac care... – Summer, 2002. – P. S34–S39.
2. *Chen S. A.* Mapping-guided ablation of paroxysmal atrial fibrillation – evolving approaches // Atrial fibrillation (Special issue). – International Cardiology for a global perspective on cardiac care... – Summer, 2002. – P. S45–S50.
3. *Chen S. A., Hsieh M. H., Tai C. T.* et al. Initiation of atrial fibrillation by ectopic beats originating from the pulmonary veins: Electrophysiological characteristics, pharmacological responses, and effects of radiofrequency ablation // Circulation. – 1999. – Vol. 100, № 18. – P. 1879–1886.
4. *Chen S. A., Tai C. T., Yu W. C.* et al. Right atrial focal atrial fibrillation: Electrophysiologic characteristics and radiofrequency catheter ablation // J. Cardiovasc. Electrophysiol. – 1999. – Vol. 10. – P. 328–335.
5. *Fuster V.* et al. Patients with atrial fibrillation. – ACC/AHA/ESC Guidelines for the management of patients with atrial fibrillation: Executive summary // Circulation. – 2001. – Vol. 104. – October 23. – P. 2118–2150.
6. *Cox J., Schuessler R., Boineau J.* The development of the Maze procedure for the treatment of atrial fibrillation // Semin. Thorac. Cardiovasc. Surg. – 2000. – Vol. 12. – P. 2–14.
7. *Haissaguerre M., Jais P., Shah D. C.* et al. Spontaneous initiation of atrial fibrillation by ectopic beats originating in the pulmonary veins // New Engl. J. Med. – 1998. – Vol. 339, № 10.– P. 659–666. (3)
8. *Haissaguerre M., Jais P., Shah D. C.* et al. Electrophysiological end point for catheter ablation of atrial fibrillation initiated from multiple pulmonary venous foci // Circulation. – 2000. – Vol. 101. – P. 1409–1417.
9. *Haissaguerre M., Shah D. C., Jais P.* et al. Catheter ablation of atrial fibrillation: Targeting the triggers // D. P. Zipes, M. Haissaguerre. Catheter ablation of arrhythmias, second edition. – Chapter 5. – NY: Futura Pub. Co., 2002.
10. *Jais P., Haissaguerre M., Shah D. C.* et al. A focal source of atrial fibrillation treated by discrete radiofrequency ablation // Circulation. – 1997. – Vol. 95. – P. 572–576.
11. *Jais P., Weerasooriya R., Shah D. C.* et al. Ablation therapy for atrial fibrillation (AF): past, present and future // Cardiovasc. Res. – 2002. – Vol. 54. – P. 337–346.
12. *Melo J.* Surgery for atrial fibrillation: state of the art // Atrial fibrillation (Special issue). International Cardiology. – Summer 2002. –P. S41–S43.
13. *Moe G. K., Abildskov J. A.* Atrial fibrillation as a self-sustaining arrhythmia independent of focal discharge // Amer. Heart J. – 1959. – Vol. 58. – P. 59–70.
14. *Natale A., Pisano E., Shewchik J.* First human experience with pulmonaryvein isolation using a through-the-ballon circumferential ultrasound ablation system for recurrent atrial fibrillation // Circulation. – 2000. – Vol. 102. – P. 1879–1882.
15. *Pappone C., Rosanio S., Oreto G.* et al. Circumferential radiofrequency ablation of pulmonary vein ostia: A new anatomic approach for curing atrial fibrillation // Ibid. – 2000. – Vol. 102. – P. 2619–2628.
16. *Parcker D.* Linear ablation for atrial fibrillation: The pendulum swings back // D. P. Zipes, M. Haissaguerre. Catheter ablation of arrhythmias. Second edition. – Chapter 6. – NY: Futura Pub. Co., 2002.
17. *Shah D. C., Haissaguerre M., Jais P.* et al. Curative catheter ablation of paroxysmal atrial fibrillation in 200 patients: Strategy for presentations ranging from sustained atrial fibrillation to no arrhythmias // PACE. – 2001. – Vol. 24. – P. 1541–1558.
18. *Scheinman M. M., Huang S.* The NASPE prospective catheter ablation registry // Ibid. – 2000. – Vol. 23. – P. 1020–1028.

© Т. Т. КАКУЧАЯ, Н. Г. КОЧЛАДЗЕ, 2005

УДК 616.125-008.313:615.22

НЕАНТИАРИТМИЧЕСКИЕ ПРЕПАРАТЫ В ЛЕЧЕНИИ ФИБРИЛЛЯЦИИ ПРЕДСЕРДИЙ

Т. Т. Какучая, Н. Г. Кочладзе

Научный центр сердечно-сосудистой хирургии им. А. Н. Бакулева (дир. – академик РАМН Л. А. Бокерия) РАМН, Москва

Фибрилляция предсердий (ФП) – наиболее часто встречающееся устойчивое нарушение ритма сердца, распространенность которого растет с возрастом населения. Причиной развития ФП в большинстве случаев является сердечно-сосудистая патология, но примерно 15–20% всех пациентов с ФП не имеют какой-либо кардиальной патологии [24]. Ухудшение гемодинамики и развитие тромбоэмболий, связанные с ФП, влекут за собой значительную заболеваемость, смертность и финансовые затраты. Высокая распространенность ФП, спектр вызываемых ею осложнений, в том числе фатальных, и инвалидизация значительной части пациентов определяют главную задачу – разработку наиболее эффективных методов ее лечения.

Современные лечебные алгоритмы ФП включают фармакологические и нефармакологические подходы в комбинации с антитромботическими стратегиями с возможностью оптимального выбора для каждого конкретного пациента. Все это предполагает восстановление и поддержание синусового ритма или контроль частоты желудочковых сокращений (ЧЖС) и профилактику тромбоэмболий. С учетом множества причин и механизмов ФП, ее терапия чрезвычайно сложна и многообразна (рис. 1).

В настоящее время особое внимание привлекает вопрос медикаментозного контроля процесса ремоделирования предсердий (РП), лежащего в основе рецидивирования ФП. Понятие «ремоделирование предсердий» было введено в 1995 г. C. E. F. Wijffels и M. A. Alessie, предположившими, что ФП вызывает нарушения электрофизиологических и структурных свойств миокарда предсердий, которые в свою очередь поддерживают ее существование. Так появилось утверждение о том, что «фибрилляция предсердий порождает фибрилляцию предсердий» [55]. РП в своем развитии проходит ряд этапов или уровней: электрофизиологический, функциональный и морфологический, причем эти этапы могут протекать одновременно (рис. 2). Короткие пароксизмы ФП вызывают изменения предсердной рефрактерности за счет увеличения длительности потенциала действия (ПД) и/или нарушения механизма адаптации эффективного ре-

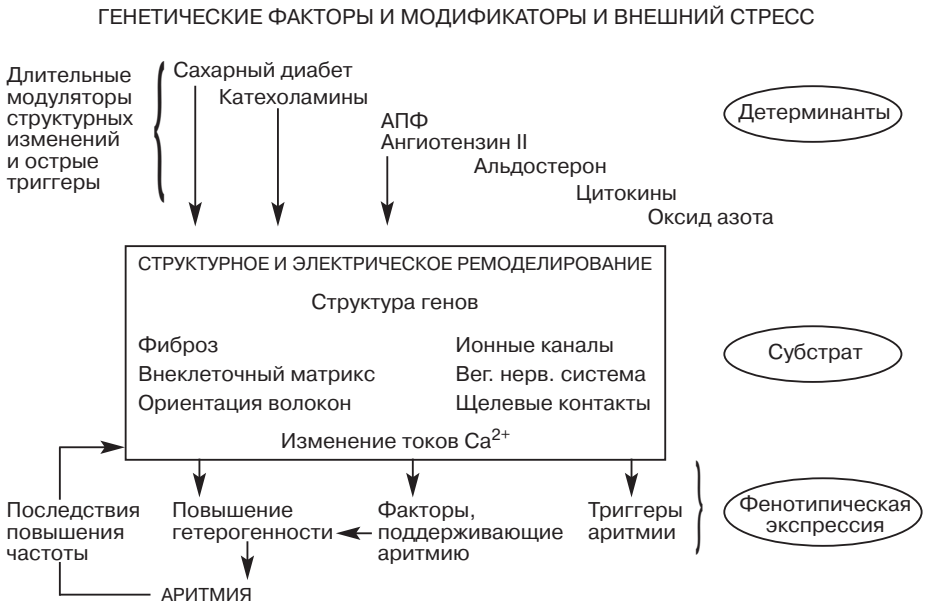

Рис. 1. Новые подходы к антиаритмической терапии (Members Sicilian Gambit // Eur. Heart. J. – 2001. – Vol. 22. – P. 2148–2163).

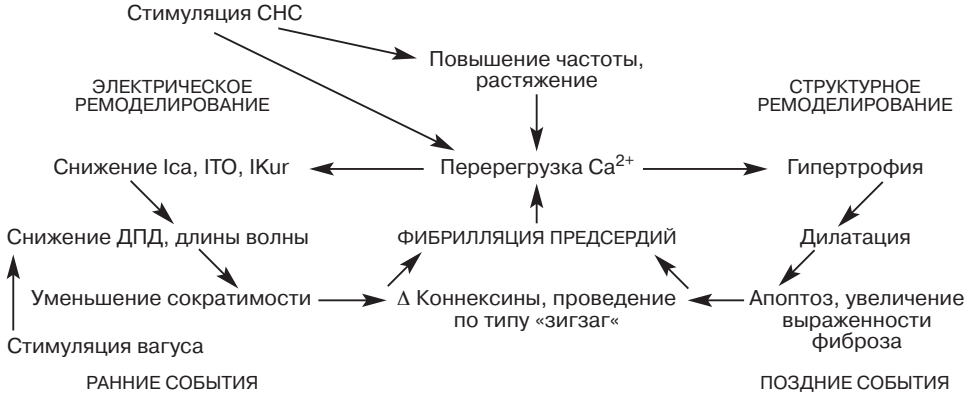

Рис. 2. Схематическое изображение процессов, лежащих в основе ремоделирования предсердий при фибрилляции предсердий (*Allessie M., Ausma J., Schotten U.* Electrical, contractile and structural remodeling during atrial fibrillation // Cardiovasc. Res. – 2002. – Vol. 54. – P. 230–246).

ДПД – длительность потенциала действия; СНС – симпатическая нервная система; Ica – входящий кальциевый ток; ITO и IKur – калиевые токи во время реполяризации.

фрактерного периода (ЭРП) к частоте ритма. Такие изменения могут выявляться уже через несколько секунд после увеличения частоты ритма [19]. Этот процесс адаптации функциональных и метаболических свойств, или псевдоремоделирование, быстро развивается и заканчивается и в своей основе имеет следующие процессы: изменение внутриклеточной концентрации ионов, активности ионных насосов, фосфорилирования ионных каналов. Истинное ремоделирование развивается в условиях длительно существующей (дни или недели) тахикардии и представляет собой нарушение структуры и свойств специфических белков ионных каналов сарколеммы. Эти изменения сохраняются длительное время после прекращения пароксизма и возникают не вследствие функциональных изменений, а в результате нарушения структуры рибонуклеиновой кислоты (РНК), кодирующей специфические белки ионных каналов, что проявляется нарушением экспрессии генов. Эти изменения не полностью обратимы [2]. Процесс ремоделирования затрагивает все функции предсердий: электрическую, сократительную, секреторную, приводя на конечных этапах патогенеза и к морфологическим их изменениям – фиброзу. Фиброз, являющийся морфологической основой сократительной дисфункции, гетерогенности миокарда, создает условия для формирования риентри. При ФП интерстициальный фиброз может также вызываться повышением экспрессии ангиотензинпревращающего фермента (АПФ) [14]. Фиброз развивается при длительном (месяцы или годы) существовании ФП [1, 20].

ИНГИБИТОРЫ АНГИОТЕНЗИНПРЕВРАЩАЮЩЕГО ФЕРМЕНТА И АНТАГОНИСТЫ АНГИОТЕНЗИНОВЫХ РЕЦЕПТОРОВ

В многочисленных экспериментальных и клинических исследованиях оценивается влияние ингибиторов ангиотензинпревращающего фермента (ИАПФ) и антагонистов ангиотензиновых рецепторов (ААР) на процесс ремоделирования. Основные эффекты ИАПФ и ААР на процессы ремоделирования включают уменьшение растяжения предсердий за счет снижения в них давления, увеличение рефрактерности (влияние на ионные токи), снижение симпатического тонуса [14]. Эти группы препаратов имеют широкие перспективы применения для коррекции процессов ремоделирования предсердий, прежде всего по аналогии с их влиянием на обратное развитие постинфарктного ремоделирования левого желудочка (ЛЖ). ААР и ИАПФ уменьшают число желудочковых аритмий после ишемических поражений, в том числе снижают число реперфузионных аритмий. Роль ангиотензина II в генезе желудочковых аритмий обусловлена увеличением внутриклеточной концентрации Ca^{2+}. Следует отметить, что плотность ангиотензиновых рецепторов в предсердиях значительно выше, чем в желудочках, следовательно, ангиотензининдуцируемая кальциевая перегрузка играет гораздо большую роль в электрическом ремоделировании предсердий, чем желудочков. Кроме того, по данным H. Nakashima (2000), АПФ-независимое образование ангиотензина II, вызываемое химазами, наиболее выражено в левом предсердии по сравнению с другими камерами сердца, следовательно, важно установить, какой из путей образования ангиотензина II – АПФ-зависимый или химазный – в большей степени влияет на электрофизиологические свойства предсердий. H. Nakashima и соавт. в эксперименте доказали роль ангиотензина II в процессе электрического РП – применение каптоприла или кандесартана предотвращало укорочение ЭРП при учащающей стимуляции предсердий, в то время как инфузия ангиотензина II усугубляла укорочение ЭРП. Совместное же использование ИАПФ и ААР независимо от

гипотензивного эффекта улучшало продукцию эндотелина-1 и накопление коллагена, а также диастолическую функцию эффективнее, чем при раздельном использовании данных препаратов [23, 26]. K. Kumagai и соавт. (2003) показали, что кандесартан может предотвращать развитие ФП у собак путем торможения развития структурного РП. По данным экспериментального исследования S. Cardin и соавт. [4] и D. Li и соавт. [31], ИАПФ лишь частично препятствовали структурному ремоделированию предсердий (за счет ингибирования апоптоза) и уменьшали, но не устраняли развитие фиброза. В 2001 году D. Li и соавт. опубликовали результаты экспериментального исследования, согласно которым эналаприл способствовал снижению концентрации ангиотензина II, экспрессии митогенактивированной протеинкиназы (МАПК) и способствовал уменьшению фиброза предсердий и нарушений проводимости при хронической сердечной недостаточности (ХСН). В 2002 г. Y. Shi и соавт. также показали на примере экспериментальной модели ХСН, приводящей к функциональным и структурным изменениям миокарда обоих предсердий и ассоциирующейся с высоким риском развития ФП, что эналаприл способствует ослаблению РП и таким образом задержке фиброзных изменений. Вышесказанное позволяет заключить, что ИАПФ могут предотвращать развитие ФП при ХСН путем ингибирования структурного РП. Известно, что повышение активности симпатической нервной системы способствует рецидивированию ФП. ИАПФ и ААР обладают выраженной симпатолитической активностью, уменьшая циркуляцию норадреналина и ангиотензина II и увеличивая барорефлекторную чувствительность, что также может способствовать уменьшению рецидивирования ФП [11, 15, 28]. Калийсберегающие свойства ИАПФ и ААР могут также способствовать уменьшению риска развития ФП. Некоторые ААР (в частности, лозартан и E3174) в терапевтических концентрациях могут модифицировать калиевые ионные токи – быстрый компонент тока с задержанным выпрямлением (HERG) и медленный компонент тока с задержанным выпрямлением (Ks) [3].

Что касается клинических исследований, то по данным 4-летнего исследования, проведенного O. D. Pedersen и соавт. [41], ИАПФ уменьшают риск развития ФП после инфаркта миокарда на 55%. Метаанализ 7 рандомизированных контролируемых исследований (проведенных с 1991 по 2003 г.), охвативших 24 849 пациентов (средний возраст составил от 52 до 80 лет), показал, что применение ИАПФ (каптоприла, эналаприла, трандолаприла или лизиноприла) и/или ААР (ирбесартана или валсартана) значительно снижает риск (почти в 2 раза по сравнению с контрольными группами) развития новых эпизодов ФП или рецидивирования ФП у пациентов с сердечно-сосудистыми заболеваниями (артериальной гипертензией, сердечной недостаточностью, ишемической болезнью сердца) или сахарным диабетом [32]. Контрольные группы включали пациентов, принимающих плацебо (в 3-х исследованиях), другие препараты (бета-адреноблокаторы, блокаторы кальциевых каналов, диуретики), или пациентов, не получающих какой-либо дополнительной терапии. Влияние ИАПФ и ААР на частоту развития ФП было более благоприятным у пациентов с большей тяжестью вышеуказанных сердечно-сосудистых заболеваний (сердечная недостаточность, постинфарктный кардиосклероз, документированные эпизоды ФП в анамнезе) или сахарного диабета, чем у пациентов, например, с изолированной артериальной гипертензией. Несмотря на обнадеживающие данные, результаты любого метаанализа следует воспринимать с некоторой осторожностью. Сохраняется необходимость в проведении более широкомасштабных клинических исследований. Недостатками данного метаанализа можно считать: недооценку истинной частоты встречаемости ФП по целому ряду причин (нельзя исключить возникновение бессимптомных эпизодов ФП, купирующихся самостоятельно, и положительное влияние бета-адреноблокаторов на частоту развития ФП в некоторых исследованиях); из этих 7 рандомизированных исследований 4 являлись открытыми и 3 – слепыми, и все они были гетерогенны по степени риска развития ФП и другим признакам. Необходимо также отметить, что в эти исследования не были включены пациенты с идиопатической формой ФП, так что невозможно говорить о положительной роли ИАПФ и ААР в лечении данной категории пациентов. Из-за способности повышать тонус парасимпатической нервной системы эти препараты, возможно, не окажутся полезными для пациентов с идиопатической ФП.

K. Ueng и соавт. показали, что лечение пациентов с персистирующей формой ФП ИАПФ (эналаприл 20 мг/сутки и более) в течение 4-х недель до электрической кардиоверсии и продолжение их приема после кардиоверсии способствовали значительному снижению частоты рецидивов ФП.

Однако данные одного экспериментального и одного клинического исследования о влиянии ИАПФ на процесс РП отличаются от результатов вышеуказанных исследований. Так, K. Shinagawa и соавт. не выявили благоприятного действия эналаприла на ФП-индуцированное РП в экспериментальном исследовании на собаках. J. Moreno и соавт. показали, что эналаприл (в виде в/в инфузии) не предотвращал развития электрического ремоделирования предсердий у 16 пациентов со

структурными заболеваниями сердца и суправентрикулярными тахиаритмиями. Авторы сравнивали ЭРП до начала учащающей стимуляции предсердий (250 мс) и через 10 минут после ее проведения после введения болюсной дозы эналаприлата (0,015 мг/кг). Эналаприл не тормозил развитие электрического ремоделирования предсердий, индуцированного учащающей стимуляцией.

В настоящее время проводятся два рандомизированных исследования: ONTARGET – по изучению влияния телмисартана изолированно или в сочетании с рамиприлом, и TRANSCEND – по изучению влияния телмисартана при непереносимости ИАПФ на частоту развития ФП у пациентов с сердечно-сосудистыми заболеваниями. Их окончательные результаты будут известны через 5–6 лет.

БЛОКАТОРЫ КАЛЬЦИЕВЫХ КАНАЛОВ

Перегрузка кардиомиоцитов Ca^{2+} и уменьшение плотности кальциевых каналов в фибриллирующем миокарде играют важную роль в ФП-индуцируемом ремоделировании, поэтому исследователи начали изучать возможности влияния антагонистов Ca^{2+} на обратное развитие РП. В настоящее время многочисленные экспериментальные и клинические исследования, оценивающие эффект антагонистов Ca^{2+} на процессы РП, дают довольно противоречивые результаты.

Некоторые экспериментальные исследования показали, что изменения электрофизиологических свойств предсердий, развивающиеся при частой электростимуляции, значительно уменьшаются при инфузии верапамила [8, 13, 49]. Верапамил оказывает различный эффект на активированные частой стимуляцией клетки предсердий в зависимости от времени его назначения и длительности частой стимуляции. Верапамил может предотвращать изменения рефрактерности только в ранние сроки, а через дни или недели частой стимуляции он либо неэффективен, либо может оказывать парадоксальное действие. В клиническом исследовании W. C. Yu и соавт. [57] продемонстрировали уменьшение степени укорочения ЭРП при стимулированной ФП после предварительной инфузии верапамила. T. Sato [44], напротив, показал отсутствие достоверных различий рефрактерных периодов у пациентов, принимавших верапамил, и пациентов контрольной группы после кардиоверсии. C. Pandozi и соавт. [40] отметили, что назначение верапамила укорачивает рефрактерный период предсердий после кардиоверсии, то есть электрофизиологические изменения, вызываемые верапамилом, могут уменьшать шансы на спонтанное прекращение аритмии и повышать вероятность ее рецидива после кардиоверсии. De Simone и соавт. [10], напротив, продемонстрировали, что прием верапамила значительно снижал частоту рецидивов ФП у пациентов с персистирующей или хронической формой ФП в течение 3-х месяцев после кардиоверсии, однако необходимо отметить, что верапамил в этом исследовании назначался в сочетании с пропафеноном.

S. Lee и соавт. [29] и T. Van Noord и соавт. [52] не выявили предотвращения или замедления РП и уменьшения частоты рецидивирования ФП под действием блокаторов кальциевых каналов. Результаты исследования H. Ramanna и соавт. [43] показали, что инфузия верапамила пациентам с хронической ФП приводит к укорочению среднего интервала фибрилляции – индекса локального рефрактерного периода. По мнению M. Shenasa и соавт. [45], прием верапамила увеличивает продолжительность электроиндуцируемой ФП. По данным K. Kumagai и соавт. [25] верапамил способствует замедлению внутрипредсердного проведения и развитию фрагментированной электрической активности предсердий у пациентов с пароксизмами ФП.

Считается, что верапамил подавляет триггерные участки активности при ФП, исходящей из устьев легочных вен, по-видимому, за счет устранения постдеполяризации. При таком виде ФП эффективны также прокаинамид и пропранолол [6].

СТАТИНЫ

Предпосылками к изучению влияния статинов на частоту развития ФП послужили гипотезы о воспалительном механизме возникновения ФП (возможность индукции ФП высоким уровнем С-реактивного белка, дисфункцией эндотелия, оксидативным стрессом) и о противовоспалительном действии статинов, а также о возможном влиянии на вегетативную нервную систему, их способность подавлять пролиферацию фибробластов и предотвращать развитие ремоделирования миокарда. K. Kumagai и соавт. [27] показали на экспериментальной модели перикардита у собак, что аторвастатин способствовал достоверному снижению содержания С-реактивного белка, удлинению ЭРП предсердий, укорочению времени внутрипредсердного проведения и длительности эпизодов ФП по сравнению с контрольной группой. В 2003 г. C. W. Siu и соавт. (Гонконг) продемонстрировали, что гиполипидемическая терапия статинами способствовала значительному снижению рецидивов ФП у пациентов с исходно идиопатической персистирующей формой ФП, подвергшихся успешной наружной электрической кардиоверсии. Отдаленный период наблюдения в данном исследовании составлял 2 года. По данным Y. Young-Xu и соавт. [56], длительная терапия статинами у пожилых пациентов с ИБС приводила к снижению риска развития ФП на 63%. В 2004 г. A. Tveit и соавт. опубликовали

результаты многоцентрового рандомизированного контролируемого исследования по оценке влияния правастатина на частоту развития рецидивов фибрилляции предсердий после электрической кардиоверсии [50]. В исследование вошли 114 пациентов с ФП длительностью более 48 часов, которым планировалось выполнить электрическую кардиоверсию. Критериями исключения из исследования являлось наличие клапанной патологии, гипертиреоидизма, заболеваний печени или прием статинов до электрической кардиоверсии. Включенные в исследование пациенты подверглись рандомизации: 57 пациентов получали 40 мг правастатина 1 раз в день в течение 3-х недель до электрической кардиоверсии и 6 недель после электрической кардиоверсии, и 57 пациентов – стандартную терапию без правастатина. Различий в исходных характеристиках у пациентов этих 2-х групп не было. Все пациенты получали варфарин за 3 недели до и 6 недель после электрической кардиоверсии. Назначение антиаритмических препаратов производилось по усмотрению лечащего врача. Правастатин отменяли в случаях рецидивирования ФП после электрической кардиоверсии, спонтанного восстановления синусового ритма до процедуры или неэффективности электрической кардиоверсии. Рецидивы ФП наблюдались у 50% пациентов (57 из 114) после электрической кардиоверсии в течение 6 недель – установленного периода наблюдения. Уровень эффективности кардиоверсий и частота рецидивов ФП не отличались в группах пациентов, принимавших и не принимавших правастатин. Тем не менее у пациентов, получавших правастатин, отмечалось достоверное снижение среднего уровня холестерина и липопротеидов низкой плотности по сравнению с их исходными значениями, в то время как у пациентов из контрольной группы подобных изменений не наблюдалось. Таким образом, авторы пришли к выводу, что кратковременная терапия статинами не влияет на частоту восстановления синусового ритма до электрической кардиоверсии, эффективность электрической кардиоверсии и частоту рецидивирования ФП после данной процедуры. Возможно, длительность терапии правастатином была недостаточной, чтобы повлиять на процесс ремоделирования предсердий, но, по мнению авторов, такая тактика оправданна, так как согласно данным большинства исследований, успешность электрической кардиоверсии определяется интервалом времени до рецидивирования ФП (электрическая кардиоверсия считается эффективной, если синусовый ритм сохраняется в течение 20 мин после нее). Необходимо также отметить, что в исследование не вошли пациенты с ИБС, так как одним из критериев исключения являлась терапия статинами до начала исследования. Несмотря на вышеуказанные недостатки, в том числе и относительную малочисленность исследуемого материала, авторы рассматривают результаты данного исследования как достаточно объективные и считают, что кратковременная терапия статинами не оказывает влияния на частоту возникновения рецидивов ФП после электрической кардиоверсии.

ОМЕГА-3-ПОЛИНЕНАСЫЩЕННЫЕ ЖИРНЫЕ КИСЛОТЫ

Известно, что употребление рыбных продуктов, богатых длинноцепочечными омега-3-полиненасыщенными жирными кислотами, снижает риск сердечно-сосудистой смертности, и риск внезапной сердечной смерти в частности [39]. Согласно данным многих экспериментальных исследований рыбий жир оказывает благоприятное действие на функционирование сердечно-сосудистой системы. Так, в экспериментах на крысах показано, что применение рыбьего жира снижает периферическое сосудистое сопротивление [9], уменьшает потребность миокарда в кислороде при физических нагрузках, уменьшает проявления ишемии, способствует повышению и восстановлению сократимости миокарда после ишемического и реперфузионного повреждения [42] и уменьшает гипертрофию миокарда ЛЖ при артериальной гипертензии [53]. В экспериментальных исследованиях на нечеловекообразных обезьянах употребление рыбьего жира улучшало диастолическую функцию ЛЖ [5, 33]. В клинических исследованиях рыбий жир способствовал снижению артериального давления [12], уменьшал проявления системного воспаления [18], ослаблял вазоконстрикцию в ответ на выброс ангиотензина II [7, 22], улучшал податливость и эластичность сосудистой стенки [35] и диастолическую функцию ЛЖ [16]. По данным многих экспериментальных, эпидемиологических и клинических исследований, омега-3-полиненасыщенные жирные кислоты, содержащиеся в рыбных продуктах, оказывают антиаритмическое действие: уменьшают возбудимость и концентрацию кальция в клетках желудочковых кардиомиоцитов путем ингибирования натриевых и кальциевых каналов L-типа [21, 30, 33]. В исследовании in vitro A. Jahangiri и соавт. показали, что омега-3-жирные кислоты уменьшают индуцированную асинхронную сократительную активность в миоцитах предсердий, предположив тем самым, что их антиаритмическое действие может распространяться и на миокард предсердий. Каждый из вышеперечисленных эффектов может способствовать уменьшению риска развития ФП. Для выявления малоизученной взаимосвязи между потреблением рыбных продуктов и риском развития ФП, Dariush Mozaffarian и соавт. [37] провели мно-

гоцентровое проспективное популяционное когортное исследование, охватившее 4815 пациентов в возрасте 65 лет и старше. Критериями исключения являлись наличие ФП в анамнезе и недостаточность сведений об употреблении рыбных продуктов. С целью минимизации ошибок при отборе признаков для создания прогностических моделей авторы руководствовались результатами проведенных ранее исследований и собственными клиническими представлениями о значимости этих признаков в определении риска развития ФП. Для проведения многофакторного регрессионного анализа были выделены три прогностические модели в зависимости от следующих факторов: 1) возраста, пола, расы, образования, индекса массы тела, суточной калорийности питания, курения, физической активности, наличия или отсутствия сахарного диабета, ишемической болезни сердца, клапанной патологии и, наконец, употребления в пищу тунца или других видов рыбных продуктов в вареном или запеченном виде или жареной рыбы и рыбных сэнвдичей; 2) употребления алкоголя, продуктов, богатых насыщенными жирными кислотами, говядины или свинины, фруктов, овощей, злаков и клетчатки; 3) уровня систолического, диастолического артериального давления и леченой или нелеченой артериальной гипертензии, систолической функции ЛЖ и уровня С-реактивного пептида. В стратификации риска развития ФП также учитывалось наличие инфаркта миокарда в анамнезе (то есть так называемого постинфарктного кардиосклероза) или хронической сердечной недостаточности. Проводился анализ методом Каплана–Майера для оценки выживаемости, свободной от ФП в зависимости от употребления тех или иных рыбных продуктов. Период наблюдения составил 12 лет, в течение этого времени было зарегистрировано 980 эпизодов ФП. При проведении многофакторного регрессионного анализа оказалось, что применение тунца или других видов жирных сортов рыб в запеченном или вареном виде ассоциировалось с меньшим риском развития ФП, чем применение жареной рыбы или рыбных сэндвичей, обычно изготавливаемых из нежирных сортов рыбы (так называемая постная рыба), содержащих значительно меньшее количество омега-3-жирных кислот. Однако предполагается, что во время жарения даже жирных сортов рыб может уменьшаться содержание омега-3-жирных кислот, увеличиваться содержание омега-6-жирных кислот и продуктов окисления, особенно при многократном использовании масла. Авторы, с одной стороны, подчеркивают, что при оценке взаимосвязи с демографическими, клиническими, лабораторными показателями, диетой и образом жизни, а также с перенесенным ИМ в анамнезе и наличием хронической сердечной недостаточности, вне зависимости от наличия тех или иных факторов, сохранялась тенденция к уменьшению риска развития ФП на фоне употребления тунца иди других сортов рыб в запеченном или вареном виде. С другой стороны, они предполагают влияние образа жизни или диеты, ишемической болезни сердца, систолической функции ЛЖ, артериальной гипертензии и уровня С-реактивного белка на частоту развития ФП у группы пациентов, употребляющих рыбные продукты в жареном виде. Авторы оценили влияние частоты употребления тех или иных рыбных продуктов на риск развития ФП. Оказалось, что прием тунца или других сортов рыб в запеченном и вареном виде от 1 до 4 раз неделю или более 5 раз в неделю более способствовал достоверному снижению риска развития ФП, чем их прием менее одного раза в месяц. А что касается жареной рыбы, то ее употребление более одного раза в неделю ассоциировалось с достоверно большим риском развития ФП, чем ее употребление менее одного раза в месяц. Эти взаимосвязи не менялись при их оценке в зависимости от разных показателей.

Проспективный дизайн, позволяющий избежать стандартных ошибок, обобщаемость и стандартизованность оценки огромного разнообразия показателей являются, безусловно, достоинствами данного исследования. Его недостатками следует считать возрастной фактор (пожилые пациенты), что, возможно, не позволит применить полученные результаты к другой возрастной категории пациентов, предположительно неадекватная оценка частоты развития ФП из-за возможности упущения асимптоматичных эпизодов ФП, недооценка других сопутствующих факторов риска ФП и изменение режима употребления рыбных продуктов в отдаленном периоде наблюдения.

ЗАКЛЮЧЕНИЕ

Антиаритмические препараты обладают ограниченной эффективностью в лечении и профилактике ФП и не модифицируют структурный субстрат при ФП. В настоящее время мало контролируемых клинических исследований, посвященных выбору антиаритмического препарата с учетом множества механизмов и причин ФП. Поэтому современные алгоритмы медикаментозного лечения ФП должны включать комбинированное использование антиаритмических и неантиаритмических препаратов, для того чтобы воздействовать на сложные причино-следственные взаимодействия, формирующие порочный круг и обусловливающие все большие трудности лечения данного нарушения ритма с течением времени. Из рассмотренных выше неантиаритмических препаратов наиболее многообещающими в уменьшении риска развития или рецидивирования ФП у паци-

ентов с сердечно-сосудистыми заболеваниями являются ИАПФ и ААР. Их применение в качестве корректоров РП имеет большие перспективы. Перспективным в комплексном медикаментозном контроле процессов РП может оказаться использование ингибиторов матриксных металлопротеиназ или антиоксидантов, механизмы действия которых в настоящее время изучаются в экспериментальных и клинических исследованиях. Данные относительно влияния антагонистов кальция на РП остаются несколько противоречивыми и требуют дальнейшего изучения. Вопрос о роли статинов в уменьшении риска развития или рецидивирования ФП остается пока открытым. Также остается неясным, снижают ли на самом деле омега-3-полиненасыщенные жирные кислоты риск развития ФП. Точные механизмы их антиаритмического действия еще предстоит изучить. Таким образом, глубина и масштабы действия неантиаритмических препаратов в комплексном лечении ФП только начинают приоткрываться.

ЛИТЕРАТУРА

1. *Allessie M. A., Konings K., Kirchhof C. J., Wijffels C. E. F.* Electrophysiologic mechanisms of perpetuation of atrial fibrillation // Amer. J. Cardiol. – 1996. – Vol. 77. – P. 10A–23A.
2. *Allessie M. A.* Atrial electrophysiologic remodelling. Another vicious circle? // J. Cardiovasc. Electrophysiol. – 1998. – Vol. 9. – P. 1378–1393.
3. *Caballero R., Delpon E., Valenzuela C.* Losartan and its metabolite E3174 modify cardiac delayed rectifier K+ currents // Circulation. – 2000. – Vol. 101. – P. 1199-1205.
4. *Cardin S., Danshi L., Thorin-Trescases N.* et al. Evolution of the atrial fibrillation substrate in experimental congestive heart failure: Angiotensin-dependent and independent pathways // Cardiovasc. Res. – 2003. – Vol. 60. – P. 315–325.
5. *Charnock J. S., McLennan P. L., Abeywardena M. Y.* Dietary modulation of lipit metabolism and mechanical performance of the heart // Mol. Cell. Biochem. – 1992. – Vol. 116. – P. 19–25.
6. *Chen S. H., Hsiung M. H., Tai C. T., Tsai C. F.* Initiation of atrial fibrillation by ectopic beats originating from the pulmonary veins // Circulation. – 1999. – Vol. 100, № 18. – P. 1879–1886.
7. *Chin J. P., Gust A. P., Nestel P. J.* Marine oils dose-dependently inhibit vasoconstriction of forearm resistance vessels in humans // Hypertension. – 1993. – Vol. 21. – P. 22–28.
8. *Daoud E. G., Knight B. P., Weiss R.* et al. Effect of verapamil and procainamid on atrial fibrillation-induced electrical remodeling in humans // Circulation. – 1997. – Vol. 96. – P. 1542–1550.
9. *Demaison L., Blet J., Sergei J. P.* Effect of dietary polyunsaturated fatty acids on contractile function of hearts isolated from sedentary and trained rats // Reprod. Nutr. Dev. – 2000. – Vol. 40. – P. 113–125.
10. *De Simone A., Stabile G., Vitale D.* Pre-treatment with verapamil in patients with persistent or chronic atrial fibrillation who underwent electrical cardioversion // J. Amer. Coll. Cardiol. – 1999. – Vol. 34. – P. 810–814.
11. *Ebert T.* Captopril potentiates chronotropic baroreflex response to carotid stimuli in humans // Hypertension. – 1985. – Vol. 7. – P. 602–606.
12. *Geleijnse J. M., Giltay E. J., Grobbee D. E.* Blood pressure response to fish oil supplementation: Metaregression analysis of randomized trials // J. Hypertens. – 2002. – Vol. 20. – P. 1493–1499.
13. *Goette A. G., Honeycutt C., Langberg J. J.* Electrical remodelling in AF. Time course and mechanisms // Circulation. – 1996. – Vol. 94 – P. 2968–2974.
14. *Goette A., Lendeckel Uwe, Staak Y.* et al. Increased expression of the angiotensin-converting enzyme in human atria during chronic atrial fibrillation // Ibid. – 1999. – Vol. 100. – P. 1–200.
15. *Grassi G., Cattaneo B., Seravalle G.* Effects of chronic ACE inhibition on sympathetic nerve traffic and baroreflex control of circulation in heart failure // Ibid. – 1997. – Vol. 96. – P. 1173–1179.
16. *Grimsgaard S., Bonaa K., Hansen J.* Effects of highly purified EPA and DHA on hemodynamics in humans // Amer. J. Clin. Nutr. – 1998. – Vol. 68. – P. 52–59.
17. *Jahangiri A., Leifert W. R., Patten G. S.* Termination of asynchronous contractile activity in rat atrial myocytes by n-3 polyunsaturated fatty acids // Mol. Cell. Biochem. – 2000. – Vol. 206. – P. 33–41.
18. *James M. J., Gibson R. A., Cleland L. G.* Dietary polyunsaturated fatty acids and inflammatory mediator production // Amer. J. Clin. Nutr. – 2000. – Vol. 71. – P. 343S–348S.
19. *Janse M. J., Van der Steen A. B. M., Van Dam R. H. T.* Refractory period of the dog's ventricular myocardium following sudden changes in frequency // Circ. Res. – 1969. – Vol. 24. – P. 251–262.
20. *Janse M. J.* Atrial remodeling; what is it? // J. Ital. Cardiol. – 1999. – Vol. 29, № 5. – P. 17–20.
21. *Kang J. X., Leaf A.* Prevention of fatal cardiac arrhythmias by polyunsaturated fatty acids // Amer. J. Clin. Nutr. – 2000. – Vol. 71. – P. 202S–207S.
22. *Kenny D., Wartlier D. C., Pleuss J. A.* Effects of omega-3 fatty acids on the vascular ersponse to angiotensin in notmotensive men // Amer. J. Cardiol. – 1992. – Vol. 70. – P. 1347–1352.
23. *Kim S., Yoshiyama M., Izumi Y.* et al. Effects of combination of ACE inhibitor and angiotensin receptor blocker on cardiac remodeling, cardiac function, and survival in rat heart failure // Circulation. – 2001. – Vol. 103, № 1. – P. 148–154.
24. *Krahn A. D., Manfreda J., Tate R. B.* et al. The natural history of atrial fibrillation: Incidence, risk factors, and prognosis in the Manitoba follow-up study // Amer. J. Med. – 1995. – Vol. 98. – P. 476–484.
25. *Kumagai K., Fukunami M., Kitabatake A.* et al. Increased cardiovascular clotting in patients with chronic atrial fibrillation // J. Amer. Coll. Cardiol. – 1990. – Vol. 16. – P. 377–380.
26. *Kumagai K., Nakashima H., Urata H.* Effects of Angiotensin II type 1 receptor antagonist on electrical and structural remodeling in atrial fibrillation // J. Amer. Coll. Cardiol. – 2003. – Vol. 41. – P. 2197–2204.
27. *Kumagai K., Nakashima H., Saku K.* The HMG-CoA reductase inhibitor atorvastatin prevents atrial fibrillation by inhibiting inflammation in a canine sterile percarditis model // Cardiovasc. Res. – 2004. – Vol. 62, №1. – P. 105–111.
28. *La Rovere M. T., Bigger J. T. Jr, Marcus F. I.* Baroreflex sensitivity and heart rate variability in prediction of total cardiac mortality after myocardial infarction. ATRAMI (Autonomic Tone and Reflexes After Myocardial Infarction) Investigators // Lancet. – 1998. – Vol. 351. – P. 478–484.
29. *Lee S. H., Yu W. C., Cheng J. J.* Effect of verapamil on long-term tachcardia-induced atrial electrical remodeling // Circulation. – 2000. – Vol. 101. – P. 200–206.
30. *Lemaitre R. N., King I., Mozaffarian D.* Plasma phospholipid n-3 polyunsaturated fatty acids, fatal ischemic heart disease, and nonfatal MI in older adults – CHS // Amer. J. Clin. Nutr. – 2003. – Vol. 77. – P. 319–325.
31. *Li D., Shinagawa K., Pang L.* Effects of angiotensin-converting enzyme inhibition on the development of the atrial fibrillation substrate in dogs with ventricular tachypacing-induced congestive heart failure // Circulation. – 2001. – Vol. 104. – P. 2608–2614.
32. *Madrid A. H., Peng J., Zamora J.* et al. The role of angiotensin erceptor blockers and/or angiotensin converting enzyme inhibitors in the prevention of atrial fibrillation in patients with cardiovascular diseases: Meta-analysis of randomized controlled clinical trials // PACE. – 2004. – Vol. 27 (October). – P. 1405–1410.

33. *McLennan P. L., Branden L. R., Bridle T. M.* Dietary modulation of left ventricular EF in the marmoset due to enhanced filling // Cardiovasc. Res. – 1992. – Vol. 26. – P. 871–877.
34. *McLennan P. L.* Myocardial membrane fatty acids and anti-arrhythmic actions of dietary fish oil in animal models // Lipids. – 2001. – Vol. 36. – P. 111S–114S.
35. *McVeigh G. E., Brennan G. M., Cohn J. N.* Fish oil improves arterial compliance in NIDDM // Arterioscler. Thromb. – 1994. – Vol. 14. – P. 1425–1429.
36. *Moreno J., Villacastin J., Prerz-Castellano N.* Inravenous enelapril does not prevent tachcardia-induced acute atrial electrical remodeling // Rev. Esp. Cardiol. – 2004. – Vol. 57. – P. 320–326.
37. *Mozaffarian D., Psaty B., Rimm E.* Fish intake and risk of incident atrial fibrillation // Circulation. – 2004. – Vol. 110. – P. 368–373.
38. *Nakashima H., Kumagai K., Urata H.* et al. Angiotensin II Antagonist Prevents Electrical Remodeling in Atrial Fibrillation // Circulation. – 2000. – Vol. 101. – P. 2612–2617.
39. *Novo S., Mansueto P., Caruso R.* et al. From large trials and the GISSI Prevenzione study to field secondary prevention // Cardiologia. – 1999. – Vol. 44, Suppl. 1 (Pt. 2) – P. 747–750.
40. *Pandozi C., Bianconi L., Calo L.* et al. Postcardioversion atrial electrophysiologic changes indused by oral verapamil in patients with persistent atrial fibrillation // J. Amer. Coll. Cardiol. – 2000. – Vol. 36. – P. 2234–2241.
41. *Pedersen O. D., Bagger H., Kober L.* Trandolapril reduces the incidence of atrial fibrillation after acute myocardial infarction in patients with left ventricular dysfunction // Circulation. – 1999. – Vol. 100. – P. 376–380.
42. *Pepe S., McLennan P. L.* Cardiac membrane fatty acid composition modulates myocardial oxygen consumption and postischemic recovery of contractile function // Ibid. – 2002. – Vol. 105. – P. 2303–2308.
43. *Ramanna H., Elvan A., Hauer R. N.* et al. Verapamil causes increase in dispersion and shortening of refractoriness in human chronic atrial fibrillation // PACE. – 1998. – Vol. 21 (Part 2). – P. 802.
44. *Sato T., Mitamura H., Takeshita A.* et al. Verapamil Delays recover from electrical remodelling after conversion of lone atrial fibrillation in humans // Ibid. – 1999. – Vol. 22 (Part 2). – P. 716.
45. *Shenasa M., Kus T., Fromer M.* et al. Effect of intravenous and oral calcium antagonists (diltiazem and verapamil) on sustenance of atrial fibrillation // Amer. J. Cardiol. – 1998. – Vol. 62. – P. 403–407.
46. *Shi Y., Li D., Tardif J.* et al. Enalapril effects on atrial remodeling and atrial fibrillation in experimental congestive heart failure // Cardiovasc. Res. – 2002. – Vol. 54. – P. 456–461.
47. *Shinagawa K., Mitamura H., Oqawa S.* Effects of inhibiting Na+/H+-exchange or angiotensin converting enzyme on atrial tachycardia-induced remodeling // Ibid. – 2002. – Vol. 54. – P. 438–446.
48. *Siu C. W., Lau C. P., Tse H. F.* Prevention of atrial fibrillation recurrence by statin therapy in patients with lone atrial fibrillation after successful cardioversion // Amer. J. Cardiol. – 2003. – Vol. 92. – P. 1343–1345.
49. *Tieleman R. G., De Langen C. D. J., Van Gelder I. C.* et al. Verapamil reduces tachycardia-induced electrical remodeling of the atria // Circulation. – 1997. – Vol. 95. – P. 1945–1953.
50. *Tveit A., Grundtvig M., Gundersen T.* et al. Analysis of pravastatin to prevent recurrence of atrial fibrillation after electrical cardioversion // Amer. J. Cardiol. – 2004. – Vol. 93. – P. 780–782.
51. *Ueng K. C., Tsung P. O., Wen-Chung Y.* Use of enalapril to facilitate sinus rhythm maintenance after external cardioversion of long-standing persistent atrial fibrillation // Eur. Heart. J. – 2003. – Vol. 24. – P. 2090–2098.
52. *Van Noord T., Van Gelder I. C., Tieleman R.* VERDICT: The verapamil versus digoxin cardioversion trial: A randomized study on the role of calcium lowering for maintenance of sinus rhythm after cardioversion of persistent atrial fibrillation // J. Cardiovasc. Electrophysiol. – 2001. – Vol. 12. – P. 766–769.
53. *Von Au D., Brandle M., Rupp H.* Influence of diet rich in fish oil on blood pressure, body weight and cardiac hypertrophy in sponatenously hypertensive rats // Eur. J. Appl. Physiol. Occup. Physiol. – 1988. – Vol. 58. – P. 97–99.
54. *Waktare J., Camm J.* Atrial Fbrillation. – Martin Dunitz, 2000.
55. *Wijffels C. E. F., Kirchhof C. J. H. J., Dorland R., Allessie M. A.* Atrial fibrillation begets atrial fibrillation: A study in awake chronically instrumented goats // Circulation. – 1995. – Vol. 92. – P. 1954–1968.
56. *Young-Xu Y., Blatt C. M., Bedell S.* et al. Statins reduce the incidence of atrial fibrillation in patients with coronary artery disease // J. Amer. Coll. Cardiol. – 2003. – Vol. 41 (Suppl. 301A). – P. 1181–1222.
57. *Yu W. C., Chen S. A., Lee S. H.* et al. Tachycardia-induced change of atrial refractory periods in humans. Rate dependency and effect of antiarrhythmic drugs // Circulation. – 1998. – Vol. 97. – P. 2331–2337.

© КОЛЛЕКТИВ АВТОРОВ, 2005

УДК 616.125-008.318-08-07

СОВРЕМЕННОЕ СОСТОЯНИЕ ДИАГНОСТИКИ И ЛЕЧЕНИЯ ТРЕПЕТАНИЯ ПРЕДСЕРДИЙ

Л. А. Бокерия, В. А. Базаев, А. Х. Меликулов, А. Г. Филатов, А. Н. Грицай, Р. В. Висков

Научный центр сердечно-сосудистой хирургии им. А. Н. Бакулева (дир. – академик РАМН Л. А. Бокерия) РАМН, Москва

ОПРЕДЕЛЕНИЕ И КЛАССИФИКАЦИЯ ТРЕПЕТАНИЯ ПРЕДСЕРДИЙ

Появление термина «трепетание» датировано 1886 годом. J. A. McWilliam назвал так особенность сокращений предсердий при определенных условиях [11]. Спустя 20 лет Эйнтховен впервые осуществил запись ЭКГ у пациента с трепетанием предсердий. Четкие же признаки отличия трепетания предсердий от фибрилляции были получены в 1911 г. благодаря научным изысканиям W. Jolly и W. Ritchi [9]. Они впервые описали волны трепетания во II и III отведениях ЭКГ пациента, которые были сравнимы с типичным истмусзависимым трепетанием предсердий.

Термин «трепетание» используется для объяснения ЭКГ-характеристики предсердной тахикардии с постоянно продолжающейся активностью и отсутствием признаков стабильной изолинии между сокращениями предсердий.

Согласно нынешним электрокардиографическим канонам трепетание предсердий (ТП) является регулярной тахикардией с длительностью цикла менее 250 мс и отсутствием изоэлектрических линий между *F*-волнами. При классическом трепетании предсердий на ЭКГ в отведениях II, III, aVF регистрируется непрерывная пилообразная *F*-волна с непосредственно переходящими друг в друга отрицательной и положительной фазами (рис. 1).

Первая, отрицательная фаза более пологая и протяженная, она обусловлена проведением импульса нижнему перешейку и нижнесептальной части ПП. Вторая, положительная часть *F*-волны острая и связана с быстрым проведением импульса снизу вверх по межпредсердной перегородке и пассивной деполяризацией левого предсердия. В отведениях I, aVL, V_5 и V_6 волны трепетания почти неразличимы. В отведении V_1 волны F представлены двухфазными зубцами с изолинией между ними. Типичная внутрисердечная анатомия ПП, с множеством отверстий и неоднородными структурами, вокруг которых может происходить риентри, вероятно, и объясняет идентичность трепетания предсердий у большинства пациентов.

Типичное ТП является макрориентри тахикардией (МРТ), круг которой полностью располагается в правом предсердии (ПП) с циркуляцией возбуждения вокруг центрального барьера, сформированного полыми венами и пограничным гребнем. Круг риентри при типичном истмусзависимом трепетании (тип I) охватывает межпредсердную перегородку, активирующуюся снизу вверх, свободную стенку ПП, активирующуюся сверху вниз и область замедленного проведения в перешейке предсердной ткани между отверстием нижней полой вены (НПВ), фиброзным кольцом трехстворчатого клапана (ТК), устьем коронарного синуса (КС) и в нижнесептальной части ПП. Этот перешеек медленного проведения (МП) называется субъевстахиевым и имеет вполне определенные, специфические анатомические очертания. Заднебоковая граница (вход в область МП) формируется участком между заднебоковой частью НПВ с ПП и кольцом трехстворчатого клапана (ТК) – нижний перешеек. Срединная граница (выход из области МП) – участок между устьем КС и кольцом ТК – септальный перешеек. Нижняя граница сформирована кольцом ТК. Левое предсердие активируется пассивно.

Рис. 1. ЭКГ в 12 отведениях с типичным ТП.

Негативная фаза волны ТП хорошо видна в нижних отведениях. После нее в большинстве случаев следует положительный зубец, который возникает одновременно с положительным зубцом в отведении V_1 и после этого идет слегка нисходящее плато.

Согласно рассуждениям D. Chan, это наиболее часто встречаемая форма МРТ, особенно у большинства больных, подвергшихся операции на открытом сердце через правую атриотомию [7].

Реверсивное типичное ТП основано на той же самой МРТ, что и типичное ТП, но с циркуляцией возбуждения в обратном направлении (снизу вверх по боковой стенке ПП и сверху вниз по межпредсердной перегородке).

Термин *«атипичное ТП»* предложен M. Lesh (1996) и подразумевает макрориентри предсердную тахикардию, которая не использует субъевстахиевый перешеек как критический компонент круга тахикардии и не связана с риентри вокруг хирургического рубца [10]. Круг риентри атипичного ТП значительно короче, часто располагается в ЛП.

Основываясь на последних данных эндокардиального картирования последовательности активации и захвата тахикардии, методах неконтактного и электроанатомического трехмерного картирования, M. Scheinman в 2004 г. предложил новую классификацию описанных на сегодня видов ТП:

I. Правопредсердное ТП

1. Истмусзависимое ТП:
   1) типичное ТП с возбуждением против часовой стрелки
   2) реверсивное типичное ТП по часовой стрелке
   3) нижнепетлевое риентри (вокруг НПВ)
   4) двухволновое риентри
   5) внутриперешеечное риентри (внутри КТИ)
2. Неистмусзависимое ТП:
   1) хирургическое (послеоперационное, вокруг линии повреждения)
   2) верхнепетлевое риентри
   3) правопредсердное макрориентри

II. Левопредсердное ТП

1. Вокруг кольца митрального клапана
2. Вокруг легочных вен/рубцов
3. Левостороннее септальное
4. Послеоперационное/постаблационное.

Данная классификация основана на новейших данных неконтактного и электроанатомического картирования, больше проливает света на разновидности трепетания и очень логична. Однако, по нашему мнению, она не отвечает современным требованиям клиницистов, так как многие из описанных видов трепетания нестабильны, часто ятрогенны, часть из них слишком редко встречается. Большинство из них «лабораторные», а не клинические, и эта классификация может быть принята только специалистами, работающими в инвазивной электрофизиологии.

ЭПИДЕМИОЛОГИЯ И КЛИНИЧЕСКОЕ ЗНАЧЕНИЕ ТП

Трепетание предсердий обычно является пароксизмальной аритмией, чаще продолжается несколько секунд или часов и редко бывает персистирующим ритмом. ТП как стабильная хроническая аритмия в клинике встречается редко, так как обычно или восстанавливается синусовый ритм (СР) или оно переходит в фибрилляцию, причем или спонтанно, или под воздействием лечения. Однако есть случаи, когда ТП наблюдается и более 20 лет.

Трепетание предсердий встречается в четырех основных клинических ситуациях.

1. Идиопатическая форма (при отсутствии видимых болезней сердца, кроме гипертонической болезни) – «lone atrial flutter».
2. Сопутствующая аритмия, возникающая на фоне органической патологии сердца (ОПС) или после хирургических или катетерных процедур.
3. Вторичная аритмия (при наличии внесердечной или неорганической патологии сердца).
4. Сочетанная аритмия, возникающая на фоне лечения пациентов с ФП антиаритмиками 1 или 3 группы по Vaughan–Williams.

Трепетание предсердий может выявляться у пациентов с нормальными и аномальными предсердиями. Пациенты с ТП очень часто имеют признаки дисфункции синусного узла (СУ). ТП часто сочетается с ХНЗЛ, заболеваниями митрального и трехстворчатого клапанов, тиреотоксикозом, хирургическими операциями по поводу ВПС, когда используются большие заплаты и/или большие разрезы. Часто ТП встречается у пациентов с ИБС и артериальной гипертензией. ТП сочетается с увеличенными (по любой причине) предсердиями, особенно с увеличением ПП.

Острый приступ ТП может ухудшить функцию сердца, вызвать гипотонию и инициировать острую ишемию миокарда. На переносимость высокой ЧЖС во время ТП влияет наличие сопутствующей сердечной и/или легочной патологии. Частое сочетание ТП с другими сердечными аномалиями требует обязательного эхокардиографического контроля пациента. Длительная постоянная форма ТП с тахисистолией более 120 уд/мин может привести к аритмогенной кардиомиопатии и застойной СН.

МЕТОДЫ ЛЕЧЕНИЯ ТРЕПЕТАНИЯ ПРЕДСЕРДИЙ

Несмотря на то что ТП является одной из клинически значимых и частых ПТА и было описано еще около 100 лет назад, методы его диагностики и лечения на протяжении всего этого времени не подверглись кардинальным изменениям. Диагноз и сегодня основывается на данных поверхностной ЭКГ, а лечение включает препараты дигиталиса для замедления и контроля частоты желудочковых сокращений (ЧЖС), хинидин или новокаинамид для восстановления синусового ритма и профилактики рецидива ТП.

Вместе с тем начиная с 60-х годов прошлого века для лечения ТП стали использовать кардиоверсию. Это нововведение обозначило определенный прогресс в лечении ТП. Сегодня же для восстановления синусового ритма активно применяется автоматическая кардиоверсия, как наружная, так и внутренняя. Бета-блокаторы и блокаторы кальциевых каналов стали с большим успехом использоваться для контроля ЧЖС в сочетании или без сочетания с дигоксином. Новые антиаритмические препараты 1С и 3 группы сегодня применяются для подавления ТП, восстановления синусового ритма и профилактики рецидивов аритмии. Активное внедрение в клиническую практику новейших методов электрофизиологии, способствующих выявлению механизма и стимуляции предсердий для индукции и купирования аритмий (а с конца 70-х г. и для картирования захвата тахикардии), позволило кардиологам заполучить в свой арсенал метод чреспищеводной или эндокардиальной сверхчастой стимуляции для быстрого купирования пароксизма ТП. Со временем для контроля ЧЖС и успешного лечения ТП была предложена катетерная аблация. Ныне она широко внедрена в клиническую практику. В то же время для решения этой проблемы специалисты иногда применяют хирургические процедуры создания двунаправленной блокады перешейка. В 2000 г. Natale на основании рандомизированного исследования показал, что катетерная РЧА является методом выбора у пациентов с ТП с нормальными и среднеувеличенными размерами ЛП. В своем исследовании он сравнил этот метод лечения с оптимальной антиаритмической терапией. Он наглядно

подтвердил наличие высокого уровня успеха РЧА, обеспечивающей впоследствии лучшее качество жизни пациентов, меньшие шансы возникновения фибрилляции предсердий и уменьшающей необходимость нахождения больного в стационаре в течение года. Однако такой подход в лечении требует наличия опытных электрофизиологов и хорошо оборудованных операционных. Поэтому на практике начальный этап лечения ТП в основном осуществляется с применением фармакотерапии и кардиоверсии, а при лечении рецидивирующих случаев ТП более широко используются катетерные способы лечения.

АНТИКОАГУЛЯНТНАЯ ТЕРАПИЯ

Общепринято, что кроме исключительных случаев, пациентам с пароксизмальной или хронической формой ФП предпочтительно назначение непрямых антикоагулянтов. Исключением могут быть пациенты с идиопатической формой ФП, нормальной функцией ЛЖ и нормальными размерами ЛП. Такие пациенты могут принимать только антиагреганты (аспирин в дозе 100–325 мг в день). К сожалению, на сегодняшний день мы не располагаем данными проспективных рандомизированных исследований относительно пациентов с ТП, которые показали бы наличие тромбоэмболических осложнений у пациентов с пароксизмальной или хронической формой ТП. В то же время большинство проведенных исследований показали необходимость антикоагулянтной терапии у таких больных. Причиной этого является то, что трепетание часто сочетается с фибрилляцией предсердий и органической патологией сердца, которые часто вызывают тромбоэмболические осложнения. Функция предсердий восстанавливается значительно позднее после кардиоверсии, а возврат нормального систолического сокращения предсердий представляет несомненную опасность при наличии в них уже сформировавшихся тромбов (не всегда диагностируемых эхокардиографически) ввиду возможности их фрагментации и выброса в кровоток. Как известно, для организации свежих тромбов, представляющих наибольшую опасность с точки зрения возникновения данного осложнения, требуется 3–4 недели. Этим сроком обычно и определяется время антикоагулянтной подготовки. Риск «нормализационных тромбоэмболий» по разным данным в пределах 0,4–2,5% [12, 14].

Среди факторов риска K. Wood (1997) отметил артериальную гипертензию [14]. L. Biblo (2001) на основании обзора ретроспективных данных за 8 лет о 749 988 госпитализированных пожилых пациентах, включая 17 413 пациентов с трепетанием предсердий, выявил, что общий риск развития инсульта у больных с ТП был в 1,406 раза выше по

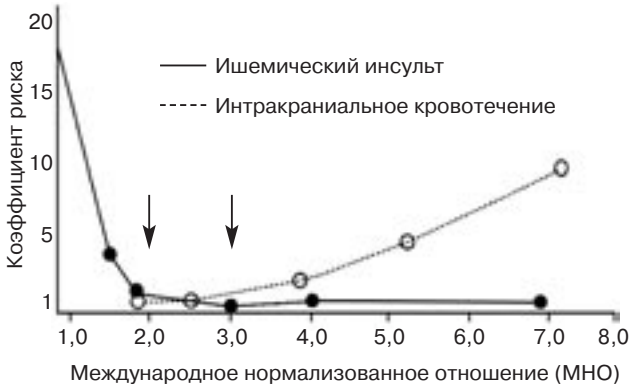

Рис. 2. Установленные случайные возможности возникновения тромбоэмболии и интракраниального кровотечения в зависимости от интенсивности антикоагулянтной терапии, полученные из рандомизированных исследований по антикоагулянтной терапии у пациентов с ФП.

Вертикальные стрелки показывают терапевтические пределы МНО (между 2 и 3), при которых риск кровотечения и тромбоэмболии минимален.

сравнению с контрольной группой [3]. Факторами риска оказались сердечная недостаточность, ревматический порок сердца и артериальная гипертензия. Поэтому пациентам с пароксизмом ТП необходим постоянный прием варфарина для достижения МНО 2,0–3,0 (если приступ длится более 48 ч после его начала) и лишь через 3–4 недели после достижения нужного МНО возможно восстановление ритма. После любой кардиоверсии в течение 4 нед пациенты должны принимать варфарин, с МНО в пределах 2,0–3,0. При более высоких значениях МНО могут возникать кровотечения, а при более низких – тромбоэмболии (Fuster V., 2001) (рис. 2).

Всем пациентам с ТП после РЧА (успешной или неуспешной) показана атикоагулянтная терапия (МНО 2,5±0,5) в течение 4–6 нед, если нет других показаний для продолжения антикоагулянтной терапии.

КУПИРОВАНИЕ ПРИСТУПА ТРЕПЕТАНИЯ ПРЕДСЕРДИЙ

В современной аритмологии используется следующая тактика ведения пациента с ТП.

При установлении диагноза ТП возможно использование различной тактики ведения пациента:

1. Введение антиаритмических препаратов (ААП) для урежения ритма и/или восстановления синусового ритма.
2. Наружная или внутренняя кардиоверсия.
3. Неинвазивная (чреспищеводная) или инвазивная сверхчастая стимуляция предсердий.

Выбор метода зависит от клинического самочувствия пациента и возможности и безопасности использования этих методик. Больные с ТП, осложненным острыми гемодинамическими нару-

шениями (коллапс, шок, ишемия мозга, коронарная недостаточность, отек легких и т.д.), подлежат немедленной госпитализации и проведению лечения в экстренном порядке.

Поскольку кардиоверсия требует седации, то она малоприменима для пациентов, принявших пищу менее 4-х ч назад и у которых имеются выраженные обструктивные заболевания легких. Этим пациентам предпочтительнее применение ААП для урежения ЧЖС и/или для купирования ТП или сверхчастой стимуляции предсердий для восстановления СР.

Пациентам с проведением предсердных сокращений 1:1 на желудочки (или гипотонией) показана немедленная кардиоверсия. Она очень эффективна при ТП, даже с энергией в 50–100 Дж.

В стабильном состоянии и при персистирующей форме ТП (так как при этом требуется длительная антикоагулянтная терапия) для урежения ЧЖС рекомендуется использовать блокаторы кальциевых каналов или бета-блокаторы (лучше длительного действия). Агрессивное в/в введение дигоксина также возможно, но является методом выбора только у пациентов с выраженной застойной СН. Через 3–4 недели после достижения удовлетворительной реологии крови (МНО в пределах 2,5±0,5) возможно применение фармакологической или нефармакологической кардиоверсии.

Для фармакологической кардиоверсии и профилактики рецидива ТП возможно использование ААП 1А, 1С или 3 группы – новокаинамида, пропафенона, ибутилида, нибентана или кордарона. Новокаинамид и пропафенон могут вызвать при их в/в применении проведение 1:1 на желудочки и ЧЖС более 200 в минуту, поэтому перед их применением рекомендуется использование кальциевых или бета-блокаторов для исключения проведения 1:1 через АВ-узел. Новокаинамид вводится в/в в дозе 20–25 мг/кг в течение 5–10 минут, с предварительным введением панангина 20–30 мл (1,0 мл на 5 кг веса). При возникновении гипотензии ниже 90 мм рт. ст. обязательно применение сосудосуживающих препаратов (мезатон 0,1–0,3 в/в). Пропафенон не рекомендуется вводить внутривенно, его лучше применять внутрь в дозе 600 мг в течение 3–4 часов. G. Boriani (2002), наблюдая 709 пациентов с недавним началом ФП, показал эффективность купирования в течение 8 часов от приема 450–600 мг пропафенона у 78% больных [4]. При этом потенциально нежелательный эффект он обнаружил у 5% пациентов, а 1:1 проведение на желудочки – у 0,3% больных. Он не рекомендует использовать эту схему лечения у пациентов с ОПС, ДКМП, СН и при сниженной ФВ ЛЖ. Из-за серьезных побочных эффектов, полученных в исследовании CAST I 1С группа ААП не показана для лечения ТП у пациентов с ИБС и при наличии другой ОПС. Тем не менее 1С группа ААП может применяться для длительного лечения у пациентов с ТП/ФП без ОПС.

H. Wellens (2002), сравнивая эффект нового ААП 3 группы – ибутилида (1 мг в/в) с эффектом новокаинамида (1,2 г), показал высокую эффективность ибутилида в купировании как ТП (76% против 14% у новокаинамида), так и ФП – 51% против 21% соответственно [13]. Из побочных эффектов отмечена гипотензия у 7 пациентов, принимавших новокаинамид, и у 1 пациента, принимавшего ибутилид (полиморфная ЖТ, купированная кардиоверсией). Ибутилид и нибентан показали высокую эффективность (более 60%) в немедленной или отсроченной (до 12 ч после в/в введения терапевтической дозы – для нибентана 0,125 мг/кг веса) кардиоверсии ТП и/или ФП. Эти препараты вызывают выраженное удлинение интервала *Q–T* до 500 мс и выше, что может привести в течение первого часа после введения к возникновению тахикардии типа «пируэт». Для профилактики жизнеугрожающих аритмий показано перед применением этих препаратов в/в введение сульфата магния в дозе 50 мг/кг в течение 10 минут. При возникновении «пируэта» показано в/в введение панангина (20–30 мл) и/или кардиоверсия (100–200 Дж).

Антиаритмические средства могут и должны применяться до использования кардиоверсии или сверхчастой стимуляции предсердий по нескольким причинам: 1) для замедления частоты желудочковых сокращений – кальциевые, бета-блокаторы, дигоксин или их различные сочетания; 2) для повышения эффективности стимуляции предсердий – новокаинамид, кордарон, нибентан; 3) для профилактики раннего рецидива ТП после успешной кардиоверсии или стимуляции предсердий (ААП 1А, 1С или 3 группы).

Как правило, решение о попытке восстановления синусового ритма должно приниматься с учетом следующих факторов: 1) размера левого предсердия – при переднезаднем размере левого предсердия более 4,5 см по данным эхокардиографии синусовый ритм редко сохраняется надолго; 2) длительности существующего эпизода ТП. Этот фактор имеет значение в совокупности с другими факторами. Попытка восстановления синусового ритма должна быть предпринята независимо от давности существования ТП (если нет других противопоказаний). Следует помнить, что если ТП наблюдается один месяц, то при восстановлении сердечного ритма надо использовать нефармакологические методы лечения; 3) необходимости синусового ритма для стабилизации гемодинамики. ТП гемодинамически всегда менее эффективно, даже в случае хорошо подобранной тера-

пии сердечными гликозидами. Поэтому попытку восстановить синусовый ритм надо предпринимать у больных с различными нозологическими формами органического поражения сердца и в различных возрастных группах, в том числе у лиц старше 65 лет при отсутствии у них противопоказаний для его восстановления.

При этом противопоказаниями для восстановления синусового ритма являются:

– значительная степень кардиомегалии у лиц с тяжелой степенью недостаточности кровообращения при неоперабельном пороке сердца, постинфарктной аневризме левого желудочка, вторичной ишемической дилатации, дилатационной кардиомиопатии, то есть в тех клинических ситуациях, когда имеют место полиорганные необратимые изменения и восстановление сердечного ритма не может повлиять на гемодинамику и прогноз жизни больного;

– повышенная склонность пациента к тромбоэмболическим осложнениям. Несмотря на то что ТП в качестве самостоятельного заболевания встречается реже, чем ФП, и риск развития тромбоэмболии для него не так однозначен, как для ФП, сама стратификация риска по рекомендациям Американской кардиологической ассоциации и Европейского общества кардиологов имеет те же критерии, что и при ФП.

ЛЕЧЕНИЕ КЛИНИЧЕСКИ ЗНАЧИМОГО ТРЕПЕТАНИЯ ПРЕДСЕРДИЙ I ТИПА

Методом выбора для радикального лечения ТП является радиочастотная катетерная абляция истмуса трепетания.

С учетом частоты применения и эффективности использования возможно применение следующих альтернативных методов лечения.

1. Лечение антиаритмиками 1С, 3 или 1А группы в сочетании с АВ-блокирующими ААП.

2. Применение имплантируемых устройств (антитахикардитические ЭКС и низкоэнергетические предсердные кардиовертеры).

3. Абляция АВ-узла с имплантацией ЭКС в режиме VVIR или DDDR m/s.

Хирургическое лечение (несмотря на высокую эффективность в лечении ТП) сегодня применяется только при одномоментных операциях на открытом сердце по коррекции ВПС или другой ОПС.

При достаточно больших возможностях восстановления сердечного ритма при ТП, перспектива его удержания ограничена. Как правило, однажды возникнув, приступы ТП склонны к рецидивированию. Перспективы сохранения сердечного ритма заметно снижаются при наличии у больных дилатации предсердий, гипертрофии стенок левого желудочка, межпредсердной или внутрипредсердной блокады, нарушении диастолической функции левого желудочка, тромбов и опухолей в полости левого предсердия, значительного кальциноза митрального клапана.

Поэтому различные способы нефармакологического лечения пациентов с трепетанием предсердий всегда были, есть и будут надеждой для пациентов избавиться от аритмии и приема лекарств. Среди них есть паллиативные высокоэффективные методы (РЧА АВУ и ЭКС, антитахикардитические ЭКС) и радикальные, полностью излечивающие от этой аритмии (хирургическая или катетерная блокада перешейка трепетания).

РЧ-аблация АВ-узла (области перехода АВ-узла в пучок Гиса) для создания высокой степени АВ-блокады (обычно III степени) может использоваться для паллиативного лечения частого желудочкового ответа во время ТП. В то же время она не предотвращает приступов ТП и/или ФП, требует имплантации ЭКС и пожизненного приема антикоагулянтной терапии, хотя и значительно улучшает качество жизни этих пациентов. M. Brignole (2002) в своем исследовании 138 пациентов с ФП/ТП подтвердил, что РЧА АВ-узла и имплантация ЭКС имеют нежелательный эффект в виде перехода имеющихся у них аритмий в постоянную форму ФП. Он показал, что прием ААП 1С или 3 группы значительно снижает риск развития постоянной ФП после этой паллиативной процедуры. Качество жизни и ЭхоКГ-параметры оказались одинаковыми у пациентов, принимавших и не принимавших ААП, но в группе пациентов, принимавших ААП, больше эпизодов СН и госпитализаций.

Лечение с помощью антитахикардитической ЭКС показало высокую эффективность и безопасность, но оно не показано пациентам, у которых на фоне стимуляции возникает плохо переносимая и/или плохо купируемая ФП. Поэтому для профилактики перехода ТП в ФП во время сверхчастой стимуляции предсердий часто требуется применение ААП [2].

Хирургическое лечение рефрактерных к антиаритмической терапии форм ТП берет свое начало с середины 80-х годов прошлого столетия, когда работами G. Guiradon и Л. А. Бокерия были показаны высокая эффективность блокады перешейка ткани между нижней полой веной, трикуспидальным клапаном и устьем коронарного синуса [1, 8]. T. Canavan сообщил об успешном лечении пациента с послеоперационным инцизионным ТП после пластики ДМПП в детстве [6]. Хирургическая блокада перешейка была признана на тот момент методом выбора в лечении типичной формы ТП и практически не сопровождалась рецидивами ТП после операции. Однако уже в начале 90-х годов РЧА получила широчайшее распространение во всех развитых странах, и непосредственные ре-

зультаты были успешными более чем в 90% случаев, но отдаленные результаты разочаровывали. Общепринято, что прекращение тахикардии во время РЧА-воздействия и невозможность индукции трепетания не являются надежными маркерами успеха РЧА, а доказывают интегрирующую роль перешейка в индукции и поддержании тахикардии. Двунаправленная блокада кавотрикуспидального перешейка является конечной целью аблации и залогом непосредственного и отдаленного успеха нефармакологического лечения типичного ТП.

Другие результаты научно-практических исследований показали, что холодовая РЧА по эффективности приближается к хирургической блокаде перешейка в лечении ТП I типа. Применение холодовой РЧА с электродами внутренней циркуляции и прямой ирригации раствора через дистальный полюс электрода значительно улучшило ближайшие и отдаленные результаты лечения, а также существенно уменьшило время процедуры и число осложнений (Jais P., 2000).

Новые возможности создает система CARTO. Во-первых, она устраняет негативное влияние рентгеновского излучения, а во-вторых, значительно улучшает конечные результаты РЧА ТП. С применением данной системы можно точно создать непрерывную зону блокады проведения импульса, и эффективность РЧА трепетания предсердий I типа может достигать 100%.

Первые годы XXI столетия убедительно свидетельствуют о новых, грандиозных темпах развития катетерных методов лечения трепетания предсердий. Становится все более понятным, что стратегия интервенционного лечения ТП направлена прежде всего на патофизиологический фундамент этого грозного заболевания.

ЛИТЕРАТУРА

1. *Бокерия Л. А., Голухова Е. З., Ревишвили А. Ш.* и др. Достижения и перспективы развития методов электрофизиологической диагностики при хирургическом лечении сложных нарушений ритма сердца. Модели в экологии и медицине. – М., 1989. – С. 79–128.
2. *Barold S., Wyndham C. R. C, Kappenberger L. L.* et al. Implanted atrial pacemaker for paroxysmal atrial flutter: Long term efficacy // Ann. Int. Med. – 1987. – Vol. 107. – P. 144–149.
3. *Biblo L. A., Yuan Z., Quan K. J.* et al. Risk of stroke in patients with atrial flutter // Amer. J. Cardiol. – 2001. – Vol. 87, № 3. – P. 346–349.
4. *Boriani G., Biffi M., Camanini C.* et al. Transvenous low energy internal cardioversion for atrial fibrillation: A review of clinical application and future developments // PACE. – 2001. – Vol. 24. – P. 99–107.
5. *Bru P., Duplantier C., Bourrat M.* et al. Resumption of right atrial isthmus conduction following atrial flutter radiofrequency ablation // Ibid. – 2000. – Vol. 23, № 11 (Pt. 2). – P. 1908–1910.
6. *Canavan T. E., Schuessler R. B., Cain M. E.* et al. Computerized global electrophysiological mapping of the atrium in a patient with multiple supraventricular tachyarrhythmias // Ann. Thorac. Surg. – 1988. – Vol. 46. – P. 232–235.
7. *Chan D. P., Van Hare G. F., Mackall J. A.* et al. Importance of atrial flutter isthmus in postoperative intra-atrial reentrant tachycardia // Circulation. – 2000. – Vol. 102. – P. 1283–1289.
8. *Guiraudon G. M., Klein G. J., Sharma A. D.* Surgical alternatives for supraventricular ttachycardias // Amer. J. Cardiol. – 1989. – Vol. 64. – P. 92J–96J.
9. *Jolly W. A., Ritchie И. T.* Auricular flutter and fibrillation // Heart. – 1911. – Vol. 2. – P. 177.
10. *Lesh M. D., Van Hare G. F., Epstein L. M.* et al. Radiofrequency catheter ablation of atrial arrhythmias. Results and mechanisms // Circulation. – 1994. – Vol. 89. – P. 1074–1089.
11. *McWilliam J. A.* Fibrillar conduction of the heart // J. Physiol. – 1887. – Vol. 8. – P. 296–310.
12. *Weiss C., Willems S., Hoffmann M., Meinertz T.* Impact of the ECG for detection of intraatrial conduction block after atrial flutter ablation // PACE. – 1999. – Vol. 22, № 10. – P. 1457–1465.
13. *Wellens H. J.* Contemporary management of atrial flutter // Circulation. – 2002. – Vol. 106. – P. 649–652.
14. *Wood K. A., Eisenberg S. J., Kalman J. M.* et al. Risk of thromboembolism in chronic atrial flutter // Amer. J. Cardiol. – 1997. – Vol. 79. – P. 1043–1047.

© Л. А. БОКЕРИЯ, 2005

УДК 616.831:616.125-008.313

ПРОФИЛАКТИКА ИНСУЛЬТА ПРИ ФИБРИЛЛЯЦИИ ПРЕДСЕРДИЙ

Л. А. Бокерия

Научный центр сердечно-сосудистой хирургии им. А. Н. Бакулева (дир. – академик РАМН Л. А. Бокерия) РАМН, Москва

Фибрилляция предсердий (мерцательная аритмия) является одним из наиболее распространенных заболеваний, нередко отягчающих течение других болезней. Она встречается примерно в 0,5–1% случаев на всю популяцию населения, и считается, что с возрастом число больных в процентном отношении удваивается с каждой декадой жизни. В весьма известном рандомизированном исследовании, так называемом исследовании Фрамингхема [16] за два года наблюдения число пациентов возросло с 0,6 на одну тысячу в возрасте 55–64 лет до 7,6 в возрасте 85–94 лет. Интересно отметить, что

к 65 годам жизни число случаев фибрилляции предсердий возрастает на 5% по сравнению с предшествующим возрастом, а к 80 годам – на 17%. Мужчины страдают этим заболеванием чаще, чем женщины. Клинические случаи и предрасположенность к фибрилляции предсердий по этиологии делят на две группы: сердечные и несердечные. К сердечным причинам относят сердечную недостаточность, клапанную патологию сердца (особенно митральные пороки), гипертоническую болезнь, инфаркт миокарда, перикардит, миокардит, врожденные пороки сердца, гипертрофическую кардиомиопатию, синдром Вольфа–Паркинсона–Уайта, состояние после открытых операций на сердце. К несердечным причинам относятся возраст старше 75 лет, тиреотоксикоз, феохромоцитома, электролитные нарушения (особенно гипокалиемия), длительное употребление алкоголя, рекреационные лекарства (например, кокаин), острые и хронические легочные, легочно-сосудистые заболевания, включая пневмонию, острую тромбоэмболию легочных сосудов, хроническую обструктивную болезнь легких.

Отметим, что фибрилляция предсердий (ФП) встречается в 6% случаев у больных с умеренной сердечной недостаточностью и более чем у 40% больных с выраженной сердечной недостаточностью. Развитие фибрилляции предсердий на фоне сердечной недостаточности приводит к потере атриовентрикулярной синхронизации, быстрого или медленного желудочкового ответа. Это в свою очередь лишает желудочек возможности физиологического функционирования. Изменяется время наполнения сердца в соответствии с осцилляциями *R–R* интервала. Доказано, что при сердечной недостаточности пациенты с фибрилляцией предсердий имеют более высокий риск летального исхода, чаще госпитализируются по сравнению с больными, у которых нет фибрилляции предсердий.

Патогенетически потеря эффективного предсердного сокращения на фоне прогрессирующего увеличения левого предсердия – следствие фибрилляции предсердий, приводит к застою крови в левом предсердии. В части случаев формируется тромб. У пациентов с фибрилляцией предсердий наиболее частым источником тромбоэмболии является левое предсердие или его ушко. Фибрилляция предсердий – наиболее частая причина кардиогенного инсульта. Эмболизация сосудов головного мозга вызывает преходящие ишемические атаки или инсульт.

Инсульт является наиболее разрушительным осложнением фибрилляции предсердий. Он возникает в 5 раз чаще у пациентов с фибрилляцией предсердий, чем у людей того же возраста без ФП. H. S. Jorgensen и соавт. показали, что у 20% больных с острым ишемическим инсультом была фибрилляция предсердий, а летальность удвоилась [15]. Риск осложнения существенно увеличивается: при сердечной недостаточности или гипертонии в 12 раз, при стенозе митрального клапана в 17 раз. Часто мозговой инфаркт остается незамеченным. В перекрестном исследовании P. Petersen и соавт. у 48% пациентов с фибрилляцией предсердий выявлялся «молчащий» церебральный инфаркт, в то время как в контрольной группе такая картина при исследовании на компьютерном томографе наблюдалась в 27% случаев [26]. Несмотря на отсутствие статистической достоверности в этом случае, отметим, что общее количество инсультов у пациентов с фибрилляцией предсердий было 39, а в контрольной группе – 16. Предшествующий «молчащий» инсульт обычно очень существенно усиливает мозговой дефицит при повторном инсульте, и, по мнению многих авторов, это обстоятельство требует очень внимательного исследования, поскольку повторяющиеся «молчащие» инфаркты мозга могут привести к внезапному проявлению тяжелейшей клиники.

Разумеется, надо хорошо понимать, что предсердный тромбоз в присутствии фибрилляции предсердий зависит не только от аритмии, но и от наличия сопутствующей органической патологии сердца. В свое время C. F. Garvin первым указал на наличие опасности мурального тромбоза, вызываемого фибрилляцией предсердий, и существенного возрастания его частоты при наличии ревматического клапанного порока [8]. J. N. Askey и C. B. Cherry показали, что частота муральных тромбозов у больных с клапанной патологией в 3 раза выше при наличии сопутствующей фибрилляции предсердий [2]. А C. F. Garvin, а также G. K. Graham и соавт. доказали, что при фибрилляции предсердий и сопутствующей ревматической патологии тромбоз левого предсердия встречается во много раз чаще, чем тромбоз правого предсердия [8, 10]. Подобно частоте фибрилляции предсердий, частота мурального тромбоза также увеличивается с возрастом: 18% в возрасте 10–39 лет, 39% в возрасте 40–49 лет, 47% в возрасте 50–79 лет. R. Daley и соавт. показали, что у пациентов в возрасте до 30 лет риск тромбоэмболических осложнений меньше 5% в год, а затем каждый год увеличивается на 1,5% и достигает 40% к 70 годам [4].

Эмболические осложнения при предсердном тромбозе и фибрилляции предсердий существенно увеличивают заболеваемость и летальность. J. Gajewski и R. B. Singer обследовали 3099 человек, имевших страховое пособие [6], из них 10% пациентов страдали хронической фибрилляцией предсердий. Среди пациентов, у которых ишемическая болезнь сердца сочеталась с фибрилляцией предсердий, летальность увеличивалась в 7 раз, а у пациентов с хронической фибрилляцией предсердий и митральным стенозом – в 17,4 раза. Отметим также, что у паци-

ентов с пароксизмальной формой ФП и ишемической болезнью сердца летальность увеличилась в 3,2 раза, а в сочетании с митральным стенозом – в 12,9 раза. У пациентов с пароксизмальной формой фибрилляции предсердий без сопутствующей патологии летальность не отличалась от аналогичного показателя у их ровесников. Интересные данные получены H. Aberg при аутопсийных исследованиях [1]. Из 642 умерших пациентов, у которых была фибрилляция предсердий, 54% составили больные с клапанной патологией или коронарной болезнью сердца. Из этого числа эмболия отмечена в 42% случаев на фоне болезней сердца. R. C. Hinton и соавт. произвели тщательное аутопсийное исследование 333 пациентов с фибрилляцией предсердий в анамнезе [13]. Они обнаружили эмболы в 7% случаев при «чистой» фибрилляции предсердий, в 41% случаев у пациентов, страдавших митральным пороком сердца и фибрилляцией предсердий и в 35% случаев у больных, у которых фибрилляция предсердий сочеталась с ишемической болезнью сердца. При этом выяснилось, что в 53% случаев эмболы попали в мозговые сосуды, а в 16% случаев в периферические сосуды. Это были мезинтериальные сосуды (6%), коронарные артерии (2%), почечные сосуды (3%).

C. M. Fisher исследовал 100 пациентов, поступивших в госпиталь с инсультом и фибрилляцией предсердий [5]. Он отметил, что эмболы в основном располагались в бассейне внутренней сонной артерии. 70% этих пациентов погибли или остались с тяжелейшим неврологическим дефицитом. Среди 5184 пациентов в возрасте от 30 до 62 лет, наблюдавшихся в течение 24 лет в исследовании Фрамингхем [38], у 481 развилась фибрилляция предсердий. Из этого числа инсульт наступил у 20 больных. Это указывает на увеличение частоты инсульта в 5,6 раза по сравнению с аналогичной популяцией пациентов без фибрилляции предсердий. Интересно, что у больных с хронической формой ФП частота ежегодного инсульта составляет 5%, в то время как при пароксизмальной форме фибрилляции предсердий – 2,5% [26].

Истинная частота эмболизации сосудов головного мозга при фибрилляции предсердий может быть даже выше, чем приводимые цифры. P. Peterson и соавт. [25], выполнившие компьютерную томографию у 29 асимптомных пациентов с фибрилляцией предсердий в течение года и более, которых не лечили антикоагулянтами и аспирином, выявили, что в 48% случаев пациенты имели зоны пониженной прозрачности с острой демаркацией, в то время как у аналогичных пациентов с синусовым ритмом такие зоны выявлялись в 28% случаев. Большинство из этих поражений находились в коре головного мозга и относились к категории «молчащих» инфарктов. Это наводит на мысль о том, что пациенты с фибрилляцией предсердий имеют еще более высокий риск эмболизации головного мозга, чем предполагалось ранее, в том числе и по данным рандомизированных исследований. Так, P. A. Kempster и соавт. показали, что частота «молчащих» инсультов при фибрилляции предсердий достигает 13% случаев ежегодно, в то время как в контрольной группе (синусовый ритм) – 4% [18]. Несмотря на то, что такие случаи относят к клинически «молчащим», трудно себе представить, что повторяющиеся эпизоды не отражаются на когнитивной функции и что они не могут быть выявлены при неврологическом исследовании. Считается аксиомой, что частота эмболии ниже при пароксизмальной форме фибрилляции предсердий (2,5% в год), чем при хронической форме (5%). Также установлено, что в молодом возрасте частота тромбоэмболических осложнений ниже, чем у пожилых пациентов. Наконец, группой исследователей в клинике Meyo было показано, что при так называемой чистой форме фибрилляции предсердий (без сопутствующей патологии) за 15 лет наблюдения инсульт отмечен у 1,3% пациентов [20]. Актуарный анализ своих наблюдений позволил авторам обнаружить, что нет существенной разницы в выживаемости или опасности инсульта между пациентами с изолированной, возвратной или хронической «чистой» фибрилляцией предсердий. В соответствии с этими данными и с опытом наблюдения за больными с фибрилляцией предсердий и сопутствующим ревматическим пороком сердца не все пациенты с ФП имеют одинаковый риск кровоизлияния в мозг. J. L. Halperin и R. G. Hart предлагают делить пациентов с фибрилляцией предсердий на подгруппы в зависимости от наличия факторов риска развития инсульта [11]. К пациентам с высоким риском (у которых он превышает 6% в год) относятся пациенты с сопутствующим митральным стенозом, сердечной недостаточностью, предшествующим инсультом, наличием искусственного клапана сердца. Пациенты с низким фактором риска по фибрилляции предсердий (частота инсульта в год менее 3%) – это люди моложе 60 лет с пароксизмальной формой ФП или с фибрилляцией предсердий в отсутствие органической патологии сердца.

Итак, большинство исследователей сходятся во мнении, что неревматическая фибрилляция предсердий приводит к увеличению риска ишемического инсульта в 5 раз. Ранний риск ишемических инсультов возрастает на 5–7% с возрастом. Компьютерная томография показала, что «молчащие» ишемические церебральные инфаркты наблюдаются у 26% пациентов с неревматической фибрилляцией предсердий.

Треть пациентов с пароксизмальной фибрилляцией предсердий в течение 2–3 лет имеют тен-

денцию к переходу этого ритма в хроническую форму. Наивысший риск инсульта наблюдается в первые месяцы после появления фибрилляции предсердий или сразу после перехода транзитной формы пароксизмальной фибрилляции в хроническую. У пациентов с пароксизмальной формой фибрилляции предсердий она может сочетаться с синдромом слабости синусного узла и, таким образом, пациенты в этом состоянии имеют высокий риск тромбоэмболии.

В связи с исследуемой проблемой несомненный интерес представляет сочетание гипертонической болезни и фибрилляции предсердий в аспекте прогноза такого сочетания.

Кровяное давление. Общеизвестно, что риск развития инсульта выше у людей с гипертензией [24]. Примерно у 70% больных инсульт возникает на фоне гипертонии. Таким образом, снижение артериального давления является ключевым элементом стратегии профилактики кровоизлияний в головной мозг. Соответствующий метаанализ, основанный на 36 рандомизированных исследованиях, отчетливо доказал значение снижения давления в уменьшении частоты инсультов [35]. J. A. Staessen и соавт. провели анализ 5 рандомизированных исследований по применению ингибиторов ангиотензин-превращающих ферментов (ИАПФ) [31]. В 4 исследованиях применяли блокаторы кальциевых канальцев и сравнили результаты лечения с группой пациентов в режиме плацебо. Оказалось, что риск инсульта снижается на 28% при применении ИАПФ и на 38% при применении блокаторов кальциевых канальцев. Таким образом, к удивлению многих исследователей, оказалось, что ИАПФ обладают меньшим эффектом, чем блокаторы кальциевых канальцев. Соответственно препараты, которые вызывали более существенное снижение кровяного давления, приводили и к более значительному уменьшению частоты инсультов. Лечение гипертонии позволило также на 24% уменьшить частоту повторных инсультов у лиц, ранее перенесших большое кровоизлияние или преходящую мозговую атаку. Наибольший эффект был достигнут при комбинации диуретиков и ИАПФ – 45%, и 32% при применении только диуретиков [27]. В этих исследованиях анализа значения фибрилляции предсердий не проводилось. Данные, касающиеся больных – носителей фибрилляции предсердий разбросаны по рандомизированным исследованиям в подгруппах. В исследованиях B. Dahlof и соавт. [3], H. Lithell и соавт. [21] применение антагонистов рецепторов ангиотензина уменьшало частоту инсульта на 25% по сравнению с бета-блокаторами и на 24% по сравнению с контрольной группой. В исследовании B. Dahlof и соавт. [3], включавшем 324 пациента с фибрилляцией предсердий, частота мозгового инсульта была на 49% ниже при применении антагонистов рецепторов ангиотензина по сравнению с аналогичным показателем у пациентов, получавших бета-блокаторы.

Факторы риска при фибрилляции предсердий касательно инсульта, казалось бы, давно и хорошо изучены. Однако продолжающиеся рандомизированные исследования явно говорят о том, что тема не исчерпана. Слишком остра проблема, чтобы останавливаться на существующих представлениях. Особое значение придается стратификации факторов риска тромбоэмболии при фибрилляции предсердий. В коллективном исследовании – метаанализе Risk Factors for Stroke была показана градация рисков: предшествующий инсульт, в том числе малый – 2,5, гипертония – 1,6, сердечная недостаточность – 1,4, диабет – 1,7, ИБС – 1,5. Относительный риск инсульта на 10 лет жизни – 1,4. B. F. Gage и соавт. предложили номенклатуру рисков при фибрилляции предсердий. Риск в 1 единицу относится к эпизоду сердечной слабости, наличию гипертонии, возрасту более 75 лет, диабету. Риск в 2 единицы относится к предшествующему инсульту или эпизоду ишемической атаки (высший риск). Соответственно риск ежегодного инсульта для 100 пациентов растет от 1,2 (0 баллов) до 2,8 (1 балл), 3,6 (2 балла), 6,4 (3 балла), 8,0 (4 балла), 7,7 (5 баллов) и 44 (6 баллов). Риск тромбоэмболии стараются распознать с помощью эхокардиографии. Проявления усиленного спонтанного эхокардиографического контрастирования в левом предсердии, пониженной вязкости в ушке левого предсердия, наличие тромба в левом предсердии или его ушке, сложной атеромы аорты относят к эхопризнакам риска тромбоэмболии.

Риск тромбоэмболических осложнений имеет тенденцию проявляться в начале развития фибрилляции предсердий; частота эмболизации уменьшается с годами. У пациентов с пароксизмальной формой ФП риск развития тромбоэмболии аналогичен таковому у больных с хронической формой трепетания предсердий или его персистирующей формой. Группа специалистов рандомизированных исследований (Atrial Fibrillation Investigators), проведенных для определения эффективности оптимальной дозы антикоагуляции с применением варфарина, показала, что эта мера предотвращает инсульт у пациентов с фибрилляцией предсердий [39]. Обобщенный анализ пяти рандомизированных исследований показал, что применение варфарина в соответствующей дозировке уменьшает риск кровоизлияния в мозг на 68% (табл. 1). При применении аспирина уменьшение степени риска не столь существенно. По результатам рандомизированных исследований и метаанализов было показано, что варфарин суще-

Таблица 1

Влияние антитромботической терапии у больных с фибрилляцией предсердий на частоту инсульта* [33]

Препарат	Дозировка	Число больных	Инсульт, %
Варфарин	МНО 1,4–4,2	1450	3,7
Плацебо		1450	9,2
Аспирин	50–120 мг	1624	9,8
Плацебо		1601	12
Варфарин	МНО 2,0–4,2	1462	5,8
Аспирин	75–325 мг	1421	8,7

* Метаанализ рандомизированных исследований AFASAK-1, BAATAF, CAFA, SPAF-1, SPINAF.

ственно уменьшает риск возможного развития кровоизлияния в мозг по сравнению с применением аспирина. Более того, варфарин является единственным препаратом, который влияет на снижение летальности у пациентов с фибрилляцией предсердий. На 33% снижалась летальность при применении варфарина в рандомизированном исследовании при сравнении с летальностью в контрольной группе. Варфарин также снижал на 31% все виды смертности в группе пациентов с фибрилляцией предсердий у больных с неклапанной патологией.

В соответствии с последними исследованиями риск эмболизации после кардиоверсии достигает 5%. Если фибрилляция предсердий продолжается более 48 часов, то до выполнения кардиоверсии пациент должен получать варфарин в течение трех-четырех недель, а затем после восстановления синусового ритма по меньшей мере 4 недели. В случаях экстренной кардиоверсии можно использовать гепарин на фоне перорального приема антикоагулянтов. Использование чреспищеводной эхокардиографии при коротком сроке антикоагуляции может позволить выполнить раннюю кардиоверсию с меньшим проявлением кровоточивости, чем это наблюдается при обычной схеме антикоагуляции. Такая схема рекомендуется для пациентов с впервые возникшей фибрилляцией предсердий, высоким риском инсульта и кровотечения, а также у больных, находящихся на лечении в стационаре. При длительности фибрилляции предсердий более 48 часов, особенно в случае высокого риска инсульта, необходимо продолжение антикоагуляции после кардиоверсии.

В большой серии исследований установлена важность достижения терапевтического значения соотношения ПВ/МНО (протромбиновое время/международное нормализованное отношение) в течение нескольких недель до кардиоверсии. Частота тромбообразования в левом предсердии или его ушке наблюдается в 13,8% случаев при отсутствии продолжительной антикоагуляции [19]. В другом исследовании было установлено, что частота инсульта увеличивается на 9,9%, если соотношение ПВ/МНО менее 2 наблюдается в течение трех недель после кардиоверсии [29]. Более того, частота тромбоэмболических проявлений коррелировала с интенсивностью антикоагуляции в момент кадиоверсии. Инсульт не наблюдался, если соотношение ПВ/МНО было меньше или равно 2,5, отмечался в 0,93% случаев при этом индексе, равном 1,5–2,4, и в 1,2%, если он не измерялся или превышал 2,5 [7].

Антикоагулянтная терапия должна продолжаться длительно, то есть не менее 4 недель после кардиоверсии при наличии любого фактора риска кровоизлияния в мозг.

Один из наиболее очевидных вопросов состоит в следующем: позволяет ли восстановление синусового ритма снизить риск тромбоэмболии у пациентов с фибрилляцией предсердий? Этот и другие вопросы недавно были поставлены в четырех исследованиях, в которых была сделана попытка установить, что является более эффективным: контроль частоты сердечных сокращений или контроль ритма сердца (восстановление синусового ритма). Исследовались снижение летальности, частота тромбоэмболических осложнений и исчезновения других симптомов, включая качество жизни у пациентов до 65 лет, имеющих хотя бы один дополнительный фактор риска по возможности возникновения инсульта [14, 23, 36, 39]. В наиболее крупном из этих исследований – AFFIRM (Отдаленные результаты исследования лечения ритма при фибрилляции предсердий), включавшем 4060 пациентов, антикоагулянтная терапия проводилась независимо от того, проводился контроль ритма или контроль частоты сердечных сокращений под влиянием лечения. У больных с восстановившимся синусовым ритмом лечение могло быть прекращено через 406 недель. У больных, у которых был достигнут контроль ритма и удалось перевести пациентов на синусовый ритм, через 1 год, 3 и 5 лет такой ритм сохранялся у 82, 73 и 63% пациентов соответственно. У пациентов, у которых лечение было направлено на контроль частоты ритма, через 5 лет на синусовом ритме находились 35% пациентов. Летальность через 5 лет составила 23,8% у пациентов, которые были переведены на синусовый ритм, и 21,3% у тех, у которых контролировалась частота сердечных сокращений. Частота инсульта составила 8,9% у пациентов с контролируемым ритмом и 7,4% у пациентов с контролируемой частотой сердечных сокращений. У 70% больных из обеих групп инсульт наступил у пациентов, которые прекратили прием антикоагулянтной терапии, или у тех, у которых международное нормализованное отношение (МНО) было менее 2. На этом основании авторы предположили, что интенсивный контроль

ритма не дает существенного улучшения результатов по летальности и заболеваемости по сравнению с пациентами, у которых проводился контроль частоты сердечных сокращений. Аналогичные результаты были получены и в трех других, не столь масштабных исследованиях, упоминавшихся выше.

В исследовании RASE (Что важнее: контроль частоты ритма или электрическая кардиоверсия при персистирующей форме фибрилляции предсердий) было показано, что частота тромбоэмболии выше среди пациентов, у которых контролируется частота сердечных сокращений [36]. Практически во всех исследованиях наиболее часто тромбоэмболические осложнения возникали при субтерапевтическом значении соотношения ПВ/МНО, или если больные не принимали антикоагулянтов. Таким образом, становится очевидным, что у больных с фибрилляцией предсердий и наличием факторов риска по инсульту крайне необходимо проведение антикоагулянтной терапии, даже в случае если основным условием ставится контроль ритма сердца, несмотря на восстановление и сохранение синусового ритма.

Ограничение терапии варфарином стимулирует поиск новых антитромботических препаратов для лечения фибрилляции предсердий. Варфарин может вызвать кровотечение, имеет узкое терапевтическое окно (для эффективной профилактики кровоизлияния в мозг достаточно минимального значения ПВ/МНО: 2,0, но ПВ/МНО более 4,0 увеличивает риск внутримозгового кровоизлияния), требует частого мониторирования, приема нескольких лекарств одновременно и соответствующей диеты.

По данным рандомизированных исследований было установлено, что клинически значимые кровоизлияния (большие) встречаются гораздо чаще при применении варфарина, чем плацебо (2,2% против 0,9%). Применение этого препарата также давало более значимую частоту кровоизлияний, чем применение аспирина (1,6% против 1%). Отмечено двухкратное превалирование частоты внутримозговых кровоизлияний у больных по сравнению с пациентами, которые не применяли варфарина. Кровоизлияние встречалось при применении варфарина более чем в 2 раза чаще, чем при приеме аспирина. Когда же варфарин применялся для вторичной профилактики инсульта (у пациентов, ранее перенесших инсульт), то кровоизлияний в мозг не отмечено, равно как и при применении аспирина. Аналогичная ситуация имела место и с малыми инсультами, которые встречались в 2 раза чаще по сравнению с контрольной группой (не принимавшей антитромботических препаратов) и с группой, принимавшей аспирин.

На результаты лечения варфарином влияют печеночная дисфункция, изменения в кишечной флоре, прием алкоголя. Повышенный интерес в связи с этим вызывают антитромботические препараты, поскольку они блокируют артериальный тромбогенез. Терапия этими препаратами может быть менее эффективной, если формирование тромба обусловлено стазом, как это может иметь место в венозной системе или в левом предсердии. На примере 70 пациентов было показано, что варфарин подавлял маркеры тромбогенеза, в то время как сочетание антитромботической терапии с аспирином и клопидогрелем не влияло на этот фактор [12]. Нет ни одного исследования, которое бы доказало, что терапия антитромботическими препаратами эквивалентна применению оптимальной дозы варфарина у больных с высоким риском эмболических осложнений.

К числу новых препаратов, привлекших внимание и использовавшихся для лечения фибрилляции предсердий, относятся непрямые ингибиторы тромбина, действующие через антитромбин III, и прямые ингибиторы тромбина. К непрямым ингибиторам тромбина относятся низкомолекулярный гепарин (эноксапарин, далтепарин, тинзапарин, ардепарин) и дериваты гепарина (данапароид). Использование низкомолекулярного гепарина, по данным нескольких исследований, многими принимается неохотно, поскольку требуется его парентеральное применение. Прямые ингибиторы тромбина включают гирудин, бивалирудин, лепирудин, аргагтробан, эфегатран, иногатран, антитромбин III, мелагатран и ксимелагатран (Ximelagatran). Из прямых ингибиторов тромбина пероральным препаратом до последнего времени был только ксимелагатран, что и послужило для его использования в рандомизированных исследованиях у пациентов с ФП. Препарат является предшественником мелагатрана, маленькой молекулы, мишенью которой является активная сторона тромбина. Это подавляет катализную активность фермента. Дозировка препарата не зависит существенно от возраста, пола, веса, вида пищи, даже алкоголя. Поэтому ксимелагатран в фиксированной дозе (36 мг 2 раза в день) можно давать различным пациентам.

Рандомизированных исследований, определяющих эффективность низкомолекулярных гепаринов для профилактики тромбоэмболии при фибрилляции предсердий, мало. В исследовании больных с острым ишемическим инсультом и фибрилляцией предсердий не обнаружено разницы в частоте повторных инсультов, кровотечений, летальных исходов, функциональных исходах при сопоставлении больных, леченных далтепарином (1 группа) или аспирином (2 группа). В исследовании ACUTE II делается попытка посмотреть разницу в частоте развития инсульта по меньшей мере в течение первых двух дней после дефибрилляции при примене-

нии фракционированного гепарина и эноксапарина у больных с фибрилляцией предсердий.

Несмотря на то, что низкомолекулярные гепарины пока не получили одобрения FDA на повсеместное клиническое использование, тем не менее они часто используются у больных с фибрилляцией предсердий в операционном и послеоперационном периодах. Это так называемая мост-терапия, однако данные относительно необходимости ее применения тоже не очень убедительны. В соответствии с рекомендациями рандомизированных исследований прием варфарина можно начинать через одну неделю после процедуры кардиоверсии без перехода на низкомолекулярные гепарины. Однако переходная мост-терапия с нефракционированным гепарином или низкомолекулярными гепаринами может быть оправданна у пациентов с высоким риском тромбоэмболии (например, больные с механическим клапаном в митральной позиции, пациенты с ранее перенесенными ишемическими атаками или цереброваскулярными осложнениями, больные с выраженными эхосигналами в левом предсердии).

Возвращаясь к теме ингибиторов тромбина, отметим, что преимуществом ксимелагатрана перед варфарином является быстрое начало и окончание антикоагуляционного эффекта, широкие терапевтические границы, широкий потенциал для пищи и взаимодействия с лекарствами и меньшая потребность в дозировке или мониторировании коагуляции. Ксимелагатран выводится почками. В третье и пятое исследования SPORTIF (Профилактика инсульта при использовании орального ингибитора тромбина при фибрилляции предсердий) были включены более 7000 пациентов с неклапанной фибрилляцией предсердий в открытом варианте и варианте двойного слепого контроля двух препаратов: подобранная доза варфарина (ПВ/МНО: 2–3) против фиксированной дозы ксимелагатрана (36 мг 2 раза в сутки). Ксимелагатран оказался по эффективности аналогичным варфарину в части профилактики инсульта и системных эмболий [12]. Эксперты заключили, что ксимелагатран не уступает варфарину в части предотвращения инсульта и эмболических осложнений и реже приводит к осложнениям в виде сочетанных случаев больших и малых кровотечений (Executive Steering Committee, SPORTIF III, V). При применении этого препарата отмечалось увеличение концентрации аланинаминотрансферазы (АЛТ) примерно у 6% больных. С учетом того, что ксимелагатран позволяет подобрать фиксированную дозировку, отпадает необходимость мониторинга. Он реже, чем варфарин, способствует кровоточивости. С учетом того, что препарат существует в пероральной форме, его использование может быть предпочтительным для профилактики инсульта и эмболий у больных с ФП и дополнительными факторами риска. Но при всем этом надо иметь в виду следующее. Во-первых, не доказана эффективность препарата при лечении фибрилляции предсердий у больных с клапанной патологией, равно как и при кардиоверсии для профилактики мозговых осложнений. Фиксированная дозировка может иметь и определенные ограничения у больных с высоким весом, особенно при выраженном превышении весовых показателей. Поскольку препарат экскретируется почками, то необходимо доказать его безопасность у больных с почечной недостаточностью. Отмечены также отклонения печеночных функций, что и явилось основанием для отказа в регистрации этого препарата в FDA. Важно, конечно, также установить, сколь продолжительным является действие препарата после прекращения его приема.

Пока проводятся самые разнообразные рандомизированные исследования, врачи оказались в затруднительном положении относительно протоколов ведения пациентов, страдающих фибрилляцией предсердий. Очень важным оказалось международное соглашение, оформленное в виде рекомендаций от имени Американского Колледжа кардиологов, Американской Ассоциации сердца и Европейского общества кардиологов (Fuster V.) и Американского Колледжа пульмонологов (Albers G. W.). Длительное время между этими организациями существовало противоречие в разделении рисков антитромботической терапии. Эти отличия теперь существенно уменьшились после публикации VII Консенсуса Американского Колледжа пульмонологов, вышедшей в сентябре 2004 г. в журнале «Chest» (Singer D. E. и соавт.). Так, в соответствии с рекомендациями пульмонологов, пероральную антикоагуляцию проводят больным с высоким тромбоэмболическим риском, а при низком риске используется аспирин (табл. 2). Чтобы избежать двусмысленности или неясности относительно показаний для аспирина или пероральной антикоагуляции, в рекомендациях кардиологических сообществ более точно определяется риск тромбоэмболии (табл. 3). Есть разночтения в допустимом соотношении МНО у пульмонологов (2,5; разброс от 2 до 3) для всех пациентов, находящихся на пероральной антикоагуляции. Кардиологи называют значение МНО, равное 2,5–3,5, необходимым для пациентов с высоким риском, к которым относятся больные с ревматическими пороками сердца, перенесшие ранее тромбоэмболию, имеющие предсердный тромбоз по данным транспищеводной эхокардиографии. К следующей категории относятся больные, которым рекомендуется сочетанное лечение с использованием аспирина

Таблица 2

Рекомендации по антитромботической терапии для больных с фибрилляцией предсердий VII Консенсуса Американского Колледжа пульмонологов

Больной	Терапия
Возраст <65 лет без симптомов болезни или без эхосимптомов сердечно-сосудистого заболевания и без других факторов риска	Аспирин (325 мг/день) или без лечения
Возраст 65–75 лет в отсутствие других факторов риска	Аспирин (325 мг/день) или антикоагуляция перорально при МНО 2,0–3,0
Предшествующий инсульт/транзиторная атака или системная эмболия Возраст >75 лет Умеренное или выраженное снижение систолической функции левого желудочка Гипертония или диабет Ревматический митральный клапан сердца	Антикоагуляция перорально при МНО 2,0–3,0

Таблица 3

Рекомендации по антитромботической терапии для больных с фибрилляцией предсердий Консенсуса Американского Колледжа кардиологов, Американской Ассоциации сердца и Европейского общества кардиологов

Больной	Терапия
Возраст <60 лет, нет болезни сердца (только фибрилляция предсердий)	Аспирин (325 мг/день) или без терапии
Возраст <60 лет, болезнь сердца, но нет факторов риска*	Аспирин (325 мг/день)
Возраст ⩾ 60 лет, нет факторов риска	Аспирин (325 мг/день)
Возраст ⩾ 60 лет, диабет или ИБС	Антикоагуляция перорально (МНО 2,0–3,0). Дополнительно аспирин, оптимально 81-162 мг/день
Возраст ⩾75 лет, особенно женщины ФВ ЛЖ ⩽35%, тиреотоксикоз и гипертензия	Антикоагуляция перорально (МНО 2,0–3,0)
Ревматический порок сердца (митральный стеноз) Механический клапан сердца Предшествующие тромбоэмболии Персистирующий тромб левого предсердия	Антикоагуляция перорально (МНО 2,5–3,5). Более высокие значения могут быть более эффективны

* Факторами риска тромбоэмболии являются сердечная недостаточность, ФВ ЛЖ менее 35%, гипертония.

и пероральных антикоагулянтов: это пациенты старше 65 лет с фибрилляцией предсердий и диабетом или ишемической болезнью сердца. Что, однако, очень важно, так это то, что всеми специалистами признается необходимость не допускать снижения МНО ниже 2, поскольку вслед за этим драматически возрастает частота инсультов: двукратно возрастает риск инсульта при значениях МНО между 1,7 и 2,0 и удваивается еще раз при МНО ниже 1,4.

В настоящее время специалисты всего мира пользуются едиными рекомендациями кардиологов США и Европы, о которых говорилось выше.

Рекомендации рекомендациями, а их практическая составляющая до сих пор мало известна. Как и во многих других областях клинической медицины, рекомендуемая терапия используется в 20–40% случаев (Lip G. Y. и соавт., Sudlow M. и соавт., Levy S. и соавт.). В развитых странах мира ситуация в последние годы улучшилась, и антитромботическая терапия охватывает по некоторым данным 63% пациентов с фибрилляцией предсердий, а во Франции достигла 71% (Leizorovicz A. и соавт.). По мнению некоторых аналитиков, существенное повышение охвата пациентов антитромботической терапией маловероятно в связи с увеличением доли пожилых людей (старше 80 лет), страдающих фибрилляцией предсердий. Для этого, с одной стороны, есть объективные причины, такие как низкая подвижность, снижение умственных способностей, моральная неустойчивость и прием большого количества медикаментов – все эти факторы, разумеется, способствуют повышенной кровоточивости. Поэтому такие пациенты часто исключаются из рандомизированных исследований. Как показывает практика, именно в этой группе пациентов применение пероральной антикоагуляции существенно влияет на предотвращение инсульта и снижение летальности при фибрилляции предсердий (Hylek I. M. и соавт.).

НЕФАРМАКОЛОГИЧЕСКИЙ ПОДХОД

Нефармакологические методы лечения, имеющие профилактическое значение для предотвращения инсульта у больных с фибрилляцией предсердий, включают катетерную абляцию, имплантируемые устройства, эндоваскулярное отграничение (закрытие) тромба и хирургическое посо-

бие. Абляция, электротерапия и хирургическое лечение обычно используются у молодых пациентов с устойчивой формой фибрилляции предсердий, когда трудно контролируется гемодинамика и имеются свидетельства высокого риска инсульта.

Абляционная техника лечения мерцательной аритмии, способствующая в том числе и профилактике инсульта, в настоящее время все более активно внедряется в клиническую практику. Научный центр сердечно-сосудистой хирургии им. А. Н. Бакулева располагает колоссальным опытом транскатетерных способов лечения фибрилляции предсердий. Эта терапия начиналась с создания полной поперечной блокады или изоляции атриовентрикулярного узла с последующей имплантацией электрокардиостимулятора. Она, разумеется, не предотвращает продолжения фибрилляции предсердий, и фактически пациенты по-прежнему нуждаются в приеме антикоагулянтов. Наиболее принятым в настоящее время пособием является изоляция устьев легочных вен в различных модификациях. Одно из предположений основано на наблюдении, что ФП инициируется по типу триггерной активности вследствие эктопического ритма, возникающего в легочных венах, и в тех случаях, когда она может быть прокартирована (площадь в несколько кв. мм), может быть эффективно устранена. Для этих случаев используется радиочастотное воздействие в выявленной зоне триггерной активности, или она изолируется путем линейных воздействий. Успешное устранение фибрилляции предсердий позволяет больному отказаться от антикоагулянтной терапии.

Имплантируемые дефибрилляторы могут использоваться для прекращения фибрилляции предсердий. В литературе есть упоминание об использовании однокамерных и двухкамерных дефибрилляторов у пациентов с рефрактерным к медикаментозной терапии симптомом (Mitchell A. R.).

В последние годы особый интерес в связи со стремительным внедрением в практику эндоваскулярных методов вызвали исследования транскатетерного закрытия тромба. Новый всплеск интереса отмечен как к торакоскопическим, так и хирургическим методам резекции ушка, его лигирования или клипирования. Сейчас есть соответствующее устройство, которое позволяет перкутанно подвести к ушку левого предсердия соответствующее устройство и оградить его от остальной части этого предсердия.

H. Sievert и соавт. у 15 больных с хронической формой фибрилляции предсердий и высоким риском инсульта, у которых применение варфарина было нежелательным, использовали окклюдер PLATO [30]. Устройство состояло из нитиноловой стойки и специальной мембраны и вводилось в ушко левого предсердия перкутанным методом с перфорацией межпредсердной перегородки. Успешное закрытие тромба было достигнуто в 100% случаев с одним случаем гемоперикарда.

Среди хирургических методов профилактики фибрилляции предсердий наиболее известной является операция «лабиринт», предложенная Джеймсом Коксом (J. Cox). Основным назначением этой операции является формирование единственного межузлового пути от синусного узла к атриовентрикулярному узлу (в норме таких узлов три: латеральный, срединный и медиальный). В основе разработки этой операции была идея о механизме макрориентри при фибрилляции предсердий. Операция дает очень хорошие результаты и используется в ведущих клиниках мира одномоментно с операцией реконструкции или протезирования митрального клапана при его патологии. Однако она требует высокой техники и удлиняет время всей операции. Поэтому в настоящее время предложена целая серия модификаций с использованием различных источников энергии (радиочастотное воздействие, микроволновая энергия, холодовое воздействие). Несмотря на огромные усилия, прилагаемые различными исследователями для упрощения операции «лабиринт», она остается золотым стандартом по результативности профилактики фибрилляции предсердий.

Хирургическое пособие лигирования ушка левого предсердия очень часто применяется при хирургическом лечении клапанной патологии [9]. Однако, как показывают последующие эхокардиографические исследования, окклюзия просвета ушка не всегда бывает полной. В исследовании, включавшем 50 пациентов, которым выполнялись операции на клапанах сердца с лигированием ушка левого предсердия и последующим исследованием с помощью чреспищеводной ЭхоКГ в сроки от 6 дней до 13 лет после операции, примерно у 30% пациентов было установлено неполное перекрытие полости ушка [17]. Спонтанное эхокардиографическое контрастирование наблюдалось у половины из этих пациентов, а почти четверть больных перенесли тромбоэмболические осложнения. Проводится большое рандомизированное исследование по окклюзии ушка левого предсердия при выполнении операции аортокоронарного шунтирования в условиях искусственного кровообращения для профилактики инсульта в отдаленные сроки. Окклюзия ушка достигается либо его прошиванием, либо клипированием. Исследование будет контролироваться при помощи пищеводной ЭхоКГ в сроки не менее 6 недель после операции до получения отчетливых данных относительно уменьшения частоты инсультов в результате такой хирургии и с учетом того, что больных продолжают оперировать, в том числе при фи-

брилляции предсердий. Многие считают обоснованным проводить окклюзию ушка прежде всего у больных с высоким риском мозговых осложнений и противопоказаниями к антикоагуляции.

ЗАКЛЮЧЕНИЕ

В настоящее время варфарин является стандартным средством для профилактики или уменьшения частоты мозговых осложнений при фибрилляции предсердий. Варфарин уменьшает риск системной эмболизации и мозговых осложнений при фибрилляции предсердий и показан как препарат длительного использования для пациентов с фибрилляцией предсердий и факторами риска инсульта, если при этом даже используется терапия, направленная на контроль ритма сердца. До тех пор пока нет явных признаков противопоказанности применения варфарина, его прием пациентами не должен прекращаться, даже если ФП носит пароксизмальный характер или восстановился синусовый ритм. Прием варфарина необходимо продолжать в терапевтических пределах при ПВ/МНО 2–3 для полной эффективности. Терапевтическая дозировка варфарина при значении ПВ/МНО большем или равном 2 особенно важна перед кардиоверсией и во время ее выполнения. Аспирин можно использовать у больных с невысоким риском ФП, без сопутствующей патологии, без дополнительных факторов риска, в возрасте старше 65 лет. Новые лекарства могут существенно изменить ситуацию с инсультом, уменьшить его частоту на фоне фибрилляции предсердий и включают ингибиторы тромбина. Однако необходимо доказать безопасность и эффективность этих мер, особенно в сравнении с варфарином, до того как новые методы начнут применяться рутинно.

ЛИТЕРАТУРА

1. *Aberg H.* Atrial fibrillation – necropsy analysis of emboli // Acta Med. Scand. – 1969. – Vol. 185. – P. 373.
2. *Askey J. N., Cherry C. B.* Thromboembolism associated with auricular fibrillation // JAMA. – 1950. – Vol. 144. – P. 97.
3. *Dahlof B., Devereux R. B., Kjeldsen S. E.* et al. Cardiovascular morbidity and mortality in the Losartan Intervention For Endpoint reduction in hypertension study (LIFE): A randomised trial against atenolol // Lancet. – 2002. – Vol. 359. – P. 995–1003.
4. *Daley R., Mattingly T. W., Hold C. L.* et al. Systemic arterial embolism in rheumatic heart disease // Amer. Heart J. – 1951. – Vol. 42. – P. 566.
5. *Fisher C. M.* Reducing risks of cerebral embolism // Geriatrics. – 1979. – Vol. 34. – P. 59.
6. *Gajewski J., Singer R. B.* Mortality in an insured population with atrial fibrillation // JAMA. – 1981. – Vol. 245. – P. 1540.
7. *Gallagher M. M., Hennessy B. J., Edvardsson N.* et al. Embolic complications of direct current cardioversion of atrial arrhythmias: Association with low intensity of anticoagulation at the time of cardioversion // J. Amer. Coll. Cardiol. – 2002. – Vol. 40. – P. 926–933.
8. *Garvin C. F.* Mural thrombi in the heart // Amer. Heart J. – 1941. – Vol. 21. – P. 713.
9. *Gillinov A. M., Blackstone E. H., McCarthy P. M.* Atrial fibrillation: Current surgical options and their assessment // Ann. Thorac. Surg. – 2002. – Vol. 74. – P. 2210–2217.
10. *Graham G. K., Taylor J. A., Ellis L. B.* et al. Studies in mitral stenosis. II. A correlation of postmortem findings with the clinical course of the disease in one hundred one cases // Arch. Intern. Med. – 1951. – Vol. 88. – P. 532.
11. *Halperin J. L., Hart R.G.* Atrial fibrillation and stroke – new ideas, persisting dilemmas // Stroke. – 1988. – Vol. 19. – P. 937.
12. *Halperin J. L.* Ximelagatran compared with warfarin for prevention of thromboembolism in patients with nonvalvular atrial fibrillation: Rationale, objectives, and design of a pair of clinical studies and baseline patient characteristics (SPORTIF III and V) // Amer. Heart J. – 2003. – Vol. 146. – P. 431–438.
13. *Hinton R. C., Kistler J. P., Fallon J. T.* et al. Influence of etiology of atrial fibrillation on incidence of systemic embolism // Amer. J. Cardiol. – 1977. – Vol. 40. – P. 509.
14. *Hohnloser S. H., Kuck K. H., Lilienthal J.* Rhythm or rate control in atrial fibrillation – Pharmacological Intervention in Atrial Fibrillation (PIAF): A randomised trial // Lancet. – 2000. – Vol. 356. – P. 1789–1794.
15. *Jorgensen H. S., Nakayama H., Reith J.* et al. Acute stroke with atrial fibrillation. The Copenhagen Stroke Study // Stroke. – 1996. – Vol. 27. – P. 1765–1769.
16. *Kannel W. B., Abbott R. D., Savage D. D., McNamara P. M.* Epidemiologic features of atrial fibrillation. The Framinham Study // Amer. Heart. J. – 1983. – Vol. 106. – P. 389–396.
17. *Katz E. S., Tsiamtsiouris T., Applebaum R. M.* et al. Surgical left atrial appendage ligation is frequently incomplete: A transesophageal echocardiographic study // J. Amer. Coll. Cardiol. – 2000. – Vol. 36. – P. 468–471.
18. *Kempster P. A., Gerraty R. P., Gates P. C.* Asymptomatic cerebral infarction in patients with chronic fibrillation // Stroke. – 1987. – Vol. 18 – P. 1098–1112.
19. *Klein A. L., Grimm R. A., Murray R. D.* et. al. Use of transesophageal echocardiography to guide cardioversion in patients with atrial fibrillation // N. Engl. J. Med. – 2001. – Vol. 344. – P. 1411–1420.
20. *Kopecky S. L., Gersh B. J., McGoon M. D.* et al. The natural history of lone atrial fibrillation – a population based study over three decades // Ibid. – 1987. – Vol. 317, № 11. – P. 669–674.
21. *Lithell H., Hansson L., Skoog I.* et at. The Study on Cognition and Prognosis in the Elderly (SCOPE): Principal results of a randomized double-blind intervention trial // J. Hypertens. – 2003. – Vol. 21. – P. 875–886.
22. *Martin D., Mendelson M., John R. M., Loscalgo Y.* Atrial Fibrillation. – Blackwell Publihing, 1994.
23. *McNamara R. L., Tamariz L. J., Segal J. B.* et al. Management of atrial fibrillation: Review of the evidence for the role of pharmacologic therapy, electrical cardioversion, and echocardiography // Ann. Intern. Med. – 2003. – Vol. 139. – P. 1018–1033.
24. *O'Rourke F., Dean N., Akhtar N.* et al. Current and future concepts in stroke prevention // Can. Med. Assoc. J. – 2004. – Vol. 170. – P. 1123–1133.
25. *Peterson P., Boysen G., Godtfredsen J.* et al. Placebo-controlled, randomized trial of warfarin and aspirin for prevention of tromboric complications in chronic atrial fibrillation. The Copenhagen AFASAK study // Lancet. – 1989. – Vol. 1. – P. 175–179.
26. *Petersen P., Madsen E. B., Brun B.* et al. Silent cerebral infarction in chronic atrial fibrillation // Stroke. – 1987. – Vol. 18. – P. 1098.
27. *Rashid P., Leonardi-Bee J., Bath P.* Blood pressure reduction and secondary prevention of stroke and other vascular events: A systematic review // Ibid. – 2003. – Vol. 34. – P. 2741–2748.
28. *Saundi N., Schoels W., El-Sherit N.* Atrial flutter and fibrillation. – Futura Publishing, 1998.
29. *Shen X., Li H., Rovang K.* et al. Prevalence of intra-atrial thrombi in atrial fibrillation patients with subtherapeutic international normalized ratios while taking conventional anticoagulation // Amer. J. Cardiol. – 2002. – Vol. 90. – P. 660–662.

30. *Sievert H., Lesh M. D., Trepels T.* et al. Percutaneous left atrial append age transcatheter occlusion to prevent stroke in high-risk patients with atrial fibrillation: Early clinical experience // Circulation. – 2002. – Vol. 105. – P. 1887–1889.
31. *Staessen J. A., Wang J.-G., Thijs L.* Cardiovascular protection and blood pressure reduction: A meta-analysis // Lancet. – 2001. – Vol. 358. – P. 1305–1315.
32. *Taylor C. T., Stamm P., Taylor K. H.* Management of ischemic stroke in geriatric patients // Pharmacol. Ther. – 2002. – Vol. 27. – P. 495–499.
33. *Taylor F. C., Cohen H., Ebrahim S.* Systematic review of long term anticoagulation or antiplatelet treatment in patients with non-rheumatic atrial fibrillation // Brit. Med. J. – 2001. – Vol. 322. – P. 321–326.
34. The Stroke Prevention in Atrial Fibrillation Investigators. Predictors of thromboembolism in atrial fibrillation. V. Clinical features of patients at rest // Ann. Intern. Med. – 1992. – Vol. 116. – P. 1–5.
35. *Turnbull F.* Effects of different blood-pressure-lowering regimens on major cardiovascular events: Results of prospectively-designed overviews of randomised trials // Lancet. – 2003. – Vol. 362. – P. 1527–1535.
36. *Van Gelder I. C., Hagens V. E., Bosker H. A.* et al. A comparison of rate control and rhythm control in patients with recurrent persistent atrial fibrillation // N. Engl. J. Med. – 2002. – Vol. 347. – P. 1834–1840.
37. *Waktare Y., Camm Y.* Atrial fibrillftion. – Martin Dunit, 2000.
38. *Wolf P. A., Dawber T. R., Thomas H. E. Jr, Kannel W. B.* Epidemiologic assessment of chronic atrial fibrillation and risk of stroke – the Framingham Study // Neurology. – 1978. – Vol. 28. – P. 973.
39. *Wyse D. G., Waldo A. L., DiMarco J. P.* et al. A comparison of rate control and rhythm control in patients with atrial fibrillation // N. Engl. J. Med. – 2002. – Vol. 347. – P. 1825–1833.
40. *Yorgersen H. S., Nokayama H., Reith Y.* Acute stroke with atrial fibrillation. The Copenhagen stroke study // Stroke. – 1996. – Vol. 27. – P. 1765–1769.

ЭКСПЕРИМЕНТАЛЬНЫЕ ИССЛЕДОВАНИЯ (ОПЫТ НЦССХ им. А. Н. БАКУЛЕВА РАМН)

© Л. А. БОКЕРИЯ, З. Б. МАХАЛДИАНИ, 2005

УДК 616.12-089.844:616.121/.125-089

ТОРАКОСКОПИЧЕСКАЯ ХИРУРГИЯ НА РАБОТАЮЩЕМ СЕРДЦЕ. I. ОПЕРАТИВНЫЕ ДОСТУПЫ К ПРАВЫМ И ЛЕВЫМ ОТДЕЛАМ СЕРДЦА ДЛЯ ВЫПОЛНЕНИЯ МОДИФИЦИРОВАННОЙ ПРОЦЕДУРЫ «ЛАБИРИНТ»

Л. А. Бокерия, З. Б. Махалдиани

Научный центр сердечно-сосудистой хирургии им. А. Н. Бакулева (дир. – академик РАМН Л. А. Бокерия) РАМН, Москва

В НЦССХ им. А.Н. Бакулева РАМН в 2000–2004 гг. в операциях на беспородных собаках (n=40) проведена разработка торакоскопических доступов к правым и левым отделам сердца для аблации коллектора легочных вен и ушек предсердий на работающем сердце в качестве модификации процедуры «лабиринт». Торакоскопические технологии позволяют атравматичным и прецизионным способом получить оперативный доступ к правым и левым отделам сердца в объеме, необходимом для аблации коллектора легочных вен и ушек предсердий.

Ключевые слова: эндоскопия, фибрилляция предсердий, операция «лабиринт».

In 2000–2004 at Bakoulev Scientific Center for Cardiovascular Surgery experimentally (in 40 pariah dogs) were developed thoracoscopic approaches to right and left heart chambers for ablation of pulmonary vein collector and atrial appendage on beating heart as a modified maze procedure. We concluded that thoracoscopic technologies were not traumatic and provided accurate access to right and left heart chambers necessary for ablation of pulmonary vein collector and atrial appendage excision.

Key words: endoscopy, atrial fibrillation, maze procedure.

Фибрилляция предсердий (ФП) – это одна из наиболее частых форм нарушений ритма сердца. Среди всех госпитализаций по поводу аритмий около 30% составляют больные с ФП. Несмотря на то что ФП считается относительно доброкачественной аритмией, осложнения ФП влияют на качество и продолжительность жизни. Частота ишемических инсультов у пациентов с ФП – около 5% в год, что в несколько раз превышает их частоту у лиц без ФП. Примерно 17% всех пациентов с инсультом страдают от ФП. У пациентов с ФП риск смерти в два раза выше, чем у людей

с синусовым ритмом. Распространенность ФП в общей популяции составляет от 0,4 до 6%, увеличиваясь с возрастом [2, 7].

В настоящее время существуют различные способы лечения ФП, которые условно можно разделить на четыре группы: 1) фармакологические; 2) немедикаментозные (катетерные); 3) хирургические; 4) торакоскопические.

В большинстве случаев пациенты с ФП получают медикаментозное лечение и кардиоверсию (медикаментозную или электрическую). Традиционно антиаритмическое лечение фармакологическими препаратами, которые контролируют ритм сердца путем изменения электрических свойств миокарда, остается первой линией терапии ФП. Однако доступные препараты неспецифичны в отношении миокарда предсердий и могут воздействовать на электрофизиологические параметры миокарда желудочков, вызывая жизнеугрожающие аритмии и тем самым увеличивая смертность. Кроме того, у некоторых пациентов фармакологическая терапия неэффективна или есть противопоказания к ее проведению. В связи с этим стали развиваться другие методики лечения ФП.

К нефармакологическим методам лечения ФП относятся катетерные процедуры, выполняемые в условиях рентгенооперационной: полная радиочастотная аблация (разрушение) атриовентрикулярного (АВ) узла с имплантацией постоянного электрокардиостимулятора (ЭКС); частичная радиочастотная (РЧ) аблация или модификация АВ-узла; имплантация предсердного ЭКС для предотвращения ФП; имплантация предсердного дефибриллятора для купирования ФП. Неудовлетворенность результатами данных операций, а также необходимость разрушения нормального АВ-узла и, как следствие, необходимость имплантации постоянных ЭКС привели к развитию хирургических методов лечения ФП.

Золотым стандартом лечения ФП до последнего времени считалась хирургическая операция «лабиринт», выполняемая в условиях срединной стернотомии и искусственного кровообращения (ИК) [3, 4]. Однако в связи с излишней травматичностью хирургических операций и осложнениями, связанными с ИК, данные процедуры широкого распространения в клинической практике не получили. В связи с этим в настоящее время хирургические методы лечения ФП применяются у пациентов с сопутствующим поражением клапанов сердца и выполняются, как правило, в сочетании с протезированием митрального клапана.

Использование линейной аблации для создания блока проведения электрического импульса вместо хирургического разреза, по мнению многих авторов, позволяет существенно снизить травматичность операции. Для проведения линейной аблации предложена радиочастотная, микроволновая, ультразвуковая, лазерная и холодовая аблация. Предложены различные способы проведения аблации: на работающем и остановленном сердце, эндокардиальным и эпикардиальным способами, в качестве монотерапии, а также в сочетании с другими оперативными процедурами, в большинстве случаев – в сочетании с протезированием митрального клапана [5, 6, 8–10].

Среди пациентов с ФП 30% больных не имеют поражений клапанов сердца. Больные данной группы являются кандидатами для проведения миниинвазивных методов лечения. Для этих больных предложена радиочастотная катетерная эндовазальная методика лечения ФП, выполняемая на работающем сердце в условиях рентгенооперационной. Суть методики заключается в проведении эндокардиальной точечной аблации, как правило, в левом предсердии (ЛП) с целью разрушения очагов эктопической активности в мышечных муфтах легочных вен (ЛВ) или выполнении линейной аблации вокруг устья ЛВ с целью создания блока проведения электрического импульса из мышечных муфт легочных вен на миокард ЛП. К сожалению, несмотря на небольшую травматичность, методика оказалась несовершенной.

В связи с этим в настоящее время в крупнейших кардиохирургических центрах проводятся исследования, посвященные разработке новых методик эпикардиальной аблации коллектора ЛВ и ушек предсердий на работающем сердце. В большинстве случаев для этих целей используют микроволновую, а также монополярную или биполярную РЧ-аблацию. Эпикардиальная аблация доступом из срединной стернотомии позволяет получить требуемое трансмуральное повреждение стенки ЛП, успешно осуществить аблацию всего периметра коллектора ЛВ и ушек предсердий на работающем сердце. Эпикардиальная аблация из торакоскопического доступа позволяет выполнить процедуру в полном объеме без больших кожных разрезов, а также осуществить аблацию коллектора ЛВ на работающем сердце в сочетании с другими торакоскопическим способами лечения ИБС, а именно:

- трансмиокардиальной лазерной реваскуляризацией;
- интрамиокардиальным введением стволовых клеток;
- маммарно-коронарным шунтированием нескольких коронарных артерий на работающем сердце.

По сравнению с хирургическими операциями торакоскопическая аблация коллектора ЛВ и ушек предсердий позволяет значительно сократить длительность процедуры, исключить хирургические осложнения, связанные с ИК и средин-

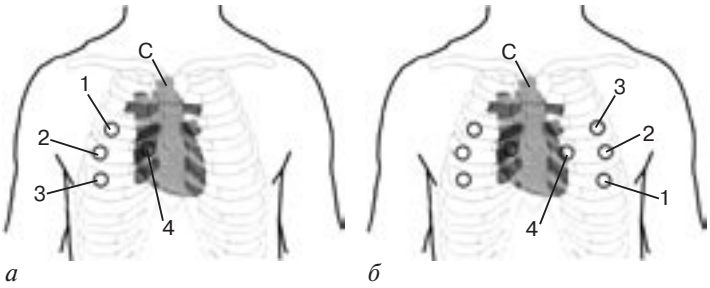

Рис. 1. Схема расположения портов для выполнения модифицированной процедуры «лабиринт».

а – при оперативном доступе к правым отделам сердца из правосторонней торакоскопии.
С – сердце; 1 – I порт (третье межреберье); 2 – II порт (четвертое межреберье); 3 – III порт (пятое межреберье), 4 – IV порт (четвертое межреберье).
б – при оперативном доступе к левым отделам сердца из левосторонней торакоскопии.
С – сердце; 1 – I порт (пятое межреберье); 2 – II порт (четвертое межреберье); 3 – III порт (третье межреберье); 4 – IV порт (четвертое межреберье).

ной стернотомией, сократить время пребывания пациента в стационаре и значительно уменьшить стоимость лечения.

В сравнении с катетерной эндокардиальной абляцией торакоскопическая методика позволяет значительно сократить длительность операции, исключить рентгеновское облучение хирургической бригады, избежать возникновения нейропсихологических осложнений, перфорации пищевода, а также значительно снизить стоимость лечения ФП.

В течение последних лет в кардиохирургии успешно применяются различные видеоэндохирургические методики. В нашей стране первое обобщающее исследование, посвященное эндоскопической кардиохирургии, появилось в 2001 г. [1]. Видеоэндохирургические технологии атравматичны, прецизионны и позволяют получить отличные операционные результаты, а кроме того, миниинвазивные операции легче переносятся и поэтому более предпочтительны для больных.

В связи с этим цель нашего исследования заключалась в разработке оперативных доступов к коллектору ЛВ и ушкам предсердий торакоскопическим способом. В задачи исследования входили:

1) разработка оперативных доступов к правым отделам сердца из правосторонней торакоскопии;

2) разработка оперативных доступов к левым отделам сердца из левосторонней торакоскопии.

В 2000–2004 гг. в экспериментальном отделе НЦССХ им. А. Н. Бакулева РАМН выполнены 40 операций модифицированной процедуры «лабиринт» на беспородных собаках обоего пола массой 15–18 кг. Операции проводились из левосторонней и правосторонней торакоскопии на работающем сердце в условиях открытого пневмоторакса, ИВЛ и с использованием внутривенного наркоза (диприван). Методами исследования были: ЭКГ, инвазивное измерение артериального давления (АД), пульсоксиметрия, торакоскопия.

В работе использовалась 10-мм 30° оптика, многоразовый 5-мм лапароскопический инструментарий фирмы «Storz», а также стандартный видеокомплекс.

При правосторонней торакоскопии собака находилась на левом боку, при левосторонней торакоскопии – на правом боку. Передние конечности собаки были подтянуты к голове и фиксированы, чтобы освободить насколько возможно большую поверхность груди.

При правосторонней торакоскопии I порт располагался в третьем межреберье, II и IV порты – в четвертом межреберье, III порт – в пятом межреберье (рис. 1, *а*). При левосторонней торакоскопии I порт помещался в пятом межреберье. Под контролем оптики устанавливался II и IV порт – в четвертом межреберье, III порт – в третьем межреберье (рис. 1, *б*). Точки введения портов выбирались в соответствии с размером животного и формой грудной клетки, а также с учетом приемлемой маневренности хирургических инструментов. Схема расположения портов по форме напоминала ромб.

Оперативные доступы к сердцу для изоляции коллектора легочных вен и ушек предсердий при торакоскопической процедуре «лабиринт» начинались из правосторонней торакоскопии и продолжались из левосторонней торакоскопии.

Условно стенки коллектора легочных вен можно разделить на четыре части (рис. 2).

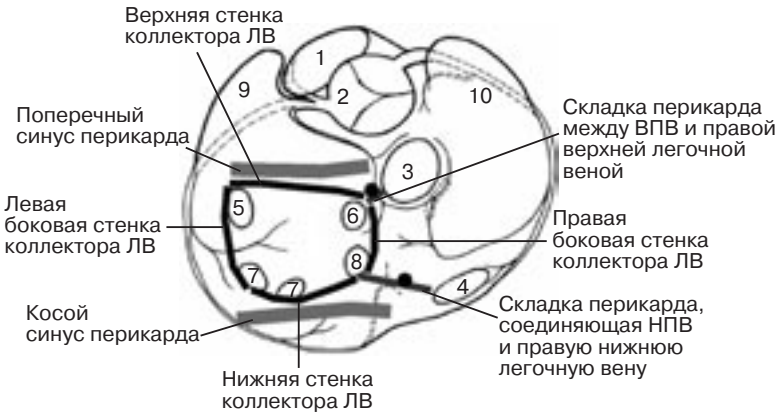

Рис. 2. Схема расположения стенок коллектора ЛВ и складок перикарда, вид на сердце сзади.

1 – легочный ствол; 2 – аорта; 3 – ВПВ; 4 – НПВ; 5 – левая верхняя ЛВ; 6 – правая верхняя ЛВ; 7 – левая нижняя ЛВ; 8 – правая нижняя ЛВ; 9 – ушко ЛП; 10 – ушко ПП.
Кружочки – точки рассечения складок перикарда для оперативного доступа в синусы перикарда из правосторонней торакоскопии.

Верхняя стенка коллектора ЛВ включает в себя стенки правой и левой верхних легочных вен и является стенкой поперечного синуса перикарда (рис. 3).

Правая боковая стенка коллектора ЛВ образована стенкой правой верхней легочной вены и правой нижней легочной вены.

Нижняя стенка коллектора ЛВ состоит из стенок правой и левой нижних легочных вен и образует стенку косого синуса перикарда.

Левая боковая стенка коллектора ЛВ образована стенкой левой нижней легочной вены и стенкой левой верхней легочной вены.

Место перехода коллектора ЛВ в ЛП прикрыто тонкой полоской жировой клетчатки светло-желтого цвета (см. рис. 3). Данная жировая полоска расположена около правой, левой и нижней стенки коллектора легочных вен и не выражена на верхней стенке коллектора ЛВ. Это может служить ориентиром для проведения эпикардиальной аблации при изоляции коллектора ЛВ из левосторонней и правосторонней торакоскопии.

ОПЕРАТИВНЫЙ ДОСТУП К ПРАВЫМ ОТДЕЛАМ СЕРДЦА ИЗ ПРАВОСТОРОННЕЙ ТОРАКОСКОПИИ

При осуществлении торакоскопической модификации процедуры «лабиринт» с помощью эпикардиальной аблации из правостороннего доступа необходимо выполнить: аблацию верхней стенки коллектора ЛВ через поперечный синус; аблацию правой стенки коллектора ЛВ; аблацию нижней стенки коллектора ЛВ через косой синус; аблацию или резекцию ушка ПП (рис. 4).

Мобилизация ВПВ из правосторонней торакоскопии

После установки I порта в третьем межреберном промежутке и введения 10-мм 30° оптики осматривали правую плевральную полость. Под контролем оптики устанавливали три порта, которые использовались для инструментов, электродов, тесьмы и лигатуры. Визуализировался правый n. phrenicus, проходящий по боковому листку перикарда между ВПВ и НПВ. Правое легкое отводили от перикарда с помощью диссектора и тупфера таким образом, чтобы освободить от легкого правый диафрагмальный нерв.

Перикард захватывали медиальнее правого n. phrenicus с помощью диссектора (III порт) и отводили от работающего сердца. Затем с помощью лапароскопических ножниц (IV порт) передний листок перикарда рассекали. Линейный разрез перикарда выполняли от НПВ до ВПВ параллельно и на 2 см медиальнее линии расположения правого диафрагмального нерва. Рассечение перикарда ножницами осуществлялось при одновременной диатермии на минимальных уровнях мощности (рис. 5, *а*).

ВПВ и правая верхняя ЛВ соединяются между собой листком перикарда, который препятствует проведению электрода в поперечный синус сердца под ВПВ из правосторонней торакоскопии (см. рис. 2). В связи с этим данный участок перикарда рассекали из правосторонней торакоскопии.

Сосудистым зажимом (III порт) захватывали стенку ВПВ и несколько смещали в латеральном направлении, после чего с помощью прямого и изогнутого диссектора (II порт) формировали ямку в жировой клетчатке около медиальной стенки ВПВ. Затем сосудистый зажим переставляли во II порт, а диссектор в III порт. Сосудистым зажимом (II порт) захватывали латеральную стенку ВПВ и несколько отводили в медиальном направлении. С помощью изогнутого и прямого диссектора (III порт) формировали ямку в мягких тканях возле латеральной стенки ВПВ напротив первой ямки. Затем через латеральную ямку под ВПВ проводили изогнутый диссектор (III порт), который выводили в ямку около медиальной стенки ВПВ (рис. 5, *б*).

Прямым диссектором (II порт) в правую плевральную полость проводили край 40-см тесьмы, который перехватывали в ямке около медиальной стенки ВПВ изогнутым диссектором (III порт) и проводили под ВПВ (рис. 6, *а*). Край тесьмы прямым диссектором (II порт) выводили из грудной клетки наружу. Таким образом, снаружи грудной клетки оказывались выведенными два края тесьмы (II порт), охватывающей ВПВ. При подтягивании тесьмы ВПВ несколько отводилась к грудине. Данный прием открывал хирургический доступ к верхней стенке коллектора легочных вен под ВПВ (рис. 6, *б*).

Мобилизация ушка ПП из правосторонней торакоскопии

Ушко ПП частично закрывает корень аорты, что затрудняет визуализацию входа в поперечный синус справа. Данная проблема решалась отведением ушка ПП. На ушко ПП накладывалась эндопетля с помощью хирургической лигатуры 2/0 (длина 50 см). Диссектором (IV порт) край лигатуры проводили в правую плевральную полость, после чего лигатурой охватывали ушко ПП, ушко ПП фиксировали зажимом (II порт), край лигатуры перехватывали у латеральной стенки ушка и выводили наружу с помощью диссектора (IV порт) (рис. 7, *а*). Затем с помощью толкателя узла на ушке ПП затягивался экстракорпоральный узел (рис. 7, *б*). После окончания аблации верхней стенки коллектора ЛВ эндопетлю срезали клювовидными ножницами.

Таким образом, подтягивание лигатуры через IV порт несколько смещало ушко ПП в каудальном направлении и облегчало визуализацию

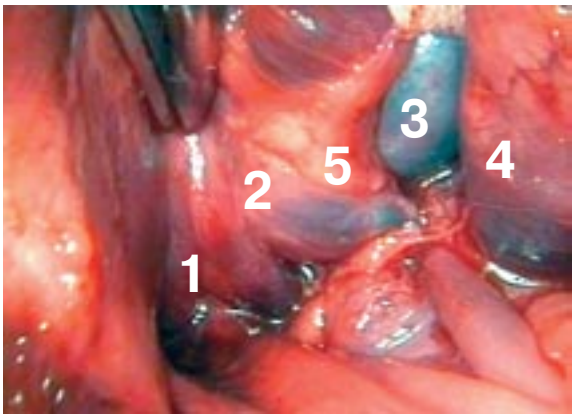

Рис. 3. Анатомия поперечного синуса, вид сверху, легочный ствол для наглядности пересечен (острый эксперимент).

1 – свободная стенка ЛП; 2 – правые легочные вены; 3 – ПП; 4 – ствол восходящей аорты отведен тесьмой вверх; 5 – полоска жировой клетчатки прикрывает линию впадения легочных вен в ЛП.

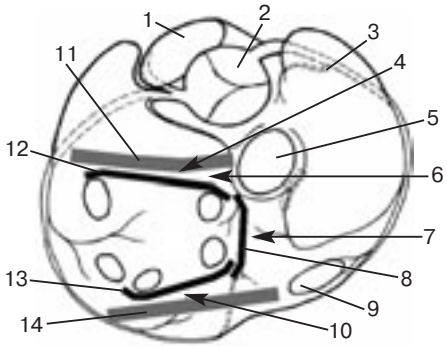

Рис. 4. Схема оперативных доступов к верхней, правой боковой и нижней стенке коллектора ЛВ из правосторонней торакоскопии (вид на сердце сзади).

1 – легочный ствол; 2 – аорта; 3 – ушко ПП; 4 – направление оперативного доступа к верхней стенке коллектора ЛВ доступом над ВПВ через поперечный синус перикарда (I этап аблации); 5 – ВПВ; 6 – направление оперативных манипуляций под ВПВ через поперечный синус перикарда (II этап аблации); 7 – направление оперативного доступа к правой боковой стенке коллектора ЛВ; 8 – правая боковая стенка коллектора ЛВ; 9 – НПВ; 10 – направление оперативного доступа к нижней стенке коллектора ЛВ через косой синус перикарда под НПВ; 11 – поперечный синус перикарда; 12 – верхняя стенка коллектора ЛВ; 13 – нижняя стенка коллектора ЛВ; 14 – косой синус перикарда.

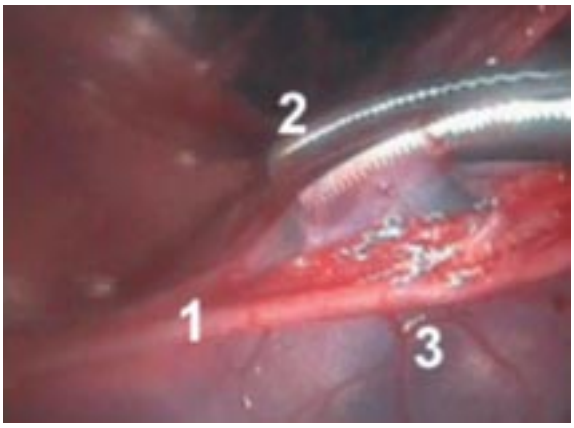

а

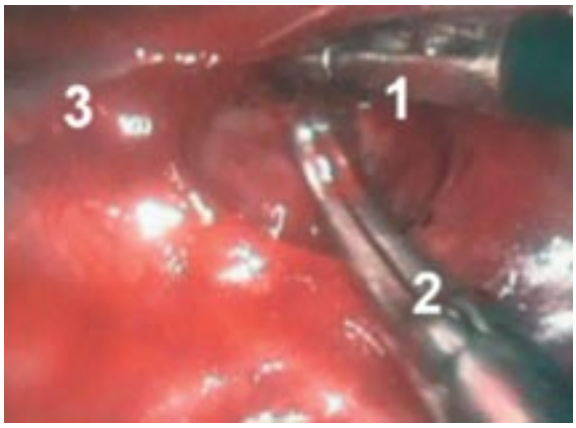

б

Рис. 5. Эндофото.

а – линейное рассечение перикарда медиальнее правого n. phrenicus из правосторонней торакоскопии: 1 – n. phrenicus d.; 2 – ножницы; 3 – правый боковой листок перикарда; *б* – формирование доступа под ВПВ из правосторонней торакоскопии: 1 – прямой диссектор; 2 – изогнутый диссектор; 3 – ВПВ.

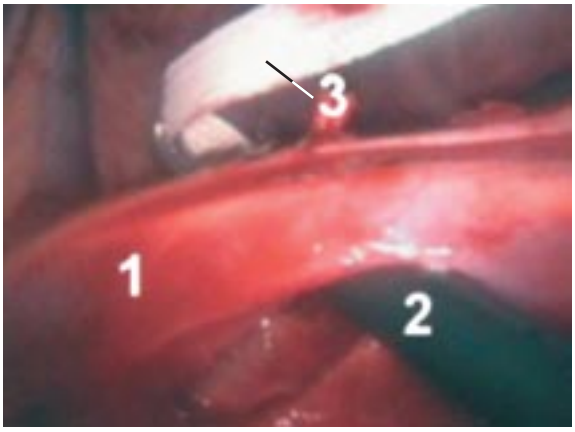

а

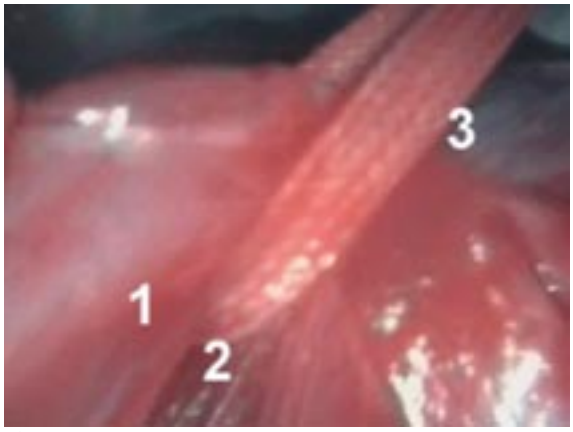

б

Рис. 6. Эндофото.

а – проведение тесьмы под ВПВ из правосторонней торакоскопии: 1 – ВПВ; 2 – изогнутый диссектор; 3 – турникетная тесьма; *б* – отведение ВПВ по направлению к грудине с помощью тесьмы: 1 – ВПВ; 2 – вход в поперечный синус справа под ВПВ из правосторонней торакоскопии; 3 – тесьма.

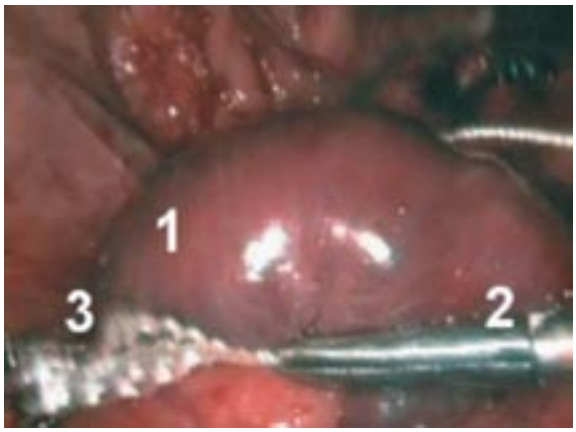

а

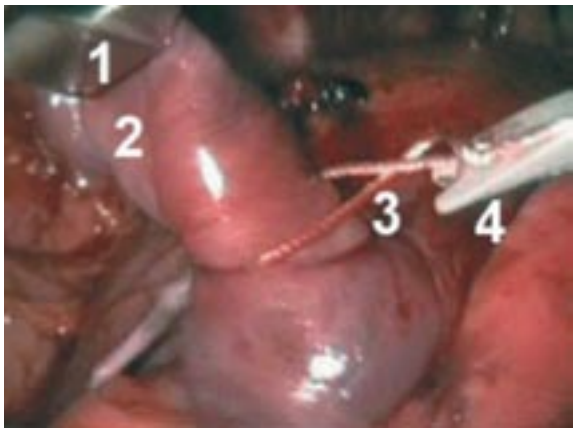

б

Рис. 7. Эндофото.

а – наложение эндопетли на ушко ПП из правосторонней торакоскопии: 1 – правое предсердие; 2 – диссектор; 3 – лигатура; *б* – затягивание экстракорпорального узла на ушке ПП: 1 – зажим Бэбкока; 2 – ушко ПП; 3 – лигатура; 4 – толкатель узла.

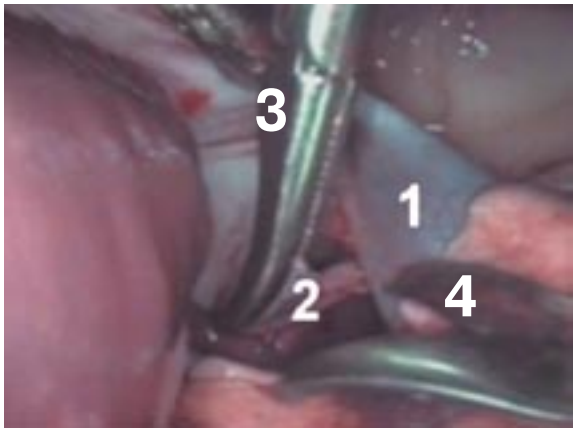

Рис. 8. Эндофото. Рассечение перикардиальной складки между НПВ и правой нижней легочной веной из правосторонней торакоскопии.

1 – НПВ; 2 – складка перикарда, соединяющая НПВ и правую нижнюю легочную вену; 3 – граспер; 4 – лапароскопические ножницы.

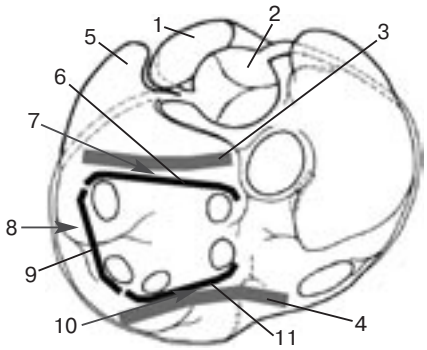

Рис. 9. Схема оперативных доступов к верхней, левой боковой и нижней стенке коллектора ЛВ из левосторонней торакоскопии (вид на сердце сзади).

1 – легочный ствол; 2 – аорта; 3 – поперечный синус перикарда; 4 – косой синус перикарда; 5 – ушко ЛП; 6 – верхняя стенка коллектора ЛВ; 7 – направление оперативного доступа к верхней стенке коллектора ЛВ; 8 – оперативный доступ к левой боковой стенке коллектора ЛВ; 9 – левая боковая стенка коллектора ЛВ; 10 – оперативный доступ к нижней стенке коллектора ЛВ через косой синус перикарда; 11 – нижняя стенка коллектора ЛВ.

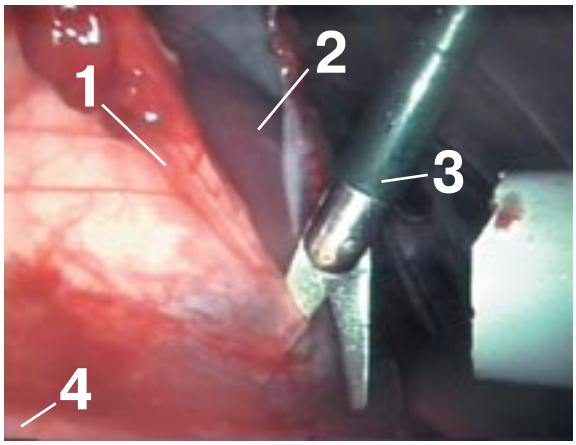

а

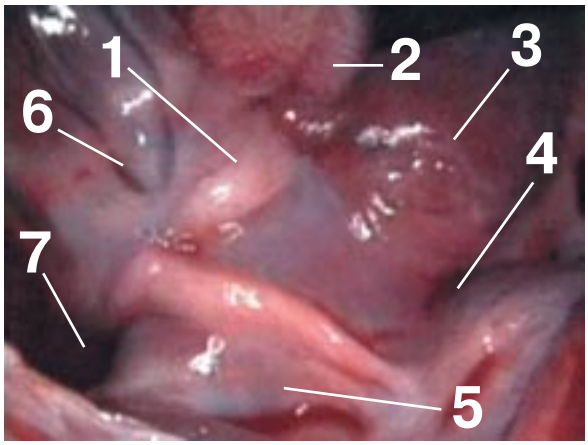

б

Рис. 10. Эндофото.

а – рассечение переднего листка перикарда в краниальном направлении с помощью монополярных ножниц из левосторонней торакоскопии: 1 – передний листок перикарда; 2 – передняя стенка ЛЖ; 3 – 5-мм лапароскопические ножницы с одной двигающейся рабочей браншей, направленной кнаружи от работающего сердца; 4 – левый n. phrenicus.

б – вид на левую боковую стенку коллектора ЛВ из левосторонней торакоскопии: 1 – тонкая полоска светлого цвета жировой ткани на границе легочных вен и свободной стенки ЛП; 2 – тампонодержатель; 3 – ушко ЛП; 4 – вход в поперечный синус слева; 5 – левая нижняя ЛВ; 6 – левая стенка ЛП; 7 – косой синус перикарда.

входа в поперечный синус над ВПВ из правосторонней торакоскопии. Подтягивание краев тесьмы через II порт несколько смещало ВПВ по направлению к грудине, что открывало хирургический доступ под ВПВ к верхней стенке коллектора ЛВ (см. рис. 2, 7).

Мобилизация НПВ из правосторонней торакоскопии

Для выполнения аблации нижней стенки коллектора ЛВ из правосторонней торакоскопии лапароскопический электрод необходимо было провести в косой синус перикарда. Для этой цели рассекали перикардиальную преграду, соединяющую НПВ и правую нижнюю легочную вену (см. рис. 2, 4).

При мобилизации НПВ оптика располагалась в III порту, диссектор или сосудистый зажим – во II порту, ножницы – в IV порту. Сосудистым зажимом (II порт) захватывали латеральную стенку НПВ и отводили по направлению к грудине. Ножницами рассекали листок перикарда, соединяющий НПВ и правую нижнюю легочную вену с выходом в косой синус перикарда (рис. 8). Под НПВ проводился изогнутый диссектор (IV порт). Зажимом (II порт) в плевральную полость к НПВ проводили край тесьмы. Тесьму перехватывали у медиальной стенки НПВ изогнутым диссектором. Затем диссектором край тесьмы протаскивали под НПВ и подавали обратно к зажиму (II порт), после чего край тесьмы выводили из грудной клетки наружу через II порт.

Таким образом, снаружи грудной клетки через II порт оказывались выведенными концы тесьмы, которая охватывала НПВ. Данная тесьма незначительно подтягивалась, после чего с помощью ножниц (IV порт) рассекали задний диафрагмальный листок перикарда, находящийся под левым предсердием. Рассечение заднего листка перикарда осуществлялось до левой нижней ЛВ. Широкое рассечение заднего диафрагмального листка перикарда позволяло в полном объеме осуществить визуализацию нижней стенки коллектора ЛВ для последующей аблации.

ОПЕРАТИВНЫЙ ДОСТУП К ЛЕВЫМ ОТДЕЛАМ СЕРДЦА ИЗ ЛЕВОСТОРОННЕЙ ТОРАКОСКОПИИ

После завершения оперативных манипуляций из правосторонней торакоскопии осуществляли оперативный доступ к левым отделам сердца из левосторонней торакоскопии (рис. 9). При выполнении модифицированной процедуры «лабиринт» с помощью эпикардиальной аблации из левосторонней торакоскопии необходимо осуществить: аблацию верхней стенки коллектора ЛВ через поперечный синус; аблацию левой боковой стенки коллектора ЛВ; аблацию нижней стенки коллектора ЛВ через косой синус; аблацию или резекцию ушка ЛП.

Рассечение перикарда из левосторонней торакоскопии

Устанавливали I порт для 10-мм 30° оптики в пятом межреберье. После осмотра левой плевральной полости устанавливали три порта для инструмента: II порт для диссектора и первого тупфера – в четвертом межреберье, III порт для ножниц – в третьем межреберье, IV порт для второго тупфера – в четвертом межреберье (см. рис. 1, *б*).

С помощью диссектора (II порт) и ножниц (III порт) от переднего листка перикарда отводилось легкое, после чего визуализировался левый n. phrenicus. Передний листок перикарда захватывали диссектором (II порт) и отводили от работающего сердца, после чего линейно вскрывали монополярными ножницами с одной рабочей браншей (III порт) в каудальном направлении от ушка ЛП до верхушки ЛЖ, а затем – в краниальном направлении до выхода на корень аорты. Рассечение перикарда осуществлялось параллельно и на 2 см медиальнее левого n. phrenicus (см. рис. 10, *а*).

Оперативный доступ в поперечный синус перикарда

Аблацию верхней стенки коллектора ЛВ из левосторонней торакоскопии необходимо осуществлять из поперечного синуса. Для оперативного доступа в поперечный синус перикарда слева основание ушка ЛП совместно с близлежащей стенкой ЛП смещали тупфером (IV порт) в каудальном направлении по направлению к левому желудочку. Данный прием открывал свободный вход в поперечный синус перикарда слева (рис. 10, *б*).

Оперативный доступ к левой боковой стенке коллектора легочных вен

Для облегчения манипуляций на левой стенке коллектора легочных вен использовались два лапароскопических тампонодержателя. С помощью первого тупфера (II порт) слегка смещали в медиальном направлении и немного приподнимали заднебоковую стенку ЛП в сторону грудины и фиксировали в данном положении на время аблации. Вторым тупфером (IV порт) отводили рассеченный листок перикарда вместе с левым n. phrenicus и левым легким в латерально-дорзальном направлении. Таким образом, применение двух тупферов и установка их друг напротив друга позволяла визуализировать левую боковую стенку коллектора ЛВ в полном объеме (см. рис. 10, *б*).

Оперативный доступ в косой синус перикарда из левосторонней торакоскопии

Визуализация нижней стенки коллектора легочных вен из левосторонней торакоскопии осуществлялась из косого синуса перикарда. Для этой цели использовались два 5-мм лапароскопических тампонодержателя: первый тупфер вводили через III порт, второй тупфер – через IV порт. Жесткая 10-мм 30° оптика находилась в I порту, II порт предназначался для электродов при МВ- или УЗ-аблации нижней стенки коллектора легочных вен из косого синуса перикарда.

Вначале первым тупфером (III порт) диафрагмальный листок перикарда и нижележащие мягкие ткани отводили от сердца в дорзально-латеральном направлении. Второй тампонодержатель (IV порт) заводили под заднебоковую стенку ЛЖ, после чего работающее сердце слегка смещали в латеральном направлении и незначительно приподнимали по направлению к грудине. В данном положении тампонодержатели стабилизировали на все время аблации.

Таким образом, использование двух тампонодержателей для смещения ЛЖ вверх, а диафрагмального листка перикарда вниз увеличивало полость косого синуса перикарда до необходимых размеров для последующей аблации в данной области.

По нашему мнению, торакоскопические технологии позволяют атравматично и прецизионно получить оперативный доступ к правым и левым отделам сердца в объеме, необходимом для последующего выполнения аблации коллектора легочных вен и резекции ушек предсердий на работающем сердце из четырехпортовой правосторонней и левосторонней торакоскопии.

ЛИТЕРАТУРА

1. *Махалдиани З. Б.* Видеоэндохирургическая мобилизация артериальных кондуитов для миниинвазивной реваскуляризации миокарда: Автореф. дис. ... канд. мед. наук. – М., 2001.
2. *Alboni P., Scarfo S., Fuca G.* et al. Hemodynamics of idiopathic paroxysmal atrial fibrillation: Pacing // Clin. Electrophysiol. – 1995. – Vol. 18. – P. 980–985.
3. *Cox J. L., Ad N.* New surgical and catheter-based modifications of the Maze procedure // Semin. Thorac. Cardiovasc. Surg. – 2000. – Vol. 12. – P. 68–73.
4. *Cox J. L., Jaquiss R. D., Schuessler R. B.* et al. Modification of the Maze procedure for atrial flutter and atrial fibrillation. II: Surgical technique of the Maze III procedure // J. Thorac. Cardiovasc. Surg. – 1995. – Vol. 110. – P. 485–495.
5. *Gillinov A. M., McCarthy P. M.* Atricure bipolar radiofrequency clamp for intraoperative ablation of atrial fibrillation // Ann. Thorac. Surg. – 2002. – Vol. 74. – P. 2165–2168.
6. *Gregori Jr. F., Cordeiro C. O., Couto W. J.* et al. Cox Maze operation without cryoablation for the treatment of chronic atrial fibrillation // Ibid. – 1995. – Vol. 60. – P. 361–363.
7. *Kannel W. B., Wolf P. A., Benjamin E. J., Levy D.* Prevalence, incidence, prognosis, and predisposing conditions for atrial fibrillation: Population based estimates // Amer. J. Cardiol. – 1998. – Vol. 82, № 8A. – P. 2N–9N.
8. *Sie H. T., Beukema W. P., Misier A. R.* et al. Radiofrequency modified maze in patients with atrial fibrillation undergoing concomitant cardiac surgery // J. Thorac. Cardiovasc. Surg. – 2001. – Vol. 122. – P. 249–256.
9. *Sueda T., Nagata H., Orihashi K.* et al. Efficacy of a simple left atrial procedure for chronic atrial fibrillation in mitral valve operations // Ann. Thorac. Surg. – 1997. – Vol. 63. – P. 1070–1075.
10. *Williams M. R., Stewart J. R., Bolling S. F.* et al. Surgical treatment of atrial fibrillation using radiofrequency energy // Ibid. – 2001. – Vol. 71. – P. 1939–1943.

© Л. А. БОКЕРИЯ, З. Б. МАХАЛДИАНИ, 2005

УДК 616.12-089.844:616.12:615.846

ТОРАКОСКОПИЧЕСКАЯ ХИРУРГИЯ НА РАБОТАЮЩЕМ СЕРДЦЕ. II. ВЫПОЛНЕНИЕ ПРОЦЕДУРЫ «ЛАБИРИНТ» С ПОМОЩЬЮ РАДИОЧАСТОТНОЙ И УЛЬТРАЗВУКОВОЙ АБЛАЦИИ

Л. А. Бокерия, З. Б. Махалдиани

Научный центр сердечно-сосудистой хирургии им. А. Н. Бакулева (дир. – академик РАМН Л. А. Бокерия) РАМН, Москва

В НЦССХ им. А. Н. Бакулева РАМН в 2000–2004 гг. в операциях на беспородных собаках (n=23) проведена разработка и экспериментальная апробация торакоскопической модификации процедуры «лабиринт» на работающем сердце.
Исследование показало, что торакоскопическая модификация процедуры «лабиринт» – выполнима и безопасна при использовании жестких лапароскопических аблационных электродов.

Ключевые слова: эндоскопия, радиочастотная и ультразвуковая аблация, фибрилляция предсердий, операция «лабиринт».

In 2000 – 2004 at Bakoulev Scientific Center for Cardiovascular Surgery experimentally (in 23 pariah dogs) was developed and tested thoracoscopic modification of maze procedure on beating heart. It included epicardial ablation of pulmonary vein collector and atrial appendages and excision of atrial appendages on beating heart from 4 portal right and left thoracoscopy. Surgery was successfully performed using monopolar (in 8 cases) and bipolar (in 3 cases) cool radiofrequency ablation and ultrasound ablation (in 12 cases).

Key words: atrial fibrillation, endoscopy, radiofrequency ablation, ultrasound ablation, maze procedure.

В настоящее время торакоскопические методики с успехом применяются в различных разделах кардиохирургии [1–3, 5, 6]. Сказанное в полной мере относится и к лечению фибрилляции предсердий (ФП) [4]. По данным мировой литературы, торакоскопические технологии позволяют безопасно осуществить резекцию ушка левого предсердия (ЛП), а также выполнить аблацию коллектора легочных вен на работающем сердце.

МАТЕРИАЛ И МЕТОДЫ

В течение 2000–2004 гг. в экспериментальном отделе НЦССХ им. А. Н. Бакулева РАМН было выполнено 23 операции торакоскопической модификации процедуры «лабиринт» на беспородных собаках обоего пола массой 15–18 кг. Операции проводились из левосторонней и правосторонней торакоскопии на работающем сердце в условиях открытого пневмоторакса. В экспериментальное исследование были включены три группы операций.

В 1-ю группу вошли два вида операций:

– операции (*n*=8), выполненные на ушке ЛП с помощью монополярного радиочастотного (РЧ) аблатора (Россия, г. Томск) и стандартного эндовазального монополярного катетера-электрода, применяемого при эндокардиальной холодовой РЧ-аблации в условиях рентгенооперационной;

– операции (*n*=3), выполненные на коллекторе легочных вен с помощью биполярного аппликатора «CardioBlate» фирмы «Medtronic».

2-ю группу составили операции (*n*=12), выполненные с помощью ультразвукового (УЗ) гармонического скальпеля «UltraCision» и 5-мм лапароскопического шарика-электрода фирмы «Ethicon».

В 3-ю группу включены два вида операций:

– процедуры резекции ушек предсердий (*n*=4) с помощью лапароскопических линейных сшивающих аппаратов фирм «Ethicon» и «Auto Suture» (США). Дистальная часть аппаратов содержала кассету с несколькими рядами титановых клипс и ножом для отсечения прошитой ткани. В исследовании использованы 45-мм и 60-мм кассеты для прошивания и отсечения ушек предсердий;

– процедуры (*n*=4) перевязки ушек предсердий: ЛП (*n*=2) и ПП (*n*=2).

В работе использовалась 10-мм 30° оптика, многоразовый 5-мм лапароскопический инструментарий фирмы «Storz», а также стандартный видеокомплекс. Искусственная вентиляция легких осуществлялась с помощью аппарата РО-9. Проводился внутривенный тиопенталовый наркоз в сочетании с нейролептаналгезией.

При правосторонней торакоскопии собака находилась на левом боку, при левосторонней торакоскопии – на правом боку. Передние конечности

собаки были подтянуты к голове и фиксированы, чтобы освободить насколько возможно большую поверхность груди. Точки введения портов выбирались в соответствии с размером животного и формой грудной клетки, а также с учетом приемлемой маневренности хирургических инструментов. Схема расположения портов по форме напоминала ромб. При торакоскопической аблации коллектора легочных вен (ЛВ) и ушек предсердий использовались порты, которые применялись для осуществления оперативного доступа к правым отделам сердца из правосторонней торакоскопии и к левым отделам сердца из левосторонней торакоскопии.

Таким образом, при правосторонней торакоскопии I порт располагался в третьем межреберье, II и IV порты – в четвертом межреберье, III порт – в пятом межреберье. При левосторонней торакоскопии I порт помещался в пятом межреберье. Под контролем оптики устанавливали II и IV порт – в четвертом межреберье, III порт – в третьем межреберье. Изоляция коллектора легочных вен и ушек предсердий при процедуре «лабиринт» начиналась из правосторонней торакоскопии и продолжалась из левосторонней торакоскопии.

Аблация верхней стенки коллектора легочных вен из правосторонней торакоскопии

Процедура УЗ-аблации верхней стенки коллектора ЛВ из правосторонней торакоскопии осуществлялась через поперечный синус и проводилась в два этапа. На первом этапе ушко ПП отводилось за лигатуру (IV порт), над ВПВ в поперечный синус проводился электрод, после чего осуществлялась аблация; на втором этапе ВПВ отводилась вверх за тесьму (II порт), под ВПВ в поперечный синус проводился электрод, после чего аблация продолжалась.

Через III порт подтягивали лигатуру эндопетли на ушке ПП, при этом ушко несколько смещалось в каудальном направлении и открывался вход в поперечный синус справа. Затем в поперечный синус вводили 5-мм лапароскопический тампонодержатель (I порт), с помощью которого по направлению к грудине несколько отводили восходящую аорту и легочный ствол. Данный прием позволял расширить полость поперечного синуса для облегчения выполнения в нем оперативных манипуляций. Использование тупфера дает возможность избежать повреждения стенки аорты и легочного ствола при УЗ-аблации верхней стенки коллектора ЛВ. Контролируемое через видеосистему прецизионное расположение УЗ-электрода на границе легочных вен и миокарда ЛП на максимально возможном удалении от пищевода должно исключить его непреднамеренную аблацию с последующим развитием в этом месте перфорации. Шарик УЗ-электрода прижимали к верхней стенке коллектора легочных вен примерно в средней ее части, после чего инициировали УЗ-генератор и проводили УЗ-аблацию в течение 1–2 секунд. Затем УЗ-электрод переставляли в следующую точку, расположенную на 3 мм латеральнее созданной зоны некроза, и аблацию повторяли. Для создания линейной УЗ-аблации шарик электрода последовательно переставляли по границе свободной стенки ЛП и верхней стенки коллектора легочных вен. Расстояние между точками УЗ-аблации не превышало 3–4 мм, чтобы не произошло разрыва сплошной линии аблации (рис. 1, *а*).

На втором этапе аблации верхней стенки коллектора легочных вен УЗ-электрод необходимо было провести под ВПВ и расположить у верхней стенки правой верхней легочной вены, после чего выполнить линейную аблацию верхней стенки правой верхней легочной вены. Данную линию аблации, сделанную на II этапе доступом под ВПВ, необходимо было соединить с линией аблации, сделанной на I этапе доступом над ВПВ. Для проведения II этапа аблации через II порт подтягивали тесьму, проведенную вокруг ВПВ, при этом участок ВПВ несколько отводили по направлению к грудине, тем самым освобождалось пространство между нижней стенкой ВПВ и верхней стенкой правой верхней легочной вены. Под ВПВ проводили УЗ-электрод и прижимали к верхней стенке правой верхней легочной вены, после чего осуществлялась УЗ-аблация в течение 1–2 секунд. После окончания аблации УЗ-электрод несколько передвигали, и аблацию повторяли в новой точке. Затем электрод вновь переставляли, и УЗ-аблацию повторяли. Таким способом выполняли линейное повреждение мягких тканей (рис. 1, *б*). Линию аблации, сделанную на II этапе доступом под ВПВ, соединяли с линией аблации, сделанной на I этапе доступом над ВПВ.

Аблация правой стенки коллектора легочных вен из правосторонней торакоскопии

После выполнения аблации верхней стенки коллектора ЛВ из правосторонней торакоскопии линия аблации продлевалась на правую боковую стенку коллектора ЛВ. Для проведения адекватной аблации в данной зоне не требовалось осуществлять тракцию ВПВ и ушка ПП. Однако необходимо было отделить острым и тупым путем правую стенку ПП от правых легочных вен и подойти под ПП к дорзальной стенке ЛП, к месту отхождения правых легочных вен из ПП. В связи с этим осуществление данных оперативных манипуляций на работающем сердце торакоскопическим способом было наиболее сложновыполнимой частью модифицированной процедуры «лабиринт».

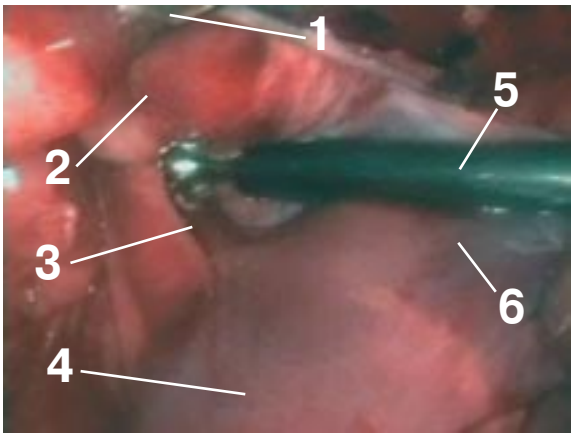

а

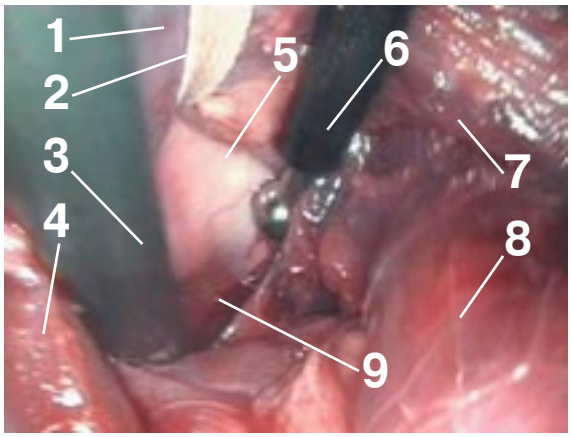

б

Рис. 1. Эндофото.

а – УЗ-аблация верхней стенки коллектора легочных вен доступом над ВПВ через поперечный синус перикарда из правосторонней торакоскопии.
1 – лапароскопический тампонодержатель; 2 – аорта; 3 – вход в поперечный синус справа; 4 – ВПВ; 5 – лапароскопический УЗ-шарик-электрод; 6 – передняя стенка ПП;
б – УЗ-аблация верхней стенки коллектора легочных вен доступом под ВПВ через поперечный синус перикарда из правосторонней торакоскопии.
1 – ВПВ; 2 – тесьма на ВПВ; 3 – 5-мм лапароскопический тампонодержатель; 4 – полунепарная вена; 5 – аорта; 6 – лапароскопический УЗ-электрод; 7 – правая стенка ПП; 8 – правая верхняя ЛВ; 9 – вход в поперечный синус справа.

При выполнении УЗ-аблации правой боковой стенки коллектора ЛВ использовался четырехпортовый правосторонний торакоскопический доступ, при этом I порт использовался для оптики, II порт – для тампонодержателя при отведении правых легочных вен от правой стенки ПП, III порт – для УЗ-электрода, IV порт – для сосудистого атравматичного граспера для захвата и отведения правой стенки ПП от правых легочных вен.

УЗ-электрод располагался у правой верхней легочной вены в точке, расположенной на 3–4 мм каудальнее края созданной ранее линии аблации верхней стенки коллектора ЛВ. После установки УЗ-электрода около правой стенки коллектора легочных вен проводили аблацию в течение 1–2 секунд. Затем УЗ-электрод переставляли на 3–4 мм каудальнее зоны предыдущей УЗ-аблации, и процедуру аблации повторяли снова. Таким образом, создавалась линия аблации на протяжении правой боковой стенки коллектора ЛВ (рис. 2).

Аблация и резекция ушка ПП из правосторонней торакоскопии

Для фиксации ушка ПП при его аблации использовался сосудистый зажим или зажим Бэбкока. При аблации латеральной стенки ушка ПП электроды вводили через II порт, зажим Бэбкока – через IV порт. Оптика находилась в III порту. При аблации медиальной стенки ушка ПП УЗ-электрод или изогнутая МВ-антенна вводились через IV порт, 10-мм зажим Бэбкока или 5-мм атравматичный сосудистый граспер – через II порт. Длительность экспозиции шарика-электрода при УЗ-аблации ушка ПП в среднем составляла 1–2 секунды (рис. 3).

Для резекции ушка ПП из правосторонней торакоскопии использовался 10-мм лапароскопический линейный сшивающего аппарат, снабженный съемными кассетами длиной 45 или 60 мм. Применение 60-мм кассеты было более предпочтительным, так как позволяло полностью захватить в бранши аппарата основание ушка ПП. Сосудистым атравматичным граспером или зажимом Бэбкока (IV порт) захватывалось ушко ПП для стабилизации. Основание ушка ПП захватывалось сшивающим аппаратом (III порт) и немного отводилось от ПП (отведение захваченного в аппарат ушка было необходимо для осуществления визуального контроля адекватности наложения аппарата на основание ушка ПП). Затем при сжатии ручек аппарата ушко прошивалось несколькими рядами клипс и отрезалось. При использовании съемной кассеты длиной 45 мм в одном случае основание ушка не было полностью захвачено в сшивающий аппарат. В результате этого ушко было отсечено не полностью. Несмотря на то что кровотечения не было, у основания ушка ПП остался непересеченным короткий перешеек мягкой ткани длиной около 5 мм (рис. 4, *а*).

С помощью 10-мм лапароскопических УЗ-ножниц (III порт) на минимальных уровнях мощности на работающем сердце оставшийся перешеек ушка ПП был отсечен. Таким комбинированным способом ушко ПП было полностью отсечено и выведено зажимом наружу через IV порт. При выполнении резекции ушка ПП сохранялся полный гемо-

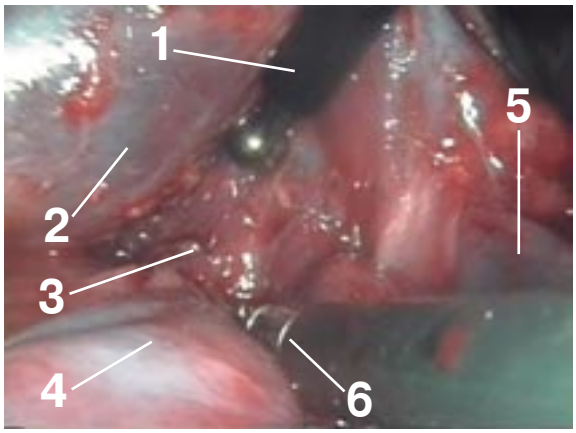

Рис. 2. Эндофото. УЗ-аблация правой боковой стенки коллектора ЛВ доступом под правой стенкой ПП из правосторонней торакоскопии.

1 – УЗ-электрод; 2 – правая стенка ПП; 3 – правая стенка коллектора ЛВ под ПП; 4 – правая верхняя ЛВ; 5 – правая нижняя ЛВ; 6 – тампонодержатель отводит в дорзальном направлении правые легочные вены.

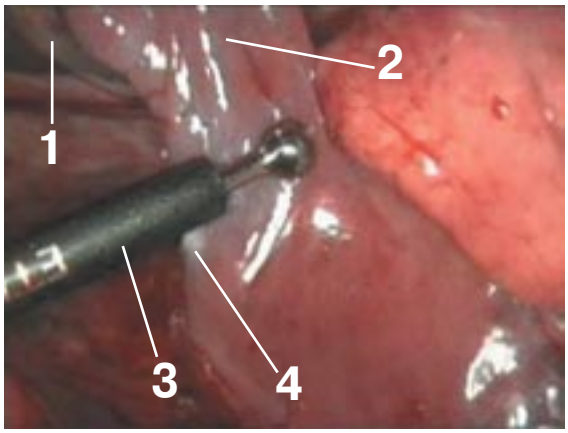

Рис. 3. Эндофото. УЗ-аблация латеральной стенки ушка ПП из правосторонней торакоскопии.

1 – зажим Бэбкока; 2 – латеральная стенка ушка ПП; 3 – УЗ-электрод; 4 – зона некроза.

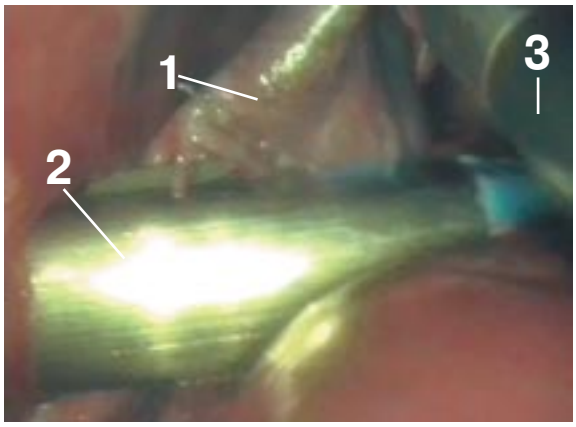

а

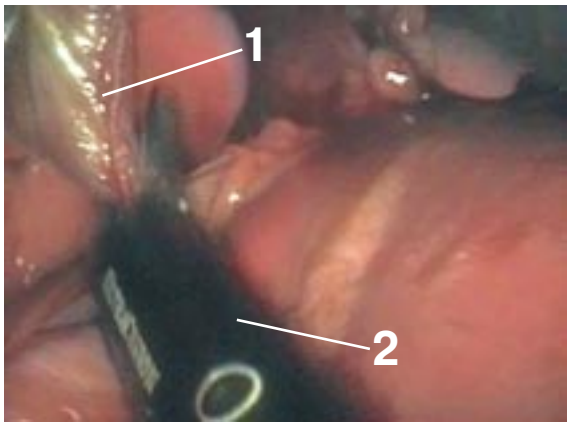

б

Рис. 4. Эндофото.

а – отсечение ушка ПП на работающем сердце с помощью лапароскопического линейного сшивающего аппарата из правосторонней торакоскопии.
1 – ушко ПП; 2 – автоматический сшивающий аппарат; 3 – зажим на ушке ПП.
б – отсечение ушка ПП на работающем сердце с помощью УЗ-ножниц Ethicon из правосторонней торакоскопии.
1 – ушко ПП; 2 – лапароскопические УЗ-ножницы.

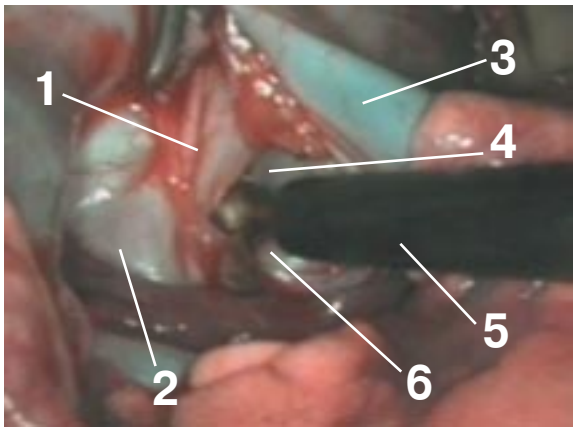

Рис. 5. Эндофото. УЗ-аблация нижней стенки коллектора ЛВ доступом под НПВ через косой синус перикарда из правосторонней торакоскопии.

1 – рассеченная складка перикарда между НПВ и правой нижней ЛВ; 2 – правая нижняя ЛВ; 3 – НПВ; 4 – нижняя стенка коллектора ЛВ; 5 – УЗ-электрод; 6 – доступ в косой синус перикарда под НПВ.

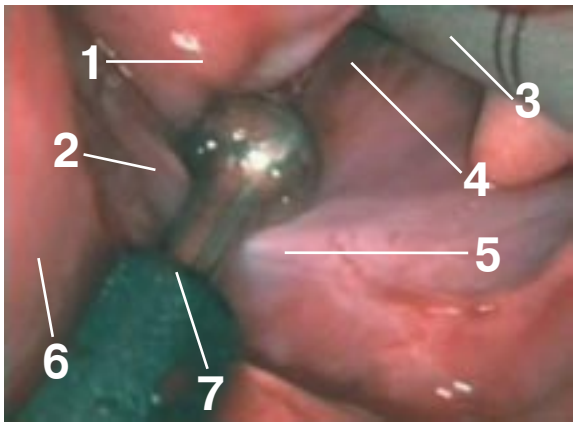

Рис. 6. Эндофото. УЗ-аблация верхней стенки коллектора ЛВ через поперечный синус из левосторонней торакоскопии.

1 – аорта; 2 – свободная стенка ЛП; 3 – с помощью 5-мм лапароскопического тампонодержателя отводится ствол аорты и легочный ствол; 4 – вход в поперечный синус слева; 5 – верхняя стенка коллектора ЛВ; 6 – легочный ствол; 7 – УЗ-шарик-электрод.

стаз в области культи отсеченного ушка. При этом ЭКГ оставалась без изменений, а центральная гемодинамика была стабильной (рис. 4, *б*).

Аблация нижней стенки коллектора легочных вен из правосторонней торакоскопии

При аблации нижней стенки коллектора ЛВ из правосторонней торакоскопии оптика находилась во II порту, электрод для аблации – в III порту, через IV порт вводился диссектор или осуществлялась тракция НПВ за тесьму. При подтягивании НПВ под ней открывался вход в косой синус перикарда, через который осуществлялся хирургический доступ к нижней стенке коллектора легочных вен. В правую плевральную полость вводили УЗ-электрод (III порт), НПВ подтягивали за тесьму (IV порт), под НПВ в косой синус проводили УЗ-электрод и прижимали к нижней стенке коллектора ЛВ. Инициировали УЗ-генератор, и в течение 1–2 секунд осуществлялась УЗ-аблация нижней стенки коллектора ЛВ. Затем шарик УЗ-электрода переставляли на 3–4 мм латеральнее созданной зоны аблации и процедуру УЗ-аблации повторяли в новом месте. Точки для УЗ-аблации выбирали с таким расчетом, чтобы создать линейное повреждение мягких тканей в месте впадения легочных вен в ЛП. Линия УЗ-аблации проводилась на максимально возможном удалении от рядом расположенных коронарных сосудов (рис. 5).

После выполнения оперативных манипуляций из правосторонней торакоскопии проводились оперативные манипуляции из левосторонней торакоскопии. Из данного доступа осуществлялась аблация верхней, левой боковой и нижней стенки коллектора ЛВ, а также ушка ЛП.

Аблация верхней стенки коллектора легочных вен из левосторонней торакоскопии

Аблация верхней стенки коллектора ЛВ из левосторонней торакоскопии осуществлялась из поперечного синуса, при этом ушко ЛП необходимо было сместить в сторону ЛЖ, чтобы открыть левый вход в поперечный синус.

Одновременно с отведением ушка ЛП в поперечный синус слева вводили 5-мм лапароскопический тупфер, с помощью которого в краниальном направлении отводили легочный ствол. С помощью данного приема расширяли просвет поперечного синуса и предотвращали непреднамеренную УЗ-аблацию магистральных сосудов и пищевода. Под контролем оптики в поперечный синус вводили УЗ-электрод (III порт) и прижимали к границе между ЛП и верхней стенкой коллектора ЛВ, после чего осуществляли УЗ-аблацию в течение 1–2 секунд. Затем шарик УЗ-электрода последовательно переставляли для аблации, чем создавалась линейная УЗ-аблация верхней стенки коллектора ЛВ (рис. 6).

Аблация левой боковой стенки коллектора ЛВ из левосторонней торакоскопии

Для проведения аблации левой стенки коллектора ЛВ использовались два тупфера. Первым лапароскопическим тупфером (IV порт) заднебоковую стенку ЛП немного приподнимали по направлению к грудине и удерживали на время аблации в данном положении. Одновременно с этим вторым тупфером (II порт) отсеченный край перикарда вместе с левым n. phrenicus отводили от заднебоковой стенки ЛЖ в латерально-дорзальном направлении.

10-мм 30° оптика располагалась в I порту, УЗ-электрод вводили в левую плевральную полость через III порт. Первым тупфером (IV порт) отводили к грудине и стабилизировали миокард заднебоковой стенки ЛП. Вторым тупфером (II порт) отводили в латерально-дорзальном направлении мягкие ткани с листком перикарда. Визуализировалась левая боковая стенка коллектора ЛВ. Шарик УЗ-электрода прижимали к границе легочных вен и заднебоковой стенки ЛП, после чего осуществлялась аблация в течение 1–2 секунд.

Для создания линейной аблации по всей левой боковой стенке коллектора ЛВ УЗ-электрод последовательно переставляли для последующих аблаций. Затем линию аблации левой стенки коллектора легочных вен продлевали до линии аблации, выполненной в поперечном синусе. Для проведения аблации в верхнем левом углу коллектора легочных вен основание ушка ЛП с рядом расположенными мягкими тканями ЛП отводили тупфером (IV порт) в медиально-каудальном направлении.

Аблация нижней стенки коллектора ЛВ из левосторонней торакоскопии

Аблация нижней стенки коллектора ЛВ осуществлялась из косого синуса перикарда. Двумя тупферами (II и IV порт) расширяли полость косого синуса. Через I порт в косой синус вводили 10-мм 30° лапароскоп, после чего осуществляли осмотр стенок синуса. При осмотре косого синуса перикарда из левостороннего торакоскопического доступа визуализировались:

– коронарные сосуды, проходящие между ЛП и ЛЖ;

– нижняя стенка коллектора ЛВ;

– НПВ и место ее впадения в ПП;

– линия аблации, выполненная на нижней стенке коллектора легочных вен доступом под НПВ из правосторонней торакоскопии;

– каудальный край линии аблации левой боковой стенки коллектора легочных вен, созданной из левостороннего торакоскопического доступа.

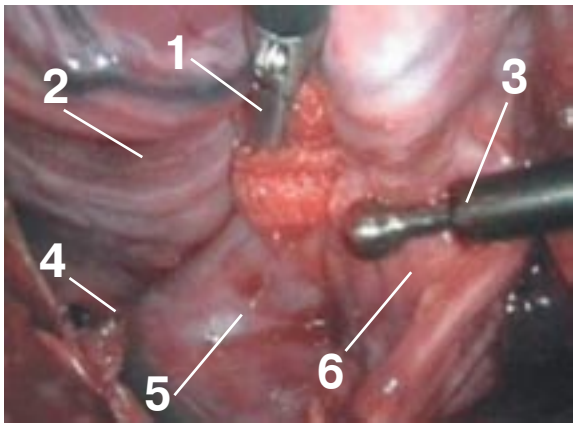

Рис. 7. Эндофото. УЗ-аблация нижней стенки коллектора ЛВ доступом через косой синус перикарда из левосторонней торакоскопии.

1 – тампонодержателем отводится задняя стенка ЛЖ по направлению к грудине; 2 – задняя стенка ПЖ; 3 – лапароскопический УЗ-шарик-электрод; 4 – косой синус перикарда; 5 – НПВ; 6 – нижняя стенка коллектора легочных вен.

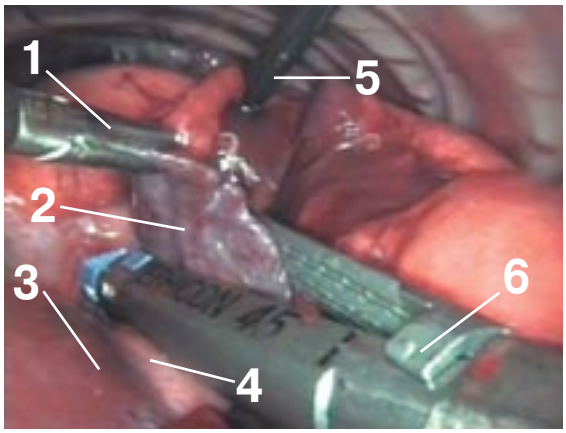

Рис. 8. Эндофото. Резекция ушка ЛП с помощью сшивающего аппарата из левосторонней торакоскопии.

1 – атравматичный зажим стабилизирует ушко ЛП; 2 – верхушка ушка ЛП; 3 – передняя стенка ЛЖ; 4 – зона расположения огибающей ветви левой коронарной артерии; 5 – лапароскопическим тампонодержателем отводится легкое; 6 – лапароскопический линейный сшивающий аппарат.

Двумя тампонодержателями (II и IV порт) расширяли полость косого синуса перикарда. В данный синус вводили УЗ-электрод (III порт), который подводили к левому краю линии УЗ-аблации, выполненной доступом под НПВ из правосторонней торакоскопии. Под контролем оптики в выбранной точке на нижней стенке коллектора ЛВ осуществлялась точечная УЗ-аблация в течение 1–2 секунд, после чего УЗ-электрод переставляли левее в новую точку и аблация повторялась. Затем процедура повторялась около 10 раз в новом месте. Таким способом создавалась линия аблации по всей нижней стенке коллектора ЛВ (рис. 7). Создаваемая линия УЗ-аблации соединяла между собой две созданные ранее линии аблации:

– линию УЗ-аблации нижней стенки коллектора ЛВ, выполненную под НПВ из правосторонней торакоскопии;

– линию УЗ-аблации левой боковой стенки коллектора ЛВ, выполненную из левосторонней торакоскопии.

Резекция ушка ЛП из левосторонней торакоскопии

Сосудистым зажимом или зажимом Бэбкока (II порт) захватывалось ушко ЛП и осторожно отводилось в латеральном направлении. Оптика располагалась в I порту. В левую плевральную полость вводили лапароскопический линейный сшивающий аппарат (II порт). В дистальную часть аппарата заводилось основание ушка ЛП. Под контролем оптики оценивалась адекватность захвата браншами сшивающего аппарата основания ушка ЛП. Необходимо было также исключить случайный захват в сшивающий аппарат рядом расположенных мягких тканей, в том числе левого легкого. После проверки правильности расположения основания ушка ЛП в аппарате можно было приступить к отсечению ушка.

Сначала браншами аппарата сжимали основание ушка ЛП, при этом фиксировалась линия прошивания–разреза. Затем осуществлялось прошивание миокарда ушка ЛП несколькими рядами титановых клипс на всю глубину мягких тканей с одновременным автоматическим отсечением ушка ЛП с помощью выдвижного ножа аппарата. Процедура прошивания и одновременного отсечения ушка ЛП длилась около 2 с. После ее окончания свободное ушко ЛП с помощью зажима (IV порт) извлекали из плевральной полости наружу (рис. 8).

Перевязка ушка ЛП из левосторонней торакоскопии

Для перевязки ушка ЛП использовалась 90-см лигатура 2/0. Один край лигатуры с помощью диссектора вводили в левую плевральную полость через III порт. Затем данной лигатурой обхватывали основание ушка ЛП. Зажимом Бэбкока (IV порт) ушко ЛП захватывали и несколько отводили в медиальном направлении. Формировали несколько лигатурных узлов, которые с помощью толкателя узлов последовательно смещали снаружи внутрь и затягивали вокруг ушка ЛП. Ушко не отсекалось.

Монополярная холодовая РЧ-аблация ушка ЛП из левосторонней торакоскопии

При монополярной холодовой РЧ-аблации ушко ЛП фиксировали и отводили в латеральную или медиальную сторону с помощью атравматичного сосудистого зажима или зажима Бэбкока. Для управления гибким РЧ-электродом использовался дополнительный диссектор, которым стабилизировалась дистальная часть РЧ-катетера. При холодовой РЧ-аблации латеральной стенки основания

ушка ЛП ушко отводилось в медиальном направлении с помощью зажима (IV порт). Под контролем оптики (I порт) РЧ-катетер (III порт) с помощью диссектора (II порт) подводился к латеральной стенке основания ушка ЛП. После стабилизации ушка ЛП и установки РЧ-катетера активировали РЧ-генератор и в течение нескольких минут осуществляли монополярную холодовую РЧ-абляцию в зоне основания ушка ЛП. Во время аблации РЧ-катетер с помощью диссектора медленно и плавно вели по всей линии основания ушка. С помощью оптики визуализировались результаты РЧ-аблации в виде светлой полоски шириной около 3 мм и длиной около 45 мм. При холодовой РЧ-аблации медиальной стенки ушка ЛП сосудистым атравматичным зажимом или зажимом Бэбкока (II порт) ушко ЛП отводили в латеральном направлении. Гибкий катетер для холодовой РЧ-аблации (IV порт) подводили к медиальной стенке основания ушка ЛП. Катетером управляли с помощью зажима (III порт). Под контролем оптики (I порт) с помощью зажима катетер устанавливался на основании ушка ЛП таким образом, чтобы исключить аблацию миокарда в зоне расположения огибающей ветви левой коронарной артерии. После проверки того факта, что зона расположения коронарных сосудов (ОВ) удалена не менее чем на 2 см от точки аблации, активировали РЧ-генератор и осуществляли холодовую РЧ-аблацию медиальной стенки основания ушка ЛП (рис. 9).

Ультразвуковая аблация ушка ЛП

УЗ-аблация ушка ЛП осуществлялась в зоне его основания. Для аблации использовался жесткий 5-мм лапароскопический шарик-электрод. Процедура осуществлялась из четырехпортовой левосторонней торакоскопии: I порт использовался для оптики, II порт – для зажима Бэбкока, IV порт – для УЗ-электрода. При УЗ-аблации медиальной стенки ушка ЛП атравматичным сосудистым зажимом или зажимом Бэбкока (II порт) фиксировали ушко ЛП и отводили в латеральном направлении. Под контролем оптики УЗ-электрод (IV порт) подводили к основанию ушка ЛП и располагали на удалении от зоны прохождения коронарных сосудов (ОВ). После оценки безопасности расположения УЗ-шарика-электрода активировали УЗ-генератор и осуществляли точечную УЗ-аблацию в течение 1–2 с. Для создания линейной аблации УЗ-электрод последовательно переставляли, и аблацию повторяли около 6–7 раз. При УЗ-аблации латеральной стенки ушко ЛП фиксировали зажимом Бэбкока (IV порт) и отводили в медиальном направлении. Лапароскопический УЗ-электрод (II порт) подводили к его основанию, после чего в течение 1–2 с проводилась точечная УЗ-аблация. Для создания линии аблации УЗ-аблацию повторяли около 6–7 раз, последовательно переставляя УЗ-электрод (рис. 10).

Позиционирование биполярного РЧ-аппликатора на коллекторе легочных вен

Позиционирование биполярного РЧ-аппликатора на коллекторе легочных вен осуществлялось из четырехпортового торакоскопического доступа (сначала из правосторонней, а затем из левосторонней торакоскопии). В исследовании использовался аппликатор «CardioBlate», который вводили беспортовым способом в четвертое межреберье в точке, где при проведении из правосторонней торакоскопии модифицированной процедуры «лабиринт» должен располагаться II порт. Оптика находилась в I порту. Тупым и острым путем отсепаровывали правую боковую стенку ПП от правых легочных вен. Одним тампонодержателем (IV порт) правую стенку ПП отводили медиально и по направлению к грудине, вторым тампонодержателем (III порт) правые легочные вены отводили в латерально-дорзальном направлении. После визуализации боковой стенки коллектора легочных вен бранши аппликатора вводили в поперечный и косой синусы перикарда.

После позиционирования аппликатора его бранши смыкались, имитируя биполярную РЧ-аблацию (рис. 11). Адекватность сжатия бранш аппликатора оценивалась по кривой артериального давления (АД) на самописце и экране монитора «HP 24C», интраоперационно регистрирующего параметры центральной гемодинамики. Смыкание бранш длилось не более 30 с. После размыкания бранш аппликатора он извлекался из грудной клетки. Восстановление АД происходило в течение 1–2 с.

Затем аналогичным образом осуществлялась имитация биполярной РЧ-аблации из левосторонней торакоскопии. Ушко ЛП отводилось зажимом Бэбкока или тампонодержателем (IV порт) в медиальном направлении. Биполярный РЧ-аппликатор вводили беспортовым способом в четвертое межреберье. Затем бранши аппликатора вводили в поперечный и косой синусы перикарда. После позиционирования бранш аппликатора около верхней и нижней стенки коллектора легочных вен бранши смыкались (рис. 12). Через 30 с бранши размыкались, аппликатор выводился из грудной клетки.

После окончания операций осуществлялся полный гемостаз, в перикард через порт устанавливался дренаж для контроля кровотечения. Затем перикард ушивали 3–4 отдельными экстракорпоральными узловыми швами с помощью 5-мм лапароскопического инструментария. После ушива-

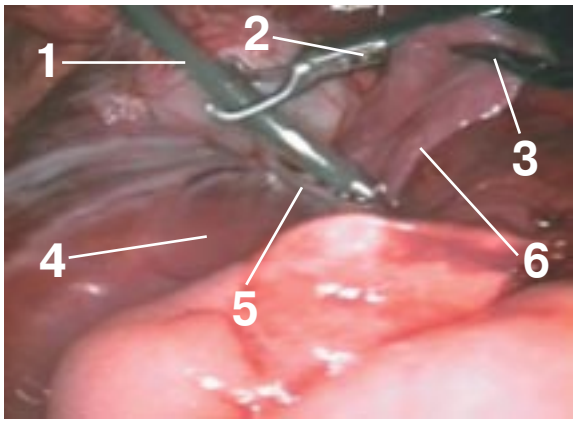

Рис. 9. Эндофото. Монополярная холодовая РЧ-аблация медиальной стенки ушка ЛП.

1 – РЧ-катетер; 2 – лапароскопическим зажимом фиксируется РЧ-катетер в необходимой точке; 3 – зажимом Бэбкока стабилизируется ушко ЛП; 4 – передняя стенка ЛЖ; 5 – зона расположения огибающей ветви левой коронарной артерии; 6 – ушко ЛП.

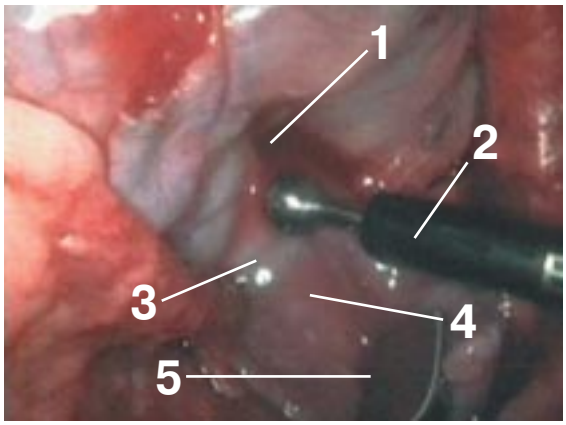

Рис. 10. Эндофото. УЗ-аблация медиальной стенки основания ушка ЛП из левосторонней торакоскопии.

1 – вход в поперечный синус перикарда слева; 2 – УЗ-шарик-электрод; 3 – созданная линия УЗ-аблации; 4 – медиальная стенка основания ушка ЛП; 5 – зажим Бэбкока на ушке ЛП.

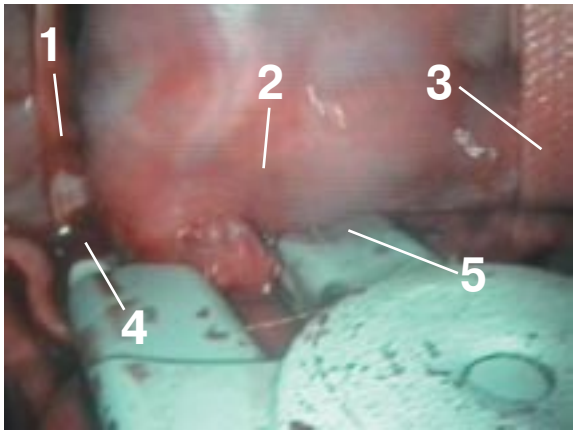

Рис. 11. Эндофото. Сжатие легочных вен биполярным РЧ-аппликатором «CardioBlate» («Medtronic») из правосторонней торакоскопии.

1 – тесьма на ВПВ; 2 – правая стенка ПП; 3 – тесьма на НПВ; 4 – левая бранша РЧ-аппликатора введена в поперечный синус перикарда под ВПВ; 5 – правая бранша аппликатора введена в косой синус перикарда.

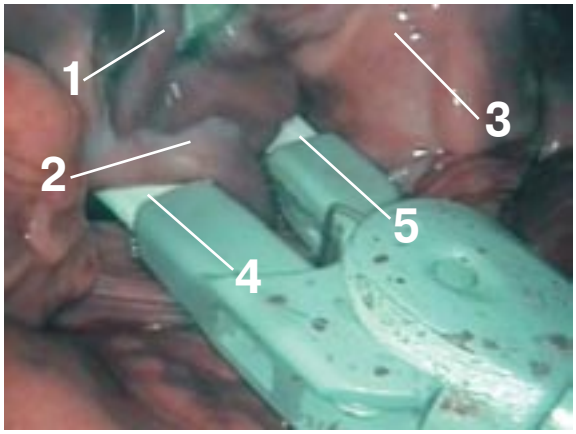

Рис. 12. Эндофото. Сжатие легочных вен биполярным РЧ-аппликатором «CardioBlate» из левосторонней торакоскопии.

1 – ушко ЛП отведено зажимом Бэбкока; 2 – левая стенка ЛП; 3 – аорта; 4 – левая бранша аппликатора введена в косой синус перикарда; 5 – правая бранша аппликатора введена в поперечный синус перикарда.

ния перикарда порты удалялись, дренаж подключался к вакуумной системе. Послойно единичными узловыми швами ушивались места введения троакаров, чем создавалась герметичность грудной клетки. После расправления легких дренаж удалялся, собака активизировалась, переводилась на самостоятельное дыхание и экстубировалась в среднем через 2 часа после окончания операции.

ПОЛУЧЕННЫЕ РЕЗУЛЬТАТЫ

В 1-й группе операций при монополярной катетерной РЧ-аблации имелись трудности в управлении катетером. Данная проблема решалась с помощью дополнительного инструмента. Однако в связи с конструктивными особенностями РЧ-катетера не удалось осуществить РЧ-аблацию верхней стенки коллектора легочных вен из поперечного синуса и нижней стенки коллектора легочных вен из косого синуса. При имитации биполярной РЧ-аблации, выполнявшейся с помощью аппликатора «CardioBlate», отмечались некоторые сложности одновременного введения бранш аппликатора в синусы перикарда. Биполярный аппликатор вводили в грудную клетку беспортовым способом. При сжатии легочных вен происходило снижение АД с 130/70 мм рт. ст. до 35/15 мм рт. ст., при снятии аппликатора с легочных вен АД восстанавливалось до исходных значений за 1–2 с (рис. 13). В послеоперационном периоде изменений в поведении животных не было.

Во 2-й группе операций при УЗ-аблации с помощью шарика-электрода были естественные сложности в выполнении линейной аблации. Однако главным недостатком был эффект «кавитации». Фрагменты разрушенных тканей заполняли замкнутую плевральную полость и оседали на оп-

Рис. 13. Интраоперационная запись АД и ЭКГ при торакоскопических манипуляциях на коллекторе легочных вен биполярным аппликатором «CardioBlate».

1 – кривая ЭКГ; 2 – падение АД до 35/15 мм рт. ст. во время полного сжатия коллектора ЛВ биполярным аппликатором «CardioBlate»; 3 – кривая АД; 4 – восстановление АД до исходных величин – 135/75 мм рт. ст. после снятия РЧ-аппликатора с коллектора легочных вен.

тике, что существенно затрудняло визуализацию операционного поля. При УЗ-аблации сохранялся высокий риск перфорации миокарда, в связи с этим аблация осуществлялась на минимальных уровнях мощности в течение 2 с. Несмотря на короткую экспозицию и минимальную мощность генератора, при патолого-морфологическом исследовании, проведенном через 3 месяца после операции, выявлено трансмуральное повреждение миокарда (рис. 14).

В 3-й группе операций при резекции ушек предсердий во всех случаях отмечался полный гемостаз. При отсечении ушек ПП и ЛП нарушений ритма сердца не было. Средняя длительность резекции ушек предсердий составила 10 с. При торакоскопии через 3 мес после отсечения ушек предсердий не было выявлено нарушений линии шва и спаечного процесса в области резекции (рис. 15, 16).

В первых операциях были следующие осложнения: фибрилляция желудочков (ФЖ) с остановкой сердца (n=1) при вскрытии перикарда монополярными ножницами, ФЖ с остановкой сердца (n=1) после повреждения ОВ при катетерной РЧ-аблации медиальной стенки ушка ЛП. По всей видимости, рассечение перикарда на работающем сердце лучше осуществлять биполярными ножницами. При аблации ушка ЛП важно правильно позиционировать УЗ- и РЧ-электроды. Небрежное

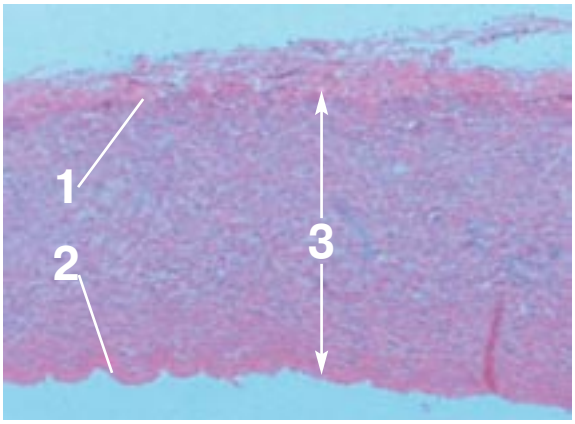

а

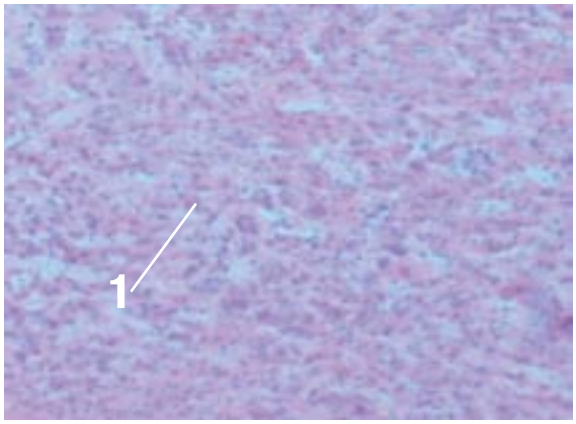

б

Рис. 14. Микропрепараты стенки ушка ЛП через 3 месяца после УЗ-аблации (окраска гематоксилином-эозином).

а – увеличение 60. 1 – эпикард; 2 – эндокард; 3 – трансмуральное повреждение стенки ЛП;
б – увеличение 200. 1 – трансмуральное повреждение кардиомиоцитов ЛП.

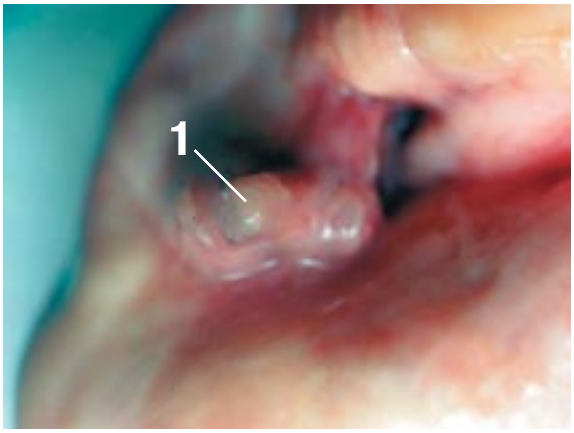

Рис. 15. Макропрепарат сердца. Основание ушка ЛП через 3 мес после резекции ушка ЛП из левосторонней торакоскопии.

1 – основание ушка ЛП; спаечный процесс отсутствует.

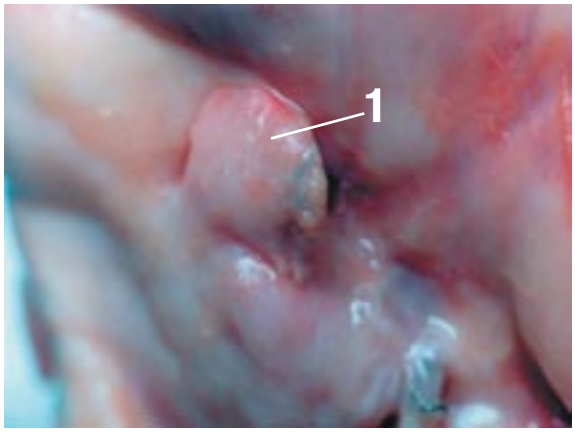

Рис. 16. Макропрепарат сердца. Основание ушка ПП через 3 мес после резекции ушка ПП из правосторонней торакоскопии.

1 – основание ушка ПП; спайки отсутствуют.

повреждение миокарда при аблации в данной зоне имеет фатальные последствия.

Исследование показало, что осуществить торакоскопическую модификацию процедуры «лабиринт» на работающем сердце с помощью жестких аблационных УЗ- и РЧ-электродов возможно и она является безопасной и эффективной процедурой.

ЛИТЕРАТУРА

1. *Бокерия Л. А., Махалдиани З. Б.* Видеоэндохирургическая мобилизация внутренних грудных артерий в «скелетированном» виде для миниинвазивной реваскуляризации миокарда // Грудная и серд.-сосуд. хир. – 2001. – № 3. – С. 15–21.
2. *Бокерия Л. А., Махалдиани З. Б.* Видеоэндохирургическая мобилизация правой желудочно-сальниковой артерии для миниинвазивной реваскуляризации миокарда // Там же. – 2001. – № 4. – С. 24–29.
3. *Бокерия Л. А., Махалдиани З. Б.* Видеоэндохирургическая мобилизация внутренних грудных артерий в «защищенном» виде для миниинвазивной реваскуляризации миокарда // Там же. – 2000. – № 6. – С. 41–48.
4. *Бокерия Л. А., Махалдиани З. Б., Соколов М. В.* и др. Экспериментальная оценка возможностей применения торакоскопической техники при выполнении модифицированной процедуры лабиринт: хирургические и функциональные аспекты // Бюллетень НЦССХ им. А. Н. Бакулева РАМН. – 2003. – Т. 4, № 2. – С. 21–27.
5. *Махалдиани З. Б.* Развитие роботов для кардиохирургии // Там же. – 2003. – Т. 4, № 2. – С. 34–40.
6. *Махалдиани З. Б.* Телеманипуляторные инструментальные системы в коронарной хирургии – первый мировой опыт // Там же. – 2003. – Т. 4, № 2. – С. 40–45.

© Л. А. БОКЕРИЯ, З. Б. МАХАЛДИАНИ, 2005

УДК 616.12-089.844:616.141:615.847.112

ТОРАКОСКОПИЧЕСКАЯ ХИРУРГИЯ НА РАБОТАЮЩЕМ СЕРДЦЕ. III. МИКРОВОЛНОВАЯ АБЛАЦИЯ КОЛЛЕКТОРА ЛЕГОЧНЫХ ВЕН

Л. А. Бокерия, З. Б. Махалдиани

Научный центр сердечно-сосудистой хирургии им. А. Н. Бакулева (дир. – академик РАМН Л. А. Бокерия) РАМН, Москва

Хирургические способы лечения фибрилляции предсердий чрезвычайно эффективны, однако сложны и излишне травматичны. Менее травматичными являются миниинвазивные методы.

В 2000–2004 гг. в экспериментальном отделе НЦССХ им. А. Н. Бакулева РАМН в хронических операциях на беспородных собаках (n=17) осуществлена эпикардиальная микроволновая аблация коллектора легочных вен на работающем сердце с помощью оригинальных жестких 5-мм лапароскопических антенн и микроволнового генератора на полностью закрытой грудной клетке из четырехпортовой правосторонней и левосторонней торакоскопии.

Методика позволяет получить трансмуральное повреждение стенки левого предсердия. Процедура торакоскопической микроволновой аблации коллектора легочных вен на работающем сердце может быть применена у широкого круга пациентов.

Ключевые слова: торакоскопия, микроволновая аблация, коллектор легочных вен, фибрилляция предсердий.

Surgical approaches in treament of atrial fibrillation are effektive but extremely complicated and rather traumatic. Assuming this, miniinvazive surgery seems to be more appealing.

In 2000–2004 at the Department of experimental studies of Bakoulev Scientific Center for Cardiovascular Surgery epicardial microwave ablation of pulmonary venous collector was performed on beating heart of 17 dogs. We used original rigid 5 mm laparoscopic antennas and microwave generator on completely closed chest from 4 portal right and left thoracoscopy. This procedure led to transmural lesion of left atrial wall.

Key words: thoracoscopy, microwave ablation, pulmonary venous collector, atrial fibrillation.

Фибрилляция предсердий (ФП) является широко распространенной аритмией, влияющей на качество жизни и ее продолжительность. Существуют различные способы лечения данной патологии. Однако медикаментозная терапия, включая кардиоверсию, в ряде случаев неэффективна. Хирургическое лечение ФП имеет доказанную эффективность в отдаленном послеопе-

рационном периоде, но его применение ограничено из-за высокой сложности выполнения. В последнее время стали развиваться миниинвазивные методики лечения ФП. В данной работе представлены результаты успешной изоляции коллектора легочных вен (ЛВ) на работающем сердце с помощью микроволновой (МВ) аблации, выполненной полностью торакоскопическим способом.

МАТЕРИАЛ И МЕТОДЫ

Исследование проведено в период 2000–2004 гг. в экспериментальном отделе НЦССХ им. А. Н. Бакулева РАМН в хронических операциях (n=17) на беспородных собаках обоего пола массой 15–18 кг. Интраоперационными методами исследования были: ЭКГ, инвазивное мониторирование артериального давления (АД), пульсоксиметрия, торакоскопия. Через 3 месяца после операции проводилось патолого-морфологическое исследование миокарда левого предсердия в зоне микроволновой аблации с использованием общепринятых методов окрашивания гистологических препаратов.

Микроволновая аблация коллектора ЛВ осуществлялась с помощью специально изготовленных жестких лапароскопических антенн (длина 300 мм, диаметр 5 мм), а также микроволнового генератора «Гемостаз» (НПО «Торий», Москва). Использовались два вида МВ-антенн: изогнутая и прямая. Дистальная часть изогнутой антенны (диаметр – 10 мм) была согнута под углом 90°. В конце и сбоку антенн располагалось окно микроволнового излучения размером 4×10 мм. У изогнутой антенны окно излучения находилось на внешней поверхности изогнутой 10-мм дистальной части. Удлиненная форма окна микроволнового излучения позволяла получить линейную аблацию коллектора ЛВ при плотном прижатии антенн к мягким тканям (рис. 1).

Рис. 1. Внешний вид микроволнового генератора «Гемостаз» с 5-мм жесткими лапароскопическими МВ-антеннами (НПО «Торий», Москва).

1 – передняя панель прибора, 2 – прямая антенна, 3 – изогнутая антенна.



Рис. 2. Стандартный жесткий 5-мм лапароскопический инструментарий манипуляций фирмы «Storz» (Германия).

1 – два тампонодержателя, 2 – 10-мм зажим Бебкока, 3 – прямой диссектор типа «Дельфин», 4 – ножницы «Метценбаум», 5 – изогнутый диссектор.

Торакоскопические манипуляции осуществлялись с помощью 10-мм 30° скошенного лапароскопа; стандартного многоразового 5–10-мм лапароскопического инструментария, а также стандартного видеокомплекса (рис. 2).

Операции проводились на работающем сердце в условиях в/в диприванового наркоза, открытого пневмоторакса и искусственной вентиляции легких без раздельной интубации бронхов. Катетеризировался мочевой пузырь, а также правая бедренная артерия для инвазивного мониторирования АД. Правая и левая части грудной клетки собаки подготавливались к торакоскопии должным образом, после чего осуществлялась их асептическая обработка.

Эпикардиальная аблация коллектора легочных вен проводилась из четырехпортовой правосторонней и четырехпортовой левосторонней торакоскопии. Форма расположения портов напоминала ромб. Точки расположения портов повторяли их расположение при торакоскопической УЗ-аблации коллектора легочных вен.

При правосторонней торакоскопии I порт располагался на границе медиальной и средней трети третьего межреберья, II порт – в средней трети четвертого межреберья, III порт – на границе медиальной и средней трети пятого межреберья, IV порт – в медиальной трети четвертого межреберья (рис. 3).

При левосторонней торакоскопии I порт помещался на границе медиальной и средней трети пятого межреберья, II порт – в средней трети четвертого межреберья, III порт – на границе медиальной и средней трети третьего межреберья, IV порт – в медиальной трети четвертого межреберья (рис. 4).

Эпикардиальная изоляция коллектора ЛВ начиналась из правосторонней торакоскопии и продолжалась из левосторонней торакоскопии. При правосторонней торакоскопии справа от операци-

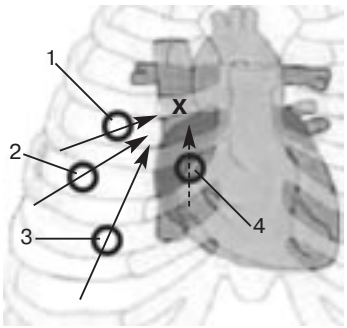

Рис. 3. Схема расположения инструмента при мобилизации верхней полой вены из правосторонней торакоскопии.

1 – лапароскоп (I порт); 2 – диссектор (II порт); 3 – ножницы (III порт); 4 – тесьма (IV порт).

X – проекция зоны манипуляций;
O – порты;
→ – расположение инструмента;
--→ – расположение тесьмы на полой вене.

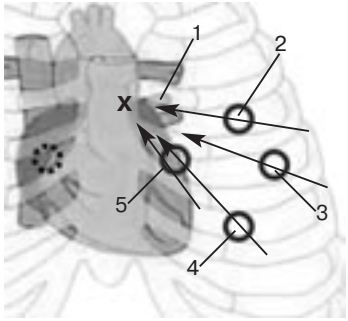

Рис. 4. Схема расположения инструмента при МВ-аблации левой части верхней стенки коллектора ЛВ через косой синус перикарда из левосторонней торакоскопии.

1 – левые легочные вены; 2 – прямая МВ-антенна (I порт); 3 – второй тампонодержатель (II порт); 4 – скошенный лапароскоп (III порт); 5 – первый тампонодержатель (IV порт).

X – проекция зоны манипуляций;
O – порты;
→ – расположение инструмента.

онного стола располагался хирург, рядом с ним был ассистент-оператор, слева от стола – операционная сестра со столиком для инструмента. Использовались два видеомонитора, которые располагались с двух сторон от операционного стола. При левосторонней торакоскопии хирург с ассистентом располагались слева от операционного стола, а операционная сестра – справа (рис. 5).

Изоляция коллектора ЛВ на работающем сердце из правосторонней торакоскопии

Из данного доступа осуществлялась микроволновая линейная аблация:

- правой части верхней стенки коллектора ЛВ через поперечный синус перикарда доступом над верхней полой веной (ВПВ);
- зоны соединения верхней и правой стенки коллектора ЛВ через поперечный синус перикарда доступом под верхней полой веной;
- правой стенки коллектора легочных вен;
- зоны соединения правой и нижней стенки коллектора ЛВ через косой синус перикарда доступом под нижней полой веной (НПВ);
- правой части нижней стенки коллектора ЛВ через косой синус перикарда доступом под нижней полой веной.

Оперативный доступ к правым отделам сердца из правосторонней торакоскопии. Мобилизация верхней полой вены

После осмотра плевральной полости с помощью скошенной оптики (I порт) двумя лапароскопическими тампонодержателями (II и III порты) правое легкое смещали в латеральном направлении, освобождая передний листок перикарда. С помощью диссектора (II порт) передний листок перикарда захватывали и отводили от работающего сердца, после чего линейно рассекали монополярными ножницами (III порт) на минимальных уровнях диатермии на протяжении от верхней полой вены (ВПВ) до нижней полой вены (НПВ) и на расстоянии 2 см медиальнее правого диафрагмального нерва. Визуализировалось ушко правого предсердия (ПП).

Прямым и изогнутым диссектором (II и III порты) мобилизовывалась верхняя полая вена в месте, расположенном между непарной веной – v. azygos и местом впадения ВПВ в правое предсердие. Под верхней полой веной рассекался перикард, соединяющий ВПВ и правую верхнюю легочную вену. Данный прием обеспечивал оперативный доступ в поперечный синус перикарда справа под ВПВ. Под верхней полой веной на участке между ее устьем и непарной веной проводилась турникетная тесьма (длина 50 см), края которой выводились наружу через IV порт (см. рис. 3). При осторожном подтягивании за края тесьмы ВПВ несколько смещалась по направлению к грудине, расширяя оперативный доступ к правой части верхней стенки коллектора ЛВ.

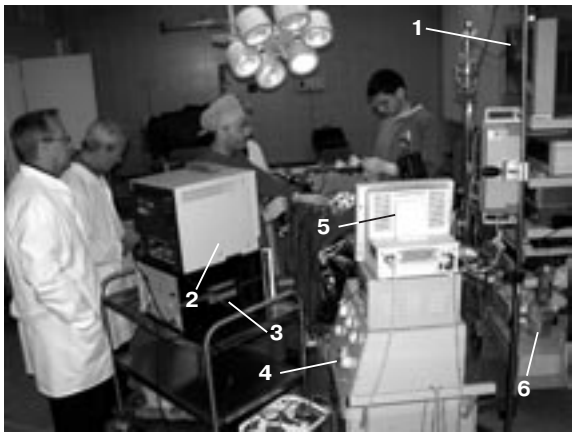

Рис. 5. Интраоперационное фото (2003 г.). Расположение хирургической бригады в экспериментальной операционной при МВ-аблации коллектора ЛВ из левосторонней торакоскопии.

Слева от операционного стола – хирург и ассистент-оператор, управляющая лапароскопом, справа – лаборант на месте операционной сестры; 1 – первый видеомонитор; 2 – второй видеомонитор; 3 – МВ генератор «Гемостаз»; 4 – аппарат ИВЛ РО-9; 5 – операционный монитор «HP 24C» (США); 6 – видеокомплекс «Storz» (Германия).

Выделение правых легочных вен

Правые легочные вены, впадая в левое предсердие, проходят под правой стенкой правого предсердия и плотно к ней прилежат. Для оперативного доступа к месту впадения правых ЛВ в левое предсердие и соответственно к правой стенке коллектора ЛВ необходимо отсепаровать переднюю стенку правых ЛВ от правой стенки правого предсердия. Данные манипуляции осуществлялись тупым и острым путем и требовали осторожности. Прямым сосудистым граспером (IV порт) захватывали правую стенку ПП и отводили в медиальном направлении, после чего правые ЛВ отделяли от правого предсердия с помощью прямого диссектора типа «Дельфин» (II и III порты), ножниц «Метценбаум» с двумя рабочими браншами (III порт) и тампонодержателя (II и III порты). При осторожном отведении выделенной проксимальной части правых легочных вен в дорзальном направлении визуализировалась правая стенка коллектора ЛВ (рис. 6).

Мобилизация нижней полой вены

Лапароскоп (I порт) продвигали к НПВ. Диссектором (II порт) и ножницами (III порт) мобилизовывали нижнюю полую вену в месте ее впадения в правое предсердие, при этом рассекался перикард, соединяющий НПВ и правую нижнюю легочную вену. Через сформированное «окно» осуществлялся оперативный доступ в косой синус перикарда. Под нижнюю полую вену проводилась турникетная тесьма, края которой выводились наружу через IV порт (рис. 7). При осторожном подтягивании за края тесьмы участок нижней полой вены несколько отводили по направлению к грудине, расширяя доступ в косой синус перикарда [1– 3, 15].

После создания оперативных доступов к правым отделам сердца осуществлялась МВ-аблация коллектора ЛВ из правосторонней торакоскопии.

МВ-аблация правой части верхней стенки коллектора ЛВ через поперечный синус перикарда доступом над ВПВ из правосторонней торакоскопии

Скошенный 10-мм 30° лапароскоп переднебокового видения располагался в I порту, II порт использовался для первого тампонодержателя, III порт – для прямой МВ-антенны, IV порт – для второго тампонодержателя.

Ушко правого предсердия закрывает вход в поперечный синус справа. Данная проблема решалась с помощью лигатурной эндопетли, которую накладывали на ушко ПП и затягивали экстракорпоральным узлом. Края лигатуры выводили наружу через IV порт. При незначительном подтягивании за края лигатуры ушко ПП несколько смещалось в каудальном направлении, открывая доступ в поперечный синус справа над верхней полой веной. При расположении лапароскопа над ВПВ из правосторонней торакоскопии стенки входа в поперечный синус перикарда образованы:

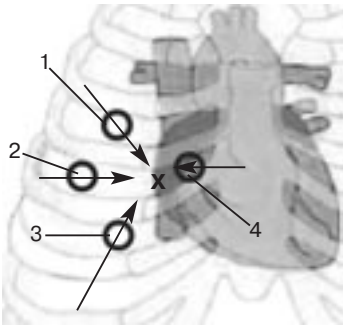

Рис. 6. Схема расположения инструмента при выделении правой стенки коллектора легочных вен из правосторонней торакоскопии.

1 – лапароскоп (I порт); 2 – диссектор (II порт); 3 – ножницы (III порт); 4 – сосудистый зажим (IV порт) отводит правую стенку ПП в медиальном направлении.

- левая стенка – правой легочной артерией;
- верхняя стенка – восходящей частью аорты, медиальнее расположен легочный ствол;
- правая стенка – верхними легочными венами;
- нижняя стенка – верхней полой веной.

В поперечный синус проводили два тампонодержателя. Первый тампонодержатель (II порт) отводил магистральные сосуды в краниальном направлении, второй (IV порт) – отводил аорту по направлению к грудине. В синус придвигался лапароскоп (I порт) и располагался над ВПВ и несколько ниже первого тампонодержателя. Затем в синус несколько ниже второго тампонодержателя проводилась прямая МВ-антенна (III порт) и прецизионно располагалась на правой части верхней стенки коллектора ЛВ (рис. 8).

Использование двух 5-мм лапароскопических тампонодержателей для отведения магистральных

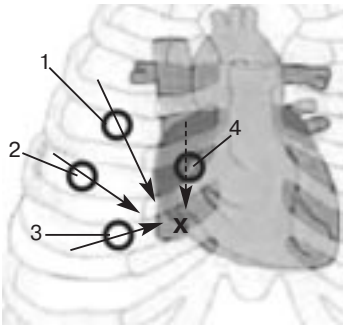

Рис. 7. Схема расположения инструмента при мобилизации нижней полой вены из правосторонней торакоскопии.

1 – скошенный 30° лапароскоп переднебокового видения (I порт); 2 – диссектор (II порт); 3 – ножницы (III порт); 4 – тесьма (IV порт).

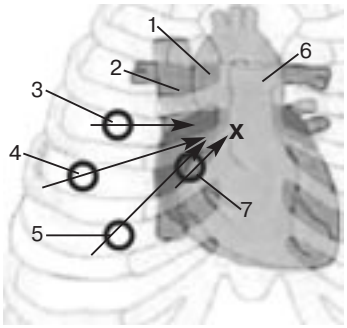

Рис. 8. Схема расположения инструмента при МВ-аблации правой части верхней стенки коллектора ЛВ через поперечный синус перикарда доступом над верхней полой веной из правосторонней торакоскопии.

1 – аорта; 2 – ВПВ; 3 – лапароскоп; 4 – первый тампонодержатель располагается над лапароскопом и отводит аорту в краниальном направлении; 5 – прямая МВ-антенна располагается в поперечном синусе перикарда и прижимается к правой части верхней стенки коллектора ЛВ; 6 – легочный ствол; 7 – второй тампонодержатель располагается над МВ-антенной и отводит легочный ствол по направлению к грудине.

сосудов позволяло расширить свободную полость поперечного синуса перикарда до размеров, достаточных для визуализации стенок синуса, а также верхней стенки коллектора ЛВ. Данный прием обеспечивал безопасное введение в поперечный синус перикарда прямой МВ-антенны и ее прецизионное расположение в правой части верхней стенки коллектора ЛВ. Хороший обзор зоны аблации, обеспечивающийся лапароскопом переднебокового видения и отражаемый на экранах двух видеомониторов, позволял полностью контролировать расположение МВ-антенны на верхней стенке коллектора ЛВ и избегать ее смещения при аблации с непреднамеренной аппликацией стенок рядом расположенных магистральных сосудов.

После расположения в поперечном синусе перикарда прямой МВ-антенны на 20–25 секунд инициировался генератор на 50–60 Вт мощности и осуществлялась однократная МВ-аблация правой части верхней стенки коллектора ЛВ. Затем антенна переставлялась в рядом расположенную интактную зону, и МВ-аблация проводилась в новом месте.

После окончания аблации правой части верхней стенки коллектора ЛВ через поперечный синус перикарда с ушка ПП срезали лигатуру с помощью клювовидных ножниц.

МВ-аблация правой части верхней стенки коллектора ЛВ через поперечный синус перикарда доступом под ВПВ из правосторонней торакоскопии

Доступ в поперечный синус перикарда справа под верхней полой веной позволял визуализировать место перехода верхней стенки коллектора ЛВ в правую боковую стенку коллектора ЛВ и осуществить МВ-аблацию в данной зоне. При осторожном подтягивании за края тесьмы (IV порт) участок ВПВ несколько отводился по направлению к грудине, под ним открывалось небольшое свободное пространство, в которое проводилась изогнутая МВ-антенна (III порт). Антенна прижималась в точке между верхней и правой боковой стенкой коллектора ЛВ, после чего инициировался МВ-генератор, и в течение 20–25 секунд осуществлялась линейная МВ-аблация данной зоны.

Затем в пространство между верхней полой веной и правой верхней ЛВ вводили прямую МВ-антенну и располагали в правой части верхней стенки коллектора ЛВ между линиями аблации, сделанными на данной стенке коллектора ЛВ доступами над ВПВ и под верхней полой веной. Затем на 20–25 секунд инициировался МВ-генератор «Гемостаз» и при мощности 50–60 Вт проводилась аблация данной зоны (рис. 9).

МВ-аблация правой боковой стенки коллектора ЛВ из правосторонней торакоскопии

После окончания МВ-аппликации верхней стенки коллектора ЛВ из правосторонней торакоскопии линия аблации продлевалась на правую боковую стенку коллектора ЛВ. Для аблации данной зоны использовалась изогнутая МВ-антенна. Аблация осуществлялась из четырехпортовой правосторонней торакоскопии: I порт использовался для оптики, II порт – для тампонодержателя, с помощью которого правые легочные вены осторожно отводили в дорзальном направлении от правой стенки правого предсердия, III порт – для изогнутой МВ-антенны, IV порт – для второго тампонодержателя или сосудистого атравматического граспера, которым несколько отводили правую стенку ПП в медиальном направлении.

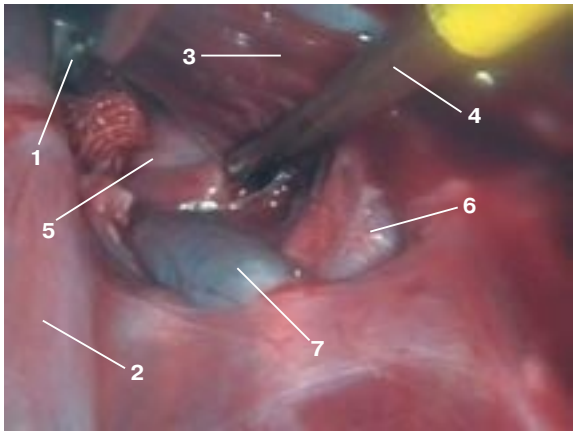

Рис. 9. Эндофото. МВ-аблация правой части верхней стенки коллектора ЛВ доступом под ВПВ из правосторонней торакоскопии.

1 – тампонодержатель; 2 – непарная вена; 3 – верхняя полая вена; 4 – прямая МВ-антенна; 5 – аорта; 6 – правая верхняя ЛВ; 7 – правая легочная артерия.

Использование первого тампонодержателя для отведения выделенной проксимальной части правых легочных вен в дорзальном направлении при одновременном отведении вторым тампонодержателем или сосудистым граспером правой стенки правого предсердия в медиальном направлении обеспечивало визуализацию правой боковой стенки коллектора ЛВ в достаточной степени для ее последующей МВ-аблации. В данную зону проводилась изогнутая МВ-антенна и прижималась к правой боковой стенке коллектора ЛВ, после чего осуществлялась однократная МВ-аблация в течение 20–25 секунд.

МВ-аблация правой части нижней стенки коллектора ЛВ доступом под НПВ из правосторонней торакоскопии

При аблации правой части нижней стенки коллектора ЛВ из правосторонней торакоскопии II порт использовался для лапароскопа, I порт – для тампонодержателя, III порт – для МВ-антенны, IV порт – для тесьмы, с помощью которой осуществлялось отведение нижней полой вены. При незначительном подтягивании за края тесьмы нижняя полая вена несколько смещалась по направлению к грудине, и под НПВ открывался вход в косой синус перикарда, через который осуществлялся хирургический доступ к правой части нижней стенки коллектора ЛВ (рис. 10).

Под НПВ в косой синус перикарда проводили прямую МВ-антенну, которую прижимали к правой части нижней стенки коллектора ЛВ. После этого в течение 20–25 секунд осуществлялась однократная линейная аблация данной зоны. Затем антенну переставляли, и аблацию повторяли в новом месте правой части нижней стенки коллектора ЛВ. После окончания аблации зона аппликации

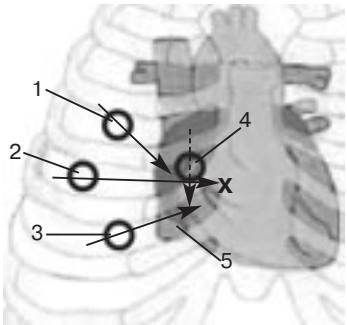

Рис. 10. Схема расположения инструмента при МВ-аблации правой части нижней стенки коллектора ЛВ через косой синус перикарда доступом под нижней полой веной из правосторонней торакоскопии.

1 – тампонодержатель (I порт) отводит правую нижнюю ЛВ в краниальном направлении; 2 – скошенный 30° лапароскоп переднебокового видения (II порт); 3 – прямая МВ-антенна (III порт) расположена в косом синусе перикарда под НПВ; 4 – турникетная тесьма (IV порт) подтягивает НПВ по направлению к грудине; 5 – нижняя полая вена.

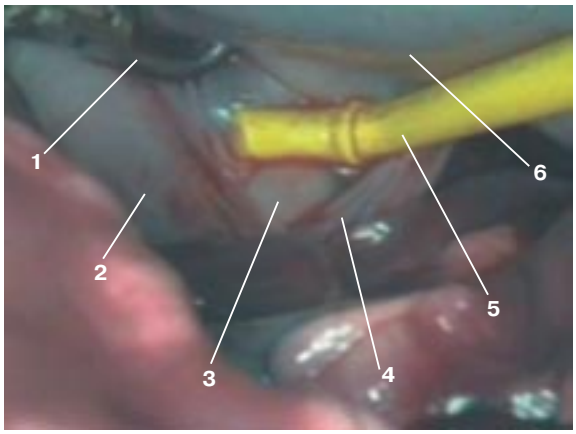

Рис. 11. Эндофото. МВ-аблация правой части нижней стенки коллектора ЛВ доступом под НПВ из правосторонней торакоскопии.

1 – диссектор; 2 – правая нижняя легочная вена; 3 – нижняя стенка коллектора легочных вен; 4 – рассеченный листок перикарда между НПВ и правой нижней легочной веной; 5 – изогнутая МВ-антенна; 6 – нижняя полая вена.

оценивалась под контролем оптики, она представляла собой непрерывную полоску светлого цвета.

Для аблации места соединения правой боковой стенки коллектора ЛВ и правой части нижней стенки коллектора ЛВ применялась изогнутая МВ-антенна (III порт). С помощью тесьмы (IV порт) участок НПВ несколько смещался по направлению к грудине, в освобождающееся под НПВ свободное пространство проводилась изогнутая МВ-антенна и прижималась к «правому углу» нижней стенки коллектора ЛВ. Затем в течение 20–25 секунд осуществлялась однократная линейная МВ-аблация данной зоны. Аблация проводилась таким образом, чтобы соединить линию аблации правой стенки коллектора ЛВ с линией аблации правой части нижней стенки коллектора ЛВ (рис. 11).

После окончания МВ-аблации из правосторонней торакоскопии инструменты удаляли. Разрез перикарда ушивали отдельными узловыми экстракорпоральными швами. В правую плевральную полость устанавливалась резиновая дренажная трубка. Порты удаляли. Грудина ушивалась наглухо отдельными узловыми швами.

Изоляция коллектора ЛВ на работающем сердце из левосторонней торакоскопии

Для проведения левосторонней торакоскопии собаку переворачивали на правый бок. Проводили асептическую обработку операционного поля.

Из левосторонней торакоскопии осуществлялась МВ линейная аблация:

- левой части верхней стенки коллектора ЛВ через поперечный синус перикарда;
- зоны соединения верхней и левой стенки коллектора ЛВ;

- левой стенки коллектора легочных вен;
- зоны соединения левой и нижней стенки коллектора ЛВ через косой синус перикарда;
- левой части нижней стенки коллектора ЛВ через косой синус перикарда.

Оперативный доступ к левым отделам сердца из левосторонней торакоскопии

Двумя тампонодержателями левое легкое отводили от переднего листка перикарда. Визуализировался левый диафрагмальный нерв. Диссектором от работающего сердца отводили передний листок перикарда, после чего последний линейно рассекали монополярными ножницами на минимальных уровнях диатермии на протяжении от ушка левого предсердия до верхушки сердца и на расстоянии 2 см медиальнее левого диафрагмального нерва. Визуализировалось ушко левого предсердия [1– 3, 15].

МВ-аблация левой части верхней стенки коллектора ЛВ через поперечный синус перикарда из левосторонней торакоскопии

Аблация левой части верхней стенки коллектора ЛВ из левосторонней торакоскопии осуществлялась через поперечный синус перикарда. Скошенный лапароскоп переднебокового видения находился в III порту. Зажимом Бебкока или первым тампонодержателем (IV порт) ушко левого предсердия отводилось в медиальном направлении, при этом вторым тампонодержателем (II порт) латеральный край рассеченного перикарда отводился в дорзальном направлении. Данный прием расширял вход в поперечный синус слева и облегчал введение в него прямой МВ-антенны (I порт) (см. рис. 4).

Из левосторонней торакоскопии стенки входа в поперечный синус перикарда образованы:

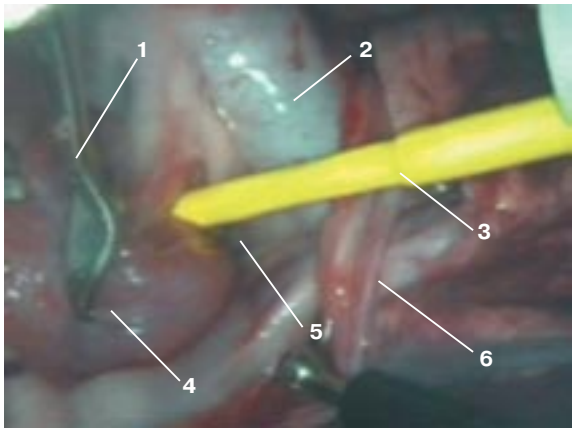

Рис. 12. Эндофото. МВ-аблация левой части верхней стенки коллектора ЛВ через поперечный синус перикарда из левосторонней торакоскопии.

1 – зажим Бебкока; 2 – аорта; 3 – МВ-антенна; 4 – ушко левого предсердия; 5 – вход в поперечный синус перикарда слева; 6 – латеральный край рассеченного листка перикарда.

- левая стенка – левой верхней легочной веной;
- верхняя стенка – легочным стволом;
- правая стенка – левой легочной артерией;
- нижняя стенка – перикардом.

Под контролем оптики в поперечный синус вводилась прямая МВ-антенна и подводилась к левой части верхней стенки коллектора ЛВ. Антенна располагалась у левого края линии аблации, которая была создана доступом над ВПВ из правосторонней торакоскопии. После экспозиции антенны в течение 20–25 секунд проводилась однократная МВ-аблация левой интактной части верхней стенки коллектора ЛВ. После этого МВ-антенна переставлялась латеральнее, и аблация повторялась в интактной части верхней стенки коллектора ЛВ (рис. 12).

МВ-аблация левой боковой стенки коллектора ЛВ из левосторонней торакоскопии

Для аблации левой боковой стенки коллектора ЛВ использовались два тампонодержателя: первым тампонодержателем (IV порт) заднебоковая стенка левого предсердия незначительно смещалась в медиальном направлении и удерживалась в данном положении на время аблации. Одновременно с этим вторым тампонодержателем (II порт) левый край рассеченного перикарда вместе с левым легким отводился в латеральном направлении и удерживался в данном положении на время аблации. Визуализировалась левая боковая стенка коллектора ЛВ (рис. 13).

Скошенная 10-мм 30° оптика располагалась в III порту, изогнутая МВ-антенна вводилась через I порт и подводилась к левой боковой стенке коллектора ЛВ, после чего осуществлялась однократная аблация в данной зоне. Затем антенну переставляли в рядом расположенную интактную зону левой боковой стенки коллектора ЛВ, и аблацию повторяли в новом месте. Линия аблации левой

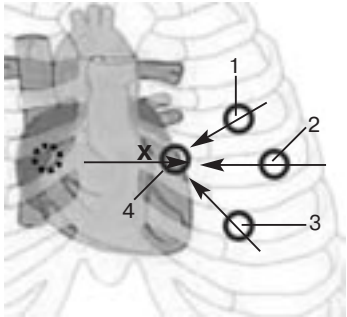

Рис. 13. Схема расположения инструмента при МВ-аблации левой боковой стенки коллектора ЛВ из левосторонней торакоскопии.

1 – изогнутая МВ-антенна (I порт); 2 – второй тампонодержатель (II порт) отводит латеральный край рассеченного перикарда в дорзальном направлении; 3 – скошенный лапароскоп (III порт); 4 – первый тампонодержатель (IV порт) отводит левую стенку ЛП в медиальном направлении.

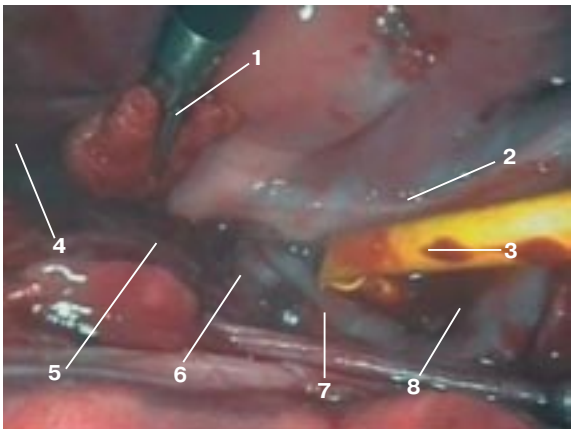

Рис. 14. Эндофото. МВ-аблация левой боковой стенки коллектора ЛВ из левосторонней торакоскопии.

1 – тампонодержатель; 2 – задняя стенка ЛП; 3 – изогнутая МВ-антенна; 4 – задняя стенка ЛЖ; 5 – косой синус перикарда; 6 – нижняя полая вена; 7 – левая нижняя легочная вена; 8 – левая верхняя легочная вена.

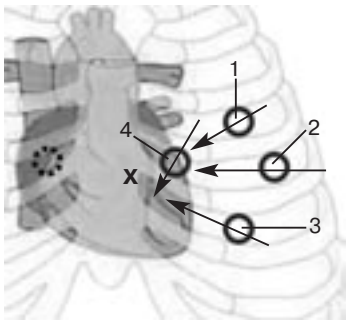

Рис. 15. Схема расположения инструмента при МВ-аблации левой части нижней стенки коллектора ЛВ через косой синус перикарда из левосторонней торакоскопии.

1 – прямая МВ-антенна (I порт); 2 – второй тампонодержатель (II порт) отводит латеральный край рассеченного перикарда в дорзальном направлении; 3 – скошенный лапароскоп проводится в косой синус перикарда (III порт); 4 – первый тампонодержатель (IV порт) отводит заднюю стенку ЛЖ по направлению к грудине.

стенки коллектора ЛВ продлевалась до линии аблации, выполненной в поперечном синусе.

Для проведения аблации в верхнем левом углу коллектора ЛВ основание ушка левого предсердия вместе с частью стенки ЛП отводилось первым тампонодержателем (IV порт) в медиальном направлении. Изогнутая МВ-антенна подводилась к левой боковой стенке коллектора ЛВ, после чего в течение 20–25 секунд проводилась МВ-аблация данной зоны. Под контролем оптики оценивалась созданная линия аблации (рис. 14).

МВ-аблация в одной зоне проходила однократно, при этом было несколько аппликаций левой боковой стенки коллектора ЛВ. В краниальном направлении создаваемая линия МВ-аблации соединялась с ранее выполненной линией аблации верхней стенки коллектора ЛВ, которая была осуществлена через поперечный синус перикарда из левосторонней торакоскопии.

В каудальном направлении линия МВ-аблации левой боковой стенки коллектора ЛВ продлевалась до входа в косой синус перикарда и доходила до левого нижнего угла коллектора легочных вен. С помощью оптики создаваемая линия МВ-аблации легко визуализировалась в виде тонкой светлой полоски на всем протяжении из левосторонней торакоскопии.

МВ-аблация левой части нижней стенки коллектора ЛВ через косой синус перикарда из левосторонней торакоскопии

В косой синус перикарда вводили два тампонодержателя: первым тампонодержателем (IV порт) заднюю стенку ЛЖ несколько приподнимали по направлению к грудине, вторым тампонодержателем (I порт) латеральный листок перикарда отводили от задней стенки ЛЖ в дорзальном направлении. Отведенные мягкие ткани удерживались тампонодержателями на все время манипуляций в данном синусе. В расширенную полость косого синуса вводили 10-мм 30° лапароскоп (III порт), который располагался между диафрагмальным листком перикарда и задней стенкой ЛЖ (рис. 15).

При осмотре косого синуса перикарда из левостороннего торакоскопического доступа визуализировались:

- коронарные сосуды задней стенки ЛЖ;
- нижняя стенка коллектора ЛВ;
- нижняя полая вена и место ее впадения в правое предсердие;
- дистальный (медиальный) край линии аблации, выполненной на правой части нижней стенки коллектора легочных вен доступом под НПВ из правосторонней торакоскопии;
- дистальный (каудальный) край линии аблации левой боковой стенки коллектора легочных вен, созданной из левосторонней торакоскопии.

При МВ-аблации левой части нижней стенки коллектора ЛВ использовалась прямая МВ-антенна (II порт), которая подводилась к левой нижней легочной вене. Антенна располагалась на нижней стенке коллектора ЛВ на максимально возможном удалении от рядом расположенных коронарных сосудов, после чего проводилась однократная линейная МВ-аблация данной зоны в течение 20–25 секунд (рис. 16). Затем антенну переставляли в интактную зону, и аблацию повторяли в новом месте. Линия аблации создавалась таким образом, чтобы соединить между собой две ранее сделанных линии аблации: правой части нижней стенки коллектора ЛВ из правосторонней торакоскопии и левой боковой стенки коллектора ЛВ из левосторонней торакоскопии. Операция заканчивалась

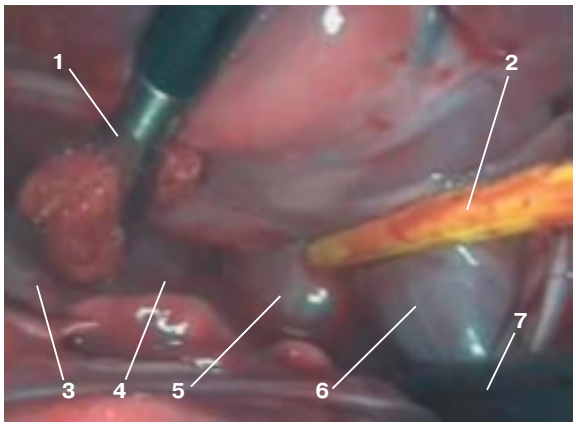

Рис. 16. Эндофото. МВ-аблация нижней стенки коллектора ЛВ через косой синус перикарда из левосторонней торакоскопии.

1 – первый тампонодержатель отводит заднюю стенку ЛЖ по направлению к грудине; 2 – прямая МВ–антенна; 3 – диафрагма; 4 – косой синус перикарда; 5 – нижняя полая вена; 6 – нижняя стенка коллектора легочных вен; 7 – второй тампонодержатель отводит латеральный край рассеченного перикарда в дорзальном направлении.

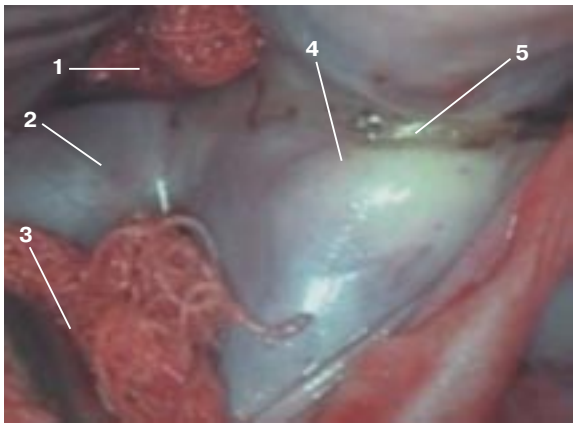

Рис. 17. Визуализация результатов МВ-аблации нижней стенки коллектора ЛВ через косой синус перикарда из левосторонней торакоскопии.

1 – первый тампонодержатель; 2 – нижняя полая вена; 3 – второй тампонодержатель; 4 – задняя стенка коллектора ЛВ; 5 – линия МВ-аблации на границе коллектора ЛВ и задней стенки левого предсердия.

после создания замкнутого кольца аблации вокруг коллектора ЛВ (рис. 17).

После окончания операций осуществлялся полный гемостаз, в перикард и левую плевральную полость устанавливались две резиновые трубки для дренажа. Затем перикард ушивался 3–4 отдельными узловыми экстракорпоральными швами. Порты удалялись. Единичные узловые швы накладывались в точках расположения портов. Создавалась герметичность грудной клетки. К вакуумной системе на 1 час подключались дренажи, которые после расправления легких удалялись.

РЕЗУЛЬТАТЫ И ОБСУЖДЕНИЕ

При МВ-аблации коллектора ЛВ нарушений ритма сердца не было, центральная гемодинамика была стабильной. Антиаритмические препараты не вводились. Собаки экстубировались в среднем через 2 часа после окончания операции и на следующий день переводились в виварий. В первых операциях погибли 2 собаки от фибрилляции желудочков и остановки сердца: одна при касании миокарда работающего сердца монополярными ножницами во время рассечения переднего листка перикарда, другая – при аблации нижней стенки коллектора ЛВ рядом с зоной расположения коронарных сосудов на задней стенке ЛЖ.

Через 3 мес после операций проведено патолого-морфологическое исследование поперечных срезов гистологических микропрепаратов стенок коллектора ЛВ при окрашивании гематоксилином-эозином (n=12). На всех препаратах выявлено трансмуральное повреждение стенок коллектора ЛВ (рис. 18).

ФП – наиболее распространенная аритмия, она существенным образом влияет на качество и продолжительность жизни [10]. Применяемые для медикаментозного лечения препараты имеют ограниченную эффективность и ряд противопоказаний и осложнений [5]. Недавно обнаружено, что пациенты с пароксизмальной формой ФП имеют очаги ранней активации внутри или около легочных вен [6, 8, 12, 13], что порождает интерес к разработке новых миниинвазивных методик их изоляции. Сказанное в полной мере относится к эпикардиальной аблации коллектора ЛВ на работающем сердце торакоскопическим способом. Микроволновая технология является одним из методов аблации большого числа мягких тканей. В сердце МВ-аблация применяется для нагревания миокарда до температуры от 50 до 70° С без электрического воздействия (нет нейтрального электрода под пациентом) и с сохранением целостности структур предсердий [7]. До настоящего време-

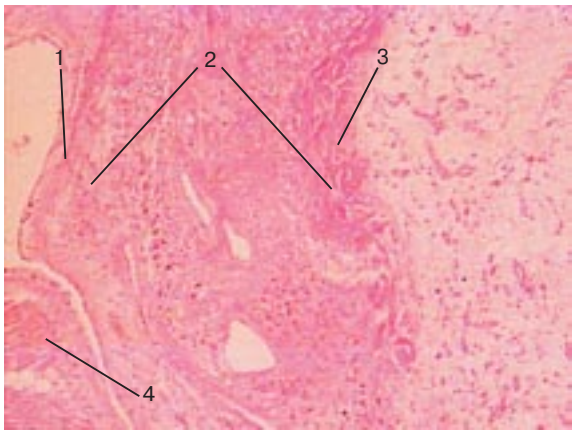

Рис. 18. Микропрепарат миокарда левого предсердия через 3 месяца после МВ-аблации (окраска гематоксилином-эозином).

1 – эндокард; 2 – эпикард; 3 – зона трансмурального повреждения стенки левого предсердия; 4 – неповрежденные кардиомиоциты.

ни в мире более чем 2500 пациентам с ФП проведена эндокардиальная МВ-аблация предсердий с помощью МВ-антенн Flex 2 и Flex 4 (Afx) при операциях на открытом сухом сердце. В течение 6 месяцев после операций синусовый ритм сохранялся в 80% случаев [4, 9, 11, 14]. Более совершенная гибкая МВ-антенна Flex 10 (Afx) позволяет окружить легочные вены на работающем сердце торакоскопическим способом. Однако расположение МВ-антенны Flex 10 (Afx) в виде петли на коллекторе ЛВ не гарантирует плотного прижатия к антенне мягких тканей в точке проводимой аблации. В этом смысле аблация с помощью жесткой лапароскопической МВ-антенны более надежна, однако несколько труднее выполнима.

ЗАКЛЮЧЕНИЕ

Несмотря на встреченные трудности, методика торакоскопической МВ-аблации коллектора ЛВ с помощью жестких лапароскопических МВ-антенн является выполнимой и безопасной процедурой и может быть использована при наличии навыков работы с эндоскопическим инструментом. Методика может применяться для лечения пациентов с пароксизмальной ФП, стойкой к медикаментозной терапии, как в качестве монотерапии, так и в сочетании с другими торакоскопическими процедурами прямой и непрямой реваскуляризации миокарда на работающем сердце:

- интрамиокардиальным введением ангиогенного фактора или стволовых клеток;
- маммарно-коронарным шунтированием;
- трансмиокардиальной лазерной реваскуляризацией.

Наш первый экспериментальный опыт успешного выполнения данных операций в различных сочетаниях друг с другом свидетельствует о перспективности данного подхода [1–3, 15].

По всей видимости, выполнить в клинике торакоскопическую аблацию коллектора ЛВ можно будет легче и быстрее из-за несколько другого строения коллектора ЛВ у человека, а также в связи с тем, что применяемые нами различные виды лапароскопического инструментария и оборудования изначально разработаны для выполнения оперативных манипуляций у людей.

ЛИТЕРАТУРА

1. *Бокерия Л. А., Махалдиани З. Б.* Методические подходы выполнения торакоскопической модификации процедуры «лабиринт» // Эндоскопич. хирургия. – 2005. – № 3. – С. 34–54.
2. *Бокерия Л. А., Махалдиани З. Б.* Торакоскопическая модификация процедуры «лабиринт» // Бюллетень НЦССХ им. А. Н. Бакулева РАМН. – 2005. – Т. 6, № 2. – С. 21–29.
3. *Бокерия Л. А., Махалдиани З. Б., Соколов М. В.* и др. Экспериментальная оценка возможностей применения торакоскопической техники при выполнении модифицированной процедуры «лабиринт»: хирургические и функциональные аспекты // Бюллетень НЦ ССХ им. А. Н. Бакулева РАМН. – 2003. – Т. 4, № 2 – С. 21–27.
4. *Gillinov A. M, Smedira N. G., Cosgrove D. M.* Microwave ablation of atrial fibrillation during mitral valve operations // Ann. Thorac. Surg. – 2002. – Vol. 74. – P. 1259–1261.
5. *Jais P., Hocini M., Macle L.* et al. Distinctive electrophysiological properties of pulmonary veins in patients with atrial fibrillation // Circulation. – 2002. – Vol. 106. – P. 2479–2485.
6. *Jais P., Weerasooriya R., Shah D. C.* et al. Ablation therapy for atrial fibrillation (AF): past, present and future // Cardiovasc. Res. – 2002. – Vol. 54. – P. 337–346.
7. *Knaut M., Spitzer S. G., Karolyi L.* et al. Intraoperative microwave ablation for curative treatment of atrial fibrillation in open heart surgery: The MICRO-STAF and MICRO-PASS pilot trial. MICROwave Application in Surgical treatment of Atrial Fibrillation. MICROwave Application for the Treatment of Atrial Fibrillation in Bypass-Surgery // Thorac. Cardiovasc. Surg. – 1999. – Vol. 47. – P. 379–384.
8. *Lin J. C.* Catheter microwave ablation therapy for cardiac arrhythmias // Bioelectromagnetics. – 1999. – Suppl. – P. 120–132.
9. *Maessen J. G., Nijs J. F., Smeets J. L.* et al. Beatingheart surgical treatment of atrial fibrillation with microwave ablation // Ann. Thorac. Surg. – 2002. – Vol. 74. – P. 1307–1311.
10. *Prystowsky E. N.* Management of atrial fibrillation: Therapeutic options and clinical decisions // Amer. J. Cardiol. – 2000. – Vol. 85. – P. 3D–11D.
11. *Saltman A. E., Rosenthal L. S., Francalancia N. A., Lahey S. J.* A Completely Endoscopic Approach to Microwave Ablation for Atrial Fibrillation. – http: // www.hsforum#2003-11333... January 13, 2003.
12. *Shah D. C., Haissaguerre M., Jais P.* et al. Curative catheter ablation of paroxysmal atrial fibrillation in 200 patients: strategy for presentations ranging from sustained atrial fibrillation to no arrhythmias // Pacing Clin. Electrophysiol. – 2001. – Vol. 24. – P. 1541–1558.
13. *Shah D. C., Haissaguerre M., Jais P.* Current perspectives on curative catheter ablation of atrial fibrillation // Heart. – 2002. – Vol. 87. – P. 6–8.
14. *Spitzer S. G., Richter P., Knaut M., Schuler S.* Treatment of atrial fibrillation in open heart surgery: the potential role of microwave energy // Thorac. Cardiovasc. Surg. – 1999. – Vol. 47. – P. 374–378.
15. *Wolf P. A., Mitchell J. B., Baker C. S.* et al. Impact of atrial fibrillation on mortality, stroke, and medical costs // Arch. Intern. Med. – 1998. – Vol. 158. – P. 229–234.