Анналы аритмологии



ANNALS OF ARRHYTHMOLOGY

Рецензируемый научно-практический журнал
Выходит 1 раз в три месяца

Основан в 2004 г.

1. 2011

Журнал входит в перечень периодических рецензируемых научно-технических изданий, выпускаемых в Российской Федерации, в которых рекомендуется публикация основных результатов диссертаций на соискание ученой степени доктора и кандидата наук по медицине

Москва
НЦССХ им. А. Н. Бакулева РАМН

Учредитель и издатель
НЦССХ им. А. Н. Бакулева РАМН
Лицензия на издательскую деятельность
ИД № 03847 от 25.01.2001 г.

Все права защищены. Ни одна часть этого издания не может быть занесена в память компьютера либо воспроизведена любым способом без предварительного письменного разрешения издателя

Ответственность за достоверность информации, содержащейся в рекламных материалах, несут рекламодатели

Адрес редакции:

119049, Москва, Ленинский пр., 8
НЦССХ им. А. Н. Бакулева РАМН
Отдел интеллектуальной собственности

Телефон редакции *(499) 236-92-87*
Факс *(499) 236-99-76*

E-mail: izdinsob@yandex.ru
http://www.bakulev.ru

Свидетельство о регистрации средства массовой информации ПИ № 77-1807 от 28.02.2000 г.

Зав. редакцией Юшкевич Т. И.
Тел. (499) 237-88-61

Лит. редактор и корректор
Рыбак В. И.
Компьютерная верстка и обработка графического материала
Матвеева Е. Н., Хомякова Е. Т.

Номер подписан в печать 25.06.2011

Отпечатано в НЦССХ
им. А. Н. Бакулева РАМН

119049, Москва,
Ленинский просп., 8
Тел. (499) 236-92-87

Формат 60×88 1/8
Печ. л. 9,5
Усл. печ. л. 9,31
Уч.-изд. л. 7,96
Печать офсетная
Тираж 500 экз.

Анналы аритмологии
2011. № 1. 1–76
ISSN 1814-6791

Подписной индекс 84535

Главный редактор Л. А. БОКЕРИЯ

Редакционная коллегия

В. А. Базаев (зам. главного редактора),
О. Л. Бокерия (зам. главного редактора),
Е. З. Голухова, И. А. Дубровский,
С. Ю. Камбаров, А. Х. Меликулов,
А. Ш. Ревишвили, Б. Н. Сабиров,
М. А. Школьникова

Редакционный совет

К. А. Абдраманов, Д. Какс (США),
С. А. Ковалев, А. Д. Левант, Д. Лове (США),
Н. М. Неминущий, А. Ф. Синёв,
Н. А. Чигогидзе

СОДЕРЖАНИЕ

Обзоры

Бокерия Л. А., Бокерия О. Л., Ревишвили А. Ш., Ступаков И. Н., Можаев В. Е., Смирнов И. С., Глушко Л. А., Росс В. С., Густова И. А. Единый регистр пациентов с нарушениями ритма сердца и проводимости (обзор литературы, практические рекомендации по вводу данных) **5**

Бокерия Л. А., Бокерия О. Л., Меликулов А. Х., Махалдиани З. Б., Базарсадаева Т. С., Заварина А. Ю., Берсенева М. И., Кислицина О. Н., Колесникова У. А., Калысов К. А., Глушко Л. А., Темирбулатова А. Ш. Эпикардиальная стимуляция: мировой опыт **16**

Бокерия Л. А., Бокерия О. Л., Сергеев А. В., Темирбулатова А. Ш. Диагностические возможности магнитно-резонансной томографии при проведении электрофизиологических процедур **22**

Оригинальные статьи

Бокерия О. Л., Шадания Я. Р., Аверина И. И., Мироненко М. Ю., Донцова В. И., Соболева Н. Н. Использование показателей деформации миокарда в отборе пациентов на сердечную ресинхронизирующую терапию **30**

Бокерия Л. А., Махалдиани З. Б., Ахобеков А. А., Сатинбаев З. И., Махалдиани Б. З., Соборов М. А. Результаты торакоскопической левосторонней десимпатизации сердца для лечения врожденного синдрома удлиненного интервала Q–T (экспериментальное исследование) **34**

Краткие сообщения

Бокерия О. Л., Берсенева М. И., Базаев В. А., Филатов А. Г., Шадания Я. Р. Случай эффективной ресинхронизирующей терапии хронической сердечной недостаточности у пациента с ишемической кардиомиопатией **39**

Хроника

Избранные доклады XVI Всероссийского съезда сердечно-сосудистых хирургов (28 ноября – 1 декабря 2010 года, Москва) **45**

CONTENTS

Reviews

Bockeria L. A., Bockeria O. L., Revishvili A. Sh., Stupakov I. N., Mozhaev V. E., Smirnov I. S., Glushko L. A., Ross V. S., Gustova I. A. Unified patient registry with heart rhythm disturbances and conduction (literature review, practical recommendations according to data entry)

Bockeria L. A., Bockeria O. L., Melikulov A. Kh., Makhaldiani Z. B., Bazarsadaeva T. S., Zavarina A. Yu., Berseneva M. I., Kislitsina O. N., Kolesnikova U. A., Kalysov K. A., Glushko L. A., Temirbulatova A. Sh. Epicardial stimulation: global experience

Bockeria L. A., Bockeria O. L., Sergeev A. V., Temirbulatova A. Sh. Diagnostic opportunities of magnetic resonance tomography during electrophysiologic procedures

Original articles

Bockeria O. L., Shadaniya Ya. R., Averina I. I., Mironenko M. Yu., Dontsova V. I., Soboleva N. N. The usage of indices of myocardium deformation in the selection of patients for cardiac resynchronized therapy

Bockeria L. A., Makhaldiani Z. B., Akhobekov A. A., Satinbaev Z. I., Makhaldiani B. Z., Soborov M. A. Results of thoracoscopic left heart sympathectomy for congenital syndrome treatment of prolonged *Q–T* interval (experimental study)

Brief reports

Bockeria O. L., Berseneva M. I., Bazaev V. A., Philatov A. G., Shadaniya Ya. R. The case of effective resynchronized therapy of chronic heart failure in patients with ischemic cardiomyopathy

Chronicle

Selected reports of XVI All-Russian congress of cardiovascular surgeons (28 November – 1 December, 2010, Moscow)

ОБЗОРЫ

© КОЛЛЕКТИВ АВТОРОВ, 2011

УДК 616-052:616-12-008.318

ЕДИНЫЙ РЕГИСТР ПАЦИЕНТОВ С НАРУШЕНИЯМИ РИТМА СЕРДЦА И ПРОВОДИМОСТИ (обзор литературы, практические рекомендации по вводу данных)

Л. А. Бокерия, О. Л. Бокерия, А. Ш. Ревишвили, И. Н. Ступаков, В. Е. Можаев, И. С. Смирнов, Л. А. Глушко, В. С. Росс, И. А. Густова*

Научный центр сердечно-сосудистой хирургии им. А. Н. Бакулева (дир. – академик РАМН Л. А. Бокерия) РАМН, Москва

Третьего февраля 2011 г. в Научном центре сердечно-сосудистой хирургии им. А. Н. Бакулева РАМН состоялось заседание комиссии по официальному учреждению Единого регистра пациентов с нарушениями ритма сердца и проводимости. Председателем комиссии является директор НЦССХ им. А. Н. Бакулева РАМН академик РАМН Л. А. Бокерия.

На заседании комиссии присутствовали все 7 членов комиссии по официальному учреждению Регистра:

1. Бокерия Лео Антонович – председатель комиссии.
2. Ревишвили Амиран Шотаевич – заместитель председателя комиссии.
3. Бокерия Ольга Леонидовна.
4. Ступаков Игорь Николаевич.
5. Можаев Владимир Евгеньевич.
6. Смирнов Иван Сергеевич.
7. Глушко Людмила Александровна – секретарь комиссии.

В ходе заседания был заслушан доклад д. м. н., проф. О. Л. Бокерия на тему ***«Перспективы работы Единого регистра пациентов с нарушениями ритма сердца и проводимости»***.

Социальная значимость проблемы диагностики и лечения аритмий обусловлена значительной распространенностью данного синдрома, с которым сталкивается врач практически любого профиля. Современная кардиологическая и кардиохирургическая служба имеет широкие диагностические и лечебные возможности для раннего выявления, лечения и реабилитации таких больных [1, 6].

Высказывание известного англо-американского терапевта Уильяма Ослера гласит: «Медицина – это наука неопределенности и искусство вероятности». Помочь в уменьшении неопределенности и увеличении вероятности может информатика – комплексная дисциплина, изучающая все аспекты проектирования, создания, функционирования компьютеризированных систем переработки информации, их воздействия на различные области социальной практики. Ее развитие предопределило переход к технологическим медицинским системам комплексного анализа данных.

Прогресс в охране здоровья населения основан прежде всего на внедрении в практику здравоохранения Российской Федерации современных научных разработок, обеспечивающих снижение заболеваемости, инвалидности и смертности. Существенное место в решении этих вопросов занимают информационные технологии, ориентированные на мониторинг социально значимых хронических и острых заболеваний сердечно-сосудистой системы [2, 8, 9]. Современная медицина – это комплексный динамический подход к оценке индивидуального и общественного здоровья, это мониторинг, учитывающий разнообразные методы лечения при различной патологии.

Формальное представление системы знаний о функционировании медицинских учреждений может служить основой для оптимизации принятия оперативных и долговременных решений, совершенствования рекомендаций и стандартов оказания медицинской помощи населению. Оптимальным подходом к оперативному обеспечению информацией лиц, принимающих решения, может быть построение хранилища данных, в котором интегрируются необходимые сведения о той или иной категории пациентов.

* Адрес для переписки: e-mail: leoan@online.ru

В США на государственном уровне поставлена цель формирования единой национальной базы данных (Uniform National Data Set) [12], в которую должны войти сведения о заболеваемости и смертности, факторах риска (профессиональные, окружающей среды, поведенческие) и статистика, характеризующая местные службы здоровья.

Информационные технологии являются неотъемлемой составляющей здравоохранения в РФ. Они применяются на всех уровнях управления и оказания медицинской помощи. Оценка качества оказания медицинской помощи во многих развитых странах осуществляется при помощи длительно действующих регистров, собирающих достаточно полную информацию о каждом поступившем в больницу пациенте и достаточно долго наблюдающих за ним в рамках этого регистра.

Регистр – это когортное проспективное эпидемиологическое исследование, в которое в идеале включаются все больные с изучаемой патологией.

На рисунке 1 схематично представлен набор больных в рандомизированное клиническое исследование. За время включения все поступившие больные оцениваются по критериям включения-невключения, и в результате большинство из них отсеивается. На практике в международные клинические исследования попадают 10–15% больных с нарушениями ритма сердца. Включение в регистр проходит по другому принципу. Тут главное – включение всех последовательно поступивших больных, тогда выполняется главный принцип, закон регистров – вовлечение самого широкого спектра больных. Именно это позволяет изучить заболевание в условиях реальной жизни, именно это в первую очередь отличает регистр от рандомизированного исследования, куда включается небольшая доля тщательно отобранных больных.

Регистр также позволяет оценить эпидемиологию, качество лечения, исходы, преимущества и недостатки различных подходов к лечению, следование рекомендациям. Оценивая же результаты рандомизированных исследований всегда приходится задавать вопрос: являются ли включенные больные репрезентативной выборкой? А значит, можно ли применять результаты исследования в реальной практике?

Вместе с тем у регистров есть и недостатки. Так, в них включаются очень разнородные больные, у которых на исходы может влиять множество посторонних, а главное, неизвестных факторов. Этого недостатка лишены клинические исследования.

Традиционной бедой всех эпидемиологических программ является отсутствие возможности осуществлять контроль, который, опять же традиционно, является обязательной частью крупных рандомизированных испытаний.

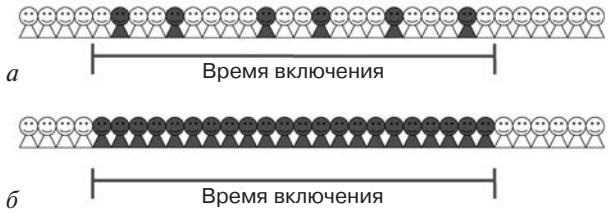

Рис. 1. Принципиальное отличие регистра от рандомизированного исследования – включение всех больных в проспективное эпидемиологическое исследование:
а – рандомизированное исследование; *б* – регистр

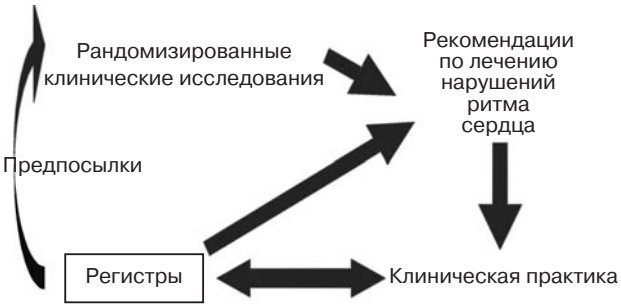

Рис. 2. Регистры и их место в лечении нарушений ритма сердца

Какое же место занимают регистры в изучении нарушений ритма сердца?

Как уже было изложено выше, рекомендации по лечению нарушений ритма сердца базируются на результатах рандомизированных клинических испытаний (они составляют доказательную базу уровней А и В), нерандомизированных испытаний (уровни В и С), а также регистров, ретроспективных испытаний, мнений экспертов (уровень С).

После того как рекомендации вышли в свет и их начали применять на практике, появляются вопросы, на которые необходимо ответить, а ответить на эти важнейшие вопросы можно только с помощью регистров нарушений ритма сердца (рис. 2). Они по своей сути являются чем-то вроде моста между рекомендациями по лечению нарушений ритма сердца и существующей клинической практикой.

Регистры могут иметь разные задачи в зависимости от их уровня. Существуют внутрибольничный, межбольничный, национальный (внутри страны), международный и межконтинентальный уровни регистров. Так, регистры отдельных больниц оценивают качество оказания помощи по разным годам, у разных врачей, среди различных категорий населения. Другое дело – национальный регистр, который отслеживает в стране всех больных с определенной патологией; на его основе осуществляется оценка оказания помощи в стране, строится стратегия ее совершенствования.

Именно регистр пациентов с нарушениями ритма сердца, проводимый внутри страны, должен не только выявлять характеристики больных и особенности их лечения, но также показывать пути улучшения исходов. Перспективным направлением в организации здравоохранения является создание электронных баз данных в рамках регистров, формирующих систему мониторинга в режиме реального времени для получения и интерпретации любой интересующей информации о пациенте.

Важная роль формированию специализированных регистров отводится в п. 8 «и» Приложения № 1 к Порядку оказания медицинской помощи больным с сердечно-сосудистыми заболеваниями, требующими диагностики или лечения с применением хирургических и/или рентгенэндоваскулярных методов, утвержденному Приказом Министерства здравоохранения и социального развития Российской Федерации от 30 декабря 2009 г. № 1044н (п. 8 «и»: Медицинская организация осуществляет ведение учетной и отчетной документации, представление отчета о деятельности в установленном порядке, сбор данных для регистров, ведение которых предусмотрено законодательством) [17]. Многие страны организовали международные регистры для осуществления мониторинга того или иного вида аритмий у различных возрастных категорий пациентов. Среди них:

1. Pediatric RCA Registry (1990–1997 гг., США) – всего были включены 4135 человек (в возрасте от 0,1 до 20,9 года) с 4030 наджелудочковыми тахикардиями: 3110 – с участием дополнительных предсердно-желудочковых соединений (ДПЖС) и 920 – с атриовентрикулярной узловой риентри тахикардией (АВУРТ) [14].

2. Record AF Registry (2007–2009 гг., Франция) – в данный регистр были включены 5604 пациента из 21 страны Северной и Южной Америки, Европы и Азии с недавно перенесенным эпизодом фибрилляции предсердий (ФП) [16]. Пациенты находились под наблюдением в течение 1 года. Основными регистрируемыми показателями исследования были успех лечения и клинические исходы при реализации стратегий контроля ритма или контроля частоты сердечных сокращений (ЧСС). Успехом лечения в период наблюдения считали отсутствие изменения стратегии лечения при отсутствии клинических событий и достижении синусового ритма (при выборе стратегии контроля ритма) или частоты сердечных сокращений не более 80 уд/мин (при выборе стратегии контроля ЧСС).

Для проведения исследования случайным образом выбирали врачей из репрезентативного и всеобъемлющего глобального списка кардиологов поликлиник и стационаров.

В России в регистр Record AF были включены 500 пациентов из 50 центров.

3. Realise AF Registry (30 октября 2009 г. – 3 мая 2010 г., Франция) – новый регистр включил в себя более 10 000 пациентов с ФП из 26 стран [21]. В данном Регистре также приняла участие РФ.

4. Канадский регистр пациентов с фибрилляцией предсердий (CARAF), являющийся крупным наблюдательным эпидемиологическим исследованием по изучению отдаленных исходов ФП и факторов, определяющих неблагоприятный прогноз, а также по оценке качества лечения [13]. В CARAF были включены больные с ФП из шести городов Канады с момента установления диагноза, подтвержденного электрокардиографически. Программа исследования включала помимо получения рутинных анамнестических, клинических и лабораторных данных однократное определение уровня тиреотропного гормона гипофиза и гормонов щитовидной железы, а также периодическое эхокардиографическое обследование. Исследователи CARAF не вмешивались в процесс лечения, которое проводилось семейными врачами, интернами и кардиологами. В настоящее время в CARAF включены около 1000 больных (преимущественно с пароксизмальной формой ФП); 767 из них наблюдаются в течение 1 года, 468 – в течение 2 лет и 217 – в течение 3 лет. Анализ полученных данных позволил установить, что симптоматическое течение ФП наиболее часто имеет место у больных относительно молодого возраста, женского пола, с артериальной гипертензией и высокой частотой сокращений желудочков. Признаки скрытой дисфункции щитовидной железы были выявлены у 19% больных, однако явный гипертиреоидизм был диагностирован только у 1% пациентов. Среди больных с пароксизмальной формой ФП 56% не получали антиаритмической терапии (главным образом потому, что у большинства из них был зарегистрирован единственный эпизод ФП), а у остальных проводилось лечение преимущественно соталолом или пропафеноном. Эти препараты, как было недавно показано в ряде исследований, не уступают по эффективности традиционным антиаритмическим средствам класса Ia, но являются более безопасными. Амиодарон получали только 3% пациентов. Около 70% больных с постоянной формой фибрилляции предсердий получали дигоксин, 19% – бета-блокаторы и 18% – антагонисты кальция (верапамил или дилтиазем). При постоянной форме ФП терапия непрямыми антикоагулянтами (варфарином) проводилась у 22%, а аспирином – у 54% больных. Назначение варфарина в большинстве случаев было обоснованным: его получали пациенты с такими известными факторами риска тромбоэмболических осложнений, как

хроническая недостаточность кровообращения, инсульт или динамическое нарушение мозгового кровообращения в анамнезе, размер левого предсердия более 47 мм. Однако врачи редко назначали варфарин больным с сопутствующей артериальной гипертензией, являющейся не менее важным фактором риска.

5. CARAF II, который начал работу десять лет спустя (с 2001 по 2003 г.) для оценки частоты рецидивирования ФП, вероятности перехода пароксизмальной ФП в хроническую форму, риска инсульта и других тромбоэмболических осложнений, предсказательной ценности дисфункции левого желудочка и выживаемости пациентов. В исследование были включены 506 пациентов с ФП.

6. Многоцентровой регистр кардиовертеров-дефибрилляторов, имплантированных в США с 1986 по 2003 г. пациентам с гипертрофической кардиомиопатией (506 пациентов) [15].

7. Всероссийский регистр детей с жизнеугрожающими аритмиями на базе Детского научно-практического центра нарушений сердечного ритма Минздравсоцразвития РФ [18].

Из всего вышеизложенного следует, что в настоящее время в РФ и не существует собственного единого федерального регистра пациентов с аритмиями сердца, объединяющего данные об имплантируемых устройствах и проведенных электрофизиологическом исследовании (ЭФИ) и/или радиочастотной абляции (РЧА) детскому и взрослому населению, выполненных во всех лечебно-профилактических учреждениях (ЛПУ) РФ, в которых оказывается соответствующая медицинская помощь.

Актуальность разрабатываемой темы не вызывает сомнений по ряду причин.

1. Необходимость пользоваться рекомендациями (стандартами) по лечению пациентов с нарушением ритма сердца заставляет организовывать обратную связь:

– для оценки применимости рекомендаций;

– оценки степени следования рекомендациям;

– поиска причин невыполнения рекомендаций.

2. Отсутствует объективная информация о состоянии вопроса в отношении лечения нарушений ритма сердца в России (в настоящее время не все клиники, оказывающие аритмологическую помощь населению, ежегодно присылают отчеты в Центр хирургической и интервенционной аритмологии; кроме того, в существующих отчетных формах многие поля представляют собой суммарный перечень событий, обрабатываемый вручную, что повышает долю ошибок за счет человеческого фактора как на этапе сбора информации на уровне клиники, так и в целом по РФ) [3].

3. Необходима объективная (независимая) оценка подходов к лечению нарушений ритма сердца, качества лечения как в каждом стационаре отдельно, так и в регионах и в России в целом.

4. Каждому практикующему врачу необходимо оценивать свою работу и сравнивать ее результаты с результатами других врачей, оказывающих аритмологическую помощь населению.

5. Использование полученной информации позволит более правильно распределять ресурсы финансирования.

Все вышеизложенное отражает необходимость создания электронной базы данных в рамках Единого регистра пациентов с нарушениями ритма сердца и проводимости, что позволит автоматизированно и своевременно получать подробную информацию из любой точки нашей страны о состоянии пациента с нарушением ритма сердца.

Анализ зарубежных и отечественных литературных данных по вопросу организации учета пациентов с аритмиями сердца в рамках регистров показал существенный прогресс мониторинга отдельных групп населения (по нозологическому, возрастному, территориальному критериям), однако единая база данных в РФ, равно как и в других странах, по вышеуказанным критериям, отражающим наиболее полную информацию об оказываемой инвазивной аритмологической помощи во всех специализированных ЛПУ РФ, отсутствует.

Далее кратко охарактеризуем недостатки имеющихся регистров с точки зрения адаптации в условиях мониторинга аритмологической службы в РФ.

1. Pediatric RCA Registry (1990–1997 гг., США) – данный регистр включает в себя пациентов только до 21 года с наджелудочковыми тахикардиями (с участием ДПЖС и АВУРТ).

2. Record AF Registry (2007–2009 гг., Франция), Realise AF Registry (30 октября 2009 г. – 3 мая 2010 г., Франция) – данные регистры являются международными, отслеживают пациентов только с фибрилляцией предсердий. Среди стран-участников Регистра была и РФ, однако учитывались пациенты, прошедшие интервенционное лечение фибрилляции предсердий только в нескольких специализированных кардиохирургических центрах.

3. Канадские регистры фибрилляции предсердий CARAF и CARAF II – крупные национальные регистры по изучению эпидемиологии ФП из шести городов Канады – ограничены по нозологии (учет только пациентов с ФП) и территорией действия (только Канада).

4. Многоцентровой регистр кардиовертеров-дефибрилляторов, имплантированных в США с 1986 по 2003 г., ограничен по нозологии, территории действия.

5. Всероссийский регистр детей с жизнеугрожающими аритмиями на базе Детского научно-практического центра нарушений сердечного

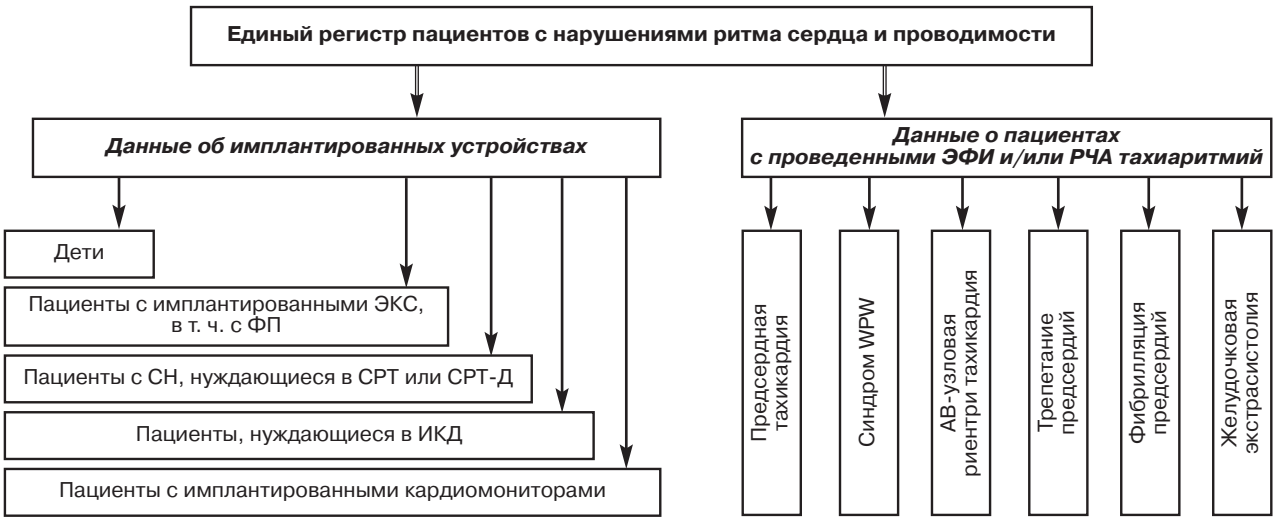

Рис. 3. Структура Единого регистра пациентов с нарушениями ритма сердца и проводимости (http://www.bakulev.ru/registry)

ритма МЗ РФ ограничен по возрастному критерию (в данный регистр включаются только дети до 18 лет), нозологическому (нет учета по имплантируемым устройствам у пациентов с брадиаритмиями).

Цели проекта:

1. Федеральный мониторинг организации и качества медицинской помощи больным с бради- и тахиаритмиями.

2. Оперативная оценка процессов диагностики и лечения нарушений ритма сердца в лечебно-профилактических учреждениях субъектов Российской Федерации.

3. Совершенствование на основе полученных данных Единого регистра пациентов с нарушениями ритма сердца и проводимости стратегии оказания высокотехнологичной медицинской помощи населению РФ, страдающему нарушением формирования и проведения импульсов, различными тахиаритмиями.

Силами сотрудников Учреждения Российской академии медицинских наук Научного центра сердечно-сосудистой хирургии им. А. Н. Бакулева РАМН в тесном сотрудничестве с Центром хирургической и интервенционной аритмологии МЗиСР РФ (Москва) создан Единый регистр пациентов с нарушениями ритма сердца и проводимости. Регистр разработан на языке программирования PHP [5, 11]. В качестве среды разработки использовалась система управления контентом 1С-Битрикс. Регистр разработан в виде отдельного самостоятельного компонента с собственной базой данных. Данный Регистр разрабатывался с учетом принципов и терминологии клинических рекомендаций по проведению электрофизиологических исследований, катетерной аблации и применению имплантируемых антиаритмических устройств [4, 7, 10]. Структура Регистра охватывает как данные пациентов с имплантированными антиаритмическими устройствами, так и данные пациентов, которым были выполнены ЭФИ и/или РЧА по поводу тахиаритмий (рис. 3).

Критерии включения в Регистр:

1) граждане РФ в возрасте от первых часов жизни и старше с нарушениями ритма сердца, которым выполнена имплантация или эксплантация антиаритмического устройства и/или эндокардиальных электродов вне зависимости от исхода заболевания;

2) граждане РФ любого возраста, которым выполнено инвазивное электрофизиологическое исследование и/или радиочастотная аблация тахиаритмий вне зависимости от исхода заболевания.

ЗАКЛЮЧЕНИЕ

Впервые создан Единый регистр, генерирующий базу данных всех пациентов с имплантированными антиаритмическими устройствами и проведенными ЭФИ и/или РЧА. Интеграция Регистра в сети Интернет, наличие интуитивно-понятного интерфейса программы позволят медицинским учреждениям Российской Федерации анализировать и применять полученную информацию для совершенствования аритмологической помощи населению.

Ожидаемые результаты применения данного Регистра в аритмологической практике:

1. Возможность получения объективных и достоверных данных об организации и качестве оказания медицинской помощи больным с нарушениями ритма сердца по любому стационару в любой момент времени, с детальной характеристикой.

2. На основе полученной информации станут возможны разработка новых стандартов, алгоритмов диагностики и лечения пациентов с аритмиями сердца, поиск возможных путей оптимизации оказываемой аритмологической помощи в нашей стране.

Рис. 4. Извлечение образца информированного согласия пациента об использовании его персональных данных

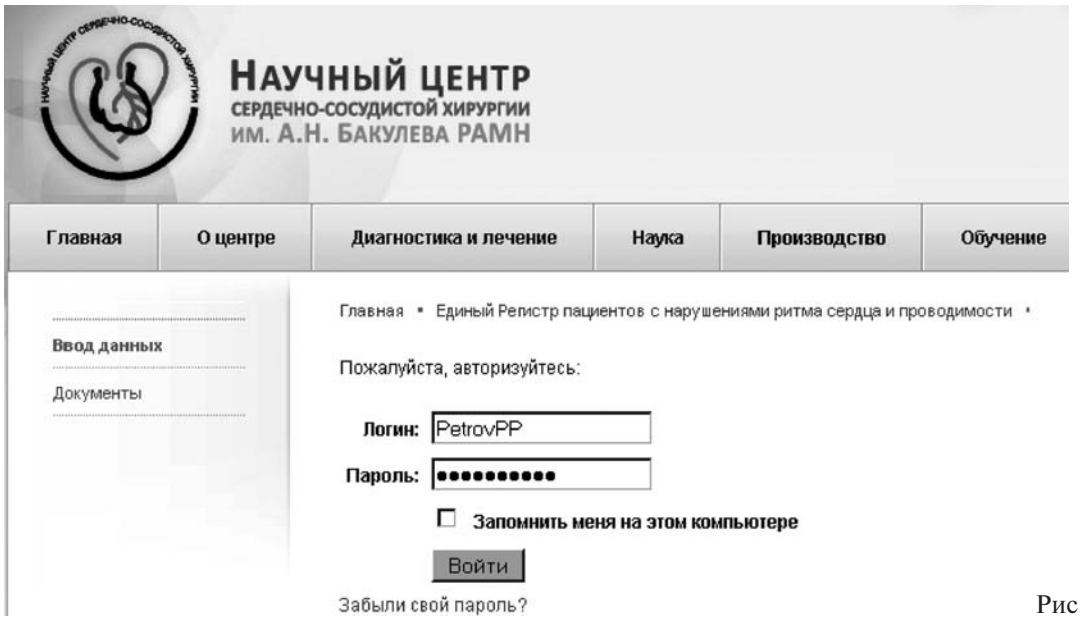

Рис. 5. Авторизация

3. Систематизация данных диагностики и лечения позволит разрабатывать дизайн и осуществлять различные проспективные и ретроспективные клинические многоцентровые рандомизированные исследования в рамках Российской Федерации.

Основные направления дальнейшего использования предполагаемых результатов:

1. Проведение федерального мониторинга оказания высокотехнологичной медицинской помощи (ВМП) населению с аритмиями сердца в реальном времени.

2. Планирование и проведение мультицентровых клинических исследований в РФ.

3. Разработка новых алгоритмов (стандартов) диагностики и интервенционного лечения пациентов с нарушениями ритма сердца.

4. Оптимизация и более корректное распределение ресурсов финансирования для оказания ВМП изучаемой группе населения с учетом проведенных оперативных вмешательств, их необходимости в каждом конкретном федеральном округе, регионе, клинике.

Далее Л. А. Глушко сделала доклад на тему: ***«Практические рекомендации по вводу данных в Единый регистр пациентов с нарушениями ритма сердца и проводимости в режиме on-line».***

ПРАКТИЧЕСКИЕ РЕКОМЕНДАЦИИ ПО ЗАПОЛНЕНИЮ ЕДИНОГО РЕГИСТРА ПАЦИЕНТОВ С НАРУШЕНИЯМИ РИТМА СЕРДЦА И ПРОВОДИМОСТИ

Перед вводом данных о пациенте у него, как у субъекта персональных данных, его лечащий врач обязательно берет письменное согласие об использовании его персональных данных согласно действующему законодательству РФ (ст. 9 Федерального закона от 27.07.2006 г. «О персональных данных» № 152-ФЗ); форма согласия прилагается, расположена в разделе «Документы» (рис. 4, 5). Заполнение информации по каждому больному

Единый Регистр пациентов с нарушениями ритма сердца и проводимости

Добавление пациента

Фамилия

Имя

Отчество

Дата рождения

Пол

○ м ○ ж

Рост

Вес

Город

Адрес

Телефон

Добавить пациента | Отменить ввод данных

Рис. 6. Регистрация пациента

Единый Регистр пациентов с нарушениями ритма сердца и проводимости

Пациент Иванов И.И.

Выберите категорию пациента

Выберите категорию пациента

Пациенты с имплантированными антиаритмическими устройствами

Антиаритмические устройства у детей

Пациенты с жизнеугрожающими желудочковыми аритмиями при различной кардиальной патологии

Пациенты с имплантированным кардиомонитором

Пациенты с имплантированными ЭКС, в том числе с ФП

Пациенты с ХСН, требующие СРТ или СРТ-Д

Эндоваскулярное лечение тахиаритмий

АВ-узловая реципрокная тахикардия (АВУРТ)

Желудочковая экстрасистолия (ЖЭ), пароксизмальная желудочковая тахикардия (ЖТ)

Очаговая (фокусная) предсердная тахикардия

Синдром Вольфа-Паркинсона-Уайта (ВПУ)

Трепетание предсердий

Фибрилляция предсердий

Рис. 7. Выбор нозологической категории пациента

происходит в режиме on-line в Интернете с помощью разработанных анкетных форм с входом через соответствующий пароль и логин (рис. 6) по адресу *www.bakulev.ru/registry*. Регистр позволяет в любой момент времени лицам, имеющим соответствующие права доступа к информации (согласно информированному согласию), получать систематизированные отчеты о качестве процесса диагностики и лечения нарушений ритма сердца либо в данном стационаре, либо регионе или же по совокупности регионов в целом. При этом пациенту гарантируется конфиденциальность полученной о нем персональной информации.

После авторизации необходимо:

1) зарегистрировать пациента (см. рис. 6);

2) выбрать соответствующую нозологическую категорию (рис. 7);

3) заполнить выбранную анкетную форму (образцы анкетных форм показаний к проведению СРТ/СРТ-Д и хирургического лечения АВУРТ приведены на рисунке 8);

Единый Регистр пациентов с нарушениями ритма сердца и проводимости
Пациенты с ХСН, требующие СРТ или СРТ-Д

№ истории болезни:

Регион учреждения:
Выберите субъект РФ

Медицинское учреждение:

Показания к имплантации:
- ☐ ХСН ФК III- IV по NYHA
- ☐ Фракция выброса ЛЖ ____ %
- ☐ Наличие признаков патологического асинхронизма вне зависимости от длительности комплекса QRS по данным ЭхоКГ
- ☐ Межжелудочковая механическая задержка > 40 мс (разница во времени между началом аортального потока и потока легочной артерии)
- ☐ Внутрижелудочковая механическая задержка > 130 мс (в М-режиме, разница между максимальным сокращением МЖП и сокращением ЗСЛЖ)
- ☐ Электромеханическая задержка (ЭМЗ) >80 мс (интервал от зубца Q ЭКГ до пиковой систолической скорости движения исследуемого участка миокарда)
- ☐ Миокардиальная межжелудочковая механическая задержка >50 мс (разница ЭМЗ базальных сегментов правого и левого желудочков)
- ☐ Наличие пароксизмальной ЖТ или ЖЭ высоких градаций по Лауну)

Другое ____

Дата первой имплантации антиаритмического устройства:

Диагноз:

а Добавить информацию | Отменить ввод данных

АВ-узловая реципрокная тахикардия (АВУРТ)

№ истории болезни:

Регион учреждения:
Выберите субъект РФ

Медицинское учреждение:

Выполнено электрофизическое исследование (ЭФИ):
- ○ чреспищеводное
- ○ инвазивное
- ○ не проводилось

Частота тахикардии:
____ уд/мин

Тип тахикардии:
- ○ типичная АВУРТ "slow-fast"
- ○ атипичная АВУРТ "slow-slow"
- ○ тип "slow-slow"

Купирование приступов тахикардии:
- ○ купируются самостоятельно
- ○ вагусные пробы
- ○ ААТ (укажите в случае применения):

Препараты	Суточная дозировка
☐ верамапил	____ г
☐ β-блокаторы	____ г
☐ аденозин	____ г
☐ кордарон	____ г

Эффективность ААТ:
- ○ эффективна
- ○ частично эффективна
- ○ неэффективна

Выполнена РЧА (укажите зону):
- ○ медленные пути АВУ-проведения
- ○ другая: ____
- ○ РЧА не проводилась

Количество РЧА процедур у данного пациента:

Осложнения при РЧА АВУРТ:
- ○ нет
- ○ да (укажите какие):
- ☐ тампонада
- ☐ парез диафрагментального нерва
- ☐ левопредсердно-пищеводная фистула
- ☐ тромбоэмболия
- ☐ АВ-блокада
- ☐ эндокардит
- ☐ пульсирующая гематома в области пункции
- ☐ другие осложнения: ____
- ☐ необходимость в открытой хирургии
- ☐ летальный исход

Исход:
- ○ выздоровление - стабильный синусовый ритм
- ○ рецидив
- ○ летальный исход

Расходные материалы для ЭФИ:
Добавить

Расходные материалы для РЧА:
Добавить

Источники финансирования закупок расходных материалов:
- ○ местный бюджет
- ○ фонд медицинского страхования
- ○ личные средства
- ○ федеральный бюджет
- ○ средства организаций

Дополнения:

б Добавить информацию | Отменить ввод данных

Рис. 8. Заполнение анкетной формы:
а – показаний к СРТ/ СРТ-Д; *б* – лечения АВУРТ

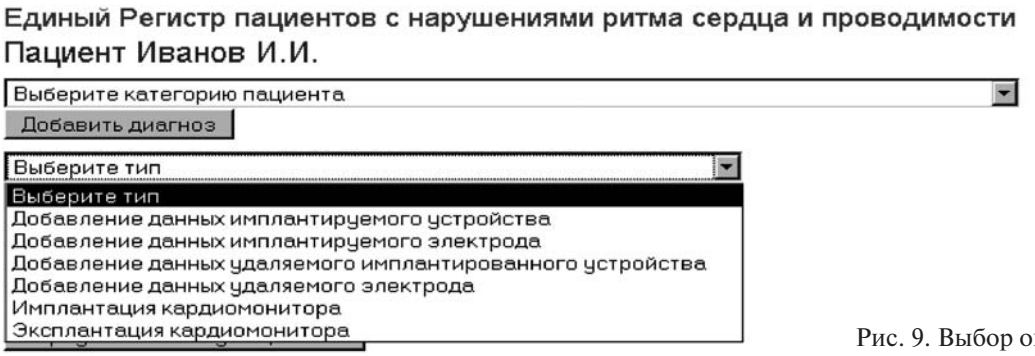

Рис. 9. Выбор операции

4) выбрать тип операции (только для группы пациентов с имплантированными устройствами и/или электродами) (рис. 9);

5) заполнить выбранные формы (образцы анкетных форм по вводу данных имплантированного антиаритмического устройства и имплантированного электрода приведены на рисунке 10).

Роль лечебно-профилактических учреждений разных уровней в использовании данного Регистра и наполняемость Регистра

Предполагается подключить все лечебно-профилактические учреждения РФ, оказывающие интервенционную аритмологическую помощь населению нашей страны: все федеральные центры, региональные центры сердечно-сосудистой хирургии, развернутые на базе взрослых и детских республиканских, краевых или областных больниц, хирургические стационары муниципальных лечебно-профилактических учреждений (городских или районных больниц). Оператором (лицом, которое вводит данные пациента) может выступать лечащий врач, оперирующий хирург. Контроль своевременного заполнения анкетных форм оператором возложен на руководителей соответствующих ЛПУ, а также на региональных координаторов Единого регистра пациентов с нарушениями ритма сердца и проводимости, назначенных Федеральным координатором данного Регистра.

Выступили:

Л. А. Бокерия: Несмотря на то что данный Регистр разработан с учетом минимизации времени его заполнения, предлагаю в раздел «Документы» включить пошаговую инструкцию по его заполнению. Предлагаю опубликовать доклады д. м. н., проф. О. Л. Бокерия и Л. А. Глушко с обсуждением ключевых вопросов, касающихся Регистра и подлежащих решению, в журнале «Анналы аритмологии». Кроме того, предлагаю расширить критерии включения в данный Регистр с учетом не только проведенных интервенционных процедур лечения нарушений ритма сердца, но также хирургической коррекции нарушений ритма сердца (НРС).

А. Ш. Ревишвили: На самом деле, не многие страны располагают подобными регистрами. В США существует регистр, учитывающий только имплантированные кардиовертеры-дефибрилляторы, компания «Medtronic» проводит мониторинг имплантированных устройств в разных странах. Однако следует отметить, что эти регистры заполняются благодаря финансовой поддержке.

Данная информация, разумеется, очень важна, и автоматизация позволит облегчить ее сбор и анализ. По многолетнему опыту сбора подобной информации Всероссийским научным обществом аритмологов (ВНОА) могу сказать, что отчеты клинической деятельности присылают далеко не все клиники РФ, к тому же нам не известны лица, его заполняющие.

Л. А. Бокерия: Разумеется, можно рассматривать вариант финансового стимулирования заполнения данных, но для начала целесообразно подготовить и утвердить Приказ Минздравсоцразвития РФ об официальном учреждении Регистра и обязательном заполнении его анкетных форм всеми ЛПУ, оказывающими интервенционную и хирургическую помощь в лечении нарушений ритма сердца.

И. Н. Ступаков: Предлагаю на заседании нашей комиссии выбрать руководителя Единого регистра пациентов с нарушениями ритма сердца и проводимости.

А. Ш. Ревишвили: В качестве кандидатуры на должность руководителя Единого регистра пациентов с нарушениями ритма сердца и проводимости предлагаю доктора медицинских наук, профессора Ольгу Леонидовну Бокерия.

В ходе открытого голосования решено единогласно выбрать и утвердить на должность руководителя Единого регистра пациентов с нарушениями ритма сердца и проводимости д. м. н., проф. О. Л. Бокерия.

Л. А. Бокерия: Следует отметить, что данный Регистр имеет огромное значение для нашей страны. Проделана большая работа по созданию данного Регистра и предстоит еще немало трудов по его внедрению в систему здравоохранения РФ.



а *б*

Рис. 10. Ввод данных:
а – имплантированного антиаритмического устройства; *б* – имплантированного электрода

Предлагаю создать и утвердить рабочую группу по ведению Единого регистра пациентов с нарушениями ритма сердца и проводимости на заседании профильной комиссии НЦССХ им. А. Н. Бакулева РАМН, которое состоится 27 мая 2011 года.

В. Е. Можаев: Будут ли иметь доступ к данному регистру пациенты?

О. Л. Бокерия: Однозначно – нет. Доступом к данному Регистру будут обладать только операторы клиник, оказывающих интервенционную и хирургическую помощь в лечении НРС.

Л. А. Глушко: Благодаря содействию ВНОА и отдела медицинской статистики нами получена база данных клиник, оказывающих хирургическую и интервенционную помощь пациентам с НРС. На каждый адрес электронной почты создан логин и пароль для доступа к Единому регистру пациентов с нарушениями ритма сердца и проводимости. Нами намеренно не рассылались эти данные по регионам до официального учреждения данного Регистра, так как нам важно утвердить порядок взаимодействия с операторами в регионах. Я думаю, что обратная связь должна осуществляться поименно. К сожалению, в настоящий момент присылаемая отчетность не всегда отражает, кроме названия клиники, кто конкретно ее составлял, а следовательно, снижается доля ответственности за предоставленную информацию, перераспределяясь на клинику.

В. Е. Можаев: В таком случае предлагаю подготовить образец договора между администрацией Единого регистра пациентов с нарушениями ритма сердца и проводимости и закрепленными в каждой такой клинике операторами о правах и обязанностях заполнения данного Регистра.

И. С. Смирнов: Кроме разработки пошаговой инструкции, предлагаю сопровождать заполнение полей, трудных для понимания, всплывающими подсказками. Также предлагаю встроить раздел некой обратной связи. Форма обратной связи может быть представлена форумом ограниченного доступа, в котором смогут участвовать только авторизованные операторы. Таким образом,

оператор, если у него возникает какой-то вопрос по поводу Регистра, сможет найти ответ либо просматривая тематические рубрики данного форума, либо непосредственно задав вопрос.

Постановили:

1. Одобрить доклады д. м. н., проф. О. Л. Бокерия «Перспективы работы Единого регистра пациентов с нарушениями ритма сердца и проводимости» и Л. А. Глушко «Практические рекомендации по вводу данных в Единый регистр пациентов с нарушениями ритма сердца и проводимости в режиме on-line» и рекомендовать их к публикации в журнале «Анналы аритмологии».

2. Разработать форму обратной связи в виде форума с ограниченным доступом.

3. Утвердить д. м. н., проф. О. Л. Бокерия на должность руководителя Единого регистра пациентов с нарушениями ритма сердца и проводимости.

4. Создать и утвердить рабочую группу по ведению Единого регистра пациентов с нарушениями ритма сердца и проводимости на профильной комиссии НЦССХ им. А. Н. Бакулева РАМН 27. 05. 2011.

5. Утвердить «Положение о Едином регистре пациентов с нарушениями ритма сердца и проводимости».

6. Утвердить образец добровольного информированного согласия пациента об использовании его персональных данных.

7. Разработать образец договора между руководителем Единого регистра пациентов с нарушениями ритма сердца и проводимости и операторами клиник о правах и обязанностях лиц, заполняющих данный Регистр.

8. Подготовить и утвердить приказ Минздравсоцразвития России об официальном учреждении Единого регистра пациентов с нарушениями ритма сердца и проводимости и обязательном его заполнении ЛПУ РФ, оказывающими хирургическую и интервенционную помощь населению.

Принято единогласно на основании результатов открытого голосования.

Данная статья подготовлена при поддержке гранта МД-2319.2011.7.

ЛИТЕРАТУРА

1. *Белялов, Ф. И.* Аритмии сердца: практическое руководство для врачей / Ф. И. Белялов. – М.: Медицинское информационное агентство, 2006.
2. *Бокерия, Л. А.* Принятие клинических и управленческих решений в системе здравоохранения на основе клинико-эпидемиологических исследований / Л. А. Бокерия, И. Н. Ступаков, И. В. Самородская, Е. В. Болотова. – М.: НЦССХ им. А. Н. Бакулева РАМН, 2007.
3. *Бокерия, Л. А.* Состояние электрокардиостимуляции в России в 2008 году / Л. А. Бокерия, А. Ш. Ревишвили, И. А. Дубровский // Вестник аритмологии. – 2010. – № 59. – С. 5–10.
4. *Бураковский В. И.* Сердечно-сосудистая хирургия / В. И. Бураковский, Л. А. Бокерия. – М.: Медицина, 1996.
5. *Дамашке, Г.* PHP и MySQL.; пер. с нем. В. Султанова / Г. Дамашке. – М.: НТ Пресс, 2010.
6. Лекции по кардиологии / Под ред. Л. А. Бокерия, Е. З. Голуховой. – М.: НЦССХ им. А. Н. Бакулева РАМН, 2001.
7. *Ревишвили, А. Ш.* Клинические рекомендации по проведению электрофизиологических исследований, катетерной аблации и применению имплантируемых антиаритмических устройств (новая редакция) / А. Ш. Ревишвили. – М.: ГЕОТАР-медиа, 2009.
8. *Ступаков, И. Н.* Доказательная медицина и сердечно-сосудистые заболевания / И. Н. Ступаков, И. В. Самородская; под ред. Л. А. Бокерия. – М.: НЦССХ им. А. Н. Бакулева РАМН, 2006.
9. *Хромушин, В. А.* Системный анализ и обработка информации медицинских регистров в регионах: дис. ... д-ра биол. наук / В. А. Хромушин. – Тула, 2006.
10. *Чазов, Е. И.* Руководство по нарушениям ритма сердца / Е. И. Чазов, С. П. Голицин. – М.: ГЭОТАР-медиа, 2008.
11. *Элиот, У.* PHP-5 на практике; пер. с англ. В. А. Филоненко / У. Э. Элиот, Э. Джонатан. – М.: НТ Пресс, 2008.
12. *Audet, A.-M.* The uniform clinical data set: an evaluation of the proposed national database for medicare's quality review program / A.-M. Audet, H. D. Scott // Ann. Intern. Med. – 1993. – Vol. 119. – P. 1209–1213.
13. *Kerr, C. R.* The Canadian Registry of Atrial Fibrillation: a non-interventional follow-up of patients AF / C. R. Kerr, J. Boone, S. J. Connolly et al. // Am. J. Cardiol. – 1998. – Vol. 82. – P. 82–85.
14. *Kugler, J. D.* Radiofrequency catheter ablation for paroxysmal supraventricular tachycardia in children and adolescents without structural heart disease / J. D. Kugler, D. A. Danford, K. Houston, G. Felix / Am. J. Cardiol. – 1997. – Vol. 80 (Issue 11). – P. 1438–1443.
15. *Maron, B. J.* Implantable cardioverter-defibrillators and prevention of sudden cardiac death in hypertrophic cardiomyopathy / B. J. Maron, P. Spirito, W. K. Shen et al. // JAMA. – 2007. – Vol. 298, № 4. – P. 405–412.
16. http://recordaf.org/
17. http://www.minzdravsoc.ru/docs/mzsr/orders/999
18. http://www.pedklin.ru/Structure/KardioZentr/KardioZentr.html
19. http://www.pulsus.com/ccc2004/abs/a541.htm
20. www.ep-society.org/files/specialist/report1.doc
21. www.realiseaf.org/

Поступила 07.06.2011

© КОЛЛЕКТИВ АВТОРОВ, 2011

УДК 616.11-089.843-77

ЭПИКАРДИАЛЬНАЯ СТИМУЛЯЦИЯ: МИРОВОЙ ОПЫТ

Л. А. Бокерия, О. Л. Бокерия, А. Х. Меликулов, З. Б. Махалдиани, Т. С. Базарсадаева, А. Ю. Заварина, М. И. Берсенева, О. Н. Кислицина, У. А. Колесникова, К. А. Калысов, Л. А. Глушко, А. Ш. Темирбулатова*

Научный центр сердечно-сосудистой хирургии им. А. Н. Бакулева (дир. – академик РАМН Л. А. Бокерия) РАМН, Москва

С каждым годом застойная сердечная недостаточность (СН) становится все более распространенным заболеванием. За последнее время лечение застойной СН значительно улучшилось, что привело к снижению летальности [5]. Однако, несмотря на оптимальную медикаментозную терапию, многие пациенты остаются симптомными и высокая летальность сохраняется [2, 5]. В настоящее время сердечная ресинхронизирующая терапия (СРТ) применяется для лечения пациентов с тяжелой сердечной недостаточностью, устойчивой к медикаментозной терапии и с признаками электромеханической диссинхронии [3, 5]. Первоначально в исследованиях по оценке СРТ использовали методику эпикардиальной имплантации левожелудочкового электрода посредством торакотомии [1], у этих пациентов были выявлены значительные улучшения показателей пика потребления кислорода (VO_2), функционального класса СН по NYHA и качества жизни. Однако в ходе этих исследований отмечены значительные осложнения, связанные непосредственно с торакотомией, в связи с чем в последующем для имплантации ЛЖ-электрода начали использовать трансвенозный доступ. У пациентов с синусовым ритмом для успешной СРТ требуется три трансвенозных электрода – в правое предсердие, правый желудочек и на эпикард ЛЖ через коронарный синус (КС) [4]. Было проведено несколько многоцентровых исследований, которые показали, что имплантация ресинхронизирующих устройств через трансвенозной доступ является эффективной процедурой, приводящей к значительному улучшению толерантности к физической нагрузке, функционального класса СН и пика VO_2, а в последнее время – и к снижению летальности [5]. Тем не менее, согласно результатам крупных исследований, данная процедура требует длительного обучения; кроме того, в 8–10% случаев имплантация ЛЖ-электрода в коронарную вену невозможна [1, 5]. Даже после успешной постановки ЛЖ-электрода в КС 30% пациентов не отвечают на СРТ должным образом. Это может быть связано с параметрами ЛЖ-электрода, например с высоким порогом стимуляции, а также со стимуляцией диафрагмального нерва или отсутствием соответствующих целевых вен. В последнее время в качестве альтернативы трансвенозному способу предложена имплантация ЛЖ-электрода через мини-торакотомии [1, 14]. Эти исследования подтвердили, что эпикардиальная стимуляция может быть адекватной, однако ни в одном из них не было проанализировано функциональное или клиническое улучшение при сравнении трансвенозного и эпикардиального способов имплантации ЛЖ-электрода.

СТИМУЛЯЦИЯ ЛЕВОГО ЖЕЛУДОЧКА НА УЧАСТКЕ С ПОЗДНЕЙ АКТИВАЦИЕЙ

Координированное сокращение камер сердца является главной целью сердечной ресинхронизирующей терапии. Блокада левой ножки пучка Гиса приводит к задержке сокращения свободной стенки ЛЖ по отношению к перегородке и ПЖ, что, в свою очередь, приводит к снижению систолической функции ЛЖ [32, 33], увеличению конечного диастолического объема (КДО) и напряжения ЛЖ [18, 23], отставанию диастолического расслабления [11, 23] и снижению эффективности сокращения ЛЖ [13, 31]. Стимуляция ЛЖ в отдаленном участке ЛЖ способствует синхронизации сокращения, приводящей к более эффективному и энергетически экономному сокращению миокарда, обратному геометрическому ремоделированию с уменьшением конечного диастолического объема и увеличением фракции выброса (ФВ). Результаты работ, проведенных G. Ansalone и соавт. с применением метода пульсовой допплерографии [10], были в дальнейшем подтверждены многими другими ретроспективными исследованиями, в которых использовались такие методы, как тканевая допплерография (TSI) [30], трехмерная

* Адрес для переписки: e-mail: leoan@online.ru

Результаты крупных исследований, в которых оценивалось влияние конкордантности ЛЖ-электрода и участка с поздней активацией на результат СРТ

Показатель	PV loop (кривая давление–объем)	TVI (скорость движения миокарда)	TSI (тканевая допплерография)		STE			3DE (трехмерная эхография)
					Circumferential strain (круговой след)		Radial strain (радиальный след)	
Число пациентов	11	31	54	21	47	47	244	58
Продолжительность наблюдения, мес	Острый период	<1	6	Острый период	3	10	32	12
Класс СН по NYHA								
конкордантный	–	-0,5	-29%	–	-1,3	–	–	–
дискордантный	–	-0,3	-12%	–	-1,0	–	–	–
p	–	0,45	<0,001	–	0,2	–	–	–
КСО ЛЖ								
конкордантный	-6%	-28 мл	-23%	-26 мл	–	-42	-55	-32
дискордантный	0	-9 мл	-9%	0 мл	–	-27	-10	-21
p	0,04	0,004	<0,0001	<0,01	–	<0,001	<0,001	<0,01
ФВ								
конкордантный, %	30	9	23	12	9	12	10	10
дискордантный, %	0	2	-9	0	5	7	3	6
p	0,007	0,04	<0,0001	<0,01	<0,001	<0,01	<0,001	<0,01
dp/dt ЛЖ								
конкордантный	20%	–	–	–	–	–	–	–
дискордантный	0	–	–	–	–	–	–	–
p	0,02	–	–	–	–	–	–	–
Летальность								
конкордантный	–	–	–	–	–	–	1%	–
дискордантный	–		–	–	–	–	14%	–
p	–	–	–	–	–	–	0,048	–
Госпитальность								
конкордантный	–	–	–	–	–	–	12%	–
дискордантный	–	–	–	–	–	–	26%	–
p	–	–	–	–	–	–	0,21	–
Авторы	A. Dekker [20]	G. Ansalone [10]	R. T. Murphy [30]	N. R. Van de Veire (2008 г.)	M. Becker [16]	M. Becker [14]	C. Ypenburg [38]	M. Becker [15]

эхокардиография в режиме реального времени [16] и двухмерная эхокардиография (или тканевой след) для выявления участка с максимальным отставанием [14, 15]. Полученные данные указывают на то, что число больных, отвечающих на СРТ, увеличивается при конкордантном (соответствие кончика электрода участку миокарда с поздней активацией) расположении левожелудочкового электрода. Кроме того, улучшение функционального класса сердечной недостаточности и обратное ремоделирование ЛЖ, как показывают результаты крупных исследований, находятся в прямой зависимости от степени конкордантности между кончиком ЛЖ-электрода и участком с поздней активацией [27] (см. таблицу). На основании работ, в которых предполагается, что стимуляция заднебоковой и/или боковой стенки в большей степени приводит к обратному ремоделированию, чем стимуляция передней стенки, разработанная методика имплантации ЛЖ-электрода в основном направлена на имплантацию электрода в латеральную стенку ЛЖ [27]. В исследовании, проведенном с использованием системы трехмерного картирования, R. H. Helm и соавт. на модели собак искусственно создавали сердечную недостаточность (тахистимуляция ПЖ или радиочастотная абляция левой ножки пучка Гиса) и показали, что СРТ эффективна на большом участке боковой стенки ЛЖ, а также в некоторых случаях при стимуляции передней и задней стенок ЛЖ [22]. Согласно результатам A. Dekker и соавт. [20], незначительное изменение участка стимуляции может иметь большое гемодинамическое значение (рис. 1). Инвазивное измерение кривой объем–давление во время имплантации эпикардиальной стимуляции разных участков ЛЖ показало значительную вариацию ударного объема и dp/dt_{max} при сдвиге участка стимуляции на 2 см. R. T. Murphy и соавт. [30] с помощью методики TSI обнаружили, что у большинства пациентов участок с поздней активацией находится на боковой стенке ЛЖ, но у определенного числа – на задней и нижней стенках, у еще меньшего

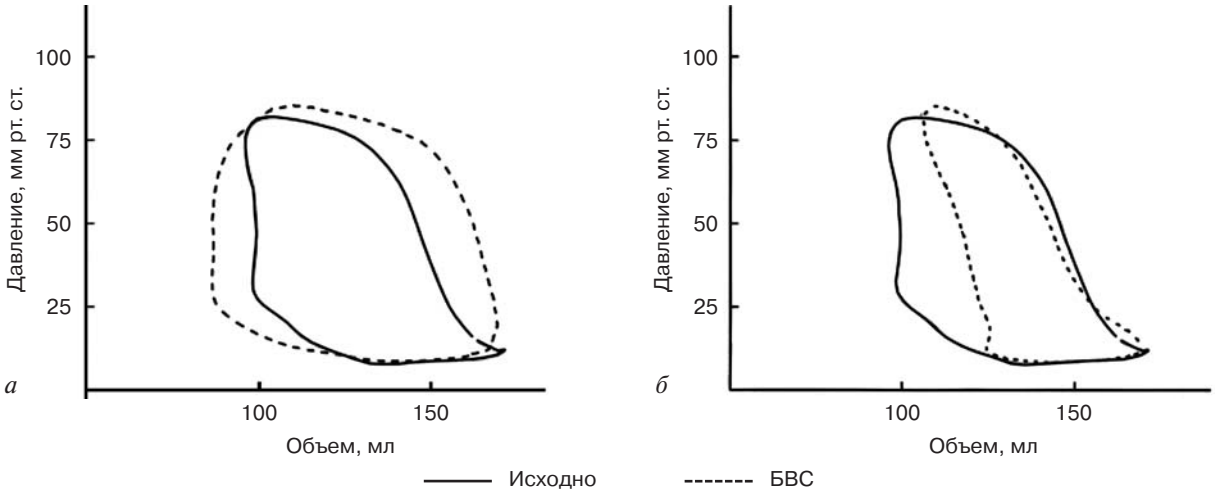

Рис. 1. Изменение кривой давление–объем при стимуляции различных участков ЛЖ:
а – на оптимальном участке; *б* – на неоптимальном

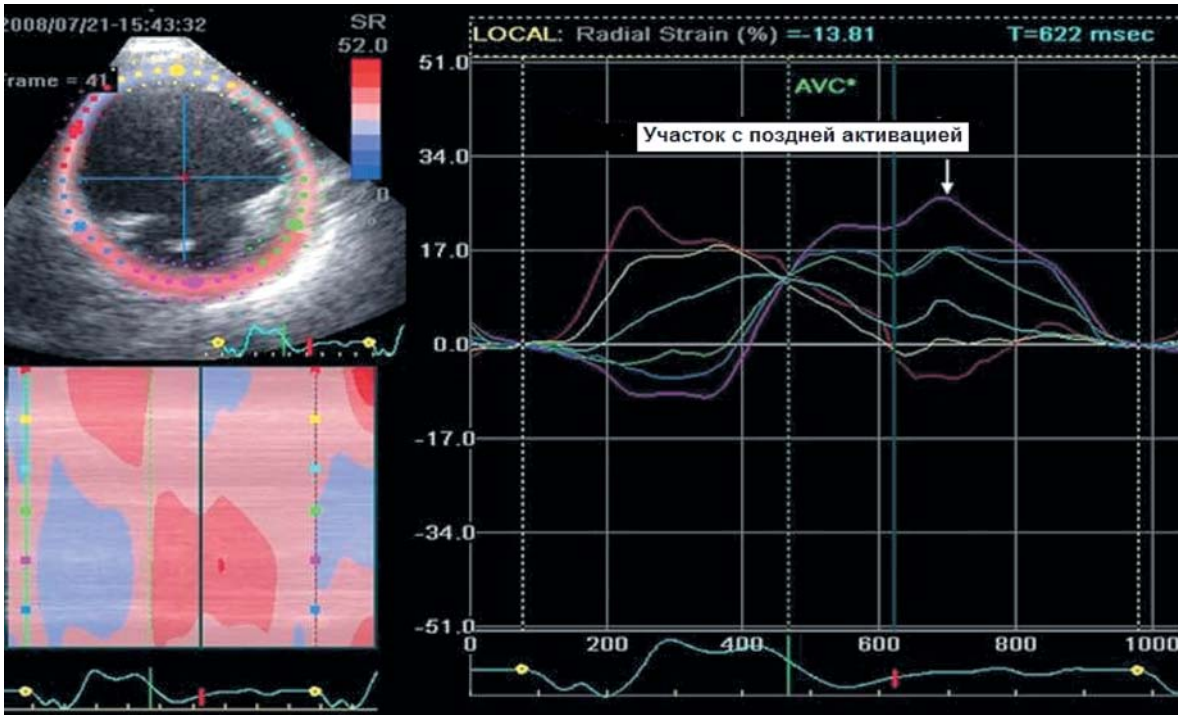

Рис. 2. Определение участка максимальной диссинхронии методом тканевой допплерографии

числа больных этот участок находился в передней и переднеперегородочной стенке ЛЖ. G. Ansalone и соавт. [10] и M. Becker и соавт. при использовании трехмерной эхокардиографии и тканевого следа [15, 16] получили примерно одинаковые результаты, показывающие, что около 40% больных имели участок с поздней активацией не в боковой и заднебоковой стенках. Недавние исследования продемонстрировали, что обратное ремоделирование ЛЖ, клинический ответ, летальность и госпитализация находятся в прямой зависимости от конкордантности между участком стимуляции и участком максимальной диссинхронии ЛЖ, определенным методом радиального анализа тканевого следа [8] (рис. 2). Это историческое исследование впервые показало, что прогноз оптимального расположения ЛЖ-электрода клинически благоприятен. С целью имплантации ЛЖ-электрода в оптимальную позицию необходим индивидуальный подход к каждому пациенту и определение участка максимальной диссинхронии миокарда. Предоперационное исследование анатомии коронарного синуса и определение участка максимальной диссинхронии позволяют выявить тех пациентов, которым показано хирургическое лечение.

ВЛИЯНИЕ МИОКАРДИАЛЬНОГО РУБЦА И РАСПРОСТРАНЕННОСТИ ЖИВОГО МИОКАРДА НА ЭФФЕКТИВНОСТЬ РЕСИНХРОНИЗИРУЮЩЕЙ ТЕРАПИИ

Предположение, что ответ на СРТ может находиться в прямой зависимости от распространенности жизнеспособного миокарда и в обратной зависимости от распространенности рубца, подтвердилось большим числом пациентов, не отвечающих на СР-терапию, среди больных, перенесших инфаркт миокарда [33]. Анализируя результаты исследования MIRACLE, G. Woo и соавт. показали, что уменьшение КДО ЛЖ и улучшение ФВ ЛЖ более выражены у пациентов с идиопатической дилатационной кардиомиопатией, чем с ишемической [37]. Восстановление систолической функции после реваскуляризации миокарда происходит в обратной пропорции к трансмуральному распространению рубца, вовлеченного сегмента миокарда [24]. Как и при реваскуляризации, ответ на СРТ, скорее всего, зависит от локализации и распространенности рубца и жизнеспособности миокарда. В исследовании E. C. Adelstein и S. Saba [6], в которое были включены пациенты с ишемией миокарда, была проведена с позитронно-эмиссионная томография с использованием таллия-201, показавшая, что распространенность рубца отрицательно коррелирует с увеличением ФВ ЛЖ после имплантации ресинхронизирующего устройства. Эти же авторы продемонстрировали, что недостаточная перфузия ЛЖ отрицательно влияет на результаты СРТ [7]. Магнитно-резонансная томография (МРТ) может быть полезна для прогноза лечения, так как доказана отрицательная корреляция между распространенностью рубца и степенью улучшения ФВ и обратного ремоделировния ЛЖ в 6-месячном сроке после операции [36, 38] (рис. 3). В исследовании R. Sciagra и соавт. [34] было выявлено, что пациенты с недостаточным коронарным кровотоком имеют незначительное обратное ремоделирование ЛЖ, недостаточный клинический ответ, что доказывается пробой с 6-минутной ходьбой, а также низкие показатели по шкале качества жизни. Все вышеперечисленные исследования показывают, что чем больше распространен рубец, тем менее эффективна СРТ.

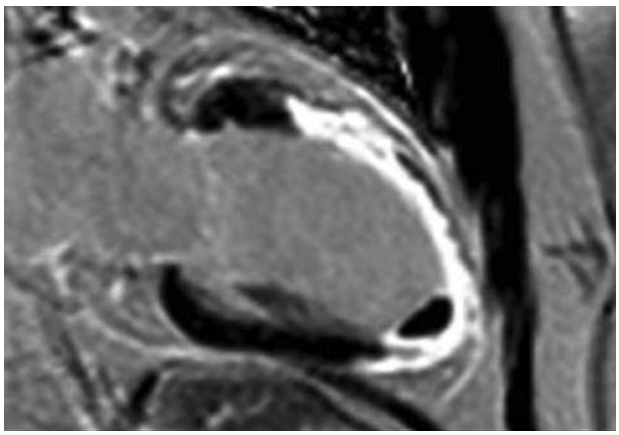

Рис. 3. Визуализация обширного рубца ЛЖ на МР-томограмме

СПОСОБЫ ИМПЛАНТАЦИИ ЛЕВОЖЕЛУДОЧКОВОГО ЭЛЕКТРОДА

Вопрос о том, куда лучше имплантировать ЛЖ-электрод, всегда связан с вопросом, какой способ имплантации ЛЖ-электрода является более предпочтительным. Исторически сложилось так, что ПЖ- и ПП-электроды имплантировали трансвенозным доступом, а ЛЖ-электрод – открытым. Такой подход требует общей анестезии и боковой торакотомии. Подобные операции у пациентов с выраженной сердечной недостаточностью в раннем послеоперационном периоде сопровождались большим количеством осложнений [12, 19]. С развитием методов ретроградной катетеризации коронарного синуса, средств доставки ЛЖ-электрода и его усовершенствованием трансвенозный доступ стал привычной техникой для имплантации устройств СРТ, несмотря на то что имплантация ЛЖ-электрода в большую коронарную вену сердца у некоторых пациентов может быть по-прежнему сложной.

В одном из первых исследований, в котором авторы обобщили 6-летний опыт бивентрикулярной стимуляции, показано, что общий успех имплантации ЛЖ-электрода в КС составил 88% (116 пациентов), хотя уровень повторного вмешательства был достаточно высокий в связи со смещением ЛЖ-электрода, увеличением порога его стимуляции, стимуляцией диафрагмального нерва и инфекцией. Обучение персонала и технологические разработки позволили повысить уровень успеха имплантации ЛЖ-электрода в КС с 69% в первый год до 98% в последний год этого исследования [1]. В исследовании MIRACLE попытки имплантировать ЛЖ-электрод в КС трансвенозным способом у 8% пациентов не увенчались успехом. У 6% пациентов произошла диссекция и/или перфорация коронарной вены во время имплантации ЛЖ-электрода. Гемоперикард и остановка сердца наблюдались в 1,2% случаев, два пациента умерли в результате осложнений, связанных с имплантацией в течение месяца после процедуры. В более позднем исследовании CARE-HF, которое включало 450 пациентов, успех имплантации ЛЖ-электрода составил 95,9% случаев [5]. Ранние послеоперационные осложнения (в первые 24 ч) отмечены у 10% пациентов

и в основном были связаны со смещением электрода и диссекцией, перфорацией коронарного синуса. Более поздние осложнения (в период от 24 ч до 30 дней после операции) зарегистрированы у 5,5% пациентов; в значительной степени они были обусловлены дислокацией электрода [20]. На сегодняшний день опыт показывает, что трансвенозный способ имплантации – эффективный, хорошо переносимый пациентами метод. Успех процедуры – более 90%, с 1,5% летальностью от различных причин в течение 30 дней и 10% риском повторной процедуры в связи с дислокацией ЛЖ-электрода, экстракардиальной стимуляцией или инфекцией [26].

Несмотря на то что имплантация ЛЖ-электрода в основные вены сердца через коронарный синус является технически возможной, успех процедуры не обеспечивает 100% клинического и эхокардиографического ответа на СРТ. В частности, локализация коронарной вены, использованная для имплантации ЛЖ-электрода, зависит от индивидуальной анатомии коронарных вен. В одном исследовании имплантация ЛЖ-электрода в целевую вену (а именно в боковую, переднебоковую, или заднебоковую) была достигнута лишь в 70% случаев. C. Alonso и соавт. сообщили, что в 36% случаев ЛЖ-электрод был имплантирован в переднюю и среднюю сердечные вены [9]. По данным Easytrak Registry (2001 г.), в 67% случаях ЛЖ-электрод был имплантирован в боковую или заднюю коронарные вены [8]. S. G. Molhoek и соавт. сообщают, что у 35% пациентов ЛЖ-электрод был имплантирован в заднюю вену и 28% – в боковую вену [29]. Было отмечено, что только у 64,8% (35 из 54) и 55,2% (32 из 58) пациентов соответственно позиция ЛЖ-электрода соответствовала участкам поздней активации миокарда ЛЖ, то есть имелась конкордантность кончика ЛЖ-электрода с участком миокарда с наиболее поздней активацией [14–16]. Поэтому, несмотря на возможные технические нововведения в плане имплантации ЛЖ-электрода через КС, анатомия вен сердца может ограничить имплантацию ЛЖ-электрода и стимуляцию нужного участка миокарда ЛЖ. Прямой хирургический доступ к эпикарду ЛЖ может преодолеть эти ограничения и обеспечить стимуляцию оптимального участка ЛЖ.

R. Koos и соавт. [25] ретроспективно сравнили прямую имплантацию ЛЖ-электрода в эпикард ЛЖ через боковую мини-торакотомию с трансвенозным доступом. У пациентов, которые подверглись хирургической имплантации, повторные вмешательства были значительно реже, но у них увеличилось количество койко-дней, проведенных в стационаре, медленнее наступало улучшение функциональных возможностей и наблюдалась тенденция к более высокой летальности за 12-месячный период наблюдения. Эти различия были связаны с расположением ЛЖ-электрода в передней стенке ЛЖ во время операции. Тенденция к более высокой летальности также была описана E. G. Daoud и соавт. [19], которые сообщили об увеличении ранней летальности после торакотомии, хотя это и не является универсальной находкой в исследованиях, посвященных хирургической имплантации СРТ. H. Mair и соавт. [28], рассматривая технические аспекты имплантации ЛЖ-электрода, не обнаружили никаких различий в показателях летальности в раннем послеоперационном периоде между пациентами с ресинхронизирующими устройствами, имплантированными посредством трансвенозного или хирургического способа. У 25 из 79 пациентов, которым выполнена трансвенозная имплантация ЛЖ-электрода, обнаружились осложнения следующего характера: невозможность имплантации, диссекция КС, потеря навязки, стимуляция диафрагмы или дислокация электрода. Для сравнения: после хирургической имплантации наблюдалось только смещение электрода ($p < 0,05$). Кроме того, интраоперационное использование электрофизиологических и гемодинамических показателей по оптимизации позиции ЛЖ-электрода позволило имплантировать его в область ветви тупого края огибающей ветви у всех 16 пациентов.

Авторы пришли к выводу, что хирургическая имплантация эпикардиального электрода – это безопасный и надежный метод, который имеет преимущества в отношении осложнений, связанных с ЛЖ-электродом, и необходимости повторных операций. Возможность прямой хирургической имплантации ЛЖ-электрода позволяет преодолеть ограничения трансвенозного способа его имплантации, такие как вариация анатомии КС, и позволяет использовать большую часть поверхности ЛЖ для стимуляции. Таким образом, хирургический доступ имплантации ЛЖ-электрода является терапией спасения при невозможности выполнения таковой посредством трансвенозного доступа.

Был предложен альтернативный метод – транссептальная имплантация ЛЖ-электрода в эндокард ЛЖ. Исследование было проведено у небольшой группы пациентов ($n = 10$). Данная методика технически выполнима [35]. Также в литературе описан единственный случай имплантации ЛЖ-электрода в эндокард боковой свободной стенки ЛЖ через верхушку ЛЖ, что кажется также возможным, но в последствии может осложниться обширными перикардиальными спайками [35]. Очевидно, безопасность и эффективность обеих вышеописанных методик в настоящее время

недостаточно изучены, однако они могут быть предложены в качестве альтернативы хирургической имплантации ЛЖ-электрода.

ЗАКЛЮЧЕНИЕ

Имплантация ЛЖ-электрода по-прежнему имеет ряд проблем в отношении проведения эффективной СРТ. В дополнение к диссинхронии ЛЖ, являющейся главным фактором, определяющим ответ на СРТ, влияние распространенности миокардиального рубца и порога стимуляции на рубце на эффект СРТ до конца не изучено. Оценка участка с поздней активацией, анатомии коронарных вен, распространенности и локализации миокардиального рубца перед имплантацией ресинхронизирующего устройства является важной для получения максимального эффекта от проводимой терапии. Прицельная имплантация ЛЖ-электрода в участок с максимальной задержкой активации в значительной степени ограничена анатомией коронарных вен, что сказывается на клиническом ответе на СРТ. Таким образом, у некоторых пациентов хирургический способ имплантации ЛЖ-электрода в оптимальный участок ЛЖ может быть предпочтительнее. Однако для оценки методик имплантации ЛЖ-электрода в наиболее оптимальный участок ЛЖ, а также последующей оценки эффективности СРТ необходимо проведение крупных рандомизированных исследований.

Данная статья подготовлена при поддержке гранта в рамках выполнения государственного контракта с Федеральным агентством по науке и инновациям от 30.07.09 № 383П.

ЛИТЕРАТУРА

1. *Бокерия, Л. А.* Использование торакоскопической техники для имплантации ресинхронизирующих эпикардиальных электродов в левый желудочек / Л. А. Бокерия, З. Б. Махалдиани, М. Б. Биниашвили // Анналы аритмологии. – 2006. – № 1. – С. 64–67.
2. *Бокерия, Л. А.* Механизмы потери синхронизации при имплантации бивентрикулярных систем / Л. А. Бокерия, А. Ш. Ревишвили, Ф. Г. Рзаев и др. // Анналы аритмологии. – 2006. – № 1. – С. 40–44.
3. *Бокерия, Л. А.* Механизмы электромеханического ремоделирования при хронической сердечной недостаточности / Л. А. Бокерия, В. А. Базаев, А. Х. Меликулов и др. // Анналы аритмологии. – 2006. – № 1. – С. 5–10.
4. *Бокерия, Л. А.* Технические аспекты имплантации бивентрикулярных устройств у пациентов с застойной сердечной недостаточностью. Оптимизация методик для повышения безопасности и эффективности / Л. А. Бокерия, В. А. Базаев, О. Л. Бокерия, В. В. Чумаков // Анналы аритмологии. – 2006. – № 1. – С. 34–39.
5. *Бокерия, О. Л.* Ресинхронизационная терапия при застойной сердечной недостаточности – мнения экспертов и предварительные результаты последних рандомизированных исследований / О. Л. Бокерия // Анналы аритмологии. – 2006. – № 1. – С. 11–20.
6. *Adelstein, E. C.* Baseline scintigraphic abnormalities by myocardial perfusion imaging predict echocardiographic response to cardiac resynchronization therapy in nonischemic cardiomyopathy / E. C. Adelstein, S. Saba // Clin. Cardiol. – 2008. – Vol. 31. – P. 217–224.
7. *Adelstein, E. C.* Scar burden by myocardial perfusion imaging predicts echocardiographic response to cardiac resynchronization therapy in ischemic cardiomyopathy / E. C. Adelstein, S. Saba // Am. Heart J. – 2007. – Vol. 153. – P. 105–112.
8. *Alonso, C.* Electrocardiographic predictive factors of long-term clinical improvement with multisite biventricular pacing in advanced heart failure / C. Alonso, C. Leclercq, F. Victor et al. // Am. J. Cardiol. – 1999. – Vol. 84. – P. 1417–1421.
9. *Alonso, C.* Six year experience of transvenous left ventricular lead implantation for permanent biventricular pacing in patients with advanced heart failure: technical aspects / C. Alonso, C. Leclercq, F. R. d'Allonnes et al. // Heart. – 2001. – Vol. 86. – P. 405–410.
10. *Ansalone, G.* Doppler myocardial imaging to evaluate the effectiveness of pacing sites in patients receiving biventricular pacing / G. Ansalone, P. Giannantoni, R. Ricci et al. // J. Am. Coll. Cardiol. – 2002. – Vol. 39. – P. 489–499.
11. *Ariel, Y.* Load-dependent relaxation with late systolic volume steps: servo-pump studies in the intact canine heart / Y. Ariel, W. H. Gaasch, D. K. Bogen, T. A. McMahon // Circulation. – 1987. – Vol. 75. – P. 1287–1294.
12. *Auricchio, A.* Effect of pacing chamber and atrioventricular delay on acute systolic function of paced patients with congestive heart failure. The Pacing Therapies for Congestive Heart Failure Study Group. The Guidant Congestive Heart Failure Research Group / A. Auricchio, C. Stellbrink, M. Block et al. // Circulation. – 1999. – Vol. 99. – P. 2993–3001.
13. *Baller, D.* Comparison of the effects of right atrial, right ventricular apex and atrioventricular sequential pacing on myocardial oxygen consumption and cardiac efficiency: a laboratory investigation / D. Baller, H. G. Wolpers, J. Zipfel et al. // Pacing Clin. Electrophysiol. – 1988. – Vol. 11. – P. 394–403.
14. *Becker, M.* Impact of left ventricular lead position in cardiac resynchronization therapy on left ventricular remodeling. A circumferential strain analysis based on 2D echocardiography / M. Becker, R. Kramann, A. Franke et al. // Eur. Heart J. – 2007. – Vol. 28. – P. 1211–1220.
15. *Becker, M.* Impact of left ventricular lead position on the efficacy of cardiac resynchronization therapy: a two-dimensional strain echocardiography study / M. Becker, A. Franke, O. A. Breithardt et al. // Heart. – 2007. – Vol. 93. – P. 1197–1203.
16. *Becker, M.* Relation of optimal lead positioning as defined by three-dimensional echocardiography to long-term benefit of cardiac resynchronization / M. Becker, R. Hoffmann, F. Schmitz et al. // Am. J. Cardiol. – 2007. – Vol. 100. – P. 1671–1676.
17. *Bleeker, G. B.* Effect of posterolateral scar tissue on clinical and echocardiographic improvement after cardiac resynchronization therapy / G. B. Bleeker, T. A. Kaandorp, H. J. Lamb et al. // Circulation. – 2006. – Vol. 113. – P. 969–976.
18. *Burkhoff, D.* Influence of pacing site on canine left ventricular contraction / D. Burkhoff, R. Y. Oikawa, K. Sagawa // Am. J. Physiol. – 1986. – Vol. 251. – P. H428–H435.
19. *Daoud, E. G.* Implantation techniques and chronic lead parameters of biventricular pacing dualchamber defibrillators / E. G. Daoud, S. J. Kalbfleisch, J. D. Hummel et al. // J. Cardiovasc. Electrophysiol. – 2002. – Vol. 13. – P. 964–970.
20. *Dekker, A. L.* Epicardial left ventricular lead placement for cardiac resynchronization therapy: optimal pace site selection with pressure-volume loops / A. L. Dekker, B. Phelps, B. Dijkman et al. // J. Thorac. Cardiovasc. Surg. – 2004. – Vol. 127. – P. 1641–1647.
21. *Gras, D.* Implantation of cardiac resynchronization therapy systems in the CARE-HF trial: procedural success rate and safety / D. Gras, D. Bocker, M. Lunati et al. // Europace. – 2007. – Vol. 9. – P. 516–522.
22. *Helm, R. H.* Three dimensional mapping of optimal left ventricular pacing site for cardiac resynchronization / R. H. Helm, M. Byrne, P. A. Helm et al. // Circulation. – 2007. – Vol. 115. – P. 953–961.
23. *Heyndrickx, G. R.* Effects of asynchrony on myocardial relaxation at rest and during exercise in conscious dogs / G. R. Heyndrickx, P. J. Vantrimpont, M. F. Rousseau, H. Pouleur // Am. J. Physiol. – 1988. – Vol. 254. – P. H817–H822.
24. *Kim, R. J.* The use of contrast-enhanced magnetic resonance imaging to identify reversible myocardial dysfunction / R. J. Kim, E. Wu, A. Rafael et al. // N. Engl. J. Med. – 2000. – Vol. 343. – P. 1445–1453.

25. *Koos, R.* Comparison of left ventricular lead placement via the coronary venous approach *versus* lateral thoracotomy in patients receiving cardiac resynchronization therapy / R. Koos, A. M. Sinha, K. Markus et al. // Am. J. Cardiol. – 2004. – Vol. 94. – P. 59–63.
26. *Leon, A. R.* Safety of transvenous cardiac resynchronization system implantation in patients with chronic heart failure: combined results of over 2 000 patients from a multicenter study program / A. R. Leon, W. T. Abraham, A. B. Curtis et al. // J. Am. Coll. Cardiol. – 2005. – Vol. 46. – P. 2348–2356.
27. *Macias, A.* Effect of the left ventricular pacing site on echocardiographic parameters of ventricular dyssynchrony in patients receiving cardiac resynchronization therapy / A. Macias, J. J. Gavira, E. Alegria et al. // Rev. Esp. Cardiol. – 2004. – Vol. 57. – P. 138–145.
28. *Mair, H.* Surgical epicardial left ventricular lead versus coronary sinus lead placement in biventricular pacing / H. Mair, J. Sachweh, B. Meuris et al. // Eur. J. Cardiothorac. Surg. – 2005. – Vol. 27. – P. 235–242.
29. *Molhoek, S. G.* Comparison of benefits from cardiac resynchronization therapy in patients with ischemic cardiomyopathy *versus* idiopathic dilated cardiomyopathy / S. G. Molhoek, J. J. Bax, L. van Erven et al. // Am. J. Cardiol. – 2004. – Vol. 93. – P. 860–863.
30. *Murphy, R. T.* Tissue synchronization imaging and optimal left ventricular pacing site in cardiac resynchronization therapy / R. T. Murphy, G. Sigurdsson, S. Mulamalla et al. // Am. J. Cardiol. – 2006. – Vol. 97. – P. 1615–1621.
31. *Owen, C. H.* The effects of ventricular pacing on left ventricular geometry, function, myocardial oxygen consumption, and efficiency of contraction in conscious dogs / C. H. Owen, D. J. Esposito, J. W. Davis, D. D. Glower // Pacing Clin. Electrophysiol. – 1998. – Vol. 21. – P. 1417–1429.
32. *Prinzen, F. W.* Mapping of regional myocardial strain and work during ventricular pacing: experimental study using magnetic resonance imaging tagging / F. W. Prinzen, W. C. Hunter, B. T. Wyman, E. R. McVeigh // J. Am. Coll. Cardiol. – 1999. – Vol. 33. – P. 1735–1742.
33. *Prinzen, F. W.* Redistribution of myocardial fiber strain and blood flow by asynchronous activation / F. W. Prinzen, C. H. Augustijn, T. Arts et al. // Am. J. Physiol. – 1990. – Vol. 259. – P. H300–H308.
34. *Sciagra, R.* Myocardial perfusion imaging using gated SPECT in heart failure patients undergoing cardiac resynchronization therapy / R. Sciagra, M. Giaccardi, M. C. Porciani et al. // J. Nucl. Med. – 2004. – Vol. 45. – P. 164–168.
35. *Van Gelder, B. M.* Transseptal endocardial left ventricular pacing: an alternative technique for coronary sinus lead placement in cardiac resynchronization therapy / B. M. Van Gelder, M. G. Scheffer, A. Meijer, F. A. Bracke // Heart Rhythm. – 2007. – Vol. 4. – P. 454–460.
36. *White, J. A.* Delayed enhancement magnetic resonance imaging predicts response to cardiac resynchronization therapy in patients with intraventricular dyssynchrony / J. A. White, R. Yee, X. Yuan et al. // J. Am. Coll. Cardiol. – 2006. – Vol. 48. – P. 1953–1960.
37. *Woo, G. W.* Ventricular reverse remodeling and 6-month outcomes in patients receiving cardiac resynchronization therapy: analysis of the MIRACLE study / G. W. Woo, S. Petersen-Stejskal, J. W. Johnson et al. // J. Interv. Card. Electrophysiol. – 2005. – Vol. 12. – P. 107–113.
38. *Ypenburg, C.* Effect of total scar burden on contrast-enhanced magnetic resonance imaging on response to cardiac resynchronization therapy / C. Ypenburg, S. D. Roes, G. B. Bleeker et al. // Am. J. Cardiol. – 2007. – Vol. 99. – P. 657–660.

Поступила 31.05.2011

© КОЛЛЕКТИВ АВТОРОВ, 2011

УДК 615.847.8:616-073.75

ДИАГНОСТИЧЕСКИЕ ВОЗМОЖНОСТИ МАГНИТНО-РЕЗОНАНСНОЙ ТОМОГРАФИИ ПРИ ПРОВЕДЕНИИ ЭЛЕКТРОФИЗИОЛОГИЧЕСКИХ ПРОЦЕДУР

Л. А. Бокерия, О. Л. Бокерия, А. В. Сергеев, А. Ш. Темирбулатова*

Научный центр сердечно-сосудистой хирургии им. А. Н. Бакулева (дир. – академик РАМН Л. А. Бокерия) РАМН, Москва

За последние 25 лет радиочастотная катетерная аблация (РЧА) прошла путь от экспериментальной процедуры до метода терапии первой линии в лечении различных нарушений ритма сердца (НРС), включая атриовентрикулярную риентри тахикардию, тахикардии, ассоциированные с дополнительными предсердно-желудочковыми соединениями, и трепетание предсердий. Как правило катетерные аблации данных аритмий проводят под контролем флюороскопии, при этом специализированные катетеры обычно используют для наблюдения за распространением импульса по миокарду.

Клинические показания для анатомической катетерной аблации расширились до более сложных нарушений ритма, таких как фибрилляция предсердий (ФП) и желудочковые тахикардии (ЖТ), ассоциированные с рубцом [23, 29]. При устранении данных аритмий целью является достижение конкретных областей миокарда и создание достаточно протяженных линий аблации; при этом катетер либо перемещают от точки к точке, либо плавно вытягивают вдоль эндокарда. При использовании флюороскопии точное создание линий аблации при лечении сложных НРС ограничено в

* Адрес для переписки: e-mail: leoan@online.ru

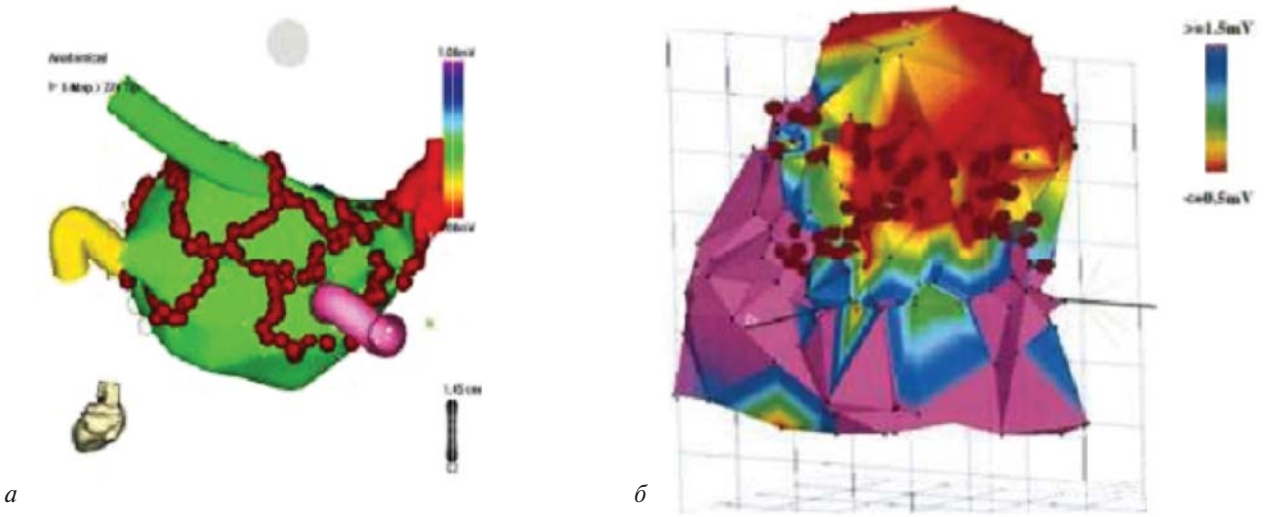

а *б*

Рис. 1. Примеры электроанатомического картирования при аблации сложных НРС. Карты активаций, созданные с помощью точечного картирования эндокардиальной поверхности сердца (красными точками обозначены места аблаций):

а – пример аблации ФП, во время которой произведена изоляция устьев ЛВ (Calkins, 2005); *б* – пример рубцовой зоны, участвующей в развитии ЖТ. Созданы линии аблации, соединяющие рубцовую зону (красный цвет) и жизнеспособный миокард (фиолетовый цвет) для прерывания круга риентри [23]

связи с проблемами визуализации мягкотканых структур. Для преодоления указанных ограничений были созданы системы электроанатомического картирования, которые позволяют визуализировать кончик катетера в трехмерном изображении с помощью магнитного или электрического поля и создавать поверхностные карты распространения волн возбуждения. При этом стали возможными более точное картирование и аблация аритмогенного субстрата (рис.1).

Современные методы визуализации, такие как магнитно-резонансная томография (МРТ), внутрисердечный ультразвук и рентгеновская компьютерная томография, активно используются для улучшения результатов картирования и аблации. Магнитно-резонансная томография сердца с контрастным усилением является наилучшим методом для визуализации мягкотканых структур, который позволяет выявлять участки фиброза миокарда, в трехмерном режиме воссоздавать анатомию сердца, получать произвольные срезы в двумерном режиме, а также изучать движения стенок сердца и кровоток.

На сегодняшний день МРТ сердца достаточно часто используется в предоперационном периоде при планировании процедуры аблации ФП. Известно, что ФП является самой распространенной формой аритмии, которая развивается у 0,4% людей в популяции. Основными проблемами, с которыми сталкиваются врачи при лечении ФП, являются эмболический инсульт и симптомы, связанные с нерегулярными и быстрыми сокращениями желудочков. В начале 1990-х годов хирургическая модификация предсердий с помощью серий линейных разрезов оказалась эффективной для лечения ФП, однако с помощью минимально инвазивных катетерных методик не удавалось повторить подобные результаты [10]. Позднее было обнаружено, что за индукцию аритмии часто отвечают аритмогенные фокусы в одной или нескольких легочных венах (ЛВ). Аблация триггеров в ЛВ увеличивала эффективность катетерных методик при лечении ФП, однако появились осложнения – стенозы ЛВ. Технологии электроанатомического картирования привели к разработке анатомической циркулярной изоляции ЛВ, при которой круговая изоляция проводится без вовлечения устьев ЛВ с целью создания блока выхода импульсов из триггеров (см. рис. 1, *а*) [29]. При изолированном использовании данной методики или в комбинации с изоляцией устьев ЛВ эффективность лечения ФП составляет 70–80%. Однако для достижения указанной эффективности часто требуется проведение повторных процедур. При постоянной форме ФП, ассоциированной с ишемической болезнью сердца (ИБС), артериальной гипертензией и клапанной патологией, эффективность катетерной аблации становится менее 50%. При этом существует 5% риск развития таких осложнений, как перфорация стенки сердца, стеноз легочных вен и формирование предсердно-пищеводной фистулы [10].

Для повышения эффективности процедуры катетерной аблации ФП и снижения частоты осложнений используется трехмерная МР-ангиография (МРА). R. Kato и соавт. применяли МРА для изучения анатомии ЛП у здоровых людей и пациентов с пароксизмальной формой ФП. Исследователи выявили, что у 38% людей имеется вариантная анато-

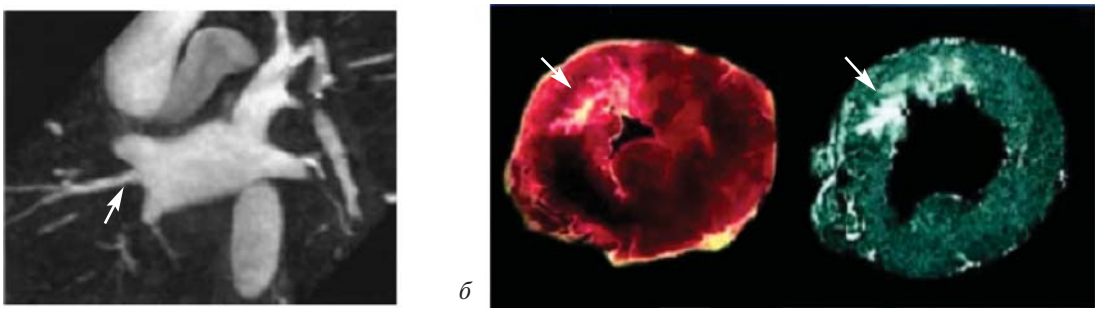

Рис. 2. Примеры аритмогенной анатомии, отображенной с помощью МРТ:
а – МР-ангиограмма ЛВ. С помощью МРТ можно изучить вариантную анатомию ЛВ. В данном случае это правая среднедолевая ЛВ, обозначенная стрелкой (Mansour, 2004); *б* – сложная структура постинфарктного рубца (указан стрелками). Слева представлен патоморфологический препарат, справа – МРТ с контрастным усилением (Kim, 1999)

мия ЛВ [18]. Выявление вариантного строения ЛВ важно, так как триггеры могут локализоваться в дополнительных венах (рис. 2, *а*). Кроме того, абляция мелких или рано разветвляющихся ЛВ увеличивает риск стеноза. Идентификация анатомических вариантов до аблации также помогает выбрать катетер или предпочесть циркулярную аблацию, проведение которой в меньшей степени зависит от вариантной анатомии ЛВ. Трехмерное изображение также позволяет снизить риск осложнений за счет визуализации соотношения ЛП и рядом расположенных структур, таких как пищевод, нисходящая аорта, правая легочная и огибающая артерии [5, 43]. Зная их расположение, можно точно позиционировать катетер и уменьшать энергию или время аблации при расположении повреждений рядом с указанными структурами.

Магнитно-резонансная томография сердца также может помочь в лечении пациентов с мономорфной желудочковой тахикардией (МЖТ), ассоциированной с рубцом. Данная аритмия возникает за счет наличия рубцовых изменений в миокарде и является потенциально летальной аритмией, которую тяжело лечить лекарственными методами и с помощью катетерной аблации. Частыми причинами формирования рубца являются инфаркт миокарда, кардиомиопатия, саркоидоз, аритмогенная дисплазия правого желудочка и операция на сердце [42]. Для выявления зон аритмии современная электрофизиология располагает методиками субстратного электроанатомического картирования, которые позволяют определить участки сниженного вольтажа на границах рубцовых зон и изолированные диастолические потенциалы внутри низковольтажных рубцовых зон (см. рис. 1, *б*) [23, 42]. Однако аблация МЖТ, ассоциированной с рубцом, до сих пор остается сложной задачей. Это связано с тем, что для картирования МЖТ необходимо проводить точечное электрическое картирование эндокарда с возможным эпикардиальным картированием в зависимости от распространенности рубца. Необходимо учитывать интрамуральное распространение волны возбуждения, которую невозможно проследить с помощью электрического картирования. Продолжительность процедуры картирования и аблации часто составляет около 6 ч при эффективности 70%.

Использование МРТ сердца при аблации МЖТ, ассоциированной с рубцом, до сих пор находится на стадии изучения. Магнитно-резонансная томография сердца с отсроченным контрастированием (МРТОК) широко используется для выявления рубцовых зон у пациентов с ишемической и неишемической кардиомиопатией (рис. 2, *б*). В нескольких клинических исследованиях показано наличие взаимосвязи между характеристиками рубца, выявленного при МРТОК (объем, трансмуральность, пограничная зона), и риском развития МЖТ [37]. В недавно проведенных исследованиях продемонстрировано, что МРТОК можно использовать в предоперационном периоде при планировании аблации МЖТ.

H. Ashikaga и соавт. использовали эпикардиальную сетку с 300 электродами для получения электрических карт высокого разрешения при МЖТ на модели инфаркта у свиней [3]. Полученные карты были наложены на срезы МРТОК высокого разрешения (0,39 × 0,39 × 0,39 мм) для оценки взаимосвязи распространения волны возбуждения при МЖТ и морфологии рубца. Детализированные изображения рубца позволили выявить ранее не известные характеристики, такие как трехмерные изображения жизнеспособного миокарда внутри рубца и рубцовой ткани внутри зон жизнеспособного миокарда, что визуально коррелировало с идентифицированным истмусом МЖТ, определенным с помощью электрического активационного картирования. E. J. Ciaccio и соавт. дополнили эти данные, определив с помощью МРТОК возможные зоны для аблации МЖТ [6].

Детализованные анатомические изображения, полученные с помощью МРТ, используются в со-

временной электрофизиологии для установки катетеров и создания абляционных повреждений. Разработаны различные методики, позволяющие совместить координаты расположения катетера для электроанатомического картирования с ранее полученными с помощью МРТ трехмерными изображениями. J. Dong и соавт. отметили, что среди пациентов с вариантной анатомией ЛВ у 47% больных трехмерные изображения помогли при проведении абляции [9]. Кроме того, трехмерные изображения предсердий способствовали созданию необходимых абляционных повреждений в зонах, в которых было сложно позиционировать абляционный катетер (например область между ушком ЛП и левыми ЛВ). Однако даже при использовании трехмерных изображений во время циркулярной изоляции устьев ЛВ триггеры удалось устранить только у 32% пациентов [9]. Для полной изоляции триггеров в ЛВ требовалось дополнительное электроанатомическое картирование и абляция специализированных проводящих путей. Другие исследователи при циркулярной изоляции устьев ЛВ создавали более обширные повреждения с помощью абляционных катетеров с ирригацией и эффективностью примерно 50–60% [16].

Эти результаты обращают внимание на ограничения в применении трехмерных изображений при проведении абляций. Во-первых, анатомия на полученных изображениях может не совпадать с анатомическими ориентирами при проведении операции. Изменения размеров камер сердца, связанные с различной частотой сердечных сокращений, ритмом и объемом заполнения камер, не учитываются при сопоставлении изображений, что может приводить к ошибкам в позиционировании катетеров. Дополнительные проблемы связаны с движением пациента во время исследований, дыхательными движениями и сокращением сердца, включая также подвижность ЛВ. Во-вторых, маркеры, с помощью которых обозначаются абляционные точки и подтверждается уменьшение вольтажа локальных электрограмм, не всегда свидетельствуют о создании трансмурального повреждения или непрерывной линии абляции [9]. Важными факторами в создании необходимых повреждений являются площадь контакта электрода и ткани, а также длительность воздействия [44]. Эти факторы сложно оценить с помощью флюороскопии и электроанатомического картирования. С помощью современных технологий, в том числе внутрисосудистого ультразвука (ВСУ), сложно спрогнозировать протяженность абляционных линий.

Внутрисосудистый ультразвук повышает точность абляции и достаточно часто используется в клинической практике [2]. Эта методика применяется для визуализации контакта электрода с тканью. Появление микропузырьков в месте контакта абляционного электрода с тканью свидетельствует об адекватном контакте во время абляции. При повышенной температуре ткани во время абляции образуются более крупные пузырьки. При этом происходит карбонизация ткани и формирование сгустков крови. Однако ВСУ имеет ограничения: требуется сосудистый доступ, необходимо манипулировать отдельным катетером, ультразвуковые срезы ограничены. То, что с помощью ВСУ можно дифференцировать области абляции от жизнеспособных тканей, не установлено.

Существует ряд причин, по которым интраоперационная МРТ сердца является хорошей методикой для проведения катетерных абляций. С помощью МРТ можно визуализировать создаваемые повреждения. Получение изображений в различных плоскостях предоставляет возможность визуализировать катетеры, анатомию и контакт электрода с тканью. Ошибок позиционирования электродов, возникающих при использовании трехмерных изображений, полученных до операции, по большей части можно будет избежать, так как трехмерные изображения МРТ, полученные в реальном времени и до операции, находятся в той же системе координат. При необходимости во время операции можно повторить МРТ.

За последние 15 лет разработаны методики, позволяющие проводить электрофизиологические процедуры полностью под контролем МРТ. Впервые данная методика была использована A. C. Lardo и соавт. в 2000 г. [20]. Магнитно-резонансная томография была использована для управления неферромагнитным электрофизиологическим катетером при его продвижении из внутренней яремной вены в различные области ПП и ПЖ. Исследователи также показали, что возможно мониторировать и выполнять абляции в сканере МРТ (рис. 3, *а*). Нанесение радиочастотной энергии может вызвать выраженное искажение изображения. Этого удалось избежать с помощью специального 10 МГц фильтра. После проведения абляции удается визуализировать и определить распространенность повреждения с помощью МРТ в Т1- и Т2-взвешенном изображении после контрастного усиления (рис. 3, *б*).

S. Nazarian и соавт. продемонстрировали возможность выполнения базовых диагностических электрофизиологических процедур под контролем МРТ в реальном времени [25]. Во время процедуры проводилась установка неферромагнитных катетеров для записи стандартных эндограмм в ПП, пучка Гиса и верхушки ПЖ. Электрическая интерференция адекватно устранялась применением 30–300 Гц фильтра, с использованием которого можно было выявить даже низковольтажные сиг-

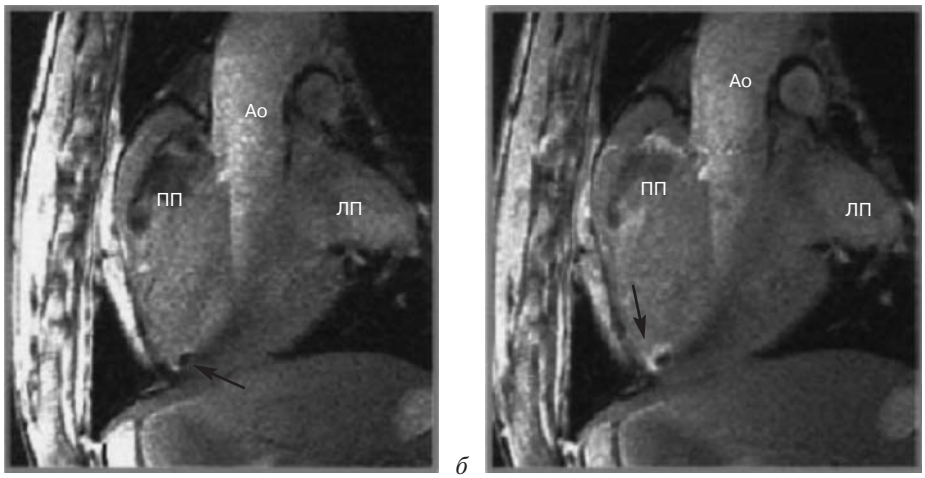

Рис. 3. МР-визуализация аблационного катетера (указан стрелкой), расположенного в верхушке правого желудочка до РЧА (*а*). Изображение после аблации (*б*) получено после внутривенного введения контрастного вещества (стрелкой указано повреждение) [20]

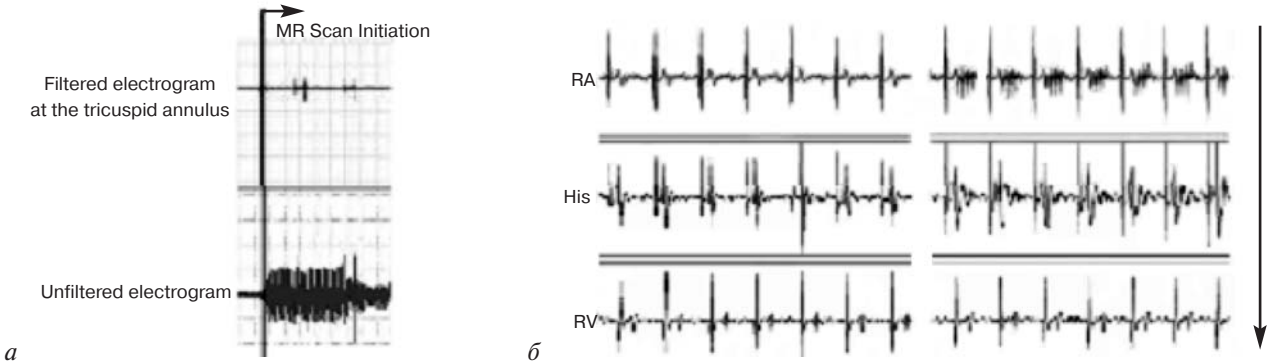

Рис. 4. Примеры биполярных внутрисердечных электрограмм (*а*), полученных до фильтрования (внизу) и после фильтрования (вверху). Примеры биполярных внутрисердечных электрограмм в различных отделах сердца, полученных без МРТ (*б*, левая колонка), и при проведении МРТ (*б*, правая колонка) с повышающимся уровнем фильтрования. RA – правое предсердие, His – пучок Гиса, RV – верхушка правого желудочка

налы пучка Гиса (рис. 4). Было показано, что навигацию с помощью МРТ можно безопасно проводить у людей.

Под контролем МРТ можно проводить также другие манипуляции во время электрофизиологических процедур. Для выполнения аблаций в ЛП необходима транссептальная пункция. Данную манипуляцию сложно проводить при измененной анатомии предсердий, когда можно ошибочно пунктировать аорту. Доказана возможность выполнения транссептальной пункции под контролем МРТ в реальном времени при прямой визуализации иглы, предсердий, овальной ямки и окружающих сосудистых структур [32]. Ретроградная катетеризация ЛЖ доступом через бедренную артерию, часто необходимая для аблации ЖТ, может быть также проведена под контролем МРТ в реальном времени [21].

Таким образом, можно выделить следующие преимущества МРТ, позволяющие использовать данный метод при проведении электрофизиологических процедур: 1) интраоперационный мониторинг созданного повреждения; 2) быстрое получение двумерных и трехмерных изображений; 3) улучшенная визуализация катетеров; 4) возможность построения анатомии и получение адекватных внутрисердечных электрограмм; 5) разработка специальных катетеров для проведения процедур под контролем МРТ.

Важным преимуществом проведения аблации под контролем МРТ является высокое пространственное и временно́е разрешение МРТ. Типичная конечная точка аблации – отсутствие проводимости через зону аблации и/или неспособность повторно вызывать аритмию с помощью стимуляции и введения лекарственных препаратов. Распространение электрических сигналов зависит от многих факторов, включая изменение температуры при проведении аблации. Некоторые из этих факторов могут быть обратимыми, приводя к повторному возникновению аритмии. С помощью МРТ можно выявить участки необратимого поврежде-

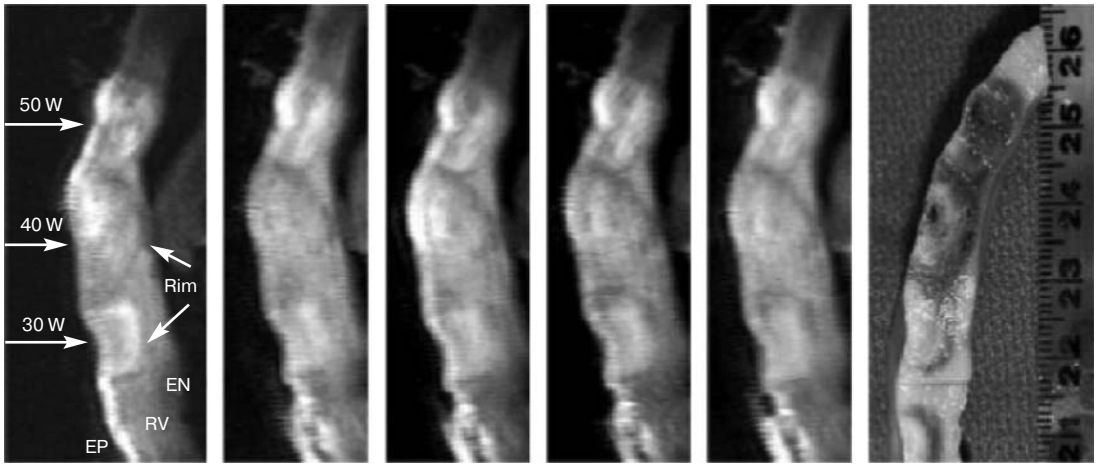

30 мин 1 ч 3 ч 6 ч 12 ч Препарат

Рис. 5. Пример Т2-взвешенного МРТ без контрастирования после эпикардиальной РЧ-аблации правого желудочка и сравнение с данными патоморфологического исследования. Изображения зон аблации получены через 30 мин, 1, 3, 6 и 12 ч после процедуры [8]

ния ткани миокарда, вызванного аблацией. Используя МР-исследование для отображения участков постаблационного повреждения, можно улучшить конечные точки проведения процедуры за счет более точной оценки поврежденной ткани в зоне аблации. Постаблационные повреждения могут быть визуализированы, потому что МРТ позволяет выявить определенный тип изменений миокарда после воздействия высокой температуры: интерстициальный отек, гиперемия, белковая денатурация, уменьшение клеток и тканевая коагуляция. Острый интерстициальный отек, вероятно, отвечающий за участок с повышенной эхогенностью, соответствует области РЧА, которую можно наблюдать на Т2-взвешенных изображениях, полученных с помощью быстрого спин-эха [20] (рис. 5). T. Dickfield и соавт. обнаружили, что участки с повышенной эхогенностью коррелируют с участками некроза. Они также отметили, что «пробелы» в линиях аблации при патоморфологическом исследовании соответствовали таковым на изображениях [8]. Визуализацию повреждений проводили с помощью Т2-взвешенных изображений, которые получали через 2 мин после РЧА, а также через промежутки времени от 30 мин до 12 ч после процедуры [8, 20]. С помощью Т2-взвешенных изображений можно оценить участки повреждения и непрерывность повреждения в течение процедуры аблации. Были также изучены Т1-взвешенные бесконтрастные МР-изображения после РЧА [8].

МР-исследования постаблационных линий проводили на желудочках сердца с толщиной миокарда около 10 мм. Отображение миокарда предсердий с толщиной меньше 3 мм представляет особый клинический интерес в связи с трудностью достижения долгосрочного эффекта после изоляции легочных вен при ФП. D. C. Peters и соавт. продемонстрировали трехмерное МРТ с контрастным усилением и синхронизацией с дыханием при проведении аблации ЛП через 10–15 мин после внутривенного введения контрастного вещества. Синхронизация с дыханием позволяет получать трехмерные изображения высокого разрешения без потребности в длительной задержке дыхания.

На сегодняшний день этот метод используется непосредственно после аблации и уменьшает потребность в повторных процедурах. Высокая разрешающая способность трехмерной МРТ с отсроченным усилением может также быть полезной для выявления пациентов, у которых с меньшей вероятностью будет эффективна аблация [28]. Такая высокая разрешающая способность изображений выполнима не у всех пациентов. В вышеописанных исследованиях получение изображений заняло 5–10 мин, и 10–30% пациентов были исключены из анализа из-за плохого качества изображения, что было связано с движением пациентов во время исследования и НРС.

На получаемое изображение влияет выбор импульсной последовательности. Для МРТ используются как ускоренные, так и градиентные импульсные последовательности. Стандартный протокол исследования включает в себя Т1-взвешенные изображения (TR соответствует интервалу *R–R*), а также кино-МРТ (True-FISP). Новые технологии дают возможность получать изображения в реальном времени. Параллельные методы получения изображений позволяют улучшить временно́е разрешение, не изменяя пространственное. Данные методы ускоряют получение изображений зоны интереса путем покрытия данной зоны с помощью нескольких воспринимающих катушек с различной пространственной чувствительностью.

В то время как текущие параметры получения изображений достаточны для двумерных планарных изображений, для идеальной визуализации катетеров и анатомических ориентиров необходимы мультипланарные двумерные или даже трехмерные изображения, требующие дальнейших исследований [19, 27].

С помощью флюороскопии возможно получение изображений, на которых можно легко определить катетер в целом и его кончик. В свою очередь, двумерные МР-изображения представляют собой срезы толщиной примерно 5–10 мм. Изогнутые катетеры могут присутствовать и отсутствовать на МР-изображениях, что ведет к ложному представлению о локализации кончика катетера.

В доклинических исследованиях было показано, что отсутствие четкой информации о расположении кончика катетера может привести к травмированию тканей и развитию локальных гематом. Кроме того, вследствие неправильного расположения катетера возможна аблация в нежелаемых зонах. Один из возможных методов визуализации заключается в том, что сначала необходимо идентифицировать часть катетера, а потом вручную выставить срез, на котором определяется кончик катетера.

При проведении сосудистых манипуляций катетер локализуется в копланарном сегменте кровеносного сосуда, поэтому для визуализации катетера и его кончика необходимо минимальное изменение проекции среза. Для навигации в камерах сердца необходимо часто вручную менять проекции.

Одно из возможных решений данной проблемы состоит в прямой автоматической передаче изображений катетера с помощью сенсоров положения, встроенных в катетер. Пятнадцать лет назад C. L. Dumoulin и соавт. описали одномерные МР-проекции по осям x, y и z для определения положения маленькой ресиверной катушки, расположенной в кончике катетера, в трехмерном пространстве [11]. С того времени методика была усовершенствована, и теперь возможно автоматическое изменение проекции в реальном времени для определения положения кончика катетера при различных манипуляциях [12]. Катетеры с многочисленными катушками и различные алгоритмы сдвига изображений разработаны для уменьшения временны́х затрат для визуализации катетеров. Существуют и другие методики для получения изображений катетеров с помощью магнитного и электрического полей, которые также могут быть использованы для отслеживания локализации катетеров при проведении МРТ [5, 13, 26].

Другим важным фактором, влияющим на возможность управления катетерами с помощью МРТ, является необходимость проведения манипуляций в узком туннеле МР-томографа. Наличие в клинике коротких и широких туннелей МР-томографов с высоким напряжением магнитного поля делает эту проблему менее актуальной. Удаленное управление катетерами также является предметом особого интереса у электрофизиологов [9]. Некоторые из предложенных методик можно применять при проведении операций под контролем МРТ. Недавно были проведены операции аблации ФП, при выполнении которых управление катетерами осуществлялось с помощью робота [34]. Кроме того, существует методика удаленного управления катетерами в статическом магнитном поле, создаваемом с помощью специальных катушек [35, 38].

Наиболее важным вопросом, связанным с применением новой диагностической или лечебной методики, является безопасность. Выполнено достаточное количество исследований, в которых изучались проблемы безопасности применения МРТ, связанные с воздействием электромагнитного поля и перегреванием тканей [14, 41].

Основным аспектом проведения электрофизиологических процедур под контролем МРТ является применение неферромагнитного инструментария.

Электрический ток, возникающий в момент дефибрилляции, может приводить к появлению выраженных смещающих сил в сильном магнитном поле, поэтому дефибрилляцию необходимо проводить так, чтобы дефибрилляционные электроды располагались как можно дальше от туннеля МР-томографа [31].

Не меньшее внимание необходимо уделять ферромагнитным характеристикам и возможности совместного применения с МРТ другого оборудования, включающего приборы для мониторинга физиологических функций, источники энергии для аблации и стимуляции, а также анестезиологическое оборудование [33].

Важной остается проблема проведения МРТ у пациентов с имплантированными устройствами, электрокардиостимуляторами и кардиовертерами-дефибрилляторами. При проведении МРТ статическое магнитное поле может привести к смещению имплантированного устройства и вызвать изменения в программе, ингибировать аппарат, активировать антитахикардитическую стимуляцию [15, 17, 22, 40]. В современных устройствах используются менее ферромагнитные материалы, и таким образом повышается устойчивость устройства к электромагнитной интерференции [39]. Однако на сегодняшний день количество исследований при наличии различных устройств в условиях МРТ ограничено [24, 36, 39]. Для рутинного применения у пациентов с имплантированными устройствами требуются четко спланированные

протоколы отбора пациентов, мониторинга и проведения МРТ.

ЗАКЛЮЧЕНИЕ

Получение более точной информации об анатомических основах сердца при нарушениях сердечного ритма повышает роль катетерной аблации таких сложных нарушений ритма, как фибрилляция предсердий и желудочковые тахикардии, ассоциированные с рубцом. Появилась возможность применять МРТ с контрастным усилением при выполнении аблации, что позволяет отслеживать компетентность линии аблации, управлять катетерами. Современные технологии визуализации могут способствовать увеличению эффективности лечения пациентов со сложными нарушениями ритма сердца, например с постоянной формой фибрилляции предсердий и желудочковыми тахикардиями, ассоциированными с рубцом.

Работа выполнена при поддержке ГК 02.740.11.0304.

ЛИТЕРАТУРА

1. *Aryana, A.* Remote magnetic navigation to guide endocardial and epicardial catheter mapping of scar-related ventricular tachycardia / A. Aryana, A. d'Avila, E. K. Heist et al. // Circulation. – 2007. – Vol. 115. – P. 1191–1200.
2. *Asirvatham, S. J.* Advances in imaging for cardiac electrophysiology / S. J. Bruce, C. J. Asirvatham, P. A. Friedman // Coron. Artery. Dis. – 2003. – Vol. 14. – P. 3–13.
3. *Ashikaga, H.* Magnetic resonance-based anatomical analysis of scar-related ventricular tachycardia: implications for catheter ablation / H. Ashikaga, T. Sasano, J. Dong et al. // Circ. Res. – 2007. – Vol. 101. – P. 939–947.
4. *Bello, D.* Infarct morphology identifies patients with substrate for sustained ventricular tachycardia / D. Bello, D. S. Fieno, R. J. Kim et al. // J. Am. Coll. Cardiol. – 2005. – Vol. 45. – P. 1104–1108.
5. *Ben-Haim, S. A.* Nonfluoroscopic, *in vivo* navigation and mapping technology / S. A. Ben-Haim, D. Osadchy, I. Schuster et al. // Nat. Med. – 1996. – Vol. 2. – P. 1393–1395.
6. *Ciaccio, E. J.* Model of reentrant ventricular tachycardia based on infarct border zone geometry predicts reentrant circuit features as determined by activation mapping / E. J. Ciaccio, H. Ashikaga, R. A. Kaba et al. // Heart Rhythm. – 2007. – Vol. 4. – P. 1034–1045.
7. *Cury, R. C.* Relationship of the esophagus and aorta to the left atrium and pulmonary veins: implications for catheter ablation of atrial fibrillation / R. C. Cury, S. Abbara, S. Schmidt et al. // Heart Rhythm. – 2005. – Vol. 2. – P. 1317–1323.
8. *Dickfeld, T.* Characterization of acute and subacute radiofrequency ablation lesions with nonenhanced magnetic resonance imaging / T. Dickfeld, R. Kato, M. Zviman et al. // Heart Rhythm. – 2007. – Vol. 4. – P. 208–214.
9. *Dong, J.* Initial experience in the use of integrated electroanatomic mapping with three-dimensional MR/CT images to guide catheter ablation of atrial fibrillation / J. Dong, T. Dickfeld, D. Dalal et al. // J. Cardiovasc. Electrophysiol. – 2006. – Vol. 17. – P. 459–466.
10. *Dong, J.* Technology insight: catheter ablation of the pulmonary veins in the treatment of atrial fibrillation / J. Dong, H. Calkins // Nat. Clin. Pract. Cardiovasc. Med. – 2005. – Vol. 2. – P. 159–166.
11. *Dumoulin, C. L.* Real-time position monitoring of invasive devices using magnetic resonance / C. L. Dumoulin, S. P. Souza, R. D. Darrow // Magn. Reson. Med. – 1993. – Vol. 29. – P. 411–415.
12. *Elgort, D. R.* Real-time catheter tracking and adaptive imaging / D. R. Elgort, E. Y. Wong, C. M. Hillenbrand et al. // J. Magn. Reson. Imaging. – 2003. – Vol. 18. – P. 621–626.
13. *Gepstein, L.* A novel method for nonfluoroscopic catheter-based electroanatomical mapping of the heart. *In vitro* and *in vivo* accuracy results / L. Gepstein, G. Hayam, S. A. Ben-Haim // Circulation. – 1997. – Vol. 95. – P. 1611–1622.
14. Guidelines for limiting exposure to time-varying electric, magnetic, and electromagnetic fields (up to 300 GHz). International Commission on Non-Ionizing Radiation Protection // Health Phys. – 1998. – Vol. 74. – P. 494–522.
15. *Hayes, D. L.* Effect of 1.5 tesla nuclear magnetic resonance imaging scanner on implanted permanent pacemakers / D. L. Hayes, D. R. Holmes, Jr., J. E. Gray // J. Am. Coll. Cardiol. – 1987. – Vol. 10. – P. 782–786.
16. *Hocini, M.* Prevalence of pulmonary vein disconnection after anatomical ablation for atrial fibrillation: consequences of wide atrial encircling of the pulmonary veins / M. Hocini, P. Sanders, P. Jais et al. // Eur. Heart J. – 2005. – Vol. 26. – P. 696–704.
17. *Kalin, R.* Current clinical issues for MRI scanning of pacemaker and defibrillator patients / R. Kalin, M. S. Stanton // Pacing Clin. Electrophysiol. – 2005. – Vol. 28. – P. 326–328.
18. *Kato, R.* Pulmonary vein anatomy in patients undergoing catheter ablation of atrial fibrillation: lessons learned by use of magnetic resonance imaging / R. Kato, L. Lickfett, G. Meininger et al. // Circulation. – 2003. – Vol. 107. – P. 2004–2010.
19. *Kyriakos, W. E.* Generalized encoding through the use of selective excitation in accelerated parallel MRI / W. E. Kyriakos, W. S. Hoge, D. Mitsouras // NMR Biomed. – 2006. – Vol. 19. – P. 379–392.
20. *Lardo, A. C.* Visualization and temporal/spatial characterization of cardiac radiofrequency ablation lesions using magnetic resonance imaging / A. C. Lardo, E. R. McVeigh, P. Jumrussirikul et al. // Circulation. – 2000. – Vol. 102. – P. 698–705.
21. *Lederman, R. J.* Catheter-based endomyocardial injection with realtime magnetic resonance imaging / R. J. Lederman, M. A. Guttman, D. C. Peters et al. // Circulation. – 2002. – Vol. 105. – P. 1282–1284.
22. *Loewy, J.* Reconsideration of pacemakers and MR imaging / J. Loewy, A. Loewy, E. J. Kendall // Radiographics. – 2004. – Vol. 24. – P. 1257–1267.
23. *Marchlinski, F. E.* Linear ablation lesions for control of unmappable ventricular tachycardia in patients with ischemic and nonischemic cardiomyopathy / F. E. Marchlinski, D. J. Callans, C. D. Gottlieb, E. Zado // Circulation. – 2000. – Vol. 101. – P. 1288–1296.
24. *Nazarian, S.* Clinical utility and safety of a protocol for noncardiac and cardiac magnetic resonance imaging of patients with permanent pacemakers and implantable cardioverter-defibrillators at 1.5 tesla / S. Nazarian, A. Roguin, M. M. Zviman et al. // Circulation. – 2006. – Vol. 114. – P. 1277–1284.
25. *Nazarian, S.* Feasibility of real-time magnetic resonance imaging for catheter guidance in electrophysiology studies / S. Nazarian, A. Kolandaivelu, M. M. Zviman et al. // Circulation. – 2008. – Vol. 118. – P. 223–229.
26. *Nevo, E.* Method and apparatus to estimate location and orientation of objects during magnetic resonance imaging. United States Patent № 6516213 / E. Nevo. – United States, 2003.
27. *Niendorf, T.* Toward single breath-hold whole-heart coverage coronary MRA using highly accelerated parallel imaging with a 32-channel MR system / T. Niendorf, C. J. Hardy, R. O. Giaquinto et al. // Magn. Reson. Med. – 2006. – Vol. 56. – P. 167–176.
28. *Oakes, R. S.* Detection and quantification of left atrial structural remodeling with delayed-enhancement magnetic resonance imaging in patients with atrial fibrillation / R. S. Oakes, T. J. Badger, E. G. Kholmovski et al. // Circulation. – 2009. – Vol. 119. – P. 1758–1767.
29. *Pappone, C.* Circumferential radiofrequency ablation of pulmonary vein ostia: a new anatomic approach for curing atrial fibrillation / C. Pappone, S. Rosanio, G. Oreto et al. // Circulation. – 2000. – Vol. 102. – P. 2619–2628.
30. *Pappone, C.* Robotic magnetic navigation for atrial fibrillation ablation / C. Pappone, G. Vicedomini, F. Manguso et al. // J. Am. Coll. Cardiol. – 2006. – Vol. 47. – P. 1390–1400.
31. *Raman, V. K.* Interventional cardiovascular magnetic resonance imaging / V. K. Raman, R. J. Lederman // Trends Cardiovasc. Med. – 2007. – Vol. 17. – P. 196–202.
32. *Raval, A. N.* Realtime MRI guided atrial septal puncture and balloon septostomy in swine / A. N. Raval, P. V. Karmarkar, M. A. Guttman et al. // Catheter Cardiovasc. Interv. – 2006. – Vol. 67. – P. 637–643.

33. *Razavi, R.* Cardiac catheterization guided by MRI in children and adults with congenital heart disease / R. Razavi, D. L. Hill, S. F. Keevil et al. // Lancet. – 2003. – Vol. 362. – P. 1877–1882.
34. *Reddy, V. Y.* Viewsynchronized robotic image-guided therapy for atrial fibrillation ablation: experimental validation and clinical feasibility / V. Y. Reddy, P. Neuzil, Z. J. Malchano et al. // Circulation. – 2007. – Vol. 115. – P. 2705–2714.
35. *Roberts, T. P.* Remote control of catheter tip deflection: an opportunity for interventional MRI / T. P. Roberts, W. V. Hassenzahl, S. W. Hetts, R. L. Arenson // Magn. Reson. Med. – 2002. – Vol. 48. – P. 1091–1095.
36. *Roguin, A.* Modern pacemaker and implantable cardioverter-defibrillator systems can be magnetic resonance imaging safe: *in vitro* and *in vivo* assessment of safety and function at 1.5 T / A. Roguin, M. M. Zviman, G. R. Meininger et al. // Circulation. – 2004. – Vol. 110. – P. 475–482.
37. *Schmidt, A.* Infarct tissue heterogeneity by magnetic resonance imaging identifies enhanced cardiac arrhythmia susceptibility in patients with left ventricular dysfunction / A. Schmidt, C. F. Azevedo, A. Cheng et al. // Circulation. – 2007. – Vol. 115. – P. 2006–2014.
38. *Settecase, F.* Magnetically-assisted remote control (MARC) steering of endovascular catheters for interventional MRI: a model for deflection and design implications / F. Settecase, M. S. Sussman, M. W. Wilson et al. // Med. Phys. – 2007. – Vol. 34. – P. 3135–3142.
39. *Shellock, F. G.* Cardiac pacemakers and implantable cardioverter defibrillators: *in vitro* magnetic resonance imaging evaluation at 1.5 tesla / F. G. Shellock, L. Fischer, D. S. Fieno // J. Cardiovasc. Magn. Reson. – 2007. – Vol. 9. – P. 21–31.
40. *Shellock, F. G.* MR procedures: biologic effects, safety, and patient care / F. G. Shellock, J. V. Crues // Radiology. – 2004. – Vol. 232. – P. 635–652.
41. *Shellock, F. G.* Radiofrequency energy-induced heating during MR procedures: a review / F. G. Shellock // J. Magn. Reson. Imaging. – 2000. – Vol. 12. – P. 30–36.
42. *Stevenson, W. G.* Catheter ablation of monomorphic ventricular tachycardia / W. G. Stevenson // Curr. Opin. Cardiol. – 2005. – Vol. 20. – P. 42–47.
43. *Takahashi, Y.* Acute occlusion of the left circumflex coronary artery during mitral isthmus linear ablation / Y. Takahashi, P. Jais, M. Hocini et al. // J. Cardiovasc. Electrophysiol. – 2005. – Vol. 16. – P. 1104–1107.
44. *Wittkampf, F. H.* RF catheter ablation: lessons on lesions / F. H. Wittkampf, H. Nakagawa // Pacing Clin. Electrophysiol. – 2006. – Vol. 29. – P. 1285–1297.

Поступила 27.05.2011

ОРИГИНАЛЬНЫЕ СТАТЬИ

© КОЛЛЕКТИВ АВТОРОВ, 2011

УДК 616.127-007.24:616-052-085

ИСПОЛЬЗОВАНИЕ ПОКАЗАТЕЛЕЙ ДЕФОРМАЦИИ МИОКАРДА В ОТБОРЕ ПАЦИЕНТОВ НА СЕРДЕЧНУЮ РЕСИНХРОНИЗИРУЮЩУЮ ТЕРАПИЮ

О. Л. Бокерия*, Я. Р. Шадания, И. И. Аверина, М. Ю. Мироненко, В. И. Донцова, Н. Н. Соболева

Научный центр сердечно-сосудистой хирургии им. А. Н. Бакулева (дир. – академик РАМН Л. А. Бокерия) РАМН, Москва

Работа посвящена изучению эффективности сердечной ресинхронизирующей терапии (СРТ) у пациентов с хронической сердечной недостаточностью (ХСН) II–IV ФК по NYHA. Обследованы 30 пациентов с ХСН на фоне ишемической (6,7%) и дилатационной кардиомиопатии (90%), а также кардиомиопатии смешанного генеза (3,3%). По данным тканевого допплеровского исследования в режиме стрейн предикторами хорошего ответа на СРТ явились показатели задержки пиковых систолических скоростей более 60 мс между базальными и средними сегментами межжелудочковой перегородки и боковой стенкой левого желудочка.

Ключевые слова: сердечная ресинхронизирующая терапия, электрическая диссинхрония, тканевая допплерография в режиме стрейн.

The paper is dedicated to the study of effectiveness of cardiac resynchronized therapy (CRT) in patients with chronic heart failure (CHF) II–IV FC according to NYHA. 30 patients with CHF against the background of ischemic (6.7%) and dilatation cardiomyopathy (90%), and also cardiomyopathy of mixed genesis (3.3%) were examined. According to the data of tissue Doppler examination in the strain regime, the predictors of a good response to CRT were indices of peak systolic speed delays more than 60 mps between basal and middle segments of interventricular septum and lateral wall of left ventricular.

Key words: cardiac resynchronized therapy, electrical dissynchronia, tissue Doppler sonography in the strain regime.

* Адрес для переписки: e-mail: obockeria@mail.ru

Ресинхронизирующая терапия – это современный метод электрофизиологической коррекции выраженной ХСН у лиц с нарушением внутрижелудочкового проведения. Такая терапия позволяет устранять нарушение внутрисердечного проведения и тем самым синхронизировать сокращение камер сердца и отдельных участков миокарда, что повышает эффективность работы сердца, снижая выраженность ХСН [2, 3].

Механизм диссинхронии миокарда является существенным компонентом патогенеза выраженной ХСН, а также частым спутником острого крупноочагового инфаркта миокарда (ИМ). Диссинхрония проявляется асинхронным сокращением желудочков, систолической и диастолической дисфункцией, митральной и трикуспидальной регургитацией. Диссинхрония может быть систолической (у трети больных), диастолической (у каждого пятого больного) и смешанной (встречается более чем у 40% пациентов). Также различают внутрижелудочковую, межжелудочковую и предсердно-желудочковую диссинхронию [1, 9]. Первоначально внутрижелудочковая диссинхрония определялась при рутинном эхокардиографическом (ЭхоКГ) исследовании в М-режиме как смещение во времени систолического утолщения задней стенки ЛЖ по отношению к межжелудочковой перегородке. В дальнейшем для диагностики диссинхронии стал применяться более точный количественный метод оценки – тканевая допплерэхокардиография (ТДЭхоКГ) [13].

Определение диссинхронии по деформации (strain) производится в режиме параметрических изображений цветового тканевого допплеровского картирования. Преимущество данной методики состоит в том, что ее использование позволяет дифференцировать активное сокращение от пассивного движения. Это особенно важно для пациентов с ишемической кардиомиопатией [11]. Данные литературы свидетельствуют о высокой чувствительности технологии оценки деформации миокарда в прогнозе обратного ремоделирования ЛЖ при СРТ, превосходящей чувствительность скоростных характеристик движения стенок. Показано, что задержка пиковых систолических скоростей средних и базальных сегментов боковой стенки ЛЖ по сравнению с МЖП более чем на 400 мс обладает чувствительностью 93% и специфичностью 88%, а при анализе 12 базальных и средних сегментов с расчетом специальной деформации, превышающей 60 мс, чувствительность достигает 100% [3].

ПРИНЦИПЫ АНАЛИЗА ДЕФОРМАЦИИ

Деформация любого трехмерного объекта возникает одновременно во всех трех плоскостях. В миокарде это продольное, поперечное и циркулярное движение. В систолу происходит продольное укорочение, радиальное (поперечное) утолщение и циркулярное укорочение волокон. Следовательно, стенки миокарда деформируются в трех направлениях: продольном, поперечном и круговом. По принципу несжимаемости миокарда радиальное утолщение компенсируется продольным и циркулярным укорочением [3, 4]. Но с помощью ультразвуковых технологий в один момент времени можно исследовать только одно направление в плоскости луча. Деформация миокарда меньше подвержена влиянию пассивного движения миокарда, и ее значения являются однородными в левом желудочке здоровых индивидуумов. Методика записи, сохранения и обработки данных позволяет измерять тканевые скорости, пиковую систолическую скорость деформации, пиковую раннюю и позднюю диастолическую скорость деформации, пиковую систолическую деформацию в течение одного и того же сердечного цикла [1, 10]. В нормальном миокарде пиковую деформацию измеряют в конце систолы, записывают три полноценных сердечных цикла при нормальном синусовом ритме и 8 сердечных циклов при мерцательной аритмии, при задержке дыхания на вдохе (чтобы минимизировать смещение изображения). Чрезвычайно важна синхронизация записей изображения с открытием и закрытием аортального клапана [5–7, 15].

Продольную деформацию можно получить при записи изображения в 3-камерной (задней и переднесептальной стенок ЛЖ), 2-камерной (нижней и передней стенок ЛЖ) и 4-камерной проекциях (латеральной, септальной стенок ЛЖ и свободной стенки правого желудочка). При измерении радиальной деформации МЖП часто наблюдаются артефакты из-за сложной морфологической и функциональной архитектуры двойного слоя волокон кардиомиоцитов левого и правого желудочков. В литературе описаны два способа расчета деформации миокарда – Эйлера и Лагранжа. Их так и называют – деформация Эйлера (Eulerian-natural strain), или истинная деформация, и деформация Лагранжа (Lagrangian strain) [2, 9, 13].

Деформация (S) определяется как деформация объекта или участка, отнесенная к его исходной длине:

$$S = \frac{L - L_o}{L_o},$$

где L_o – исходная длина участка миокарда; L – длина участка миокарда после деформации.

Если длина миокарда известна не только до ($L(t_o)=L_o$) и после деформации, но и в каждый момент времени t в процессе деформации – $L(t)$, то такая деформация называется мгновенной:

$$S(t) = \frac{L(t) - L(t_o)}{L(t_o)}.$$

Деформация Лагранжа определяется как мгновенное укорочение или удлинение миокарда по отношению к исходной длине миокарда, а деформация Эйлера, или истинная деформация (S_N), – как мгновенное укорочение или удлинение миокарда по отношению к мгновенной длине миокарда:

$$dS_N(t)=(L\ (t+dt)-L(t))/L(t)=(v_2(t)-v_1(t))/L(t),$$

где v_2 и v_1 – конечные скорости сегмента L, dt – бесконечно малая величина короткого временнóго интервала.

Если просуммировать все бесконечно малые величины деформации, то общая истинная деформация определяется следующим образом:

$$S_N(t)=\int_{t_0}^{t} dS_N(t).$$

Зависимость между деформациями Лагранжа и Эйлера нелинейная:

$$S_N(t)=ln(1-S(t)) \text{ или } S(t)= exp(S_N(t)-1).$$

Взаимосвязь между скоростью деформации (S_R) Лагранжа и Эйлера выражается формулой:

$$S_R(t)= \frac{dS_N(t)dt}{1+S(t)}.$$

Чрезвычайно важной задачей в настоящее время является идентификация пациентов, которые получат пользу от СРТ (у 30% пациентов с ХСН ресинхронизирующая терапия оказывается неэффективной), что существенно снизит заболеваемость и смертность у этой категории больных [12, 14].

МАТЕРИАЛ И МЕТОДЫ

В исследование были включены 30 пациентов с ХСН II–IV ФК по NYHA, с исходно сниженной сократительной функцией левого желудочка, фракцией выброса, равной 35% и менее, несмотря на оптимальную медикаментозную терапию, при наличии как синусового ритма, так и нарушений ритма сердца (фибрилляция предсердий, трепетание предсердий, желудочковая экстрасистолия, желудочковая тахикардия), при величине комплекса *QRS*, равной 120 мс или более, при наличии признаков диссинхронии по результатам тканевого допплеровского исследования, до проведения СРТ и с последующим динамическим наблюдением через 6 мес после имплантации ресинхронизирующего устройства. В исследовании принимали участие лица мужского (n=21) и женского пола (n =9) в возрасте от 32 до 74 лет (средний возраст 52,8 ± 10 лет). Признаки ХСН II ФК по NYHA отмечались у 15 (50%) пациентов, III ФК – у 13 (43,3%), IV ФК – у 2 (6,7%).

Хроническая сердечная недостаточность на фоне дилатационной кардиомиопатии (ДКМП) диагностирована у 27 (90%) пациентов, на фоне ишемической кардиомиопатии (ИКМП) – у 2 (6,7%), у 1 (3,3%) пациента выявлена кардиомиопатия смешанного генеза.

Гемодинамически значимые стенозы коронарных артерий диагностированы у 7 (23,3%) пациентов: 65% стеноз передней межжелудочковой ветви (ПМЖВ) – у 3 (10%) пациентов, сочетание 50% стеноза ПМЖВ и 75% стеноза правой коронарной артерии (ПКА) – у 1 (3,33%), 55% стеноз огибающей ветви (ОВ) и 50% стеноз ПМЖВ – у 1 (3,33%), стеноз 50% и более ПКА + ОВ + ПМЖВ + ДВ + ЗМЖВ – у 2 (6,7%) пациентов. Постинфарктный кардиосклероз выявлен у 7 (23,3%) пациентов, аневризма верхушки левого желудочка – у 2 (6,7%). У 14 (46,6%) пациентов документирована полная блокада левой ножки пучка Гиса (БЛНПГ), у 1 (3,3%) пациента – полная блокада правой ножки пучка Гиса (БПНПГ). Выявлена АВ-блокада II степени у 1 (3,33%) пациента, АВ-блокада III степени – у 9 (30%) пациентов, из них 5 (16,6%) пациентам АВ-блокада создана РЧ-модификацией АВ-узлового проведения.

Эхокардиографические исследования выполнялись по разработанному нами протоколу на ультразвуковом сканере Vivid-7 фирмы «General Electric» (США) с использованием трансторакального датчика S3 с синхронной регистрацией электрокардиограммы. Протокол включал в себя регистрацию и оценку следующих показателей: конечного диастолического объема левого желудочка (КДО ЛЖ), конечного систолического объема (КСО) ЛЖ, конечного диастолического размера (КДР) ЛЖ, конечного систолического размера (КСР) ЛЖ, фракцию выброса (ФВ) ЛЖ, митральную регургитацию (МР).

Методом стрейна оценивали деформацию миокарда в каждом сегменте стенки миокарда. Для количественного анализа цифровой «кинопетли» тканевого допплеровского изображения миокарда использовалась реконструктивная кривая скорости движения. Перед началом исследования проводилась установка меток на синхронном отведении ЭКГ. Датчик устанавливали в продольном верхушечном срезе для изучения продольной деформации миокарда, в коротких парастернальных срезах – для изучения радиальной (трансмуральной) деформации, циркулярная деформация изучалась по короткому срезу, при этом реконструированная кривая скорости движения строилась вдоль стенки в боковом отделе. Зона интереса располагалась в центре изображения параллельно лучу. Выбирали уровень контрастности 2D ТДИ, который подчеркивал границу между тканью миокарда и полостью сердца, контролировали высокую частоту кадров. Перед выведением графика деформации проводилась запись четырех сердечных циклов и более при наличии у пациентов синусового ритма. При аритмии записывали около восьми сердечных циклов. Показатели деформации были получены в программе постобработки

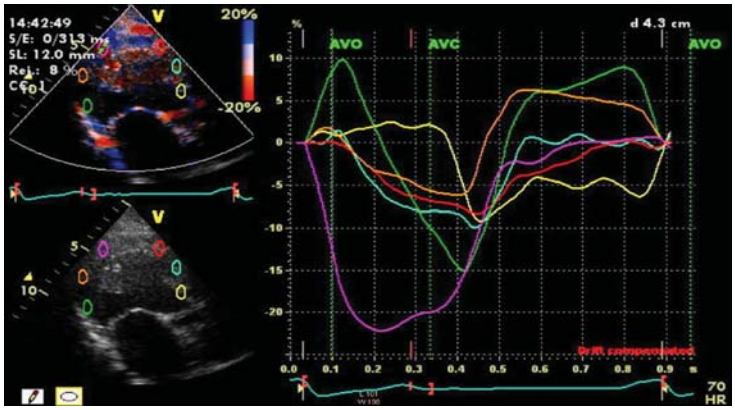

Рис. 1. Продольная внутрижелудочковая диссинхрония (по данным двумерного стрейна) у пациента с ХСН с полной блокадой левой ножки пучка Гиса до имплантации ресинхронизирующего устройства

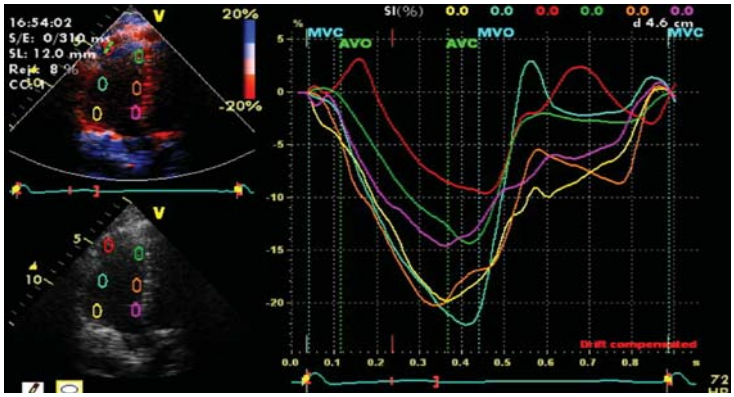

Рис. 2. Продольный внутрижелудочковый стрейн у пациента с ХСН с полной блокадой левой ножки пучка Гиса через 6 мес после СРТ

тканевого допплеровского изображения миокарда – *Q*-lab. Внутрижелудочковая диссинхрония рассчитывалась как разность между пиками систолической деформации базального, среднего и верхушечного сегментов боковой стенки и межжелудочковой перегородки (рис. 1).

У больных с ХСН до имплантации ресинхронизирующих устройств показатели продольной деформации по боковой стенке ЛЖ составили: между базальным и средним сегментом – 45 мс, между средним и верхушечным сегментом – 48 мс; по МЖП: между базальным и средним сегментом – 55 мс, между средним и верхушечным сегментом – 45 мс; между базальными сегментами МЖП и БСЛЖ – 83 мс, между средними сегментами МЖП и БСЛЖ – 75 мс, между верхушечными сегментами МЖП и БСЛЖ – 55 мс.

Через 6 мес при повторном исследовании выявлено, что ответ на ресинхронизирующую терапию отмечен у пациентов, у которых признаки диссинхронии были более выраженными. Результаты исследования составили: между базальным и средним сегментом – 30 мс, между средним и верхушечным сегментом – 28 мс; по МЖП: между базальным и средним сегментом – 34 мс, между средним и верхушечным сегментом – 30 мс; между базальными сегментами МЖП и БСЛЖ – 55 мс, между средними сегментами МЖП и БСЛЖ – 50 мс, между верхушечными сегментами МЖП и БСЛЖ – 55 мс (рис. 2).

ЗАКЛЮЧЕНИЕ

Несмотря на то что с использованием данной технологии можно получить достоверную информацию о функции миокарда во время сердечного цикла, необходимо помнить и о факторах, ограничивающих получение качественного изображения [6, 8, 11]. Преимуществом определения диссинхронии по деформации в режиме параметрических изображений цветового тканевого допплеровского картирования является возможность дифференцировать активное сокращение от пассивного движения. Методика стрейн обладает высокой предсказательной ценностью для хорошего ответа на СРТ и, таким образом, может быть рекомендована для использования при отборе пациентов на СРТ [12, 14].

ЛИТЕРАТУРА

1. *Алехин, М. Н.* Тканевой допплер в клинической эхокардиографии / М. Н. Алехин. – М.: Инсвязьиздат, 2005.
2. *Константинов, Б. А.* Деформация миокарда и насосная функция сердца / Б. А. Константинов, В. А. Сандриков, Т. Ю. Кулагина. – М.: СТРОМ, 2006.
3. *Ткаченко, С. Б.* Тканевое допплеровское исследование миокарда / С. Б. Ткаченко, Н. Ф. Берестень. – М.: Реальное время. – 2006.
4. *Abraham, T.* Imaging cardiac resynchronization therapy / T. Abraham, D. Kass, G. Tonti et al. // J. Am. Coll. Cardiol. Img. – 2009. – Vol. 2, № 4. – P. 486–497.
5. *Armstrong, G.* Use of peak systolic strain as an index of regional left ventricular function: comparison with Doppler velocity during dobutamine stress and myocardial ischemia / G. Armstrong,

A. Pasquet, K. Fukamachi et al. // J. Am. Soc. Echocardiogr. – 2000. – № 13. – P. 731–737.
6. *Breithardt, O. A.* Cardiac resynchronization therapy can reverse abnormal myocardial strain distribution in patients with heart failure and left bundle branch block / O. A Breithardt, Ch. Stellbrink, H. Lieven et al. // J. Am. Coll. Cardiol. – 2003. – № 42. – P. 486–494.
7. *Costa, K. D.* Three-dimensional residual strain in midanterior canine left ventricle / K. D. Costa, K. May-Newman, D. Farr et al. // Am. J. Physiol. – 1997. – Vol. 273, № 4 (pt. 2). – P. 1968–1976.
8. *Gilman, G.* Strain rate and strain: a step-dy-step approach to image and data acquisition / G. Gilman, B. K. Khandhheria, M. E. Hagen et al. // J. Am. Soc. Echocardiogr. – 2004. – Vol. 17. – P. 1011–1020.
9. *Gorcsan, J.* The role of tissue Doppler and strain imaging in predicting response to CRT / J. Gorcsan, M. S. Suffoletto // Europace. – 2008. – Vol. 1, № 10. – P. 80–87 (Suppl. 3).
10. *Helm, R. H.* Cardiac dyssynchrony analysis using circumferential versus longitudinal strain: implications for assessing cardiac resynchronization / R. H. Helm, C. Leclercq, O. P. Faris, et al. // Circulation. – 2005. – № 111. – P. 2760–2767.
11. *Kowalski, M.* Can natural strain and strain rate quantify regional myocardial deformation? A study in healthy subjects / M. Kowalski, T. Kukulski, F. Jamal et al. // Ultrasound Med. Biol. – 2001. – № 27. – P. 1087–1097.
12. *Lim, P.* Longitudinal strain delay index by speckle tracking imaging: a new marker of response to cardiac resynchronization therapy / P. Lim, A. Buakhamsri, Z. P. Popovic, et. al. // Circulation. – 2008. – Vol. 118. – P. 1130–1137.
13. *Tatsumi, K.* Utility of comprehensive assessment of strain dyssynchrony index by speckle tracking imaging for predicting response to cardiac resynchronization therapy / K. Tatsumi, H. Tanaka, K.Yamawaki et al. // Am. J. Cardiol. – 2011. – Vol. 107, № 3. –P. 439–446.
14. *Scheffer, M. G.* Peak longitudinal strain delay is superior to TDI in the selection of patients for resynchronisation therapy / M. G Scheffer, P. F. Dessel, B. M. Gelder et al. // Neth. Heart J. – 2010. – Vol. 18, № 12. – P. 574–582.
15. *Verhaert, D.* Abstract 3249. Extended echocardiographic follow-up in patients undergoing cardiac resynchronization therapy / D. Verhaert, R. A. Grimm, C. Puntawangkoon et al. // Circulation. – 2009. – Vol. 120. – P. 771.

Поступила 11.03.2011

© КОЛЛЕКТИВ АВТОРОВ, 2011

УДК 616.12-089-092.9

РЕЗУЛЬТАТЫ ТОРАКОСКОПИЧЕСКОЙ ЛЕВОСТОРОННЕЙ ДЕСИМПАТИЗАЦИИ СЕРДЦА ДЛЯ ЛЕЧЕНИЯ ВРОЖДЕННОГО СИНДРОМА УДЛИНЕННОГО ИНТЕРВАЛА *Q–T* (экспериментальное исследование)

Л. А. Бокерия*, З. Б. Махалдиани, А. А. Ахобеков, З. И. Сатинбаев, Б. З. Махалдиани, М. А. Соборов

Научный центр сердечно-сосудистой хирургии им. А. Н. Бакулева (дир. – академик РАМН Л. А. Бокерия) РАМН, Москва

После торакоскопической левосторонней шейно-грудной симпатэктомии на модели здоровых собак интервал Q–Tc укорачивается на 8,3–18,9% (26–75 мс), в среднем на 13,9±3,4% (49,4±12,1 мс), в 94,7% случаев, при этом частота сердечных сокращений снижается незначительно, в среднем на 2,9±2,6%. Новая торакоскопическая процедура атравматична, прецизионна, безопасна и эффективна, а также сопоставима по времени с традиционными хирургическими операциями.

Ключевые слова: торакоскопические технологии, синдром удлиненного интервала Q–T, левосторонняя десимпатизация сердца.

After thoracoscopic left cervicothoracic sympathectomy on the model of healthy dogs the Q–Tc interval is shorten in 8.3–18.9% (26–75 ms), at an average 13.9±3.4% (49.4±12.1 ms), in the 94.7% cases, where the mean rate of contractions reduced insignificantly: at an average by 2.9±2.6%. A new thoracoscopic procedure is atraumatic, precise, safe and effective, and it is also time comparable with traditional surgery.

Key words: thoracoscopic technique, long Q–T syndrome, left heart sympathectomy.

Врожденный синдром удлиненного интервала *Q–T* (LQTS) является редким, но опасным для жизни расстройством электрофизиологических свойств сердца [11, 20]. Врожденный LQTS представляет собой пролонгирование сердечной деполяризации, которое возникает в результате

* Адрес для переписки: e-mail: leoan@online.ru

мутации генов, кодирующих калиевые и натриевые каналы кардиомиоцитов, что обусловливает гетерогенность данного синдрома [4, 17, 19]. Врожденный LQTS характеризуется сочетанием увеличения длительности интервала *Q–T* на ЭКГ более 440 мс и полиморфной желудочковой тахикардии (ЖТ) типа torsade de pointes, которые клинически проявляются головокружениями и синкопе, а также внезапной сердечной смертью (ВСС), в том числе в семейном анамнезе [14, 16].

Распространенность врожденного LQTS в США составляет от 1:7000 до 1:5000. Данное заболевание является причиной около 3–4 тыс. случаев ВСС ежегодно лишь в пределах США [12, 22].

Для доказательства того факта, что симпатическая нервная система индуцирует полиморфную ЖТ у большинства пациентов с LQTS, требуется проведение у больных с врожденным LQTS антиадренергической терапии. Существующие в настоящее время терапевтические методы лечения LQTS включают: терапию бета-блокаторами, имплантацию кардиовертеров-дефибрилляторов (ИКД), перманентную кардиостимуляцию. Несмотря на то что использование бета-блокаторов является наиболее эффективным методом лечения LQTS, примерно в 30% случаев сохраняются рецидивы аритмий и синкопе, а у 10% больных сохраняется риск остановки сердца или ВСС. При имплантации ИКД спорным является вопрос лечения больных с эпизодами синкопе, а также купирование тахиаритмий, индуцирующих разряды ИКД [8, 24].

Первая левосторонняя симпатическая денервация сердца для лечения врожденного LQTS была выполнена в 1970 г., затем данную операцию стали проводить в клиниках США и Западной Европы [9]. Основным недостатком симпатической денервации сердца является необходимость выполнения левосторонней или двухсторонней хирургической торакотомии, что требует относительно длительной госпитализации.

Появление новых торакоскопических технологий призвано решить данную проблему и облегчить выполнение десимпатизации сердца [1–3, 7, 23]. Сегодня в медицинских центрах различных стран накоплен более чем 35-летний опыт выполнения симпатической денервации сердца [18]. Однако техника выполнения данных операций и послеоперационные результаты значительным образом отличаются друг от друга.

В связи с этим разработка и экспериментальная апробация методических подходов выполнения торакоскопической левосторонней десимпатизации сердца, а также изучение результатов операции являются актуальными проблемами.

Цель исследования – изучить интраоперационные и ближайшие послеоперационные результаты торакоскопической левосторонней десимпатизации сердца в эксперименте.

Задачи исследования:

1. Разработать методику оперативного доступа к левому третьему шейному симпатическому ганглию, а также к верхнему отделу грудного симпатического ствола из левосторонней торакоскопии.

2. Разработать методику выполнения левосторонней шейно-грудной симпатэктомии с помощью высокочастотной (ВЧ) энергии из 3-портового левостороннего торакоскопического доступа.

3. Изучить интраоперационные и ближайшие послеоперационные результаты торакоскопической левосторонней десимпатизации сердца.

МАТЕРИАЛ И МЕТОДЫ

Исследование проводилось в 2005–2011 гг. в экспериментальном отделе НЦССХ им. А. Н. Бакулева РАМН на беспородных собаках обоего пола (n=19) с массой тела 18–23 кг. Операции заключались в грудной симпатэктомии на уровне Th_2–Th_5, пересечении аортальной ветви звездчатого узла, а также резекции нижней трети третьего шейного симпатического ганглия доступом из 3-портовой левосторонней торакоскопии.

В исследовании изменение длительности интервала *Q–T* (мс) на ЭКГ на различных этапах операции оценивалось по корригированному интервалу *Q–T* (*Q–Tc*), который рассчитывали по формуле Базетта (Bazett): $Q–Tc=Q–T(\text{мс})/\sqrt{(R–R)(\text{с})}$. Хорошим послеоперационным результатом операции считалось укорочение интервала *Q–Tc* по данным ЭКГ более чем на 10% от исходных значений (рис. 1, 2). Операции проводились на здоровых собаках, у которых интервал *Q–Tc* составлял от 315 до 424 мс, в среднем 352 ± 28,6 мс.

В работе использовалась стандартная жесткая 10-миллиметровая скошенная 30° операционная оптика, торакопорты без запорного механизма, лапароскопические диссектор и монополярный крючок (диаметр – 5 мм, длина – 320 мм). В качестве генератора ВЧ-энергии использовался коагулятор Sabre-2400 («ConMed»).

Общие операционные принципы

Операции проводились в условиях открытого пневмоторакса, ИВЛ и тотального внутривенного наркоза (пропофол, фентанил, ардуан). На столе испытуемые находились на правом боку, хирург и ассистент-оператор с оптикой находились слева от операционного стола. Процедуры осуществлялись из 3-портовой левосторонней торакоскопии. Порты располагались в виде неправильного треугольника, 1-й порт устанавливался в третьем межреберье для диссектора, 2-й порт – в четвертом для крючка, 3-й порт – в пятом для оптики.

Рис. 1. ЭКГ за 1 ч перед операцией. Интервал *Q–Tc* равен 400 мс

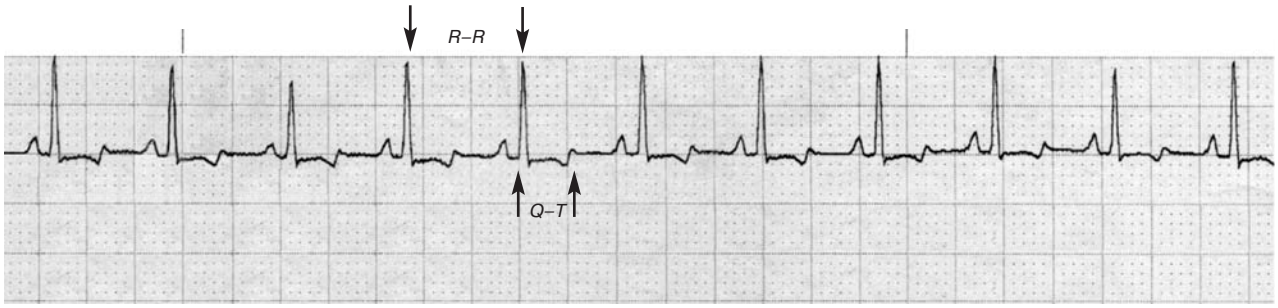

Рис. 2. ЭКГ через 1 ч после операции. Интервал *Q–Tc* равен 333 мс. Интраоперационное укорочение интервала *Q–Tc* составило 67 мс (17%)

Хирургическая тактика

Под контролем оптики проводился осмотр левой плевральной полости. Визуализировался левый грудной симпатический ствол в виде тонкого светлого тяжа, проходящего под париетальной плеврой слева от позвоночного столба. С помощью диссектора захватывался листок париетальной плевры над V ребром и отводился от левого симпатического ствола. Монополярным крючком на мощности 50 Вт проводилось пересечение симпатического ствола в середине V ребра. Затем данная процедура повторялась на уровне Th_2–Th_5 (рис. 3). После окончания грудной симпатэктомии на куполе левой плевральной полости под париетальной плеврой тупым и острым путем из жировой клетчатки выделялся левый третий шейный симпатический ганглий (звездчатый узел) и его аортальная ветвь. С помощью монополярного крючка на мощности 50 Вт проводилось пересечение аортальной ветви.

На заключительном этапе операции осуществлялось пересечение звездчатого узла на границе средней и нижней трети с сохранением дорзальных ветвей ганглия. После окончания операции через точку порта в пятом межреберье устанавливался дренаж, порты удалялись, точки их расположения ушивались наглухо, создавалась герметичность грудной клетки.

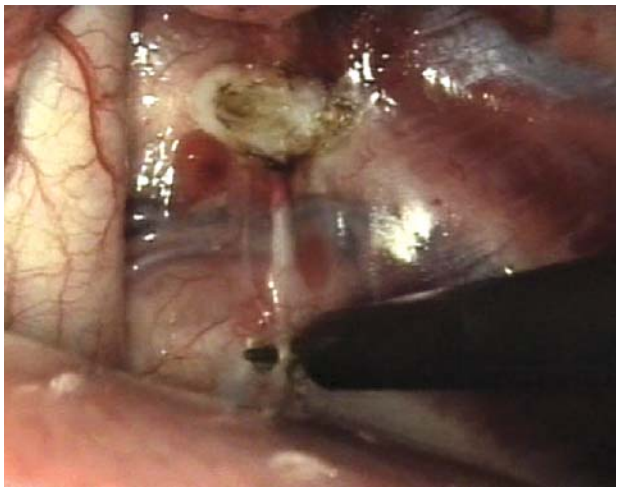

Рис. 3. Грудная симпатэктомия слева. Монополярный диатермический крючок подведен под левый симпатический ствол на уровне Th_3

РЕЗУЛЬТАТЫ

Длительность операции составила около 40 мин. Кровотечений и хирургических осложнений не было. Длительность ИВЛ в послеоперационном периоде была около 30 мин. Срок наблюдения в послеоперационном периоде (n=10) составил 3 мес. Летальности не было.

После операции интервал *Q–Tc* составил от 262 до 374 мс, в среднем 306 ± 25,4 мс (см. таблицу). При этом укорочение интервала *Q–Tc* составило 26–75 мс, в среднем 49,4 ± 12,1 мс (13,9 ± 3,4%) (см. рис. 2). Укорочение интервала *Q–Tc* более 10% (35 мс) было получено в 18 из 19 операций, то есть в 94,7% случаев.

Интраоперационные изменения интервала *Q–Tc* при выполнении всех операций приведены в таблице. После выполнения 1-й операции (n=1) укорочение интервала *Q–Tc* было незначительным

Значения интервала *Q–Tc* при выполнении левосторонней десимпатизации сердца

№ операции п/п	$Q–Tc_1$, мс	$Q–Tc_2$, мс	Δ *Q–Tc*	
			мс	%
1	315	289	26	8,3
2	354	302	52	14,7
3	316	262	54	17
4	350	306	44	12,6
5	344	300	44	12,8
6	346	310	36	10,4
7	340	300	40	11,7
8	375	326	49	13
9	364	295	69	18,9
10	343	302	41	11,9
11	424	374	50	11,8
12	400	333	67	17
13	361	300	61	16,9
14	368	326	42	11,8
15	380	305	75	17
16	339	292	47	16,9
17	333	293	40	12
18	323	277	46	14,2
19	319	281	38	11,9
Max–min	315–424	262–374	26–75	8,3–18,9
Среднее	352,3±28,6	303,8±24	48,7±12,3	13,9±3,4

Примечание. $Q–Tc_1$ – интервал *Q–Tc* до операции, $Q–Tc_2$ – после операции, Δ *Q–Tc* – укорочение интервала *Q–Tc* после операции

и составило 8,3% (26 мс). По всей видимости, неудовлетворительные результаты данной операции были связаны с исходно малым предоперационным значением интервала *Q–Tc* – 315 мс.

До операции ЧСС составляла от 143 до 179 уд/мин, в среднем 156,3 ± 9,0 уд/мин, после операции ЧСС составляла от 133 до 179 уд/мин, в среднем 152,4 ± ±20,4 уд/мин. Таким образом, после операций снижение ЧСС было минимальным и колебалось от 0 до 11 уд/мин (от 0 до 8%), что составило в среднем 3,7 ± 3,1 уд/мин (2,9 ± 2,6%). При этом в 3 из 19 случаев снижения ЧСС после операции не было.

При гистологическом исследовании резецированного участка было подтверждено выполнение манипуляций на звездчатом узле (рис. 4) и на грудном симпатическом стволе (рис. 5). При наблюдении в течение 3 мес в послеоперационном периоде (n=10) изменений длительности интервала *Q–Tc* и ЧСС по сравнению с интраоперационными результатами не было.

ОБСУЖДЕНИЕ

Ранее в экспериментах на животных было доказано, что резекция третьего шейного симпатического ганглия слева увеличивает порог фибрилляции желудочков и пролонгирует эффективный рефрактерный период [15]. Аритмогенный потенциал главным образом сосредоточен в третьем левом шейном симпатическом ганглии, в связи с этим антифибрилляторный эффект левосторонней стеллатэктомии объясняет клинический эффект левосторонней симпатической денервации сердца у пациентов с врожденным LQTS [6, 13, 23].

Основными показаниями к проведению левосторонней десимпатизации сердца являются неэффективность медикаментозного лечения и неоднократные шоковые разряды ИКД. Левосторонняя десимпатизация сердца приводит к прекращению выброса норадреналина за счет денервации на преганглионарном участке. Реиннервации при этом не происходит, так как денервация осуществляется на преганглионарном участке, а неполное удаление катехоламинов не приводит к развитию повышенной чувствительности к катехоламинам в результате такой денервации [10, 20].

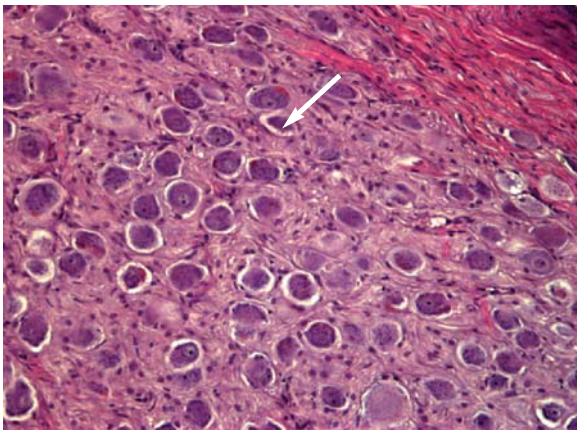

Рис. 4. Микропрепарат третьего шейного симпатического узла. Окраска гематоксилином и эозином. Ув. об. 20 × ок.10. Стрелкой указаны нервные клетки

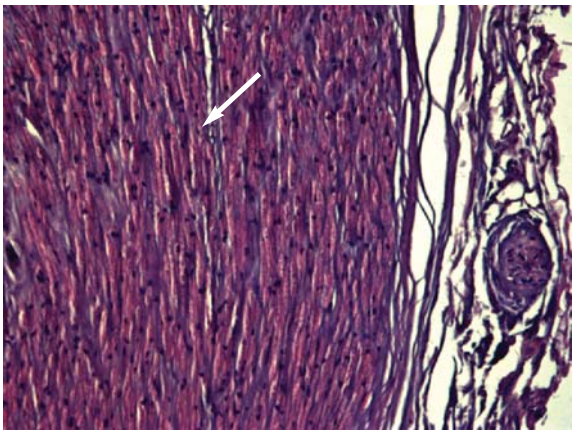

Рис. 5. Микропрепарат грудного симпатического ствола. Окраска гематоксилином и эозином. Ув. об. 20 × ок.10. Стрелкой указаны нервные аксоны

У пациентов с врожденным LQTS левосторонняя симпатэктомия нормализует интервал *Q–T*, редуцируя дисперсию *Q–T* и тем самым уменьшая возможность возникновения злокачественных аритмий [5].

В 2003 г. L. X. Wang и соавт. разработали оригинальную методику торакоскопической десимпатизации сердца для лечения врожденного LQTS. Под общей анестезией в условиях раздельной интубации бронхов выполняется резекция грудного симпатического ствола на уровне Th_2–Th_5 и резекция нижней трети третьего шейного симпатического ганглия (звездчатого узла) из левосторонней торакоскопии. В результате операции достигается адекватная десимпатизация сердца без хирургических осложнений и развития синдрома Горнера. Операция длится 30–40 мин, стационарное лечение в послеоперационном периоде составляет 2–3 дня [7, 23].

В крупнейшем опубликованном исследовании, посвященном вопросам симпатической денервации сердца при синдроме LQTS, были проведены наблюдения 147 пациентов, перенесших операцию шейно-грудной симпатэктомии в период с 1970 по 2002 г. Показаниями к хирургическому вмешательству у них явились неоднократные случаи синкопе и внезапная остановка сердца в анамнезе [18].

После проведения симпатической денервации сердца наблюдалось значительное снижение ежегодной частоты кардиальных событий (от 1,32 до 0,19 событий в год), а также ВСС (от 0,13 до 0,06 событий в год). Отсутствие кардиальных событий в течение 5 лет после операции было зарегистрировано: у 95% пациентов – в отношении ВСС, у 82% – ВСС и внезапной остановки сердца, у 45% пациентов – в отношении всех видов кардиальных событий. Симпатическая денервация сердца была более эффективной у пациентов с LQTS1, чем с LQTS2 (с частотой последующих кардиальных событий соответственно 9,7 и 21,9% ежегодно) [18].

Применение торакоскопических технологий позволяет осуществить адекватный эндоскопический доступ к левому третьему шейному симпатическому ганглию, его аортальной ветви, а также к верхнему отделу левого грудного симпатического ствола из 3-портовой левосторонней торакоскопии. С помощью торакоскопических технологий возможно и безопасно выполнение оперативных манипуляций на левом третьем шейном симпатическом ганглии и его аортальной ветви, а также на верхнем отделе левого грудного симпатического ствола с помощью 5-миллиметрового лапароскопического монополярного крючка и диссектора, а также жесткой 10-миллиметровой 30° операционной оптики. Данные методики могут быть использованы для клинической апробации при лечении пациентов с врожденным LQTS.

При торакоскопической левосторонней десимпатизации сердца у здоровых собак интервал *Q–Tc* на ЭКГ укорачивается более чем на 10% в 94,7% случаев, при этом ЧСС снижается незначительно, что свидетельствует о высокой эффективности процедуры. Данная методика позволяет атравматично, прецизионно, безопасно и эффективно выполнить левостороннюю шейно-грудную симпатэктомию за время (40 мин), сопоставимое со временем выполнения данного вмешательства традиционными хирургическими способами. Научные исследования, проводимые в эксперименте, позволяют расширить показания к применению торакоскопических технологий в лечении врожденного LQTS, снизить травматичность операций, сократить длительность стационарного лечения, реабилитационный период, снизить частоту послеоперационных осложнений. Новые хирургические технологии, апробированные в эксперименте, позволяют расширить круг торакоскопических операций в лечении врожденного LQTS и увеличить число пациентов, которые могут быть оперированы с меньшим риском развития послеоперационных осложнений из-за негативного воздействия фактора хирургической агрессии [1–3, 5, 7, 21, 23].

ВЫВОДЫ

1. После торакоскопической левосторонней шейно-грудной симпатэктомии на модели здоровых собак интервал *Q–Tc* укорачивается на 8,3–18,9% (26–75 мс), в среднем на 13,9±3,4% (49,4±12,1 мс), в 94,7% случаев. При этом ЧСС снижается незначительно: от 0 до 7,6% (0–11 уд/мин), в среднем на 2,9 ± 2,6% (3,7 ± 3,1 уд/мин).

2. Новая торакоскопическая процедура атравматична, прецизионна, безопасна и эффективна, а также сопоставима по времени с традиционными хирургическими операциями, поэтому она может быть рекомендована для клинической апробации при лечении врожденного синдрома удлиненного интервала *Q–T*.

Работа выполнена при поддержке ГК 02.740.11.0304.

ЛИТЕРАТУРА

1. *Бокерия, Л. А.* Левосторонняя симпатическая денервация сердца в лечении врожденного синдрома удлиненного интервала *Q–T* / Л. А. Бокерия, З. Б. Махалдиани, М. К. Санакоев, М. Б. Биниашвили // Анналы аритмологии. – 2006. – № 5. – С. 68–80.
2. *Махалдиани, З. Б.* Ближайшие результаты торакоскопической левосторонней десимпатизации сердца с помощью высокочастотной энергии (экспериментальное исследование) / З. Б. Махалдиани, А. А. Ахобеков, З. И. Сатинбаев // Альманах института хирургии им. А. В. Вишневского. – 2011. – № 1. – С. 193–194.
3. *Махалдиани, З. Б.* Экспериментальная торакоскопическая левосторонняя десимпатизация сердца с помощью ультразвуковой энергии / З. Б. Махалдиани, А. А. Ахобеков, З. И. Сатинбаев // Альманах института хирургии им. А. В. Вишневского. – 2011. – № 1. – С. 192–193.

4. *Ackerman, M. J.* The long *Q–T* syndrome: ion channel diseases of the heart / M. J. Ackerman // Mayo Clin. Proc. – 1998. – Vol. 73, № 3. – P. 250–269.
5. *Bhandari, A. K.* Efficacy of left cardiac sympathectomy in the treatment of patients with the long *Q–T* syndrome / A. K. Bhandari, M. M. Scheinman et al. // Circulation. – 1984. – Vol. 70. – P. 1018–1023.
6. *Cao, J. M.* Nerve sprouting and sudden cardiac death / J. M. Cao, L. S. Chen, B. H. KenKnight et al. // Circ. Res. – 2000. – Vol. 86. – P. 816–821.
7. *Hu, D.* Left cardiac sympathetic denervation via thoracoscope to treat long *Q–T* syndrome / D. Hu, C. Li, J. Wang et al. // J. Amer. Coll. Cardiol. – 2002. – Vol. 10. – P. 184–190.
8. *Moss, A. J.* Effectiveness and limitations of blocker therapy in congenital long *Q–T* syndrome / A. J. Moss, W. Zareba, W. J. Hall et al. // Circulation. – 2000. – Vol. 101. – P. 616–623.
9. *Moss, A. J.* Unilateral cervicothoracic sympathetic ganglionectomy for the treatment of long *Q–T* interval syndrome / A. J. Moss, M. J. McDonald // N. Engl. J. Med. – 1971. – Vol. 285. – P. 903–904.
10. *Ouriel, K.* Long *Q–T* syndrome: an indication for cervicothoracic sympathectomy / K. Ouriel, A. J. Moss // Cardiovasc. Surg. – 1995. – Vol. 3. – P. 475–478.
11. *Priori, S. G.* Risk stratification in the long *Q–T* syndrome / S. G. Priori, P. J. Schwartz, C. Napolitano et al. // N. Engl. J. Med. – 2003. – Vol. 348. – P. 1866–1874.
12. *Priori, S. G.* Task force on sudden cardiac death of the European Society of Cardiology / S. G. Priori, E. Aliot // Eur. Heart J. – 2001. – Vol. 22. – P. 1374–1450.
13. *Schwartz, P. J.* Another role for the sympathetic nervous system in the long *Q–T* syndrome? / P. J. Schwartz // J. Cardiovasc. Electrophysiol. – 2001. – Vol. 12. – P. 500–502.
14. *Schwartz, P. J.* Diagnostic criteria for the long *Q–T* syndrome: an update / P. J. Schwartz, A. J. Moss, G. M. Vincent et al. // Circulation. – 1993. – Vol. 88. – P. 782–784.
15. *Schwartz, P. J.* Effects of unilateral stellectomy upon cardiac performance during exercise in dogs / P. J. Schwartz, H. L. Stone // Circ. Res. – 1979. – Vol. 44. – P. 637–645.
16. *Schwartz, P. J.* Genotype-phenotype correlation in the long *Q–T* syndrome: gene-specific triggers for life-threatening arrhythmias / P. J. Schwartz, S. G. Priori, C. Spazzolini et al. // Circulation. – 2001. – Vol. 103. – P. 89–95.
17. *Schwartz, P. J.* How really rare are rare diseases? The intriguing case of independent compound mutations in the long *Q–T* syndrome / P. J. Schwartz, S. G. Priori, C. Napolitano // J. Cardiovasc. Electrophysiol. – 2003. – Vol. 14. – P. 1120–1121.
18. *Schwartz, P. J.* Left cardiac sympathetic denervation in the therapy of congenital long *Q–T* syndrome: a worldwide report / P. J. Schwartz, E. H. Locati, A. J. Moss et al. // Circulation. – 1991. – Vol. 84. – P. 503–511.
19. *Schwartz, P. J. Q–T* prolongation, sudden death, and sympathetic imbalance: the pendulum swings / P. J. Schwartz // J. Cardiovasc. Electrophysiol. – 2001. – Vol. 12. – P. 1074–1077.
20. *Schwartz, P. J.* The long *Q–T* syndrome / P. J. Schwartz, S. G. Priori, C. Napolitano // Cardiac Electrophysiology. – 2000. – Vol. 3. – P. 597–615.
21. *Schwartz, P. J.* The rationale and the role of left stellectomy for the prevention of malignant arrhythmias / P. J. Schwartz // Ann. N. Y. Acad. Sci. – 1984. – Vol. 427. – P. 199–221.
22. *Vincent, G. M.* The molecular genetics of the long *Q–T* syndrome: genes causing fainting and sudden death / G. M. Vincent // Ann. Rev. Med. – 1998. – Vol. 49. – P. 263–274.
23. *Wang, L. X.* Left cardiac sympathetic denervation as the first-line therapy for congenital long *Q–T* syndrome / L. X. Wang // Medical hypotheseses. – 2003. – Vol. 63. – P. 438–441.
24. *Zareba, W.* Implantable cardioverter defibrillator in high-risk long *Q–T* syndrome patients / W. Zareba, A. J. Moss, J. P. Daubert et al. // J. Cardiovasc. Electrophysiol. – 2003. – Vol. 14. – P. 337–341.

Поступила 15.06.2011

КРАТКИЕ СООБЩЕНИЯ

© КОЛЛЕКТИВ АВТОРОВ, 2011

УДК 616.127-005.4-052:616.12-008.46-085-036.8

СЛУЧАЙ ЭФФЕКТИВНОЙ РЕСИНХРОНИЗИРУЮЩЕЙ ТЕРАПИИ ХРОНИЧЕСКОЙ СЕРДЕЧНОЙ НЕДОСТАТОЧНОСТИ У ПАЦИЕНТА С ИШЕМИЧЕСКОЙ КАРДИОМИОПАТИЕЙ

О. Л. Бокерия*, М. И. Берсенева, В. А. Базаев, А. Г. Филатов, Я. Р. Шадания

Научный центр сердечно-сосудистой хирургии им. А. Н. Бакулева (дир. – академик РАМН Л. А. Бокерия) РАМН, Москва

Атеросклероз коронарных артерий является причиной развития хронической сердечной недостаточности (ХСН) у 70% пациентов. Ишемическое повреждение миокарда с последующей дисфункцией и ремоделированием левого желудочка (ЛЖ), а также гибернация миокарда – основные механизмы развития сердечной недостаточности (СН) у больных с ишемической болезнью сердца (ИБС). В результате ЛЖ таких пациентов увеличивается, изменяется его форма, повышается напря-

* Адрес для переписки: e-mail: obockeria@mail.ru

жение миокарда [4, 14]. Это приводит к возрастанию потребления миокардом кислорода, ограничению субэндокардиального кровотока, что увеличивает ишемическую контрактильную дисфункцию миокарда. Таким образом, замыкается порочный круг прогрессирования СН. Развитие ишемической кардиомиопатии (ИКМП) у больных с атеросклерозом коронарных артерий нередко является финальной стадией заболевания с высоким риском внезапной сердечной смерти [13, 15]. Невозможность реваскуляризации миокарда (первичной или вторичной), развитие предсердных тахиаритмий, жизнеугрожающих желудочковых аритмий и прогрессирующая СН определяют качество жизни и прогноз пациентов этой группы. Использование имплантируемых ресинхронизирующих устройств с функцией дефибрилляции (CRT-D) позволяет снизить риск внезапной смерти и дальнейшее прогрессирование СН [2, 6, 11].

Существуют различные определения ИКМП. Этот термин впервые предложили G. F. Burch и соавт. в 1970 г. Под ИКМП они понимали заболевание миокарда, характеризующееся увеличением размеров полостей сердца и клинической симптоматикой ХСН, подобное по своим проявлениям дилатационной кардиомиопатии (ДКМП) и обусловленное атеросклеротическим поражением коронарных артерий.

Больные с ИКМП составляют 5–8% от общего числа пациентов, страдающих клинически выраженными формами ИБС. Среди всех случаев кардиомиопатий на долю ишемической приходится 11–13%. Ишемическая кардиомиопатия встречается преимущественно в возрасте 45–55 лет, среди больных около 90% мужчин.

Представляем клинический случай эффективной бивентрикулярной стимуляции (БВС) у пациента с ИКМП.

Пациент С., 38 лет, поступил в НЦССХ им. А. Н. Бакулева РАМН в октябре 2010 г. с жалобами на выраженную общую слабость, инспираторную одышку, боль сжимающего характера в области сердца, возникающую при незначительных физических нагрузках и психоэмоциональных напряжениях, перебои в работе сердца, симметричные отеки нижних конечностей до средней трети голеней, частые головные боли, головокружения, быструю утомляемость.

При физикальном обследовании: общее состояние пациента средней степени тяжести. Чрезмерное развитие подкожно-жировой клетчатки. Гиперстеник. Рост – 188 см, масса тела – 123 кг, индекс массы тела – 34,8. Симметричные периферические отеки до средней трети голеней. В легких – жесткое дыхание, проводится во все отделы, хрипов нет. ЧДД – 18 в минуту. Перкуторно границы сердца расширены влево. Тоны сердца приглушены, ритм неправильный, АД – 130/80 мм рт. ст., ЧСС – 98 уд/мин. Пульс удовлетворительного наполнения, дефицит пульса. Печень не пальпируется из-за выраженной подкожно-жировой клетчатки. Мочеполовая система без особенностей.

Из анамнеза известно, что в возрасте 27 лет пациент стал отмечать появление ангинозных болей, перебоев в работе сердца, одышки при физических и психоэмоциональных перенапряжениях (участие в военных действиях), повышение АД максимально до 190/110 мм рт. ст. С 2003 г. наблюдается кардиологом по поводу ишемической болезни сердца, артериальной гипертензии и постоянной формы фибрилляции предсердий. С этого времени принимал регулярно гипотензивную, антиаритмическую, диуретическую, антиагрегантную терапию. В этом же году на фоне гипотензивной терапии перенес транзиторную ишемическую атаку. В 2005 г. в связи с учащением ангинозных болей, перебоев в работе сердца, нарастанием признаков СН во время очередной госпитализации была проведена ангиокоронарография, выявлено многососудистое поражение коронарных артерий, однако из-за длительно существующей окклюзии правой коронарной артерии, малой вероятности реканализации и избыточного веса (145 кг) в операции было отказано. В 2008 г. перенес обширный инфаркт миокарда по передней стенке правого желудочка, межжелудочковой перегородке и верхушке левого желудочка, была проведена консервативная терапия с положительным эффектом. С этого времени ежегодно поступал в стационар с клиникой сердечной недостаточности. В 2010 г. при повторной госпитализации была диагностирована ишемическая кардиомиопатия, снижение сократительной функции ЛЖ (ФВ 25%), в связи с чем была рекомендована трансплантация сердца или имплантация ресинхронизирующего устройства с функцией дефибриллятора.

Сопутствующие заболевания: с 2006 г. гипотиреоз, компенсированный приемом L-тироксина; поверхностный гастрит в стадии ремиссии; скользящая грыжа пищеводного отверстия диафрагмы.

При госпитализации в НЦССХ им. А. Н. Бакулева РАМН в лабораторных показателях обращает на себя внимание повышенный уровень натрийуретического пептида (400 пг/дл).

По данным электрокардиографии (ЭКГ): тахиформа мерцательной аритмии с ЧЖС 123 уд/мин, отклонение электрической оси сердца (ЭОС) влево, полная блокада левой ножки пучка Гиса – ПБЛНПГ (*QRS* 145 мс), единичные желудочковые экстрасистолы с интервалом сцепления 380 мс, признаки рубцового поражения миокарда по передней стенке правого желудочка, переднеперегородочно-верхушечной области ЛЖ.

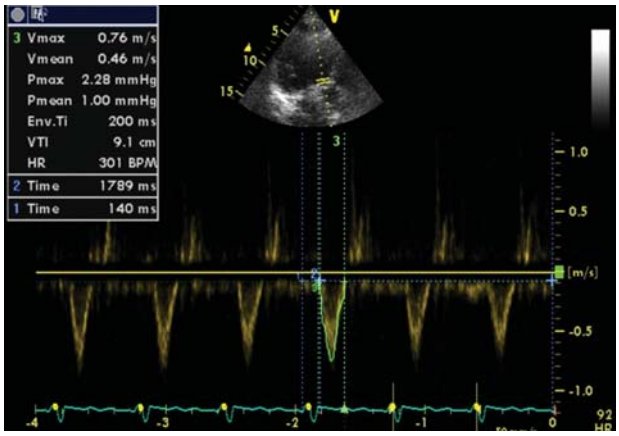

Рис. 1. Импульсно-волновой режим. Интеграл линейной скорости кровотока ЛЖ (VTI 9,1 см) и время задержки трансаортального потока (APE 140 мс) у пациента с ишемической кардиомиопатией до СРТ

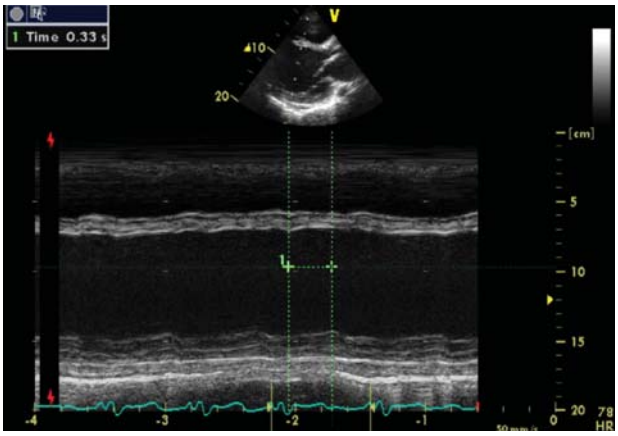

Рис. 2. Внутрижелудочковая диссинхрония по данным М-режима ЭхоКГ. Разница во времени пиков систолического сокращения задней и переднеперегородочной стенки ЛЖ составила 330 мс

По данным холтеровского мониторирования ЭКГ: постоянная форма фибрилляции предсердий, частая полиморфная желудочковая экстрасистолия, пробежки желудочковой тахикардии.

По данным рентгенологического исследования органов грудной клетки: КТИ – 0,45; сосудистый пучок не изменен; дуга легочной артерии без изменений; верхняя полая вена не расширена.

По данным эхокардиографического исследования (ЭхоКГ): уплотнение стенок аорты, увеличение всех камер сердца. Правое предсердие (ПП) – 4,8×5,1 см, левое предсердие (ЛП) – 5,6 см. Левый желудочек: конечный систолический размер (КСР) – 6,1 см; конечный диастолический размер (КДР) – 7,4 см; конечный систолический объем (КСО) – 186 мл; конечный диастолический объем (КДО) – 291 мл; ударный объем (УО) – 105 мл; фракция выброса – 25%. Митральный клапан (МК) не изменен, движение створок разнонаправленное. Створки втянуты в левый желудочек. Фиброзное кольцо (ФК) МК – 40 мм. Регургитация на МК II степени. Диаметр восходящего отдела аорты – 4,2 см. Аортальный клапан трехстворчатый, неизменен, ФК аортального клапана – 26 мм. Правый желудочек умеренно увеличен. Давление – 20–25 мм рт. ст. Трехстворчатый клапан не изменен, движение в норме, ФК – 38 мм. Регургитация I степени. Толщина межжелудочковой перегородки – 7 мм.

По данным тканевого допплеровского исследования: выраженные признаки внутри- и межжелудочковой диссинхронии. Время задержки трансаортального потока (APE) – 140 мс (рис. 1), время задержки транслегочного потока (PPE) – 75 мс, межжелудочковая механическая задержка (IVMD > 40 мс) – 73 мс, внутрижелудочковая механическая задержка (IVMD > 130 мс) – 330 мс (рис. 2), интеграл линейной скорости кровотока (VTI) – 9,1 см, (см. рис. 1) площадь митральной регургитации (МР) – 1,51 см^2, длительность МР – 310 мс.

В режиме тканевой синхронизации (TSI – tissue synchronization imaging) – выраженная продольная (временна́я разница между пиками систолического сокращения между сегментами по боковой стенке ЛЖ составила более 45 мс, между сегментами межжелудочковой перегородки – 42 мс) и поперечная диссинхрония (временна́я межсегментарная разница между базальными и средними сегментами боковой стенки ЛЖ и МЖП составила 120 и 89 мс соответственно) (рис. 3).

По данным сцинтиграфии миокарда: ЛЖ значительно увеличен в размерах, его полость резко расширена. Накопление препарата неравномерное. На нагрузке отмечается снижение накопления радиофармпрепарата в области верхушки, передней (верхушечные и средние сегменты), задней (верхушечные сегменты) стенок, а также по межжелудочковой перегородке (верхушечные сегмен-

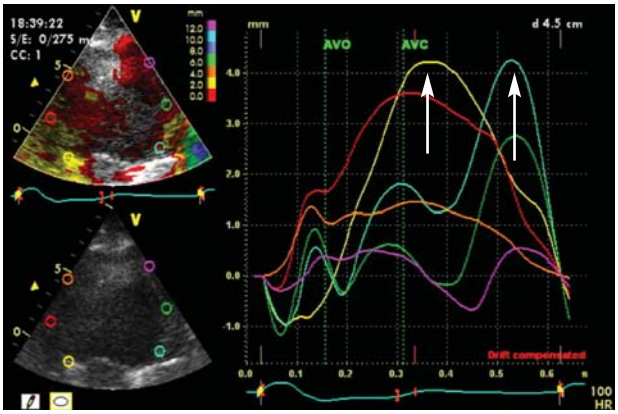

Рис. 3. Внутрижелудочковая диссинхрония по данным ТДИ (режим TSI). Стрелками показана задержка сокращения боковой стенки ЛЖ по сравнению с сокращением переднеперегородочной стенки ЛЖ

ты) с приростом накопления препарата по межжелудочковой перегородке в покое. Заключение: сцинтиграфические признаки стрессиндуцированной ишемии в области межжелудочковой перегородки (верхушечные сегменты). Рубцовые изменения с жизнеспособным миокардом в области верхушки, передней (верхушечные и средние сегменты), задней (верхушечные сегменты) стенок миокарда ЛЖ. Резкое снижение сократительной способности ЛЖ (ФВ 30%).

Для уточнения степени поражения коронарного русла пациенту была выполнена рентгеноконтрастная ангиокоронарография и получены следующие результаты. Левая коронарная артерия: окклюзия средней трети передней межжелудочковой ветви, диагональная ветвь I – два четкообразных стеноза в средней трети, огибающая ветвь – стеноз в средней трети до 50%, ветвь тупого края I – стеноз в устье до 30%, ветвь тупого края II – стеноз в устье до 30%. Правая коронарная артерия – без признаков стенозирующего поражения.

На основании данных анамнеза, клинической картины, лабораторных и инструментальных методов исследования пациенту был поставлен диагноз: ИБС; многососудистое поражение коронарного русла с окклюзией передней межжелудочковой ветви, 50% стеноз огибающей ветви; атеросклеротический и постинфарктный кардиосклероз (ИМ правого желудочка, межжелудочковой перегородки и верхушки ЛЖ в 2008 г.); стенокардия напряжения II ФК; ишемическая дилатационная кардиомиопатия; относительная митральная недостаточность II степени; нарушение ритма сердца и проводимости – постоянная тахисистолическая форма фибрилляции предсердий, желудочковая экстрасистолия 4-й градации по Лауну, ПБЛНПГ; гипертоническая болезнь III стадии, III степени, риск 4; ХСН II А, II ФК по NYHA; нарушение липидного обмена; ожирение II степени.

Таким образом, наличие у пациента с ХСН критического поражения коронарного русла с фракцией выброса 25%, постоянной тахиформой фибрилляции предсердий, жизнеугрожающими нарушениями ритма в анамнезе, признаками выраженной внутри- и межжелудочковой диссинхронии явились показаниями к имплантации ресинхронизирующего устройства с функцией дефибриллятора Medtronic MAXIMO-7304 с последующей модификацией атриовентрикулярного узлового проведения и стентированием передней межжелудочковой ветви тремя стентами с лекарственным покрытием.

В раннем послеоперационном периоде наблюдалась положительная динамика. Пациент отметил улучшение качества жизни в виде уменьшения одышки, увеличения толерантности к физическим нагрузкам.

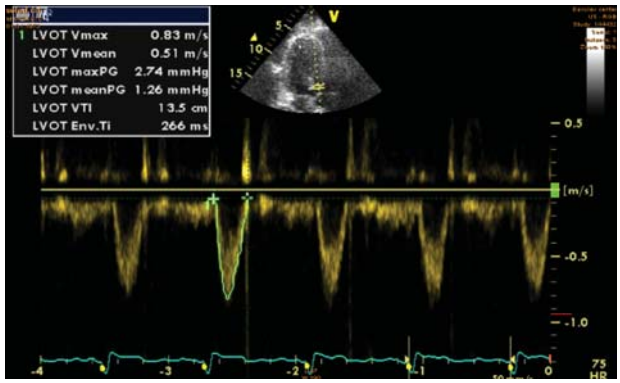

Рис. 4. Импульсно-волновой режим. Нарастание VTI до 13,5 см после проведенной СРТ

При контрольном осмотре через 3 мес пациент сообщал о значительном улучшении общего состояния. Ангинозные боли не беспокоят, значительно повысилась толерантность к физическим нагрузкам, отеки нижних конечностей не возникают.

По данным ЭхоКГ в динамике ЛЖ: КСР – 5,5 см, КДР – 6,1 см, КСО – 100 мл, КДО – 205 мл, ФВ – 65%. Митральный клапан не изменен, движение створок разнонаправленное. Створки втянуты в ЛЖ. ФК МК – 40 мм. Регургитации на МК нет.

По данным тканевого допплеровского исследования признаков внутри- и межжелудочковой диссинхронии нет. Время задержки трансаортального потока (АРЕ) – 120 мс, время задержки транслегочного потока (РРЕ) – 88 мс, межжелудочковая механическая задержка – 32 мс, внутрижелудочковая механическая задержка – 133 мс, интеграл линейной скорости кровотока – 13,5 см (рис. 4).

По данным ТДИ в режиме стрейн признаки продольной и поперечной диссинхронии значительно уменьшились: временна́я разница между систолическими пиками сегментов по боковой стенке ЛЖ – 35 мс, по МЖП – 30 мс, временная межсегментарная разница между систолическими пиками базальных и средних сегментов боковой стенки ЛЖ и межжелудочковой перегородки составила 78 и 60 мс соответственно.

По данным векторного анализа скорости смещения волокон миокарда признаков диссинхронии не выявлено. Временна́я межсегментарная разница между боковой стенкой ЛЖ и межжелудочковой перегородкой не превышает 60 мс. Отмечено повышение ФВ ЛЖ до 57%.

ОБСУЖДЕНИЕ

У пациентов с ИКМП терапия должна быть направлена на решение нескольких задач, таких как снижение риска внезапной смерти, реваскуляризация миокарда, уменьшение проявления СН, коррекция имеющихся нарушений ритма [5, 7, 9].

Устранение ишемии миокарда в результате выполненной реваскуляризации миокарда позволило увеличить сократительный резерв сердца, создать возможность для более эффективной медикаментозной терапии ХСН.

Эффективность имплантированного кардиовертера-дефибриллятора для первичной и вторичной профилактики внезапной сердечной смерти (ВСС) у пациентов высокой группы риска была убедительно продемонстрирована в исследованиях AVID, MADIT I, MADIT II. Данный пациент относится к группе высокого риска ВСС. Ишемическая кардиомиопатия, постинфарктный кардиосклероз, ФВ менее 30%, наличие жизнеугрожающих нарушений ритма сердца явились показанием к имплантации ресинхронизирующего устройства с функцией дефибриллятора [16, 17].

Известно, что постоянная форма фибрилляции предсердий снижает систолическую функцию сердца на 20–30%, что вносит существенный вклад в развитие симптомов ХСН [12, 18]. Радиочастотная модификация предсердно-желудочкового проведения у данного пациента улучшила систолическую функцию ЛЖ за счет устранения аритмогенного ремоделирования сердца и обеспечила постоянную (100%) синхронизированную бивентрикулярную стимуляцию.

Представленный клинический случай является примером успешного применения комбинированной терапии (реваскуляризация миокарда и СРТ) у пациента с ИКМП, осложнившейся развитием тяжелой формы хронической сердечной недостаточности с выраженным ремоделированием сердца. Наблюдаемый положительный клинический эффект от комбинированной терапии, а также тенденция к обратному ремоделированию миокарда позволяют считать выбранную тактику лечения приемлемой и перспективной в плане улучшения прогноза у данной категории пациентов [8, 10].

ЛИТЕРАТУРА

1. *Агеев, Ф. Т.* Сердечная недостаточность на фоне ишемической болезни сердца: некоторые вопросы эпидемиологии, патогенеза и лечения / Ф. Т. Агеев, А. А. Скворцов, В. Ю. Мареев, Ю. Н. Беленков // Рус. мед. журнал. – 2000. – Т. 8, № 15–16. – С. 26–28.
2. *Алехин, М. Н.* Тканевой допплер в клинической эхокардиографии / М. Н. Алехин. – М.: Инсвязьиздат, 2005.
3. *Ардашев, А. В.* Клиническая аритмология / А. В. Ардашев. – М.: Медпрактика, 2009. – С. 640–664.
4. *Ардашев, В. Н.* Влияние ресинхронизирующей электрокардиостимуляции на качество жизни пациентов с хронической сердечной недостаточностью / В. Н. Ардашев // Кардиология. – 2007. – № 2. – С. 31–34.
5. *Бокерия, Л. А.* Застойная сердечная недостаточность: применение медикаментозной терапии, электрокардиостимуляторов или имплантируемых кардиовертеров-дефибриллятоpов / Л. А. Бокерия, А. Ш. Ревишвили, Ф. Г. Рзаев, Н. Н. Ломидзе // Анналы аритмологии. – 2006. – № 1. – С. 27–33.
6. *Бокерия, Л. А.* Сердечная ресинхронизирующая терапия у пациентов с фибрилляцией предсердий / Л. А. Бокерия, В. А. Базаев, А. Г. Филатов, О. Л. Бокерия // Анналы аритмологии. – 2006. – № 1. – С. 45–48.
7. *Голухова, Е. З.* Структурно-функциональное и электрофизиологическое ремоделирование левого желудочка у пациентов с ишемической болезнью сердца, осложненной сердечной недостаточностью / Е. З. Голухова, Т. В. Машина, Т. Т. Какучая и др. // Бюл. НЦССХ им. А. Н. Бакулева РАМН. – 2008. – Т. 9, № 6. – С. 280.
8. *Казаков, А. И.* Выбор лечебной тактики у пациента с ишемической кардиомиопатией, блокадой левой ножки пучка Гиса и трепетанием предсердий / А. И. Казаков, Г. А. Громыко, В. И. Филатов, С. М. Яшин // Вестник аритмологии. – 2009. – № 55. – С. 34–36.
9. *Мазур, В. В.* Ремоделирование сердца у больных постинфарктным кардиосклерозом на разных стадиях хронической сердечной недостаточности / В. В. Мазур, А. М. Калинкин, О. А. Замораев, Е. С. Мазур // Рос. кардиолог. журнал. – 2008. – № 3. – С. 18–21.
10. *Ткаченко, С. Б.* Тканевое допплеровское исследование миокарда / С. Б. Ткаченко, Н. Ф. Берестень. – М., 2006.
11. *Abraham, J.* Is echocardiographic assessment of dyssynchrony useful to select candidates for cardiac resynchronization therapy? Echocardiography is useful before cardiac resynchronization therapy if QRS duration is available / J. Abraham, T. P. Abraham // Circ. Cardiovasc. Imaging. – 2008. – Vol. 1, №1. – P. 79–85.
12. *Abraham, T.* Imaging cardiac resynchronization therapy / T. Abraham, D. Kass, G. Tonti et al. //J. Am. Coll. Cardiol. Img. – 2009. – Vol. 2, № 4. – P. 486–497.
13. *Auricchio, A.* Characterization of left ventricular activation in patients with heart failure and left bundle branch blok / A. Auricchio, C. Fantoni, F. Regoli et al. // Circulation. – 2004. – Vol. 109. – P. 1133–1139.
14. *Auricchio, A.* Mechanical dyssynchrony in CRT patients: still searching for the Holy Grail! / A. Auricchio, F. Faletra // Eur. J. Heart Fail. – Vol. 1, № 10. – P. 217–219.
15. *Auricchio, A.* Update on the pathophysiological basics of cardiac resynchronization therapy / A. Auricchio, F. W. Prinzen // Europace. – 2008. – Vol. 10, № 7. – P. 797–800.
16. *Barth, A. S.* Cardiac resynchronization therapy corrects dyssynchrony-induced regional gene expression changes on a genomic level / A. S. Barth, T. Aiba, V. Halperin et al. // Circ. Cardiovasc. Genet. – 2009. – Vol. 2, № 4. – P. 371–378.
17. *Tomlinson, D. R.* Accuracy of manual QRS duration assessment:its importance in patient selection for cardiac resynchronization and implantable cardioverter defibrillator therapy / D. R. Tomlinson, Y. Bashir, T. R. Betts, K. Rajappan // Europace. – 2009. – Vol. 11, № 15. – P. 638–642.
18. *Upadhyay, G. A.* Cardiac resynchronization in patients with atrial fibrillation: a meta-analysis of prospective cohort studies / G. A. Upadhyay, N. K. Choudhry, A. Auricchio et al. // Circulation. – 2007. – Vol. 116. – P. 407–412.

Поступила 17.05.2011

МИНИСТЕРСТВО ЗДРАВООХРАНЕНИЯ
И СОЦИАЛЬНОГО РАЗВИТИЯ РОССИЙСКОЙ ФЕДЕРАЦИИ
РОССИЙСКАЯ АКАДЕМИЯ МЕДИЦИНСКИХ НАУК
АССОЦИАЦИЯ СЕРДЕЧНО-СОСУДИСТЫХ ХИРУРГОВ РОССИИ

МОСКВА

28 ноября – 1 декабря 2010 г.

ИЗБРАННЫЕ ДОКЛАДЫ ПО ПРОБЛЕМЕ «НАРУШЕНИЯ РИТМА СЕРДЦА»

СЕКЦИОННОЕ ЗАСЕДАНИЕ 2.9

ИНТЕРВЕНЦИОННОЕ И ХИРУРГИЧЕСКОЕ ЛЕЧЕНИЕ ТАХИАРИТМИЙ

Председатели: А. Ш. Ревишвили (Москва)
Д. С. Лебедев (С.-Петербург)

А. Ш. Ревишвили, В. В. Калинин, О. В. Сопов, Г. Ю. Симонян, О. С. Ляджина, Е. А. Фетисова (Москва)
Первый опыт хирургического лечения нарушений ритма сердца при помощи неинвазивной системы диагностики поверхностного картирования «Амикард-1»

М. Ю. Курилин, С. Е. Мамчур, Е. А. Хоменко, О. М. Чистюхин (г. Кемерово)
Электроанатомическая реконструкция коронарных артерий при аблации эктопических аритмий в коронарных синусах аорты

СЕКЦИОННОЕ ЗАСЕДАНИЕ 2.10

ИНТЕРВЕНЦИОННОЕ И ХИРУРГИЧЕСКОЕ ЛЕЧЕНИЕ ТАХИАРИТМИЙ

Председатели: В. П. Поляков (г. Самара),
А. М. Чернявский (г. Новосибирск)

А. В. Евтушенко, В. В. Евтушенко, К. А. Петлин, М. Л. Дьякова, Е. В. Воробьёва, В. Х. Ваизов, Е. М. Беленкова, И. В. Антонченко (г. Томск)
Совершенствование подходов к выполнению радиочастотной фрагментации предсердий по схеме «лабиринт»

А. Ш. Ревишвили, С. Ю. Сергуладзе, А. В. Шмуль, Б. И. Кваша, Г. Р. Мацонашвили (Москва)
Комбинированный (хирургический и интервенционный) подход к лечению персистирующих форм фибрилляции предсердий

СЕКЦИОННОЕ ЗАСЕДАНИЕ 2.15

РЕСИНХРОНИЗИРУЮЩАЯ ТЕРАПИЯ ПРИ СЕРДЕЧНОЙ НЕДОСТАТОЧНОСТИ

Председатели: О. Л. Бокерия (Москва)
Г. В. Колунин (г. Тюмень)

А. В. Павлов, Г. В. Колунин, В. А. Кузнецов, В. Е. Харац, Д. В. Криночкин, Д. В. Белоногов (г. Тюмень)
Сердечная ресинхронизирующая терапия в лечении хронической сердечной недостаточности: отдаленный период наблюдения

Л. А. Бокерия, О. Л. Бокерия, О. Н. Кислицина, Л. Н. Киртбая (Москва)
Оценка эффективности использования электрокардиографии в диагностике диссинхронии до и после имплантации устройств ресинхронизации сердца

ПЕРВЫЙ ОПЫТ ХИРУРГИЧЕСКОГО ЛЕЧЕНИЯ НАРУШЕНИЙ РИТМА СЕРДЦА ПРИ ПОМОЩИ НЕИНВАЗИВНОЙ СИСТЕМЫ ДИАГНОСТИКИ ПОВЕРХНОСТНОГО КАРТИРОВАНИЯ «АМИКАРД-01»

А. Ш. Ревишвили, В. В. Калинин, О. В. Сопов, Г. Ю. Симонян, О. С. Ляджина, Е. А. Фетисова (Москва)

В связи с развитием интервенционных и хирургических методов лечения нарушений сердечного ритма большое значение имеет совершенствование методик электрофизиологического исследования (ЭФИ) сердца. Прогресс в этой области связан с двумя направлениями: развитием техники инвазивного ЭФИ сердца и разработкой неинвазивных методов ЭФИ на основе вычислительной реконструкции электрофизиологических процессов сердца по данным электрокардиографических (ЭКГ) измерений. Среди методик данных направлений большое значение приобретает ЭФИ сердца на основе решения так называемой обратной задачи ЭКГ.

В НЦССХ им. А. Н. Бакулева РАМН при участии авторов статьи разработан программно-аппаратный комплекс «Амикард», предназначенный для неинвазивного ЭФИ сердца на основе решения обратной задачи ЭКГ. Возможности новой версии программного обеспечения комплекса позволяют проводить реконструкцию потенциала электрического поля сердца на его эпикардиальной поверхности, а также, с учетом изложенных выше ограничений, и на эндокардиальной поверхности предсердий и желудочков.

Цель исследования – проверка точности реконструкции эпикардиальных потенциалов при их совместной реконструкции с эндокардиальными потенциалами, верификация точности топической диагностики некоторых сердечных аритмий на основе одновременного эпиэндокардиального картирования в сравнении с эпикардиальным картированием.

МАТЕРИАЛ И МЕТОДЫ

Обследованы 79 пациентов (42 мужчины и 37 женщин) в возрасте от 14 до 75 лет (средний возраст 33,4 года) с различными нарушениями ритма сердца. Всем пациентам проводились следующие исследования: ЭКГ в 12 стандартных отведениях, ЭхоКГ, суточное мониторирование ЭКГ по Холтеру, клинический и биохимический анализы крови, иммунологическое исследование крови на миокардиальные антитела, магнитно-резонансная томография (МРТ) миокарда (по показаниям), анализ крови на гормоны щитовидной железы (по показаниям), коронарография, неинвазивное поверхностное активационное картирование, компьютерная томография сердца с контрастированием, эндокардиальное электрофизиологическое исследование.

Магнитно-резонансная томография сердца проводилось пациентам с правожелудочковыми нарушениями ритма. Мужчинам старше 40 лет (n=12) и женщинам старше 50 лет (n=4) выполнялась коронарография для исключения значимых атеросклеротических изменений коронарных артерий и, следовательно, ишемического генеза нарушений ритма сердца.

Постмиокардитический кардиосклероз имел место у 24 (30,3%) пациентов, у 13 (16,4%) женщин были выявлены дисгормональные нарушения.

Неинвазивное активационное картирование включало следующие этапы (рис. 1):

1. Проведение многоканальной регистрации ЭКГ: 16 (27,3%) пациентам – в 80 однополюсных отведениях с поверхности грудной клетки с использованием системы картирования «Cardiag-128.1» (Чехия), а 63 (72,7%) пациентам – в 240 однополюсных отведениях с поверхности грудной клетки с использованием системы картирования с новым ЭКГ-регистратором системы «Astrocard» (Россия). Картирование выполняли с помощью одноразовых хлорсеребряных электродов, применяемых в системах суточного мониторирования ЭКГ.

2. Пациентам с уже наложенными поверхностными электродами проводилась спиральная компьютерная томография грудной клетки (сканер «Imatron Evolution C-150») с внутривенным контрастированием. Использовался различный шаг спирали: 5–7 мм для сканирования всей грудной клетки и 3 мм – для сканирования области сердца.

3. По данным компьютерной томографии были построены реалистичные воксельные модели торса и сердца, а при необходимости – различных отделов сердца (модели предсердий, желудочков, межжелудочковой перегородки). Для более точного определения аритмогенного источника построение воксельных моделей сердца включало разрезы на интересующем уровне (например на уровне клапанов сердца).

По данным компьютерной томографии также определялись трехмерные координаты центра каждого электрода для поверхностного картирования. Таким образом, каждой записанной с поверхности тела ЭКГ соответствовала точная трех-

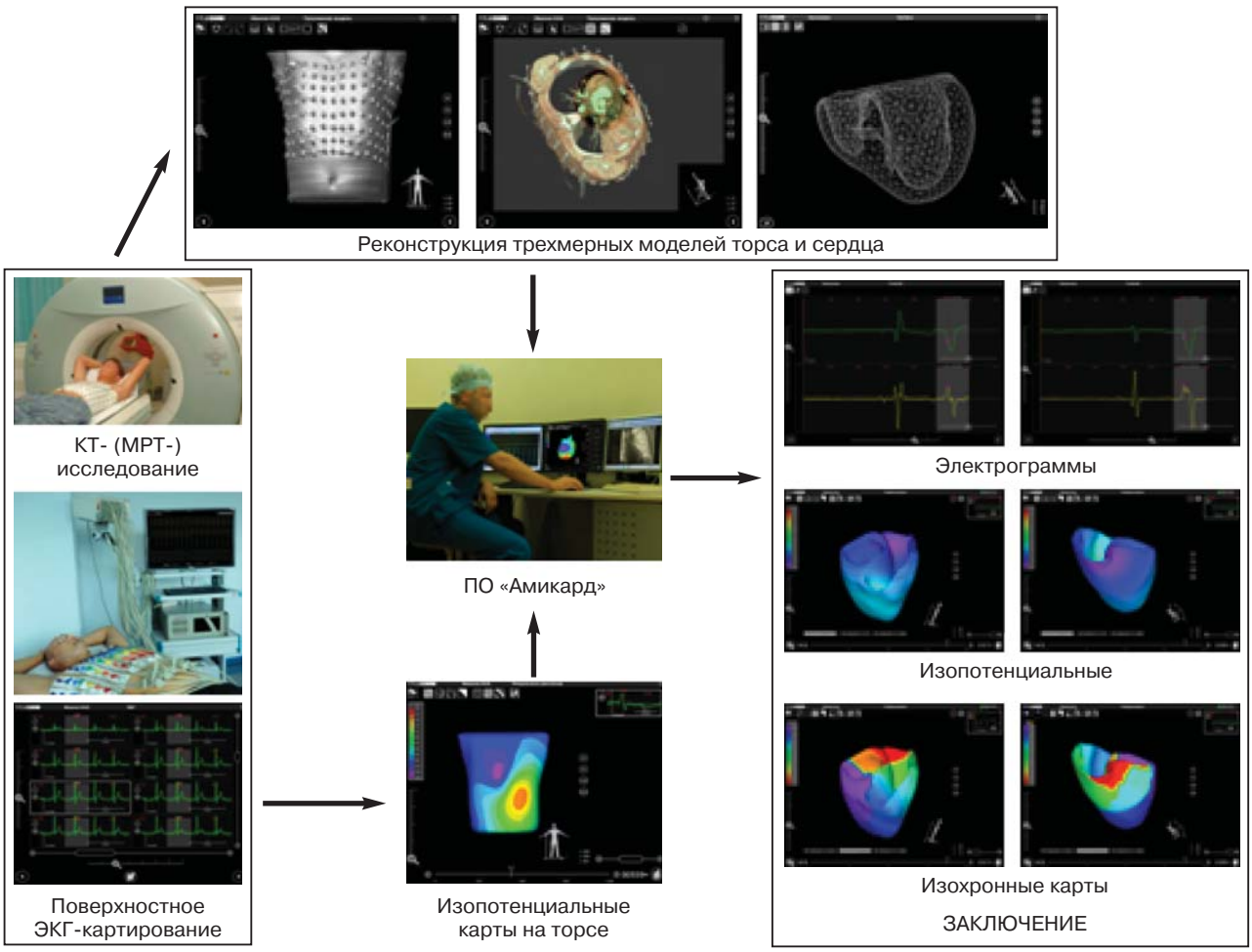

Рис. 1. Схема исследования, используемая для проведения неинвазивного электрофизиологического картирования

мерная координата, что являлось обязательным и необходимым условием для дальнейшего построения поверхностных и реконструируемых эпикардиальных изопотенциальных и изохронных карт.

Дальнейшая обработка информации проводилась с использованием программного обеспечения, с помощью которого осуществлялось сопоставление записанных поверхностных ЭКГ и реалистичных трехмерных моделей торса и сердца, реконструкция потенциалов электрического поля сердца и построение изопотенциальных и изохронных карт на трехмерных моделях торса и сердца.

По полученным реконструируемым эпикардиальным изопотенциальным и изохронным картам на трехмерных моделях сердца определялись области ранней активации, соответствующие проекции эктопического источника. Выявленную локализацию эктопического источника сравнивали с данными внутрисердечного инвазивного электрофизиологического исследования, проведенного всем пациентам. Инвазивное ЭФИ выполняли с целью подтверждения диагноза, определения механизма и локализации очага аритмии непосредственно перед лечением – проведением радиочастотной аблации аритмогенного источника. При обследовании 11 пациентов применялась навигационная система CARTO, с помощью которой проводилась не только диагностика аритмогенного очага, но и трехмерная электроанатомическая реконструкция исследуемой камеры сердца, построение изохронной и изопотенциальной эндокардиальных карт.

РЕЗУЛЬТАТЫ

Основной задачей настоящего исследования было сопоставление локализации аритмогенного очага по результатам поверхностного неинвазивного активационного картирования и данным внутрисердечного электрофизиологического исследования и результатам радиочастотной аблации (РЧА).

У всех пациентов были восстановлены эпикардиальные и эндокардиальные ЭГ, построены изопотенциальные и изохронные карты на эпикарде и эндокарде желудочков и межжелудочковой перегородке. Реконструированные эндокардиальные ЭГ и эпикардиальные ЭГ в области коронарного синуса достаточно хорошо совпадали с ЭГ, зареги-

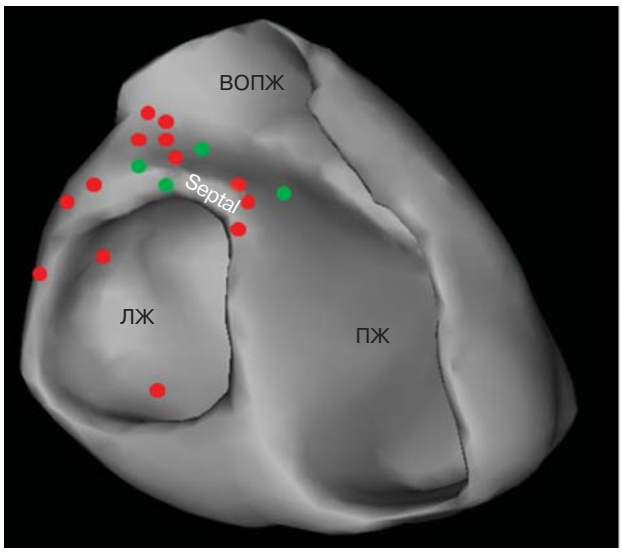

Высокая точность

Низкая точность

Рис. 2. Локализация аритмогенных очагов по данным неинвазивного картирования при желудочковых нарушениях ритма (желудочковая экстрасистолия, *n*=37). ВОПЖ – выводной отдел правого желудочка, ПЖ – правый желудочек, ЛЖ – левый желудочек, Septal – межжелудочковая перегородка. Цветными точками обозначены аритмогенные зоны, где проводилась радиочастотная аблация

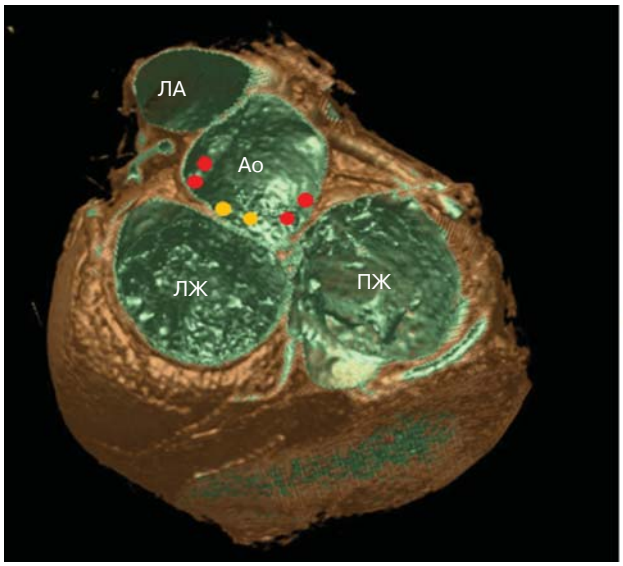

Высокая точность

Низкая точность

Рис. 3. Локализация аритмогенных очагов по данным неинвазивного картирования при желудочковых нарушениях ритма (желудочковая экстрасистолия, *n*=37). ЛА – легочная артерия, ПЖ – правый желудочек, ЛЖ – левый желудочек, Ао – зона аортального клапана. Цветными точками обозначены аритмогенные зоны, где проводилась радиочастотная аблация

стрированными при инвазивном ЭФИ сердца. Сравнение эпикардиальных ЭГ и эпикардиальных изопотенциальных карт, полученных при расчете только для эпикарда и при одновременном эндоэпикардиальном расчете, выявило их практически полное совпадение. Среднеквадратичная разность эпикардиальных потенциалов, рассчитанная по двум методикам за время кардиоцикла, составила от 4 до 7%.

Результаты инвазивного электрофизиологического исследования показали, что у 20 из 37 пациентов с желудочковыми нарушениями ритма аритмогенный очаг был локализован в правом желудочке (54,5%): у 11 пациентов – в переднеперегородочной области выводного отдела правого желудочка (ВОПЖ), у 5 – в области передней стенки ВОПЖ, у 4 – в области передней стенки ВОПЖ под клапаном легочной артерии (рис. 2, 3). У 17 (45,5%) пациентов по данным ЭФИ очаг аритмии находился в левом желудочке. Области ранней активации у 13 пациентов располагались в выводном отделе левого желудочка (ВОЛЖ): у 5 – в проекции левого синуса Вальсальвы (эндокардиально в зоне контакта аортального клапана с клапаном легочной артерии), у 5 – в области проекции некоронарного синуса Вальсальвы (также эндокардиально) и у 3 – эпикардиально в проекции устья ПМЖВ. В трех случаях очаг аритмии располагался в приточном отделе ЛЖ в области переднебоковой стенки под створкой митрального клапана, и в одном случае определялась широкая зона ранней активации, распространяющаяся от переднебоковых до заднебоковых отделов приточного и трабекулярного отделов ЛЖ.

Сопоставление локализации аритмогенного очага по результатам поверхностного неинвазивного активационного картирования и данным внутрисердечного электрофизиологического исследования показало следующие результаты: у 33 (89,2%) пациентов локализация эктопического очага сов-

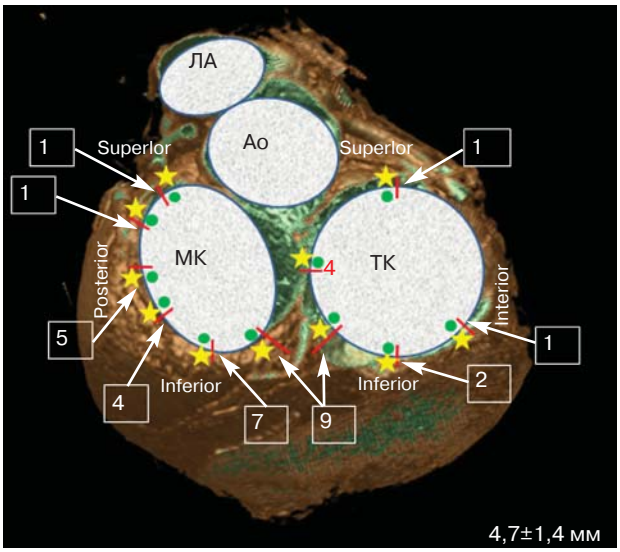

Рис. 4. Локализация ДПЖС по данным неинвазивного картирования при синдроме ВПУ (*n*=35). ЛА – легочная артерия, МК – митральный клапан, ТК – трикуспидальный клапан, Ао – зона аортального клапана. Зелеными точками обозначены зоны, где проводилась радиочастотная аблация, звездочками – фактически полученные зоны локализации ДПЖС при неинвазивном картировании. В квадратах – число пациентов с данной локализацией ДПЖС

падала с данными внутрисердечного ЭФИ со стабильной точностью, причем в этой группе пациентов выполненная операция РЧА оказалась эффективной и не требующей повторных воздействий. При проведении суточного мониторирования ЭКГ по Холтеру в раннем послеоперационном периоде у этих пациентов отмечалось полное исчезновение эпизодов желудочковых нарушений ритма (*n*=14) или значительное уменьшение их количества (*n*=3). Только у одного пациента из этой группы РЧА не проводилась, поскольку было определено расположение аритмогенного очага в области проекции устья ПМЖВ.

У 4 (11,8%) пациентов область ранней активации, определенная с помощью неинвазивного активационного картирования по реконструируемым изохронным и изопотенциальным эпикардиальным картам, не совпала с данными ЭФИ. Из них у трех больных операция РЧА оказалась неуспешной: у пациента с широкой зоной ранней активации – от переднебоковых до заднебоковых отделов приточного и трабекулярного отделов ЛЖ, у пациента с локализацией аритмогенного очага в ЛЖ под митральным клапаном и у пациентки с ранней зоной активации в области проекции ПМЖВ. В этой группе только в одном случае операция РЧА оказалась эффективной. По данным внутрисердечного ЭФИ зона ранней активации располагалась в области левого синуса Вальсальвы, а по данным неинвазивного поверхностного активационного картирования аритмогенный очаг находился в области некоронарного синуса Вальсальвы.

В 4 (11,5%) из 35 случаев с синдромом Вольфа–Паркинсона–Уайта (ВПУ) были выявлены правые дополнительные предсердно-желудочковые соединения (ДПЖС), у 18 пациентов ДПЖС располагался слева (51,4%), у 13 пациентов были обнаружены септальные и парасептальные ДПЖС (37,1%) (рис. 4).

У 7 из 11 пациентов с предсердными аритмиями аритмогенный очаг был локализован в правом предсердии (63,6%): у 2 пациентов – в устье коронарного синуса (18,2%): у 2 – в области основания ушка правого предсердия, у 2 – в области терминального гребня, у 1 – в области овальной ямки. У 4 пациентов очаг аритмии находился в левом предсердии (36,3%): у 1 пациента – в области межпредсердной перегородки, у 2 больных – в легочных венах, и у 1 пациента – в области основания ушка левого предсердия.

При проведении суточного мониторирования ЭКГ по Холтеру в раннем послеоперационном периоде у этих пациентов отмечалось полное исчезновение предсердных нарушений ритма.

Всем пациентам (*n*=79) была выполнена операция радиочастотной аблации аритмогенных очагов (рис. 5, 6). Лишь в двух случаях при желудочковой экстрасистолии, когда зона ранней активации располагалась эпикардиально в проекции коронарных артерий, было проведено только ЭФИ.

ОБСУЖДЕНИЕ РЕЗУЛЬТАТОВ

Точность представленной электрофизиологической методики, в силу некорректности обратной задачи электрокардиографии, в первую очередь определяется применяемым вычислительно-математическим алгоритмом реконструкции электрического поля сердца. Однако следует указать и другие источники погрешности методики активационного картирования: дыхательные движения грудной клетки при поверхностном картировании и во время проведения КТ-сканирования, вследствие которых может отличаться позиция сердца при поверхностном ЭКГ-картировании и КТ-сканировании. Имеет значение «чистота» исходных ЭКГ-данных – возможный дрейф изолинии и наличие «наводок» при поверхностном ЭКГ-картировании. Также важное значение имеет количество отведений при поверхностном ЭКГ-картировании.

Сравнительный анализ эпикардиальных и эндокардиальных изохронных карт показал, что при субэндокардиальной локализации как эктопических источников, так и дополнительных предсердно-желудочковых соединений область ранней активации на эпикарде значительно шире, чем на эндокарде. Напротив, при субэпикардиальной ло-

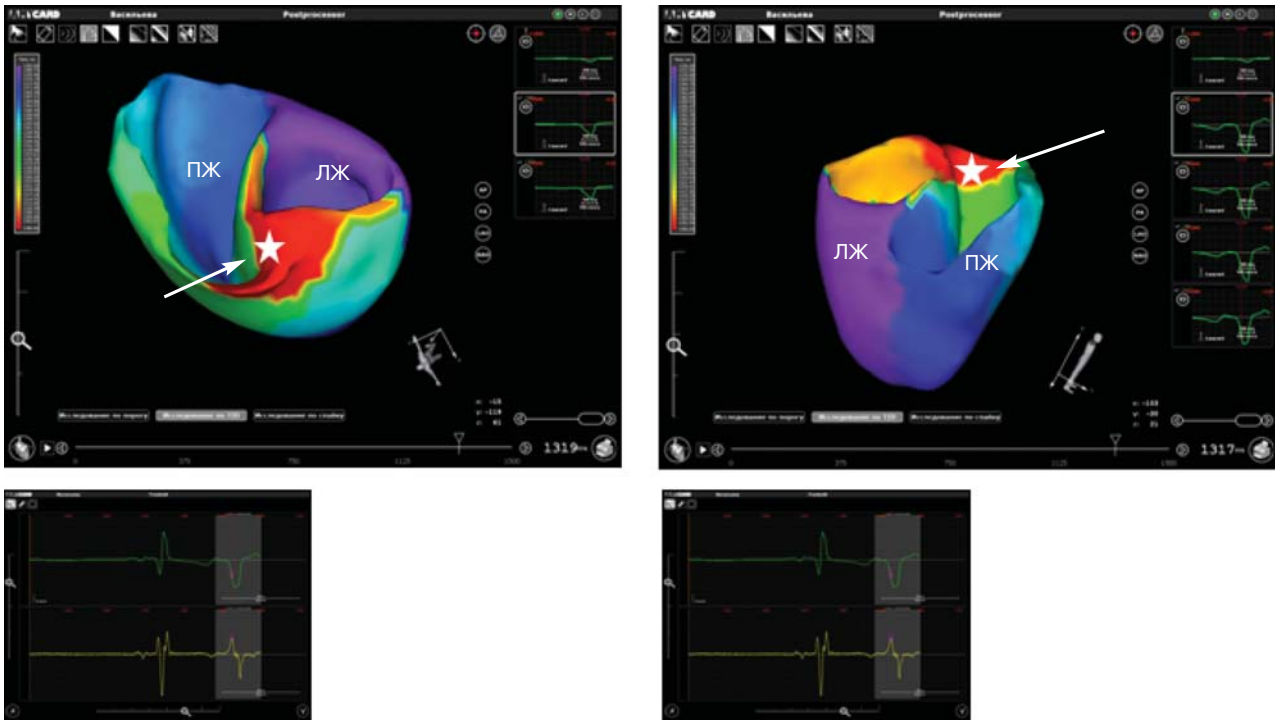

Рис. 5. Изохронные карты. Клинический случай ЖЭ из ВОПЖ (временна́я карта пациента, полученная при неинвазивном картировании). Звездочками обозначен очаг аритмии, где выполнена радиочастотная аблация

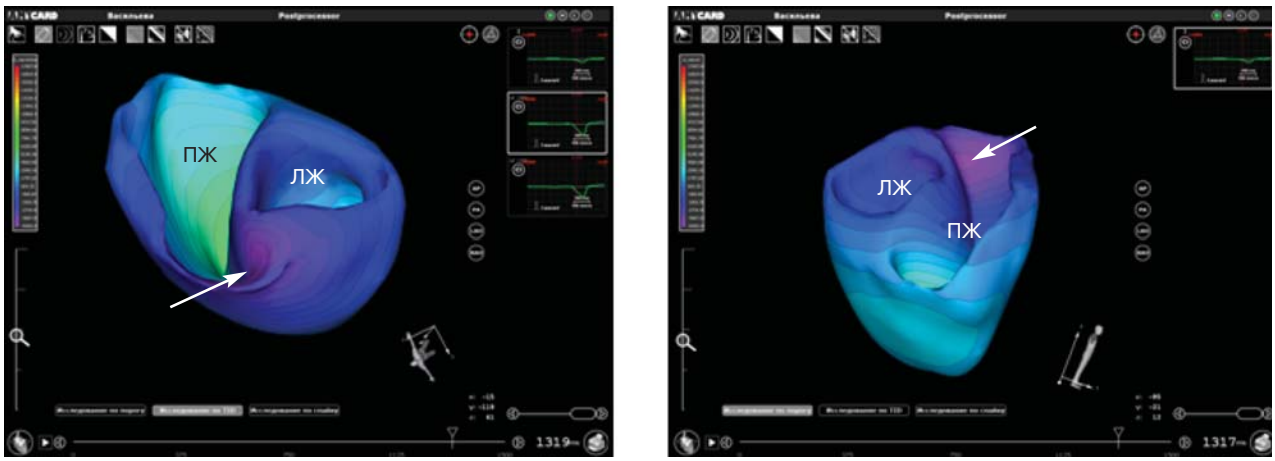

Рис. 6. Изохронные карты. Клинический случай ЖЭ из ВОПЖ (амплитудная карта пациента, полученная при неинвазивном картировании). Стрелками обозначен очаг аритмии, где выполнена радиочастотная аблация

кализации аритмогенных структур область ранней активации будет шире на эндокардиальных картах. Поскольку заранее глубина залегания источника аритмии неизвестна, для точной топической диагностики необходимо анализировать как эпикардиальные, так и эндокардиальные карты. Путем сравнения времени ранней активации на эпикарде и эндокарде можно определить глубину залегания аритмогенных структур. Чем больше эндокардиальные монополярная ЭГ или биполярный спайк опережают соответствующие эпикардиальные ЭГ, тем ближе к эндокарду расположен аритмогенный источник.

В целом результаты использования методики у пациентов с различными нарушениями ритма свидетельствуют о ее высокой диагностической ценности и перспективности применения в предоперационном обследовании. Предварительно проведенная топическая диагностика аритмогенного субстрата позволит сократить время инвазивного поиска эктопического очага, правильно выбрать параметры аблационного воздействия, избежать возможных нежелательных интраоперационных осложнений, таких как повреждение коронарных сосудов, а также сократить время интраоперационной флюороскопии.

ВЫВОДЫ

1. По данным поверхностного картирования ЭКГ возможно восстановление электрограмм, изопотенциальных и изохронных карт не только на эпикардиальной поверхности сердца, но и при определенных ограничениях на эндокарде предсердий и желудочков.

2. Для целей топической диагностики при синдроме ВПУ и эктопической экстрасистолии одновременное эпиэндокардиальное картирование имеет ряд преимуществ перед только эпикардиальным картированием: позволяет более точно найти локализацию аритмогенных структур при их субэндокардиальном расположении, выявить местоположение эктопического источника в межжелудочковой перегородке, определить глубину залегания эктопического источника по отношению к эпикарду и эндокарду.

Преимущества технологии «Амикард»:

1. Учет различия электропроводности органов и тканей грудной клетки, повышающий точность реконструкции электрического поля сердца на 20–25%.

2. Объемная реконструкция сердца по данным компьютерной томографии в автоматическом режиме.

3. Проведение картирования сердца в реальном времени («beat-to-beat») за счет использования эффективных вычислительных алгоритмов.

4. Возможность картирования как на эпикардиальной, так и на эпикардиальной поверхностях камер сердца.

ЭЛЕКТРОАНАТОМИЧЕСКАЯ РЕКОНСТРУКЦИЯ КОРОНАРНЫХ АРТЕРИЙ ПРИ АБЛАЦИИ ЭКТОПИЧЕСКИХ АРИТМИЙ В КОРОНАРНЫХ СИНУСАХ АОРТЫ

М. Ю. Курилин, С. Е. Мамчур, Е. А. Хоменко, О. М. Чистюхин (г. Кемерово)

Радиочастотная аблация (РЧА) эктопических аритмий (ЭА) в выводном отделе правого желудочка (ВОПЖ) сегодня стала широко распространенной процедурой в связи с высокой эффективностью, относительной технической простотой и низким риском развития осложнений. Этого нельзя сказать о РЧА эктопической тахикардии в области выводного отдела левого желудочка, где воздействие осуществляется из синуса аорты, как правило левого или правого коронарного. При этом существует опасность радиочастотного повреждения устья левой или правой коронарной артерии.

Чтобы избежать данного осложнения, для позиционирования аблационного электрода используется рентгеноконтрастная коронарная ангиография (Srivathsan K. S. и соавт., 2008). Сущность данного метода заключается в том, что одновременно с аблационным электродом, введенным в левый или правый коронарный синус аорты, в устье близлежащей коронарной артерии вводится ангиографический катетер, через который осуществляется контрастирование данной артерии с визуальным определением расстояния от нее до дистального полюса аблационного электрода. После этого аблационный электрод позиционируют на безопасном расстоянии от устья близлежащей коронарной артерии и проводят аблацию (рис. 1). Недостатком такого подхода является то, что приходится катетеризировать две бедренных артерии, через одну из которых вводится аблационный электрод, через другую – ангиографический катетер для проведения рентгеноконтрастной коронарной ангиографии. Это повышает риск серьезных осложнений, связанных с катетеризацией бедренной артерии (кровотечения, аневризмы, артериовенозные свищи, местные инфекционные осложнения, повреждение интимы артерии и/или ее тромбоз с последующим развитием ишемии конечности и др.). Кроме того, рентгеноконтрастные вещества на основе водорастворимых соединений йода часто являются причиной аллергических реакций, нарушений функции щитовидной железы, почек и других осложнений, нередко жизнеугрожающих.

Авторами разработан метод, при котором строится электроанатомическая карта восходящего отдела грудной аорты с нанесением на нее показателей локальной эндокардиальной активации. После этого аблационный электрод вводится в устье близлежащей коронарной артерии и строится электроанатомическая карта ее проксимального сегмента. Затем программными средствами навигационной системы определяется расстояние между устьем близлежащей коронарной артерии и точкой наиболее ранней локальной эндокардиальной ак-

тивации, которое непрерывно мониторируется в течение процедуры (рис. 2). Это позволяет снизить риск осложнений, связанных с дополнительной катетеризацией бедренной артерии и использованием рентгеноконтрастных средств. При необходимости можно строить карты нескольких камер или обеих коронарных артерий, например при септальной локализации эктопических фокусов, когда необходимо иметь информацию об активации перегородки с обеих сторон, или карты ветвей коронарных артерий, если эктопический фокус локализуется вблизи от митрально-аортального контакта (рис. 3).

Цель исследования – оценить безопасность и информативность электроанатомической реконструкции коронарных артерий в сравнении с рентгеноконтрастной коронарографией при РЧА ЖА в коронарных синусах аорты.

МАТЕРИАЛ И МЕТОДЫ

В проспективное неконтролируемое исследование были включены 15 пациентов в возрасте 40,2±7,5 года с мономорфными ЭА из области коронарных синусов аорты (27 560±471 эктопический комплекс в сутки); 10 из них имели также же-

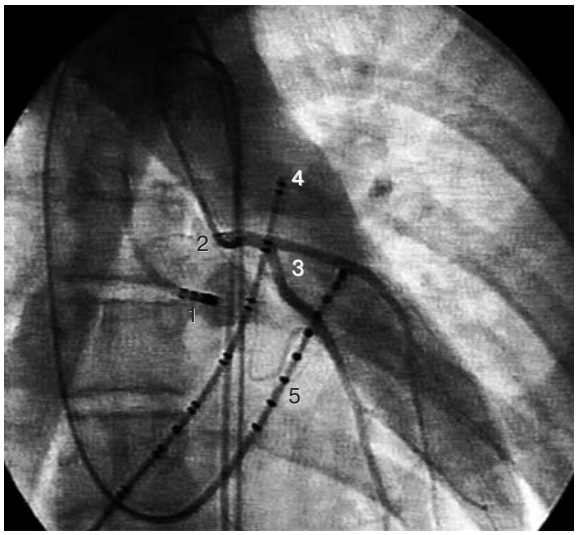

Рис. 1. Позиционирование аблационного катетера в левом коронарном синусе аорты на безопасном расстоянии от устья левой коронарной артерии, определяемой при помощи одномоментной рентгеноконтрастной коронарографии: 1 – аблационный электрод; 2 – ангиографический катетер Judkins Left; 3 – ствол и основные ветви левой коронарной артерии; 4 – диагностический электрод в выводном тракте правого желудочка; 5 – диагностический электрод в коронарном синусе

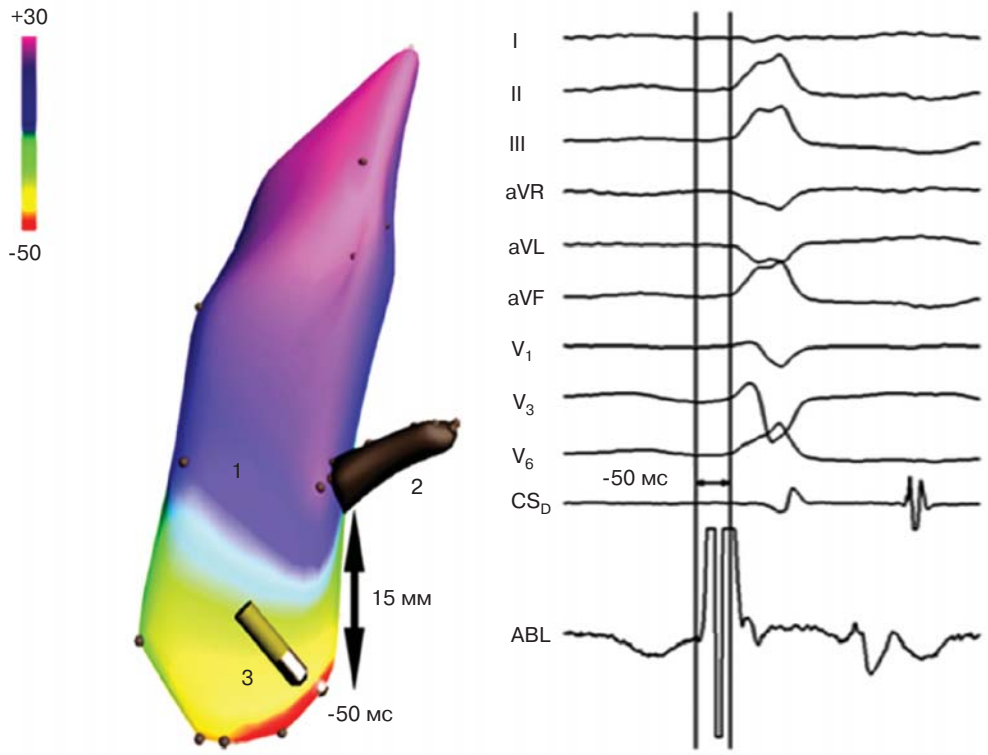

Рис. 2. Слева – электроанатомическая карта восходящей аорты (1) и устья левой коронарной артерии (2), на которой цветом кодируется время локальной миокардиальной активации на фоне эктопии. В данном случае эктопический фокус локализуется в области левого коронарного синуса аорты (3) на расстоянии 15 мм от устья левой коронарной артерии. Справа – фрагмент электрофизиологического исследования, на котором в области эктопического фокуса определяется опережение локальной активации на 50 мс по отношению к началу комплекса *QRS* на поверхностной ЭКГ

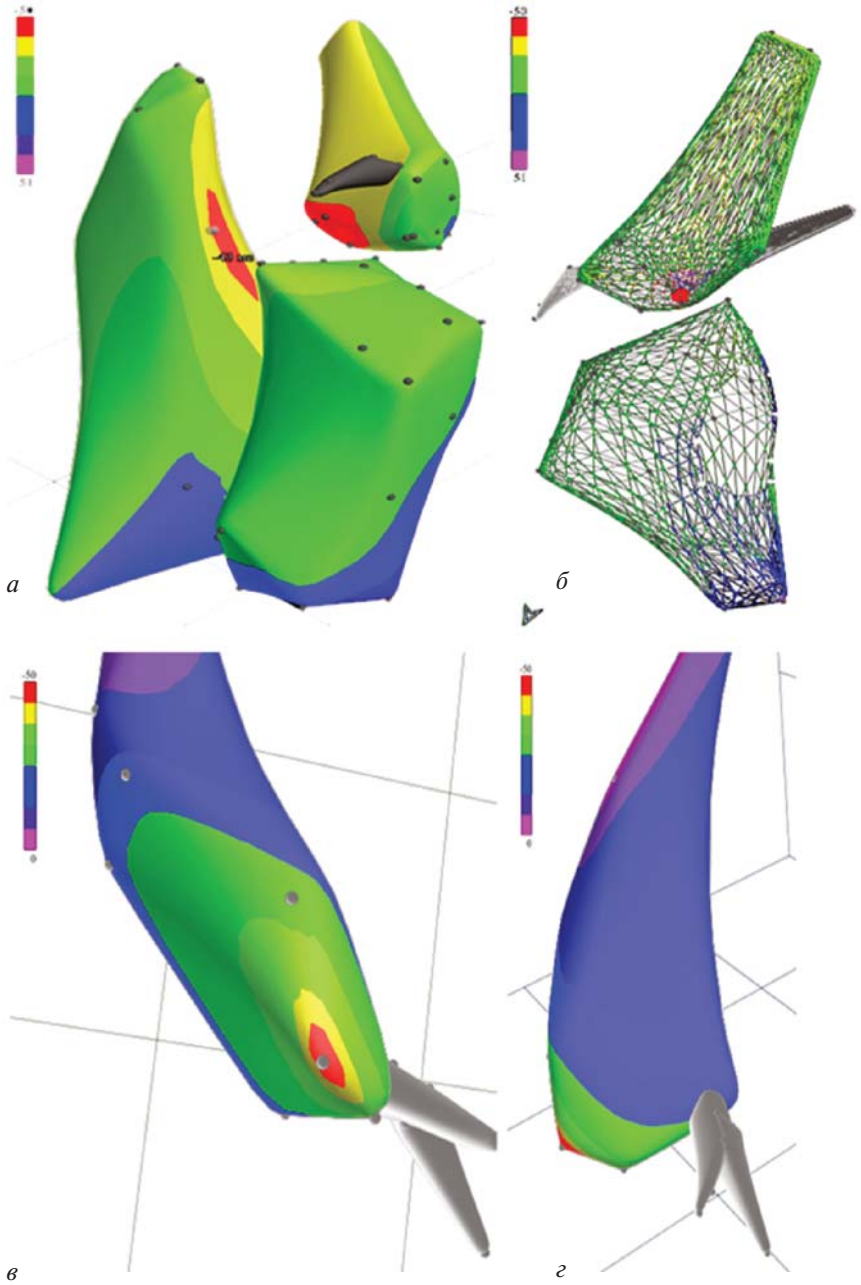

Рис. 3. Электроанатомические карты:

а – обоих желудочков, восходящей аорты и ствола левой коронарной артерии в левой боковой проекции; *б* – левого желудочка, восходящей аорты и проксимальных сегментов обеих коронарных артерий; *в* и *г* – восходящей аорты, ствола и основных ветвей левой коронарной артерии в левых косой и боковой проекциях

лудочковую эктопическую тахикардию. Симптоматика в виде синкопальных, пресинкопальных состояний, слабости, одышки и перебоев в работе сердца имела место у 10 (67%) пациентов, у 5 (33%) пациентов аритмия была асимптомной. Всем пациентам проводилась РЧА эктопического очага с использованием аблационного электрода Celsius Navistar с внешним контуром орошения. После картирования очага эктопии аблационный электрод устанавливался в устье ближайшей коронарной артерии, которая контрастировалась через просвет для орошения катетера. После верификации нахождения катетера в устье коронарной артерии проводилась электроанатомическая реконструкция ее проксимального сегмента при помощи навигационных систем Биоток SpaceVision или Carto XP. Затем катетер позиционировался в области эктопического очага и проводилась его РЧА с непрерывным мониторированием расстояния от дистального полюса катетера до устья близлежа-

щей коронарной артерии программными средствами навигационной системы. После завершения РЧА выполняли повторную коронарографию через орошаемый просвет катетера.

РЕЗУЛЬТАТЫ

По данным эндокардиального картирования у 11 (73%) пациентов эктопический очаг располагался в левом коронарном синусе аорты, у 4 (27%) – в правом. Непосредственный эффект РЧА был достигнут у всех пациентов. При этом критерии эффективности, принятые в настоящем исследовании, – более жесткие, чем общеизвестные (снижение количества эктопических комплексов более чем на 86% от исходного): процедура считалась эффективной в том случае, когда при контрольном холтеровском мониторировании ЭКГ эктопические комплексы исходной морфологии полностью отсутствовали. По данным контрастирования ни в одном случае не было зарегистрировано радиочастотного повреждения КА. У 20% пациентов отмечался спазм КА, купированный введением нитратов. Средняя продолжительность наблюдения составила 6,3 мес. У одного пациента через месяц после первичной РЧА зарегистрирован рецидив желудочковой эктопии той же локализации, что и исходно. Ему была проведена повторная процедура, после которой в течение 6 мес аритмия более не рецидивировала. Мы связываем этот рецидив с глубоким расположением эктопического очага в межжелудочковой перегородке. В связи с этим пришлось выполнить РЧ-аппликации как в ВОПЖ, так и в левом синусе аорты. Во время обоих процедур отмечалась очень поздняя элиминация эктопической активности на фоне подачи РЧ-энергии, несмотря на высокую мощность и использование орошаемого режима абляции. При суточном мониторировании ЭКГ в отдаленном периоде все пациенты были свободны от аритмии, и ни у одного из них не было ишемических проявлений по данным теста толерантности к физической нагрузке.

ВЫВОДЫ

1. Электроанатомическая реконструкция коронарных артерий при выполнении РЧА эктопических аритмий в коронарных синусах аорты – эффективная и безопасная альтернатива рентгеноконтрастной коронарографии.

2. Предложенная методика позволяет избежать осложнений, связанных с дополнительной катетеризацией бедренной артерии.

СОВЕРШЕНСТВОВАНИЕ ПОДХОДОВ К ВЫПОЛНЕНИЮ РАДИОЧАСТОТНОЙ ФРАГМЕНТАЦИИ ПРЕДСЕРДИЙ ПО СХЕМЕ «ЛАБИРИНТ»

А. В. Евтушенко, В. В. Евтушенко, К. А. Петлин, М. Л. Дьякова, Е. В. Воробьёва, В. Х. Ваизов, Е. М. Беленкова, И. В. Антонченко (г. Томск)

Фибрилляция предсердий (ФП) – частое осложнение многих заболеваний сердечно-сосудистой системы, ведущую роль среди которых играют ишемическая болезнь и пороки сердца. В популяции ее распространенность приближается к эпидемиологическим пропорциям и повышается с 0,7% в возрастной группе 55–59 лет до 17,8% у людей 85 лет и старше (Geeringa J. H. и соавт., 2006). При ФП нарушается архитектоника предсердия, происходят сложные изменения в структуре и электрофизиологии клеток, так называемое структурное и электрическое ремоделирование (Allessie M., 2002; Shirohita-Takeshita A., 2005). В основе нынешних взглядов на механизмы возникновения ФП лежат классические работы, которые выполнили J. Cox (1991 г.) и M. Haissaguerre (1998 г.). На сегодняшний день общепризнано, что в процессе развития ФП от ее первых пароксизмов до хронической формы постепенно утрачивается роль триггерного механизма запуска аритмии (Haissaguerre M. и соавт., 1998) и возрастает роль множественных микроритентри в ее возникновении и поддержании (Moe G., 1962; Moe G. и соавт., 1964;. Cox J. L. и соавт., 1995).

Возникновение ФП ухудшает состояние пациента как минимум на один функциональный класс, усугубляя проявления недостаточности кровообра-

щения, и влечет за собой высокий риск тромбоэмболических осложнений (до 25% всех инсультов), увеличивая риск их возникновения в 5 раз (Bially D. и соавт., 1992; Johnson W. D. и соавт., 2000).

Медикаментозная терапия ФП даже в последнее время отличается крайне низкой эффективностью: более чем в 50% случаев ФП рецидивирует по прошествии одного года лечения и до 84% случаев рецидив наблюдается к концу второго года лечения, а кроме того, лечение пациентов с ФП связано с высокими экономическими затратами (Ezekowitz M. D., Netrebko P. I., 2003; Lundstrom T., Ryden L., 1988), поэтому наиболее эффективным считается хирургическое лечение ФП. С момента первой операции «лабиринт», которую выполнил J. Cox в 1989 г. и которая признана практически всеми исследователями наиболее патогенетически обоснованным методом лечения постоянной формы ФП, разработано много модификаций этого вмешательства. Практически все усовершенствования сводились к идее заменить хирургические разрезы, которые предложил J. Cox, иным, менее травматичным воздействием, сокращающим время вмешательства и снижающими количество осложнений (радиочастотная, криогенная и микроволновая модификации этой операции, а также различные их сочетания) (Benussi S., 2004). Основным критерием эффективности вышеупомянутых модификаций является способность выбранного воздействия вызвать трансмуральное повреждение миокарда в заданных участках. Предложены варианты нанесения зон деструкции на миокард предсердий, отличающиеся от классической схемы «лабиринт» которую разработал J. Cox (радиальный «лабиринт», мини-«лабиринт», левый «лабиринт» и пр.) (Nitta T. и соавт., 1999; Szalay Z. и соавт., 1999).

Цель исследования: поиск путей повышения эффективности результатов РЧ-фрагментации предсердий по схеме «лабиринт» у пациентов с ревматическими пороками сердца и длительно персистирующей ФП.

МАТЕРИАЛ И МЕТОДЫ

В 1996–1997 гг. нами (Евтушенко А. В. и соавт., 1999, 2000) была разработана и в 1998 г. успешно применена в клинике оригинальная методика радиочастотной фрагментации предсердий, основанная на схеме «лабиринт», которую предложил J. Cox в 1989 г. Суть методики заключалась в комбинированной (эпи- и эндокардиальной) деструкции симметричных участков миокарда предсердий моно- или биполярным радиочастотным воздействием.

С 1998 по 2003 г. процедура «лабиринт» проводилась преимущественно при помощи радиочастотного воздействия, с использованием модифицированного электрода, радиочастотной энергии 30–50 Вт и с временем аппликации на одну точку, равным 7 с. Хирургически выполнялось рассечение заднего межпредсердного валика от устьев правых легочных вен до овальной ямки (разрез использовался для доступа к митральному клапану). Ушко правого предсердия резецировалось, левого – изолировалось и ушивалось. В дальнейшем радиочастотное воздействие на свободную стенку правого предсердия было заменено хирургическими разрезами и редукцией его полости (рис. 1).

Всего прооперированы 78 пациентов с длительно персистирующей ФП (давность в среднем составила 4,6±3,1 года), из них пациентов с ревматическими пороками митрального и аортального клапана – 64, с врожденными пороками сердца – 10, с ИБС – 4. Так, у пациентов с ревматическими пороками сердца эффективность при выписке составляла 78,4%, но в отдаленном периоде (48 и более месяцев) снижалась до 51%. Назначение антиаритмической терапии позволяло повысить эффективность в отдаленные сроки до 68%, однако прием препаратов снижал качество жизни пациентов. Кроме того, у 86% пациентов была ранняя дисфункция синусного узла (ДСУ), требующая временной электрокардиостимуляции в раннем послеоперационном периоде и пролонгированного нахождения пациента в палате интенсивной терапии. В имплантации постоянного ЭКС нуждались 10% пациентов. У 19% пациентов радиочастотная фрагментация предсердий по схеме «лабиринт» была неэффективна (эффект процедуры оценивался по шкале Santa Cruz).

При анализе снижения эффективности РЧ-фрагментации предсердий по схеме «лабиринт» были определены три основных направления повышения эффективности радиочастотного воздействия на миокард предсердий. Гипотеза состояла в том, что для повышения эффективности процедуры РЧ-деструкции миокарда предсердий необходимо провести профилактику:

– ранней дисфункции синусного узла;

– нетрансмурального РЧ-повреждения миокарда;

– чрезмерного напряжения стенок ремоделированного ЛП в послеоперационном периоде.

В развитии ранней ДСУ выделили три основных момента: 1) повреждение артерий, питающих зону синусного узла; 2) термическое и волновое воздействие на клетки СУ; 3) исходная ДСУ на фоне длительно персистирующей ФП.

Исследование функции СУ всем пациентам, которым планируется РЧ-фрагментация предсердий по схеме «лабиринт», проводится интраоперационно с использованием электрофизиологического комплекса ЭЛКАРТ-М («Электропульс», Россия). Пациенту проводится чреспищеводная

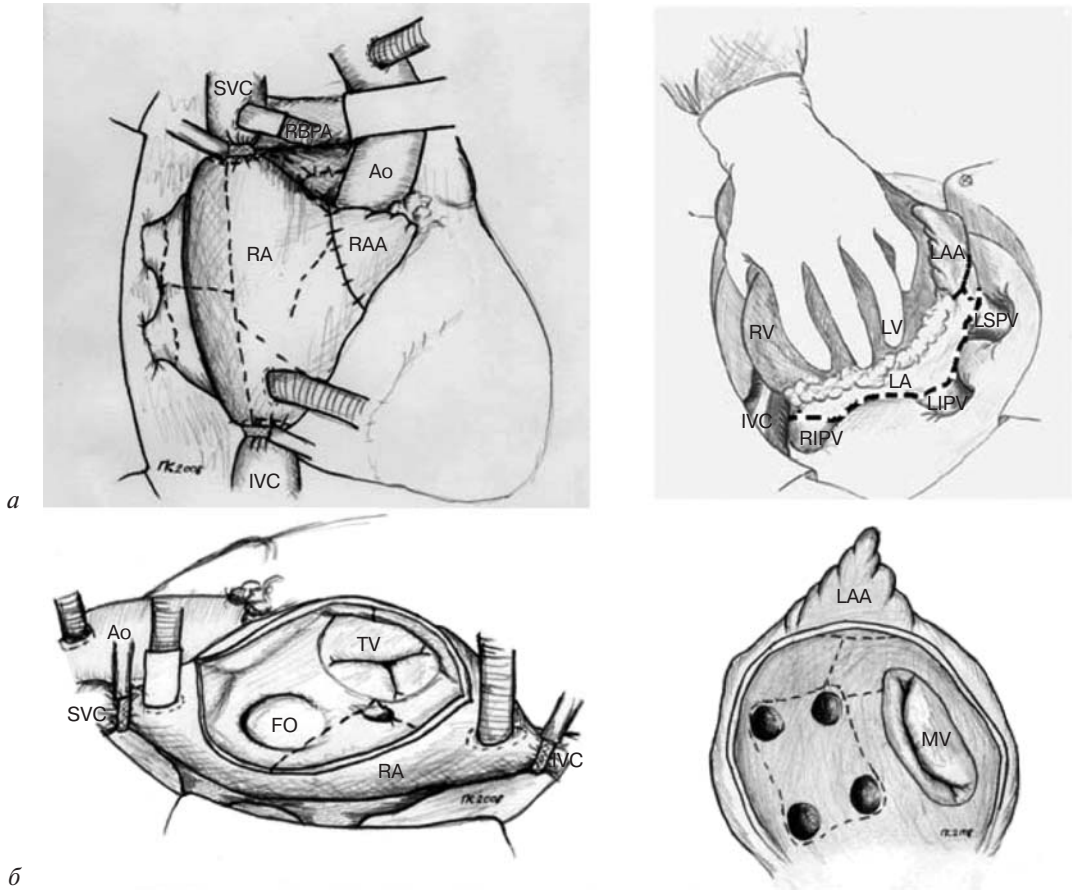

Рис. 1. Комбинированная эпи- и эндокардиальная методика РЧ-фрагментации предсердий по схеме «лабиринт», разработанная в НИИ кардиологии СО РАМН

а – эпикардиальный (предсердный) этап; *б* – эндокардиальный (внутрисердечный) этап

ЭхоКС для определения внутрисердечного тромбоза, после чего при отсутствии подозрений на тромбоз выполняется кардиоверсия и изучается функция СУ. Выявленная ДСУ до вмешательства в 100% случаев сохраняется в послеоперационном периоде, что заставляет нас иногда отказываться от хирургического лечения ФП (рис. 2–5).

На основании исследования анатомии артерий, питающих зону СУ, определено, что при выборе атриотомического доступа к митральному клапану необходимо учитывать тип кровоснабжения миокарда. Во всех случаях предпочтительна левая атриотомия как не приводящая к повреждению артерий проводящей системы сердца, однако она не всегда обеспечивает должную визуализацию МК (особенно при реконструктивных вмешательствах), нежели доступ по Guiraudon, который предпочтителен при правом и сбалансированном типах кровоснабжения. Транссептальный доступ к митральному клапану через задневерхний край овальной ямки в 100% случаев ведет к повреждению артерий, питающих узлы проводящей системы, что, очевидно, способствует развитию ДСУ в послеоперационном периоде.

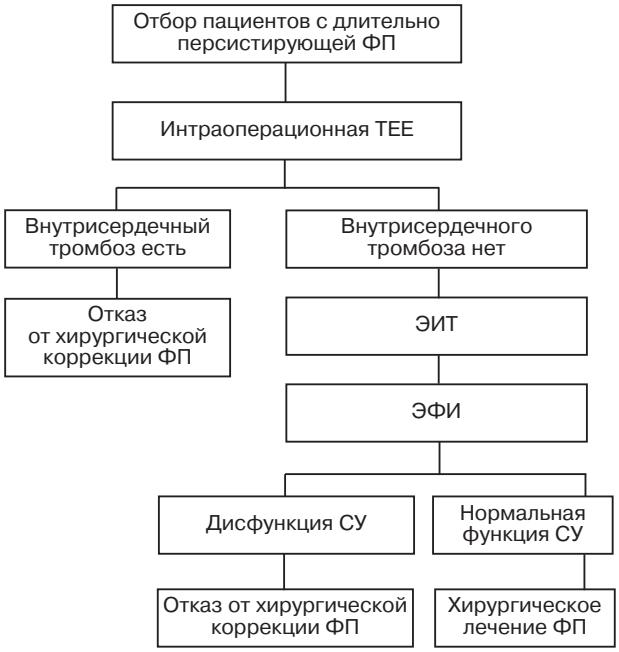

Рис. 2. Профилактика ранней ДСУ. Алгоритм отбора пациентов для радиочастотной фрагментации предсердий по схеме «лабиринт»

Рис. 3. Интраоперационное ЭФИ. Ранняя дисфункция СУ

Рис. 4. Интраоперационное ЭФИ. Восстановление СР через 30 мин после снятия зажима с аорты

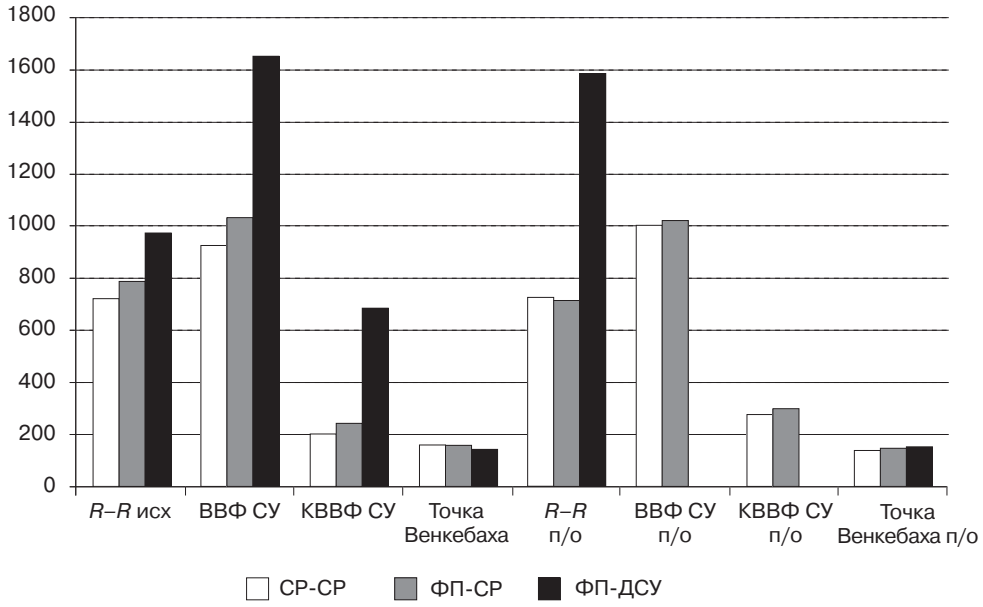

Рис. 5. Электрофизиологические показатели оперированных пациентов

Кроме того, для сохранения функции синусного узла следует избегать ретроградной кардиоплегии. Предпочтение следует отдавать либо антеградному введению кардиоплегических растворов, либо антеградному/ретроградному введению, но при этом должны применяться растворы пролонгированного действия.

Ранее уже были описаны параметры гипотетического «идеального» деструктора миокарда предсердий (von Oppell U., 2005). Однако имеющиеся в распоряжении хирургов современные технологии в той или иной степени отличаются от предложенной идеальной модели, что заставляет искать пути компромисса между аппаратной и хирургической деструкцией функционирующего миокарда. Для предотвращения термического и волнового повреждения клеток СУ в 2005 г. с внедрением верхнепредсердной атриотомии по G. Guiraudon (1991 г.) часть линий радиочастотной деструкции в зоне СУ были заменены хирургическими разрезами. Так, хирургически выполняли разрезы на свободной стенке правого предсердия, рассекали верхний край овальной ямки и разрез продолжали на крышу ЛП до верхнего края основания ушка ЛП, изолируя сверху площадку легочных вен. Эпикардиальный этап РЧ-воздействия на левое предсердие мы ограничили раздельной деструкцией устьев легочных вен (в том числе используя и косой синус перикарда), а также эпикардиальной изоляцией основания ушка левого предсердия до достижения им полной асистолии. При воздействии на зону правой верхней легочной вены мы стараемся избегать термического повреждения областей, находя-

щихся в непосредственной близости от синусно-предсердного узла.

Неэффективность процедуры у ряда больных мы связали с отсутствием трансмуральности повреждения в ряде «проблемных» зон предсердий, таких как участки предсердий, покрытые жировой тканью, являющейся изолятором для РЧ-воздействия, и зоны в области фиброзных колец митрального и трикуспидального клапанов. Гарантированная трансмуральность повреждения миокарда позволяет сформировать рубец на пути распространения кругов риентри и избежать рецидива аритмий за счет блокирования проведения возбуждения по этим кругам. В частности, это касается труднодоступных для радиочастотного воздействия зон миокарда в районе фиброзного кольца митрального клапана и участков миокарда, покрытых жировой тканью, так как жировая ткань является изолятором для радиочастотной энергии.

Нами разработана и запатентована (Патент РФ № 2394522 от 20.07.2010) пенетрирующая методика и монополярный электрод новой конструкции для радиочастотной фрагментации предсердий по схеме «лабиринт», позволяющий достичь гарантированное трансмуральное повреждение миокарда предсердий, включая зоны, покрытые жировой тканью. Предложенная пенетрирующая методика хорошо зарекомендовала себя в клиническом применении и по своей эффективности сопоставима с классической хирургической методикой. Глубина гарантированного повреждения миокарда при использовании нового электрода достигает 12–15 мм (рис. 6).

Третьим важным фактором повышения эффективности РЧ-фрагментации предсердий по схеме «лабиринт» является снижение напряжения стенки (wall stress) левого предсердия. Уменьшение объема ЛП в соответствии с классическим законом Лапласа снижает напряжение стенки предсердия, тем самым снижается аритмогенная готовность предсердия, что, по литературным данным, увеличивает частоту сохранения синусового ритма в послеоперационном периоде (Marui A. и соавт., 2007; Ren J. F. и соавт., 1994; W. P. Beukema и соавт., 2008). Редукционная пластика левого предсердия для уменьшения его объема выполняется нами по методике, разработанной и внедренной в практику в НИИ кардиологии СО РАМН (Патент РФ № 2348364 от 10.03.2009) (рис. 7–9).

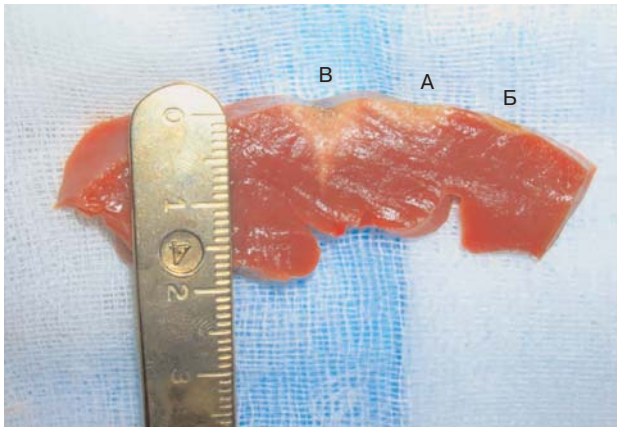

Рис. 6. Сравнение глубины повреждения миокарда при различных способах радиочастотного воздействия: А – воздействие орошаемым электродом; Б – воздействие неорошаемым электродом; В – пенетрирующая методика (Патент РФ № 2394522 от 20.07.2010)

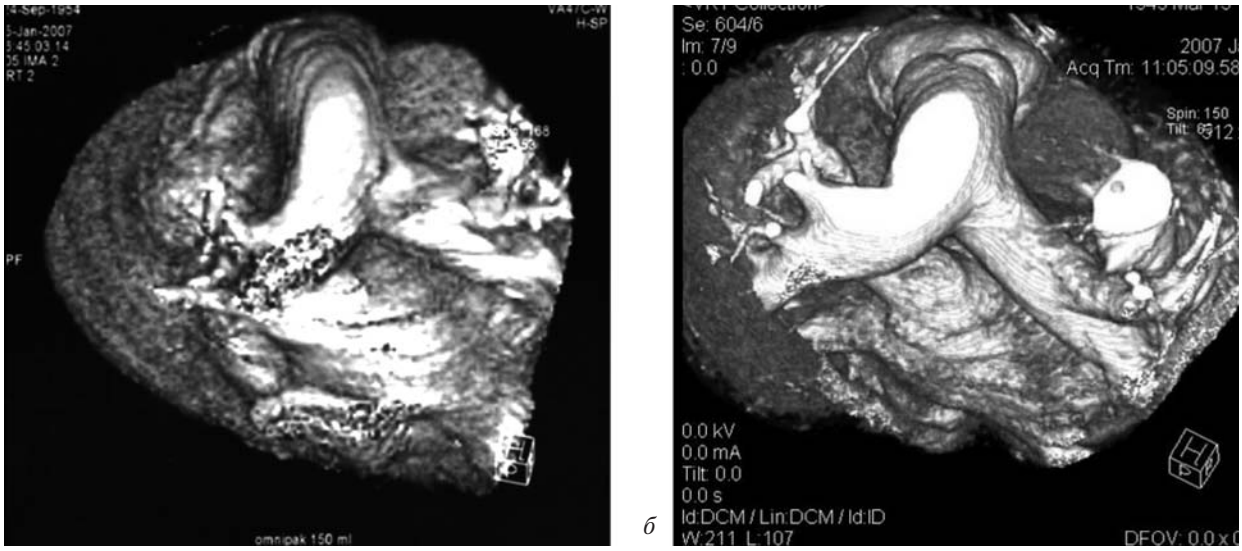

Рис. 7. КТ-ангиография сердца и ЛП (трехмерная реконструкция):
а – до операции; *б* – после операции

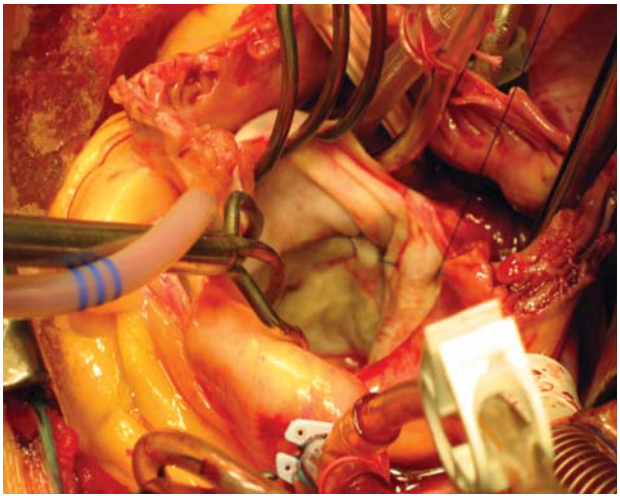

Рис. 8. Техника выполнения круговой пликации левого предсердия (Патент РФ № 2348364 от 10.03.2009 г.)

РЕЗУЛЬТАТЫ

После анализа основных причин неэффективности РЧ-процедуры «лабиринт» и определения путей их устранения нами прооперированы 132 пациента, при этом в дооперационном периоде эта группа полностью сопоставима с группой больных, оперированных с применением предшествующего варианта РЧ-вмешательства. При использовании новых подходов у пациентов с ревматическими пороками сердца эффективность при выписке составляла 93%, а в отдаленном периоде снижалась до 88,6% (см. таблицу). Назначение антиаритмической терапии позволяло повысить эффективность в отдаленные сроки до прежних 93%. Кроме того, ранняя дисфункция синусного узла, требующая временной ЭКС, была у 41% больных, а в имплантации постоянного ЭКС нуждались 3,5% пациентов. Неэффективной РЧ-фрагментация пред-

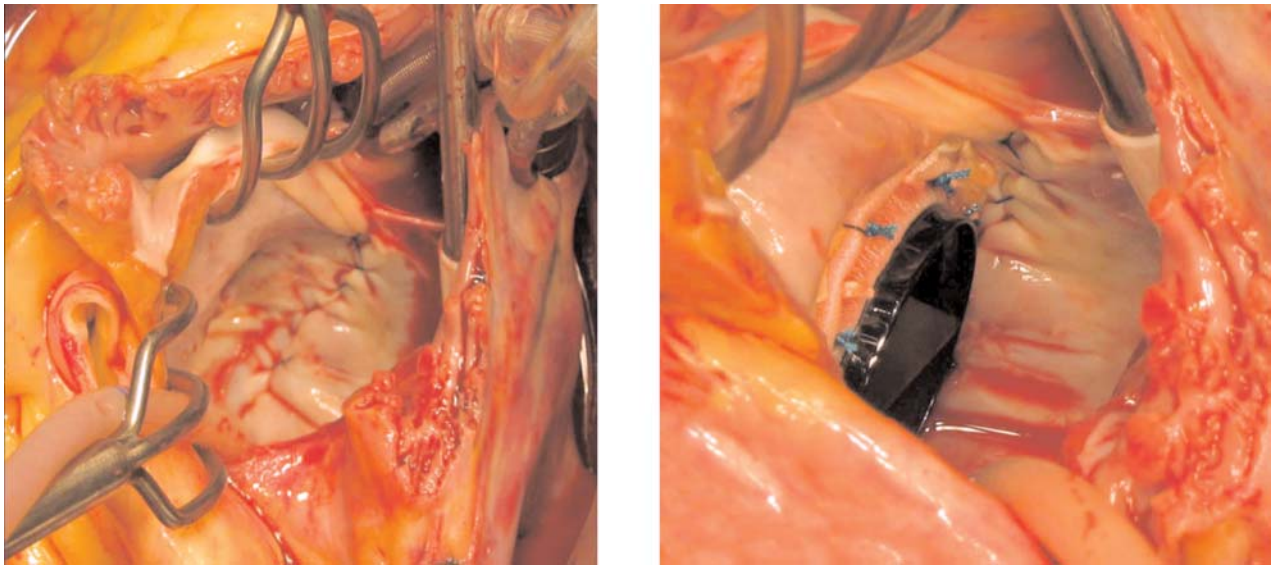

Рис. 9. Результаты круговой пликации левого предсердия

Эффективность РЧ-процедуры «лабиринт» при выписке и в отдаленные сроки (%)

Показатель	РЧ-процедура «лабиринт» с использованием монополярного воздействия неорошаемым электродом	РЧ-процедура «лабиринт» у пациентов с неревматическими пороками и ИБС	РЧ-процедура «лабиринт» с использованием комплексного подхода у пациентов с ревматическими пороками сердца
Ранняя ДСУ	86	20	41
СР при выписке	78,4	100	93,0
В отдаленные сроки:			
СР без антиаритмической терапии	51	100	88,6
СР с антиаритмической терапией	68	–	93,0
потребность в ЭКС	10	0	3,5
без эффекта	19	0	3,5

сердий по схеме «лабиринт» с использованием нового подхода оказалась у 3,5% пациентов (рис. 10). У 100% пациентов с эффективной РЧ-процедурой «лабиринт» подтверждена активная систола предсердий (амплитуда волны А более 0,8 м/с) (рис. 11).

ОБСУЖДЕНИЕ

Проведенное нами исследование позволяет вести речь о том, что обычное радиочастотное вмешательство на предсердиях само по себе не позволит добиться максимально возможного качества лечения пациентов с фибрилляцией предсердий. Для повышения эффективности необходим комплексный подход к хирургическому лечению, позволяющий добиться эффекта в 93% случаев (против 78,4%). Анализ отдаленных данных также показывает высокую надежность предлагаемого метода (88,6 против 51% без антиаритмической терапии). Учитывая исходную сопоставимость групп, данные различия являются достоверными при $p<0,001$. Тромбоэмболических

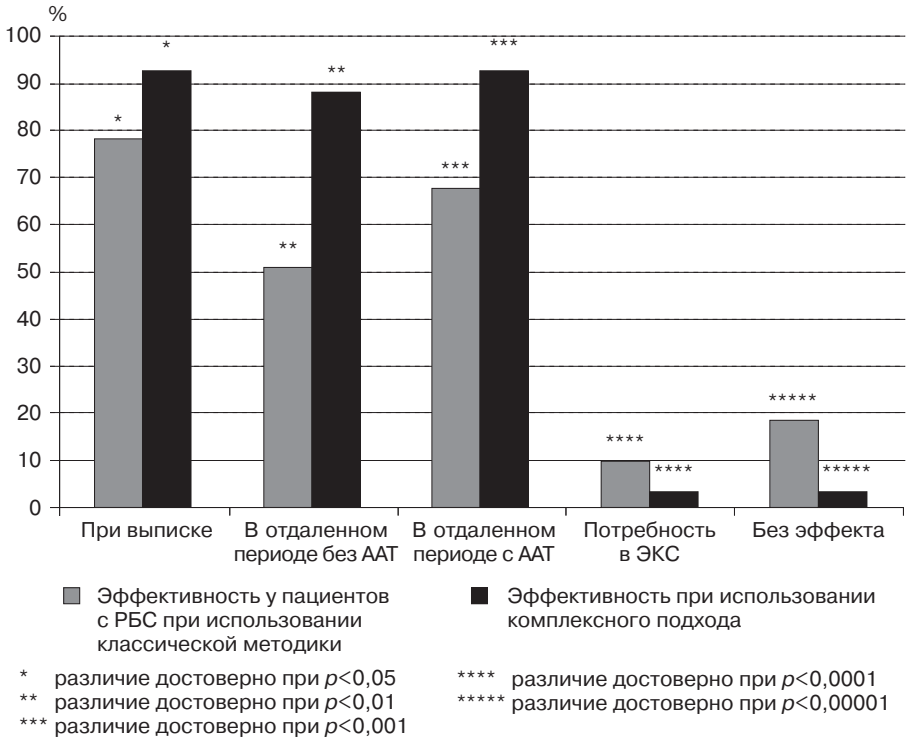

Рис. 10. Сравнение эффективности методик РЧ-фрагментации предсердий по схеме «лабиринт»

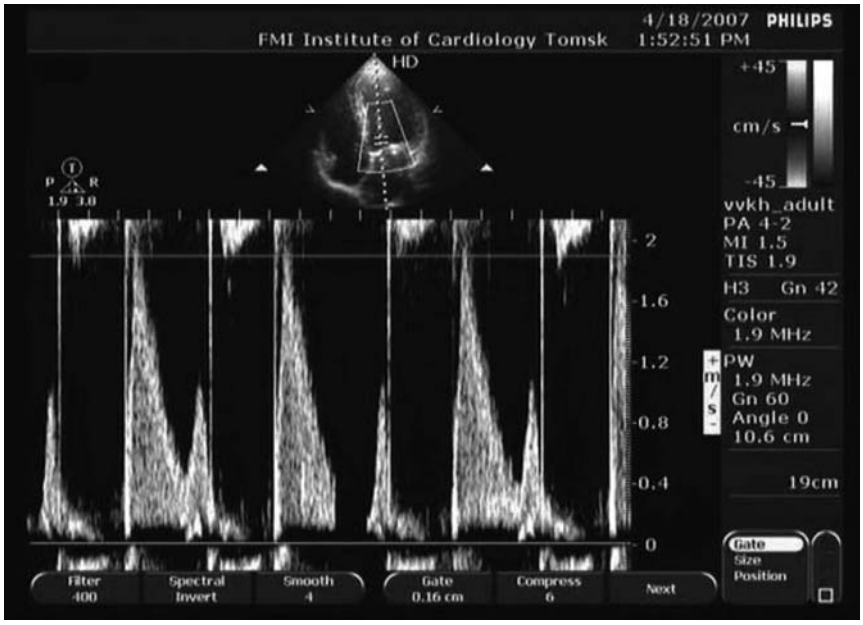

Рис. 11. ЭхоКС в послеоперационном периоде. Активная систола левого предсердия (амплитуда волны А более 0,8 м/с)

осложнений отмечено не было. Y. Ishii и соавт. (2004 г.) выявили, что хирургический Maze (I, II, III) имеет эффективность 57% в срок 15 лет после операции. M.-J. Baek и соавт. (2004 г.) показали, что такие вмешательства, как криоаблация по схеме Cox-Maze III (CM), Kawasaki-Maze (KM), левопредсердный Maze, дают среднюю эффективность 79,9% в срок до 2 лет после операции, свободу от инсульта – от 84,2% (CM) до 95,0% (KM) в срок до 4 лет после операции. T. Sueda и соавт. (2005 г.) продемонстрировали, что биполярная радиочастотная изоляция площадки легочных вен эффективна в 60–70% в срок до 2 лет после операции. По данным M. Halcos и соавт. (2005 г.) эффективность радиочастотного Maze составила 77,3% в срок 8 мес после операции. Таким образом, предложенный нами способ радиочастотной фрагментации предсердий по схеме «лабиринт» является высокоэффективным в хирургии фибрилляции предсердий.

ВЫВОДЫ

1. Радиочастотная фрагментация предсердий по схеме «лабиринт» является эффективным методом, который может быть использован при операциях на открытом сердце для лечения ФП, улучшающим отдаленные результаты операций на открытом сердце, а также качество жизни пациентов.

2. Применение круговой шовной атриопластики левого предсердия достоверно повышает эффективность процедуры «лабиринт» в ранние и отдаленные сроки.

3. Выполнение интраоперационного ЭФИ позволяет улучшить отбор пациентов для процедуры и отказаться от ее проведения у пациентов с исходно тяжелой ДСУ.

КОМБИНИРОВАННЫЙ (ХИРУРГИЧЕСКИЙ И ИНТЕРВЕНЦИОННЫЙ) ПОДХОД К ЛЕЧЕНИЮ ПЕРСИСТИРУЮЩИХ ФОРМ ФИБРИЛЛЯЦИИ ПРЕДСЕРДИЙ

А. Ш. Ревишвили, С. Ю. Сергуладзе, А. В. Шмуль, Б. И. Кваша, Г. Р. Мацонашвили (Москва)

Фибрилляция предсердий (ФП) – наиболее часто встречаемая аритмия (до 0,4% в общей популяции и до 60% – у пациентов с клапанной патологией, требующей оперативного вмешательства). По мнению Go A. S. и соавт., Miyasaka Y. и соавт., к 2050-му году примерно 16 млн человек, страдающим фибрилляцией предсердий, может потребоваться хирургическое вмешательство. В нашей стране различные виды вмешательств по поводу ФП за период 1999–2010 гг. (интервенционное лечение ФП, хирургия ФП) составляют лишь 2% от необходимого количества. За последние десятилетия «золотым стандартом» при лечении данной категории больных является процедура «лабиринт», которую впервые внедрил в клиническую практику J. Cox. Ее эффективность на данный момент не вызывает сомнения и, по данным разных авторов, приближается к 100%. Стремление к максимальному уменьшению риска операции, количества осложнений, связанных с выполнением операций в условиях искусственного кровообращения, уменьшению сроков пребывания в стационаре и времени возвращения к обычной жизни пациента привело к поиску новых методик и модификаций уже имеющихся. В последнее время активно ведется поиск альтернативных источников энергии (радиочастотная, криогенная, микроволновая, лазерная) для создания линейных воздействий в предсердиях. На сегодняшний день радиочастотная модификация операции «лабиринт» (Maze IV, Maze V) является признанной многими хирургами-аритмологами во всем мире как безопасная и эффективная. Но даже эта процедура не всегда гарантирует трансмуральность воздействий, в частности в областях с выраженной трабекулярностью и в области гребня левого предсердия, и уже в раннем послеоперационном периоде могут наблюдаться предсердные аритмии. В этом случае при отсутствии эффекта от антиаритмической терапии с успехом может применяться интервенционный, катетерный подход. Данный метод позволяет не только верифицировать разобщение муфт легочных вен от миокарда левого предсердия, но и при необходимости выполнить аблацию в зонах «прорыва» возбуждения предсердного миокарда. Кроме того, интервенционный метод с высокой точностью позволяет выявить критические зоны риентри тахикардий, которые наиболее часто наблюдаются после моди-

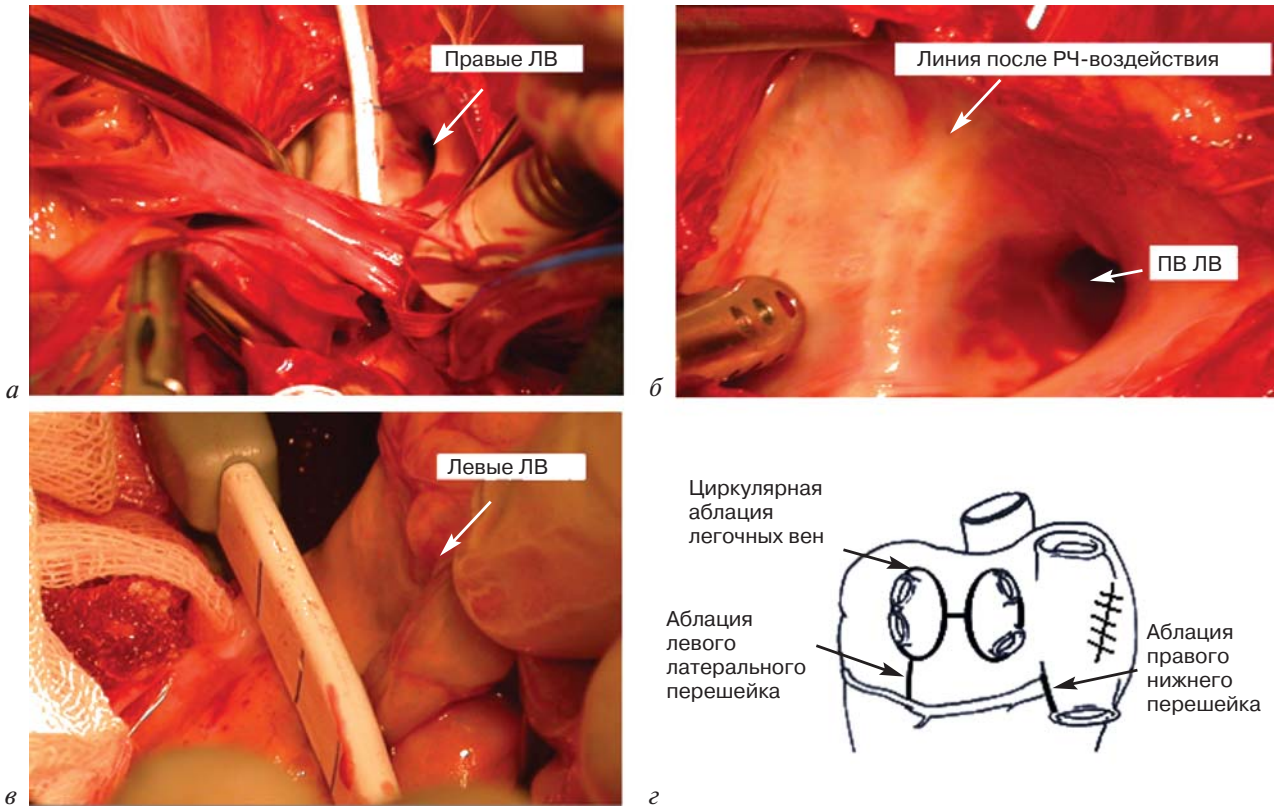

Рис. 1. Этапы операции Maze IV (*а–в*) и ее схематическое изображение (*г*)

фицированных операций «лабиринт». Эффективность каждого из методов (хирургического и интервенционного) в отдельности по данным разных авторов не превышает 70–80%, но последовательное или одновременное применение этих двух методов может привести к более высокому проценту эффективности. Кроме того, данный подход является альтернативой в случаях, когда катетерные методы не эффективны или небезопасны при лечении других видов аритмий сердца.

Применяемая в отделении хирургического лечения тахиаритмий (ОТА) НЦССХ им. А. Н. Бакулева методика радиочастотной модифицированной операции «лабиринт» предусматривает: биполярную радиочастотную эпикардиальную аблацию общего вестибюля левых легочных вен (ЛВ), хирургический разрез по переднему полупериметру правых ЛВ с последующей аблацией по заднему полупериметру, линейные воздействия в области левого латерального перешейка, по крыше ЛП, в области правого нижнего перешейка, перевязку ушка ЛП (рис. 1).

По вышеуказанной методике за период с мая 2007 г. по август 2010 г. были прооперированы 50 пациентов, средний возраст которых составил 55 ± 6 лет. Среди них 33 мужчины и 17 женщин. Средняя длительность аритмического анамнеза составила 6 ± 2 года, объем ЛП – 160 ± 22 мл, средняя ФВ – 58 ± 5%, среднее время искусственного кровообращения – 141 ± 32 мин, среднее время наблюдения – 21 ± 15 мес. У данной группы пациентов выполнялись следующие первичные вмешательства: удаление миксомы ЛП – у 1 больного, удаление тромба из ушка ЛП – у 2, протезирование МК – у 32, пластика МК – у 8, протезирование аортального клапана – у 7. После коррекции основной патологии всем пациентам выполнялась процедура Maze IV.

После хирургического вмешательства в течение 120 дней наблюдения в 7 (14%) случаях наблюдались постаблационные предсердные тахикардии. Фибрилляция предсердий ни в одном случае зарегистрирована не была. Все пациенты с нарушениями ритма подверглись электрофизиологическому исследованию, во время которого были получены следующие данные: у 1 пациента – левопредсердная эктопическая тахикардия вследствие восстановления проведения из ЛВЛВ (рис. 2), у 1 пациента – I тип ТП с ДЦ 235 мс, у 5 пациентов – левопредсердное ТП со средней ДЦ 240 ± 15 мс (рис. 3). У остальных 43 (36%) пациентов регистрировался стабильный синусовый ритм.

У пациента с левопредсердной эктопической тахикардией была изолирована аритмогенная левая верхняя ЛВ, а также во время исследования был подтвержден блок проведения по левому латеральному перешейку (рис. 4, 5).

Рис. 2. Электрограмма пациента с левопредсердной эктопической тахикардией

Рис. 3. Электрограмма пациента с левопредсердным трепетанием предсердий

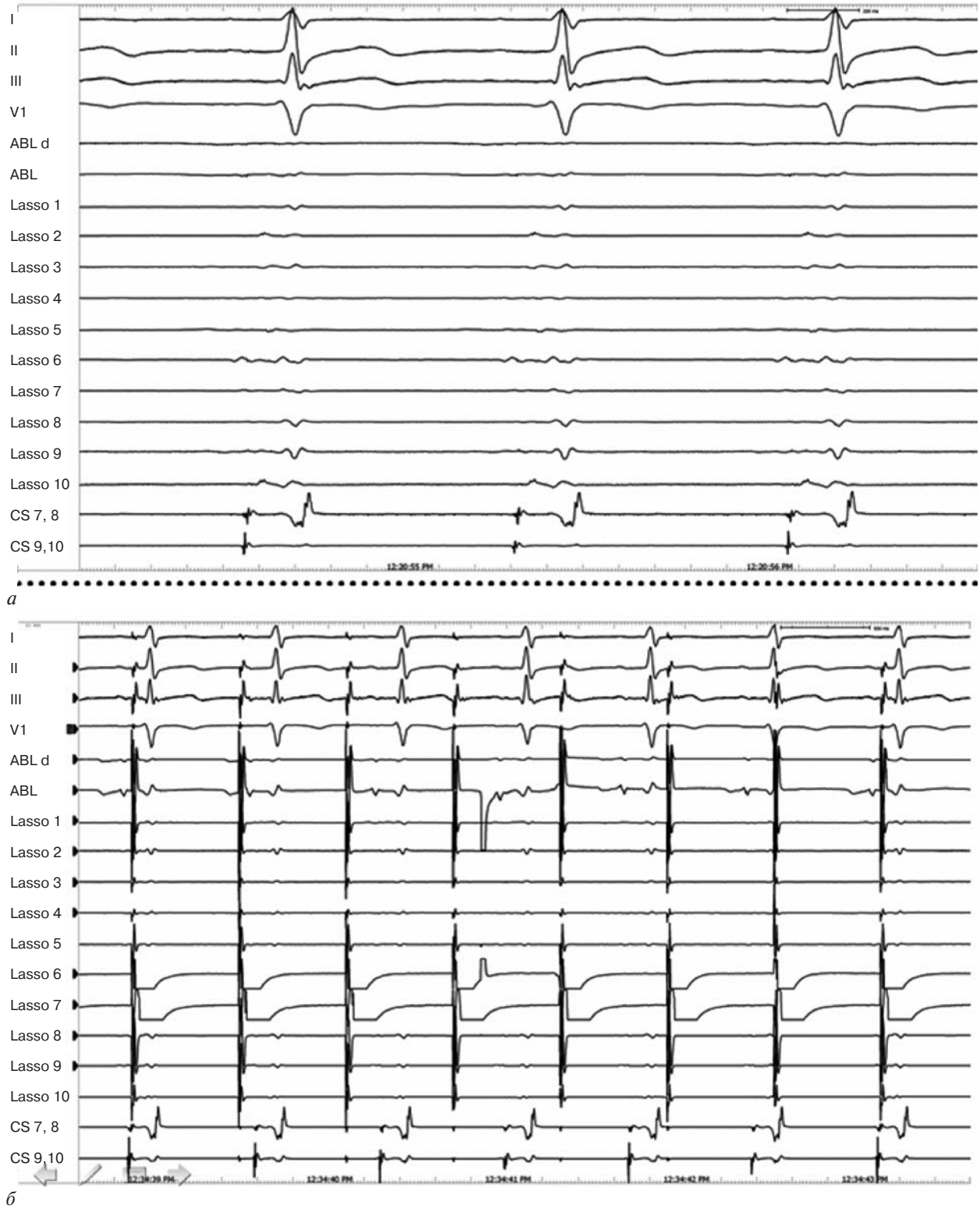

Рис. 4. Изолированная ЛВЛВ (*а*) и стимуляция из ЛВЛВ без захвата миокарда предсердий (*б*)

У пациентов с левопредсердными ТП критические зоны при картировании были выявлены в области устья ЛВЛВ в месте впадения в ЛП (2 пациента) (рис. 6) и в области гребня (ridge) ЛП (2 пациента) (рис. 7).

Одному пациенту вследствие симптоматической брадикардии потребовалась имплантация бифокального кардиостимулятора через 3 мес после хирургического вмешательства.

Во время периоперационного наблюдения как после хирургии, так и после интервенционного вмешательства осложнений не наблюдалось, летальных случаев также не было. В отдаленном периоде после всех

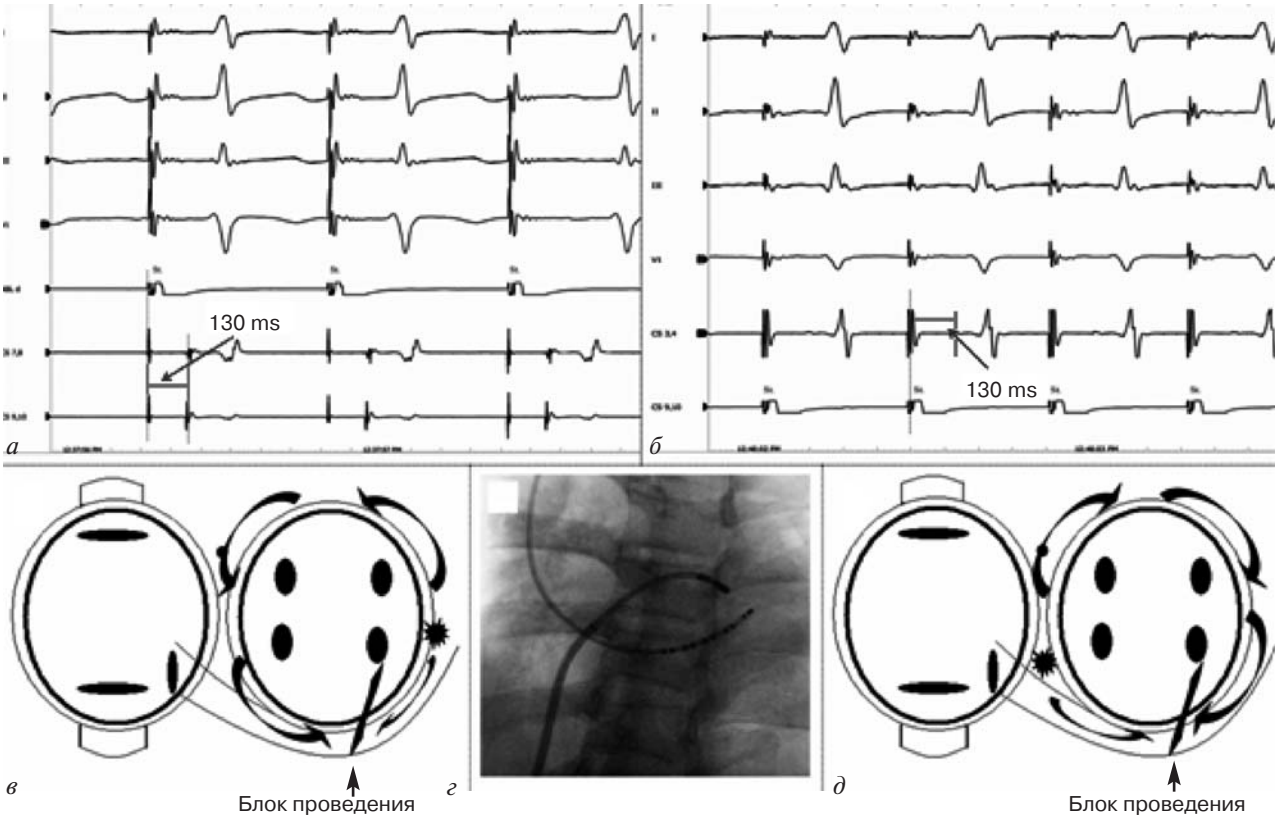

Рис. 5. Верификация блока проведения по левому латеральному перешейку:

а – стимуляция дистального коронарного синуса; *б* – стимуляция картирующего электрода; *в* – схематическое изображение блока проведения при стимуляции картирующего электрода; *г* – рентгенограмма с позицией электродов при верификации блока проведения; *д* – схематическое изображение блока проведения при стимуляции коронарного синуса

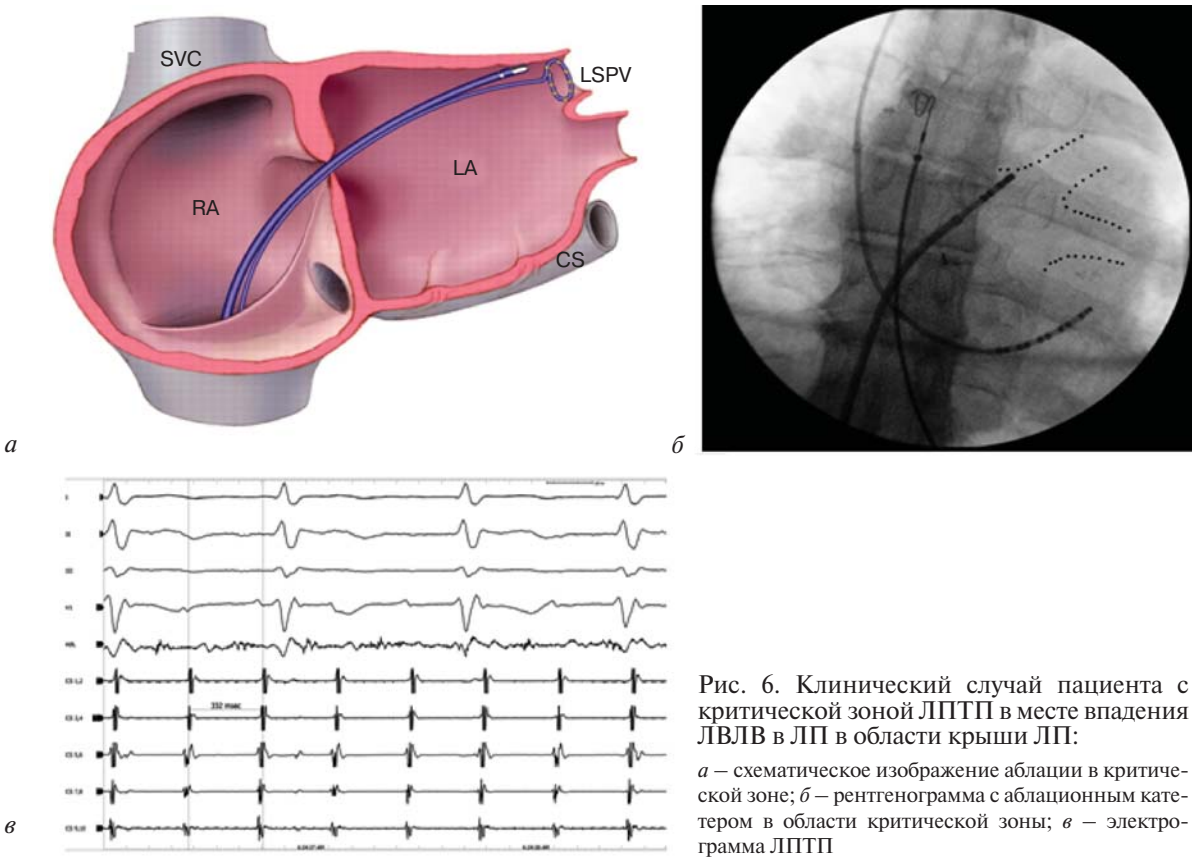

Рис. 6. Клинический случай пациента с критической зоной ЛПТП в месте впадения ЛВЛВ в ЛП в области крыши ЛП:

а – схематическое изображение аблации в критической зоне; *б* – рентгенограмма с аблационным катетером в области критической зоны; *в* – электрограмма ЛПТП

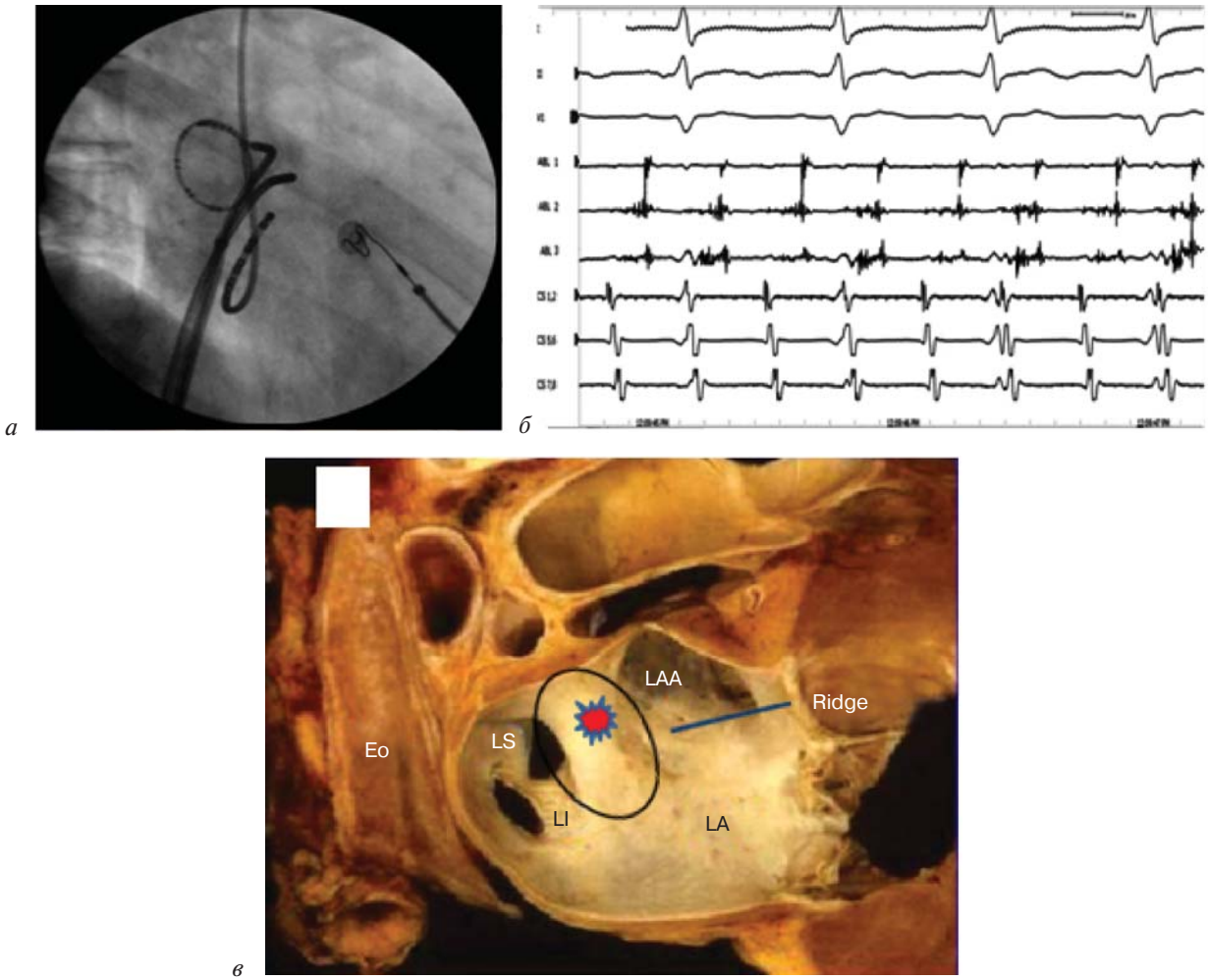

Рис. 7. Клинический случай пациента с критической зоной ЛПТП в области гребня (ridge) ЛП:

а – рентгенограмма с аблационным катетером в области критической зоны; *б* – электрограмма ЛПТП; *в* – схематическое изображение аблации в критической зоне ЛПТП

вмешательств у всех 50 (100%) пациентов при повторных холтеровских мониторированиях аритмии не были зафиксированы, сами пациенты также не отмечали пароксизмов каких-либо нарушений ритма.

Эффективность интервенционного и хирургического методов лечения персистирующих форм ФП достигает 60 и 80% соответственно (данные ОТА). Наличие постаблационных предсердных тахикардий после хирургического вмешательства является показанием для проведения интервенционного вмешательства. Последовательный подход при лечении персистирующих форм ФП может увеличить эффективность инвазивных методов лечения данной патологии.

СЕРДЕЧНАЯ РЕСИНХРОНИЗИРУЮЩАЯ ТЕРАПИЯ В ЛЕЧЕНИИ ХРОНИЧЕСКОЙ СЕРДЕЧНОЙ НЕДОСТАТОЧНОСТИ: ОТДАЛЕННЫЙ ПЕРИОД НАБЛЮДЕНИЯ

А. В. Павлов, Г. В. Колунин, В. А. Кузнецов, В. Е. Харац, Д. В. Криночкин, Д. В. Белоногов (г. Тюмень)

Распространенность хронической сердечной недостаточности (ХСН) среди населения РФ составляет 7% случаев (7,9 млн человек), при этом частота терминальной ХСН (III–IV ФК по NYHA) достигает 2,1% случаев (2,4 млн человек) [1, 2]. Декомпенсация ХСН является одной из наиболее частых причин госпитализаций в стационары кардиологического профиля (до 49%) [6]. При этом возможности консервативной терапии у данной группы пациентов нередко ограничены либо не имеют желаемой эффективности. По результатам рандомизированных исследований СРТ в комбинации с традиционной медикаментозной терапией продемонстрировала достоверно высокую эффективность в лечении больных с ХСН [3–5].

Целью исследования явилась оценка клинического и гемодинамического эффекта СРТ у больных с ХСН в отдаленном периоде наблюдения.

МАТЕРИАЛ И МЕТОДЫ

С июня 2003 г. по июль 2010 г. на имплантацию устройств для СРТ были направлены 123 пациента. 120 пациентам (средний возраст 54,5 ± 0,9 года) с ХСН II–IV ФК (NYHA) были имплантированы системы для СРТ, из них 77 (64%) – с функцией кардиовертера-дефибриллятора (СРТ-Д). Среди пациентов были 12 женщин, 67 больных – с ишемической болезнью сердца (ИБС), 51 – с дилатационной кардиомиопатией (ДКМП), 2 пациента – с ревматизмом. Все пациенты получали комплексную медикаментозную терапию, включающую бета-блокаторы, диуретики, ингибиторы АПФ, верошпирон, дигоксин. При отборе больных, помимо клинических признаков ХСН, использовался ряд эхокардиографических критериев: фракция выброса левого желудочка (ФВ ЛЖ) не более 35%, критерии механической желудочковой диссинхронии, а также наличие электрокардиографических признаков диссинхронии желудочков (расширение комплекса *QRS* более 120 мс).

В группе оперированных пациентов 50 пациентов имели I класс показаний для СРТ с признаками механической диссинхронии по данным ЭхоКГ (ХСН III, IV ФК по NYHA, ФВ ЛЖ не более 35%, синусовый ритм) [7, 8]. На момент имплантации 50 пациентов имели фибрилляцию предсердий (33 больным выполнена радиочастотная аблация АВ-соединения), 33 из них имели IIа класс показаний для СРТ (ХСН III, IV ФК по NYHA, ФВ ЛЖ не более 35%) [7, 8]. Двум пациентам была проведена имплантация в дополнение к правожелудочковой стимуляции. 18 пациентов имели ХСН II ФК по NYHA, синусовый ритм. Средний срок наблюдения составил 24 мес (до 6 лет). Оптимизирование параметров электрокардиостимуляции проводилось индивидуально под контролем эхокардиографии.

В группах пациентов с I и IIа классом показаний для СРТ был проведен анализ ответа на терапию по клиническим (снижение ФК по NYHA) и функциональным параметрам (конечному систолическому объему ЛЖ – снижение на 10% и более; ФВ ЛЖ – прирост на 15% и более).

Статистическую обработку проводили с помощью электронного пакета прикладных программ SPSS, версия 11.0 для Windows. Показатели представлены в виде $M \pm m$, где M – средняя арифметическая величина, m – стандартная ошибка средней арифметической. Распределение переменных определяли с помощью критерия Колмогорова–Смирнова. Для сравнения величин при их нормальном распределении использовали t-критерий Стьюдента, при распределении, отличном от нормального, – в случае межгруппового сравнения использовали непараметрический U-критерий Манна–Уитни, в случае внутригруппового – критерий Вилкоксона. За достоверность различий изучаемых параметров принимали уровень $p<0,05$.

РЕЗУЛЬТАТЫ

Трем пациентам имплантировать устройства не удалось. В одном случае возникли сложности с катетеризацией коронарного синуса и затянувшемся времени операции, у второго пациента при ангиографии наблюдалось отсутствие оптимальных вен и их малый диаметр, у третьего – выявлены высокие пороги стимуляции левого желудочка во всех доступных боковых венах коронарного синуса (до 4–5 В при низком пороге стимуляции диафрагмального нерва). Трем пациентам потребовалась ранняя замена или деимплантация устройств: у 2 больных деимплантация была связана с про-

Таблица 1

Динамика недостаточности кровообращения в ходе проспективного наблюдения после имплантации устройств для СРТ

Недостаточность уровообращения (по NYHA), *n* (%)	Число пациентов с недостаточностью кровообращения, *n* (%):		
	исходно	1-я неделя	в конце срока наблюдения
I ФК	0 (0)	26 (22)*	19 (16)**
II ФК	30 (25)	76 (63)	69 (56)
III ФК	76 (63)	18 (15)	25 (21)
IV ФК	14 (12)	0 (0)	1 (8)

* p_{1-2}<0,001, ** p_{1-3}<0,001

лежнем и септическим осложнением, у 1 пациента наблюдалось раннее истощение батареи СРТ-Д устройства.

Положительный эффект проводимой СРТ наблюдался у большей части пациентов уже в первые дни после имплантации устройств: достоверно снизилась выраженность одышки, кашля, ортопноэ, общей слабости, уменьшились периферические отеки. Функциональный класс ХСН (по NYHA) достоверно снижался на фоне СРТ в ходе всего срока проспективного наблюдения по сравнению с исходным уровнем (табл. 1).

По результатам теста с 6-минутной ходьбой толерантность к физической нагрузке у пациентов достоверно увеличивалась в первую неделю после имплантации. При сравнении данных до имплантации и в конце срока наблюдения также отмечается достоверная динамика увеличения толерантности к физической нагрузке (см. рисунок).

По данным стандартной эхокардиографии в ходе проспективного наблюдения у больных достоверно уменьшились размеры ЛЖ после имплантации устройств для СРТ, что свидетельствует о развитии обратного ремоделирования ЛЖ. Фракция выброса ЛЖ увеличилась в первую неделю после имплантации устройств СРТ и далее при контрольном исследовании в конце срока наблюдения оставалась у большинства пациентов примерно на том же уровне (табл. 2).

На фоне СРТ уменьшилась митральная и трикуспидальная регургитация. По данным допплерэхокардиографии показатель *dP/dt* достоверно увеличился, а систолическое давление легочной артерии достоверно уменьшилось в первые дни после имплантации, существенно не меняясь в ходе проспективного наблюдения (см. табл. 2).

При сравнении пациентов, ответивших на терапию, в группах с синусовым ритмом (50 пациентов) и фибрилляцией предсердий (33 пациента) достоверных различий не отмечалось (табл. 3).

За время наблюдения умерли 17 (18%) пациентов: 13 пациентов имели ИБС (у 8 – с многососу-

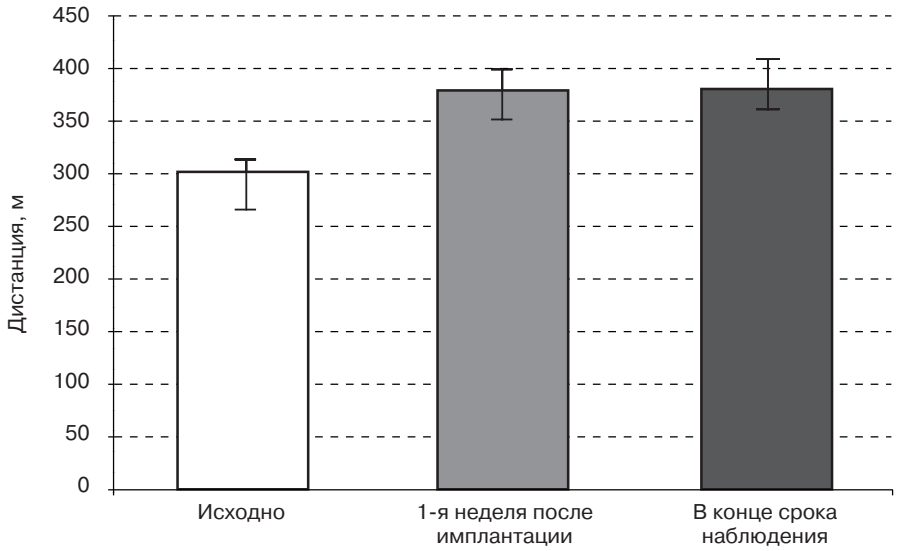

Динамика дистанции теста с 6-минутной ходьбой в ходе проспективного наблюдения в общей группе после имплантации устройств для СРТ

Таблица 2

Динамика показателей ЭхоКГ в ходе проспективного наблюдения после имплантации устройств для СРТ

Показатель	Исходно	1-я неделя	В конце срока наблюдения	p_{1-2}	p_{1-3}
КДД ЛЖ, мм	68,2±0,8	65,6±0,7	64,7±0,8	<0,001	<0,001
КСД ЛЖ, мм	57,8±0,8	54,3±0,8	52,9±1,0	<0,001	<0,001
ФВ ЛЖ, %	32,3±0,8	36,8±0,8	37,8±0,9	<0,001	<0,001
dP/dt, мм рт. ст./с	736,0±84,7	832,7±22,6	869,6±23,2	<0,001	<0,001
СДЛА, мм рт. ст.	44,9±1,4	36,5±1,2	36,7±1,2	<0,001	<0,001

Примечание. КДД ЛЖ – конечный диастолический диаметр левого желудочка, КСД ЛЖ – конечный систолический диаметр левого желудочка, СДЛА – систолическое давление в легочной артерии.

Таблица 3

Доля пациентов, ответивших на СРТ, в группах с СР и ФП в ходе проспективного наблюдения (%)

Параметр, по которому оценивается ответ на терапию	I класс показаний (50 пациентов с СР)		IIа класс показаний (33 пациента с ФП)	
	после имплантации	в конце срока наблюдения	после имплантации	в конце срока наблюдения
ФК ХСН по NYHA	88	84	94	73
КСО ЛЖ	65	50	77	55
ФВ ЛЖ	62	65	61	52

Примечание. СР – синусовый ритм, ФП – фибрилляция предсердий, КСО ЛЖ – конечный систолический объем левого желудочка. Различия между группами статистически недостоверны.

дистым поражением коронарных артерий), 4 – ДКМП. 6 пациентов умерли внезапно на фоне стабильного состояния по основному заболеванию, 8 – на фоне нарастающей симптоматики ХСН, причиной смерти у 3 пациентов была тромбоэмболия легочной артерии.

ЗАКЛЮЧЕНИЕ

Применение сердечной ресинхронизирующей терапии, как изолированной, так и в комбинации с функцией кардиоверсии-дефибрилляции, у пациентов с ХСН характеризуется улучшением клинико-функциональных параметров как в ближайшем, так и в отдаленном периоде наблюдения. Пациенты с хронической формой фибрилляции предсердий также имеют положительный эффект при СРТ, сопоставимый с эффектом у пациентов при синусовом ритме, поэтому больные с ХСН и хронической фибрилляцией предсердий не должны исключаться из лечения с помощью СРТ. Отдаленный прогноз выживаемости у пациентов с ИБС на фоне многососудистого поражения коронарного русла значительно хуже при отсутствии возможности проведения оптимальной реваскуляризации миокарда. Важным и обязательным условием успешно проводимой СРТ является правильный отбор пациентов, оптимальная имплантация устройства, систематическая оптимизация параметров стимуляции и при необходимости коррекция медикаментозной терапии.

ЛИТЕРАТУРА

1. *Агеев, Ф. Т.* Распространенность хронической сердечной недостаточности в европейской части Российской Федерации – данные ЭПОХА-ХСН / Ф. Т. Агеев, Ю. Н. Беленков, И. В. Фомин и др. // Серд. недостат. – 2006. – Vol. 7, № 1. – P. 112–115.
2. *Беленков, Ю. Н.* Первые результаты Российского эпидемиологического исследования по ХСН / Ю. Н. Беленков, И. В. Фомин, В. Ю. Мареев и др. // Серд. недостат. – 2003. – Vol. 4, № 1, – P. 26–30.
3. *Abraham, W. T.* for the MIRACLE study group. Cardiac resynchronization in chronic heart failure / W. T. Abraham, W. G. Fisher, A. L. Smith et al. // N. Engl. J. Med. – 2002. – Vol. 346, № 24. – P. 1845–1853.
4. *Bristow, M. R.* for the Comparison of Medical Therapy, Pacing, and Defibrillation in Heart Failure (COMPANION) investigators. Cardiac-resynchronization therapy with or without an implantable defibrillator in advanced chronic heart failure / M. R. Bristow, L. A. Saxon, J. Boehmer et al. // N. Engl. J. Med. – 2004. – Vol. 350, № 21. – P. 2140–2150.
5. *Cleland, J. G. F.* for the Cardiac Resynchronization – Heart Failure (CARE-HF) study investigators. The effect of cardiac resynchronization on morbidity and mortality in heart failure / J. G. F. Cleland, J. C. Daubert, E. Erdmann et al. // N. Engl. J. Med. – 2005. – Vol. 352, № 15. – P. 1539–1549.
6. *Cleland, J. G.* The EuroHeart Failure survey programme: a survey on the quality of care among patients with heart failure in Europe. Part 1: patient characteristics and diagnosis / J. G. Cleland, K. Swedberg, F. Follath et al. // Eur. Heart J. – 2003. – Vol. 24, № 5. – P. 442–463.
7. *Epstein, A. E.* ACC/AHA/HRS 2008 guidelines for device-based therapy of cardiac rhythm abnormalities: a report of the American College of Cardiology/American Heart Association Task Force on Practice Guidelines (writing committee to revise the ACC/AHA/NASPE 2002 guideline update for Implantation of Cardiac Pacemakers and Antiarrhythmia Devices) / A. E. Epstein, J. P. DiMarco, K. A. Ellenbogen et al. // Circulation. – 2008. – Vol. 117. – P. e350–e408.

8. *Vardas, P. E.* Guidelines for cardiac pacing and cardiac resynchronization therapy. The Task Force for Cardiac Pacing and Cardiac Resynchronization Therapy of the European Society of Cardiology. Developed in Collaboration with the European Heart Rhythm Association / P. E. Vardas, A. Auricchio, J. Blanc et al. // Eur. Heart J. – 2007. – Vol. 28, №. 18. – P. 2256–2295.

ОЦЕНКА ЭФФЕКТИВНОСТИ ИСПОЛЬЗОВАНИЯ ЭХОКАРДИОГРАФИИ В ДИАГНОСТИКЕ ДИССИНХРОНИИ ДО И ПОСЛЕ ИМПЛАНТАЦИИ УСТРОЙСТВ РЕСИНХРОНИЗАЦИИ СЕРДЦА

Л. А. Бокерия, О. Л. Бокерия, О. Н. Кислицина, Л. Н. Киртбая (Москва)

В настоящее время в мире насчитывается более 22 млн больных с сердечной недостаточностью. Из них 6 млн наблюдаются в США, более 10 млн – в Европе с ежегодной смертностью 260 тыс. и 300 тыс. соответственно. В структуре общей смертности 41% приходится на смертность, вызванную сердечной недостаточностью.

Сердечная недостаточность – это сложный клинический синдром, который может вызываться любым структурным или функциональным заболеванием сердца, нарушающим способность желудочков наполняться кровью или изгонять ее (ACC/AHA, 2005).

Одним из современных методов лечения сердечной недостаточности является сердечная ресинхронизирующая терапия (СРТ). Расходы на проведение СРТ в Европе с каждым годом возрастают на 17% (рис. 1).

Целью нашего исследования явилась оценка эффективности использования различных методов ЭхоКГ в диагностике диссинхронии до и после имплантации устройств ресинхронизации сердца.

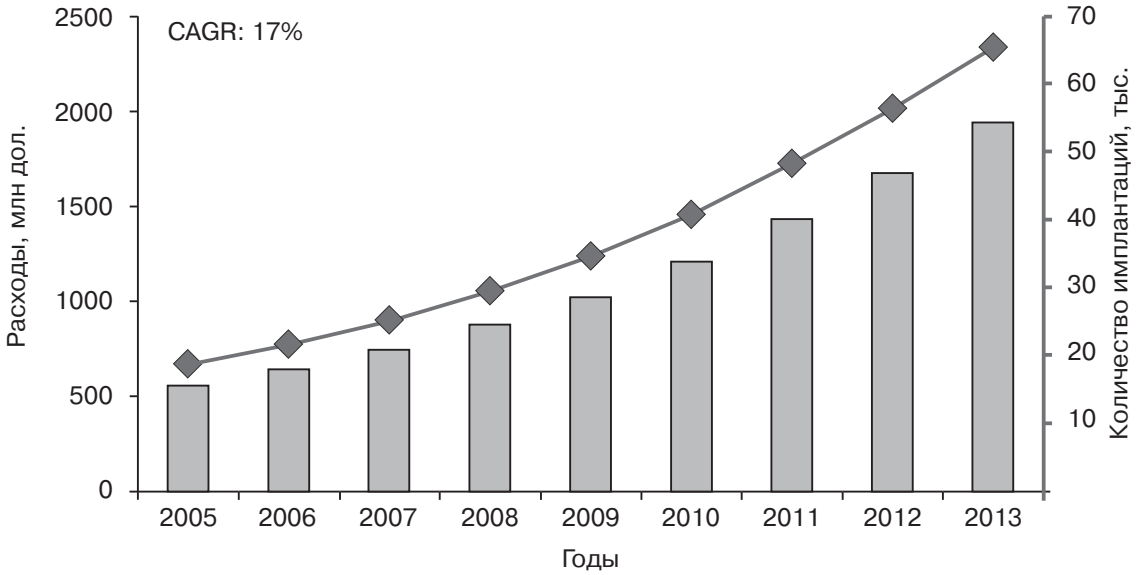

Рис. 1. Количество имплантаций ресинхронизирующих устройств (СРТ) в Европе

МАТЕРИАЛ И МЕТОДЫ

Среди 25 обследованных пациентов были 10 мужчин и 15 женщин с ХСН III–IV ФК по NYHA (средний возраст больных 40 ± 10 лет). Продолжительность комплекса *QRS* составила 150 мс и выше, КДО ЛЖ – 210 ± 53 мл, КСО ЛЖ – 130 ± 33 мл, ФВ ЛЖ – 35% и менее. В исследуемой группе у 8 (32%) пациентов – ИБС, у 10 (40%) – ДКМП и у 7 (28%) – фибрилляция предсердий.

В клинической практике допплерографию используют:

– для оценки глобальной систолической функции ЛЖ;

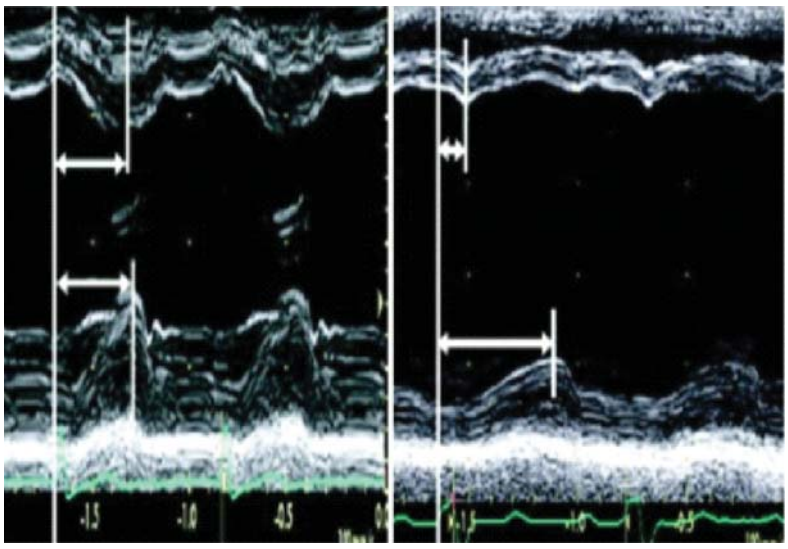

а

SPWMD = 30 мс SPWMD = 400 мс

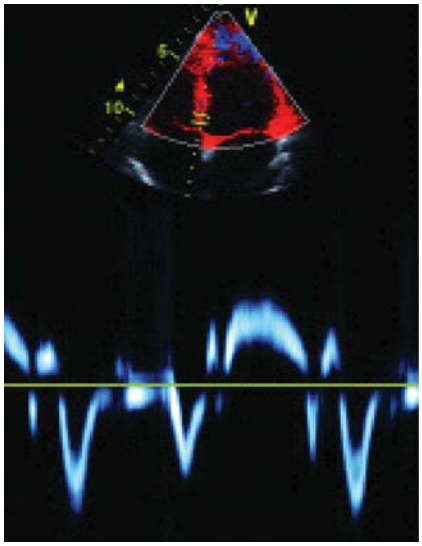

б

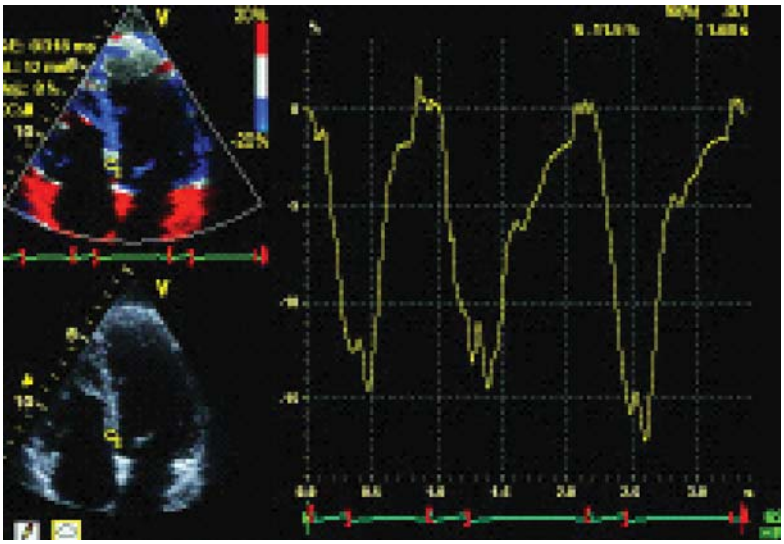

в

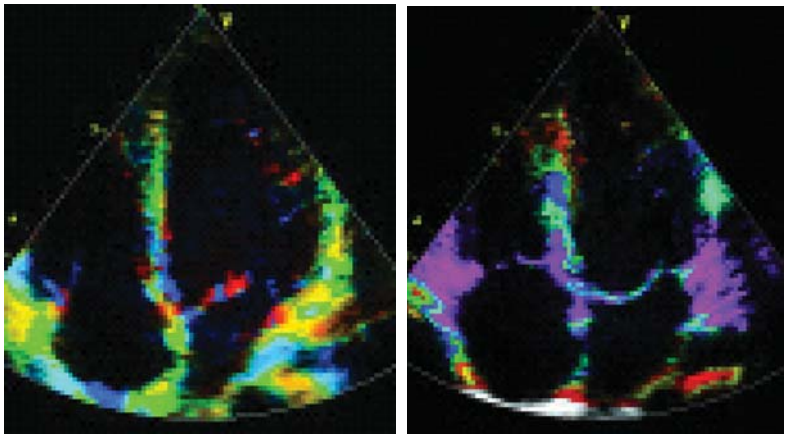

г

Рис. 2. Эхокардиографические режимы и измеряемые параметры: *а* – М-режим (m-mode); септально-латеральная задержка; *б* – импульсно-волновой режим тканевого допплера (PW TDI), меж- и внутрижелудочковая задержка; *в* – режим цветового кодирования (Color-coded TDI); септально-латеральная задержка Ts в фазе изгнания; *г* – режим тканевой синхронизации (TSI); Ts-SD 6 сегментов ЛЖ в фазе изгнания

– оценки сегментарной систолической функции ЛЖ;

– диагностики межжелудочковой и внутрижелудочковой диссинергии;

– дифференциальной диагностики необратимой и обратимой дисфункции миокарда;

– оценки глобальной и сегментарной диастолической функции ЛЖ;

– неинвазивной оценки давления в полостях сердца и легочной артерии;

– диагностики отторжения сердечного трансплантата.

При обследовании пациентов использовались эхокардиографические режимы и измерялись параметры, приведенные на рисунке 2.

Согласно данным, полученным с помощью М-режима, продолжительность комплекса *QRS* более 150 мс и септально-латеральная задержка более 130 мс коррелировали с уменьшением КСО (от 130±33 до 100±29 мл), но точность показателя септально-латеральной задержки оказалась чувствительней, чем длительность комплекса *QRS* (85 и 65% соответственно) (см. таблицу).

Данные М-режима

Показатель	До СРТ	После СРТ
QRS, мс	150±20	125±20
SLD, мс	150	120
КСО, мл	130±33	100±29

При исследовании в импульсно-волновом режиме интра- (от 83±33 до 34±15 мс) и межжелудочковая задержка (от 84±37 до 43±17 мс), а также сумма этих показателей (от 167±57 до 75±21 мс) показали себя как лучшие предикторы обратного ремоделирования ЛЖ и коррелировали с показателями ФВ ЛЖ (от 35±5 до 45±8%), КДО (от 210±33 до 180±30 мл), КСО (от 130±33 до 100±30 мл), в то время как продолжительность комплекса *QRS* (от 140±20 до 120±20 мс) и обычные параметры допплера оказались неэффективными предикторами обратного ремоделирования ЛЖ.

По Color-coded TDI выявленная левожелудочковая задержка составила 65 мс, развитие обратного ремоделирования наблюдалось у 80% пациентов (рис. 3).

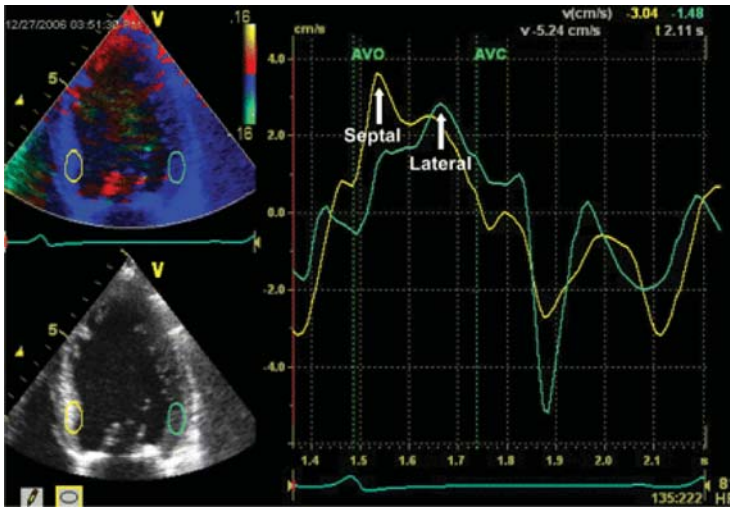

а

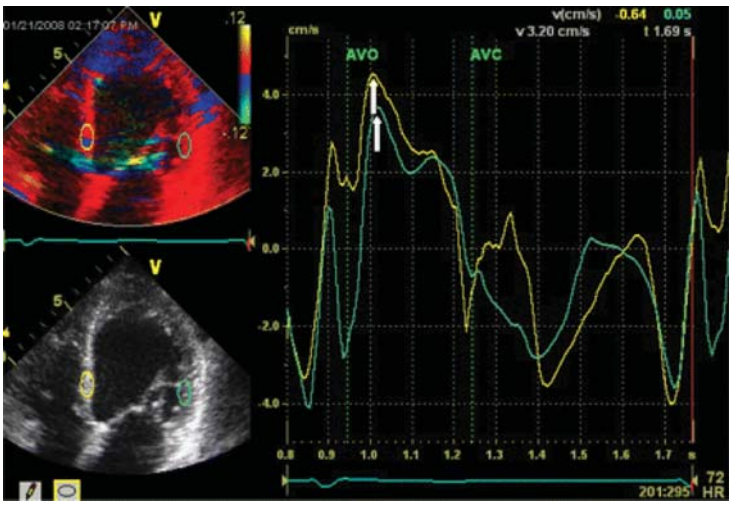

б

Рис. 3. Режим цветового кодирования (Color-coded ТДТ) (*а, б*)

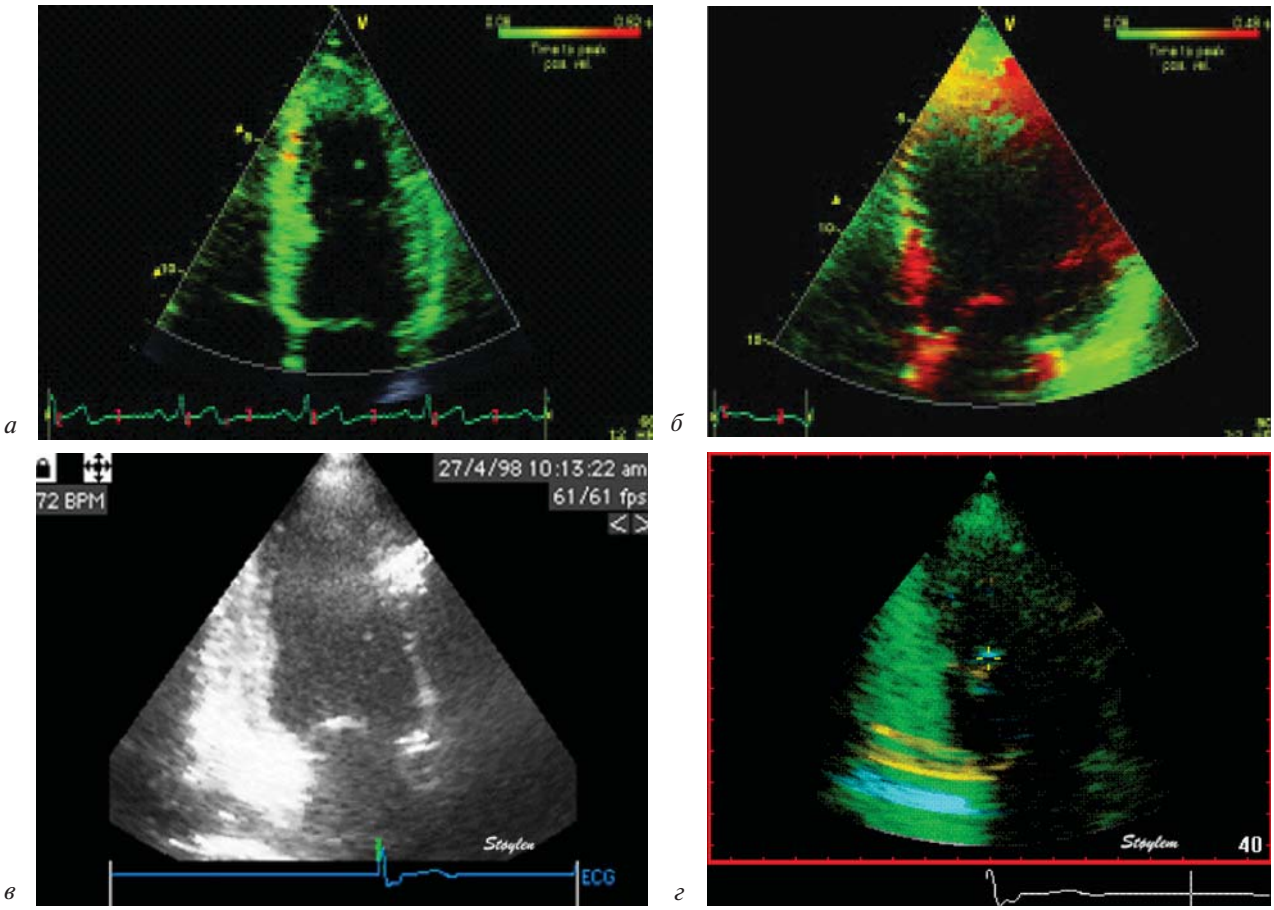

Сегменты, достигающие пиковой скорости в раннюю систолу, окрашены в зеленый цвет

Сегменты, достигающие пиковой скорости в позднюю систолу или в диастолу, окрашены в красный цвет

Рис. 4. Режим тканевой синхронизации (TSI) (*а–г*)

Показатель Ts-SD 6 сегментов в фазе изгнания (34 мс), в режиме тканевой синхронизации оказался чувствительным предиктором обратного ремоделирования левого желудочка у 60% пациентов (рис. 4).

Согласно результатам данного исследования сумма меж- и внутрижелудочковой задержки более 102 мс (по PW TDI) явилась предиктором увеличения ФВ ЛЖ и уменьшения КСО. Задержка более 130 мс (по М-режиму), септально-латеральная задержка Ts более 65 мс (по Color-coded TDI), Ts-SD 6 сегментов ЛЖ в фазе изгнания более 34 мс (по TSI) также явились эффективными предикторами обратного ремоделирования левого желудочка.

ВЫВОДЫ

1. Ресинхронизирующая терапия является эффективным методом в лечении больных с III–IV ФК по NYHA при правильном отборе пациентов.
2. На фоне ресинхронизирующей терапии происходит обратное ремоделирование левого желудочка.
3. Сочетание таких параметров, как внутрижелудочковая задержка, сумма внутри- и межжелудочковой задержки, измеренных разными методами тканевого допплера, позволяет оценить степень диссинхронии и заранее прогнозировать возможность самого ремоделирования.

К сведению авторов

Правила оформления статей, направляемых в Издательство НЦССХ им. А. Н. Бакулева РАМН для опубликования в журнале

1. *Статьи, присылаемые в редакцию, должны иметь визу научного руководителя и сопроводительное письмо руководства учреждения в редакцию журнала.*
2. *Статья должна быть напечатана на компьютере с лазерным принтером на одной стороне листа через два интервала (на странице 30 строк, 60 знаков в строке). Статья представляется в двух экземплярах, к ней прикладывается электронный носитель. Запись на электронном носителе должна быть идентична оригиналу на бумаге.*
3. *Объем статьи не должен превышать 10–12 страниц, отдельные казуистические сообщения и заметки должны быть не более 3–4 страниц.*
4. *В начале 1-й страницы указываются инициалы и фамилии авторов, название статьи, учреждение, из которого вышла работа, инициалы и фамилия руководителя учреждения. Каждая оригинальная статья должна сопровождаться резюме и перечнем ключевых слов (на русском и английском языках). Объем резюме не должен превышать 1/2 страницы. В статье должны быть разделы: материал и методы, результаты и обсуждение, заключение или выводы по пунктам (для оригинальных статей).* ***В конце статьи должны стоять подписи всех авторов с указанием полностью (для размещения на сайте журнала): имени, отчества, должности, точного адреса с почтовым индексом организации. Для размещения в журнале необходимо представить E-mail <u>первого автора</u>. Для связи должны быть указаны номера телефонов (служебного и мобильного).***
5. *Рисунки могут быть представлены в виде оригиналов или на электронном носителе, при этом обязательно должна быть приложена распечатка рисунков. Рисунки и фотографии (изображения) могут быть представлены в форматах TIF (*.tif) либо EPS (*.eps). Разрешение изображений должно быть не менее: 1) 300 точек на дюйм для цветных и черно-белых полутоновых изображений; 2) 1200 точек на дюйм для черно-белых штриховых рисунков. Изображения должны быть «обрезаны» по краям и очищены от «пыли» и «царапин».*
6. *Количество графического материала должно быть минимальным. Фотографии должны быть контрастными, рисунки четкими.*
7. *Подписи к рисункам, названия таблиц и ссылки на них в тексте обязательны, все условные обозначения должны быть раскрыты. В подписях к микрофотографиям необходимо указывать увеличение окуляра и объектива, метод окраски (или импрегнации срезов).*
8. *Фамилии отечественных авторов в тексте статьи даются обязательно с инициалами, фамилии зарубежных авторов – также с инициалами, но в иностранной транскрипции. Библиографические ссылки в тексте приводятся в квадратных скобках с указанием соответствующего номера по списку литературы.*
9. *Сокращения слов, имен, названий (кроме общепринятых сокращений мер, физических, химических и математических величин и терминов) не допускаются.*
10. *Специальные термины следует приводить в тексте в русской транскрипции.*
11. *В конце статьи дается список литературы <u>в строгом соответствии</u> со следующими требованиями: его объем в оригинальных статьях не должен превышать 25, в обзорах – 50 источников. Сначала в алфавитном порядке (фамилия, затем инициалы) приводятся отечественные авторы, потом зарубежные. При оформлении списка литературы должны соблюдаться правила библиографического описания (ГОСТ 7.1-2003).*

Примеры:

Константинов, Б. А. Аневризмы восходящего отдела и дуги аорты / Б. А. Константинов, Ю. В. Белов, Ф. В. Кузнечевский. – М.: Астрель, 2006. – 335 с. (описание книги); *Бокерия, Л. А.* Выбор метода хирургического лечения расслаивающей аневризмы восходящей аорты и дуги / Л. А. Бокерия, А. И. Малашенков, Н. И. Русанов и др. // Анналы хир. – 2001. – № 4. – С. 39–44 (описание журнала).

Robotin, M. C. Unusual forms of tracheobronchial compression in infant with congenital heart disease / M. C. Robotin, J. Bruniaux, A. Serraf et al. // J. Thorac. Cardiovasc. Surg. – 1996. – Vol. 112, № 5. – P. 415–423 (Suppl. 2) (описание иностранного источника).

Гаприндашвили, Т. В. Хирургическое лечение расслаивающих аневризм восходящей аорты: дис. ... д-ра мед. наук / Т. В. Гаприндашвили. – М., 1989. – 278 с. (описание диссертации).

12. *Редакция оставляет за собой право сокращать и исправлять присланные статьи.*
13. *На статьях, принятых к печати без переработки, ставится дата первоначального поступления в редакцию, на статьях, принятых в печать после переработки, – дата поступления после переработки.*
14. *Плата за опубликование для всех категорий авторов отсутствует.*
15. *Направление в редакцию работ, которые уже были опубликованы или же готовятся к публикации в других изданиях, не допускается.*
16. *Статьи направлять по адресу:* ***119049, Москва, Ленинский пр., 8, НЦССХ им. А. Н. Бакулева РАМН, Отдел интеллектуальной собственности.*** *Не принятые к печати рукописи авторам не возвращаются, авторам направляется мотивированный отказ.*
17. *С правилами, всеми изменениями и дополнениями можно ознакомиться на сайте НЦССХ им. А. Н. Бакулева РАМН: www.bakulev.ru, на странице издательства.*