

© КОЛЛЕКТИВ АВТОРОВ, 2005

УДК 616.125.2-008.313.2:616.14]

РАДИОЧАСТОТНАЯ ИЗОЛЯЦИЯ ЛЕВОГО ПРЕДСЕРДИЯ ИЛИ АБЛАЦИЯ УСТЬЕВ ЛЕГОЧНЫХ ВЕН ПРИ ФИБРИЛЛЯЦИИ ПРЕДСЕРДИЙ: ДОСТОИНСТВА И НЕДОСТАТКИ РАЗЛИЧНЫХ ПОДХОДОВ

А. Ш. Ревшвили, Е. В. Любкина, Е. З. Лабарткава

Научный центр сердечно-сосудистой хирургии им. А. Н. Бакулева (дир. – академик РАМН Л. А. Бокерия)
РАМН, Москва

ИСТОРИЯ ВОПРОСА

Фибрилляция предсердий (ФП) известна врачам с давних пор, и считается, что впервые она была описана ирландским врачом R. Adams в 1827 г. как проявление ревматического порока митрального клапана – митрального стеноза. С конца XIX в. и на протяжении XX столетия многие ученые занимались изучением этой аритмии, и параллельно развивались две ведущие теории о механизме ФП. В 1894 г. T. Engelmann высказал предположение о развитии ФП вследствие возникновения частых стимулов в нескольких предсердных очагах. Одной из первых теорий о патогенезе ФП была теория С. Rothberger и Н. Winterberg, которые рассматривали ФП как цепь очень частых экстрасистол из автоматического очага, расположенного в предсердиях, и возникающих из-за укорочения рефрактерного периода предсердной мышцы. Другой точки зрения придерживался физиолог W. Garrey, который провел серию экспериментов по разделению предсердий на мелкие сегменты для опровержения этой теории. В результате этих опытов еще в 1914 г. были определены два основных положения, касающихся развития ФП:

1) необходимость критической массы тканей для появления ФП;

2) основным механизмом ФП является риентри, а не повышенный автоматизм.

Но, несмотря на четкое подтверждение механизма риентри в эксперименте, не умирала идея очаговой природы ФП, которую высказывали также M. Prinzmetal и соавт. (1951), D. Scherf и соавт. (1948, 1959–1964), R. J. Simpson и соавт. (1982), F. Cosio и соавт. (1984).

D. Zipes и соавт. (1984) и M. Allesie в своих работах показали, что кроме основного механизма

циркулярного движения импульса при ФП возможны различные сочетания одного или нескольких очагов (автоматических, триггерных или по типу фокусного микроориентри) с единственным блуждающим кругом риентри или фибрилляторным проведением [5, 19]. А. В. Зайцев, Л. В. Розенштраух и О. Ф. Шарифов и соавт. (1994) в экспериментах на изолированном предсердии собаки подтвердили, что ацетилхолин или стимуляция правого блуждающего нерва сердца провоцируют появление предсердных экстрасистол, которые, в свою очередь, играют роль триггера для возникновения ФП вагусной природы.

Однако сама по себе фокусная активность, как было показано еще в начале XX в., не может индуцировать стабильную ФП, для этого необходим измененный миокард предсердий с нарушением проводимости и неравномерной рефрактерностью (анизотропией).

В итоге на основании обобщения результатов всех экспериментов к концу 80-х годов прошлого столетия уже достаточно отчетливо сформировалась теория синтеза существования в предсердиях частой фокусной импульсации и кругового движения импульса (Hashida E. и соавт., 1980; Allesie M. и соавт., 1985, 1994; Розенштраух Л. В., Зайцев А. В., 1991). Таким образом, аритмия, возникшая вследствие одного механизма (триггерная активность), может поддерживаться другим механизмом (риентри) [22].

Первые попытки радикального лечения ФП, предпринятые кардиохирургами в 80-х гг. XX в., были направлены на уменьшение критической массы предсердий, то есть на модификацию субстрата аритмии. G. Guiraudon и соавт. в 1985 г. предложили операцию «коридор», смысл которой заключался в создании изолированной полосы миокарда предсердий – «коридора» – от

СУ до АВ-соединения. Затем J. Cox разработал операцию «Maze», или «лабиринт», имеющую в настоящее время несколько модификаций. Суть процедуры заключается в уменьшении критической массы предсердного миокарда путем создания множественных насечек, с сохранением возможности проведения импульса между синусно-предсердным и атриоventрикулярным узлами (Cox J. L., Canavan T. E., 1991; Cox J. L., Boineau J. P., 1995; Cox J. L., Jaquiss R. D. и соавт., 1995) [7]. Результаты этих операций показали возможность поддержания синусового ритма при хронической фибрилляции предсердий у 70–90% пациентов. Поэтому с развитием интервенционного лечения аритмий вполне закономерно было появление идеи выполнения эндокардиальной операции «лабиринт» с помощью метода радиочастотной абляции (РЧА). Вместе с тем на основании теории фокусной активации, объясняющей вероятные источники инициации ФП, были разработаны операции, направленные на поиск и устранение этих аритмогенных очагов. На протяжении последних 6–7 лет параллельно развивались две методики интервенционного лечения ФП – радиочастотная изоляция левого предсердия (ЛП) вокруг устьев легочных вен (ЛВ) и абляция внутри самих ЛВ как главного источника аритмии. Достоинства и недостатки каждого из методов мы и постараемся далее рассмотреть.

ЛЕЧЕНИЕ ФП ПУТЕМ ИЗОЛЯЦИИ УСТЬЕВ ЛВ – УСТРАНЕНИЕ ПУСКОВОГО ФАКТОРА АРИТМИИ

Начиная с 1997 г. M. Haissaguerre, P. Jais, D. C. Shah и соавт. выдвинули гипотезу об инициации ФП из эктопических фокусов, расположенных в ЛВ [9]. Точечные радиочастотные (РЧ) воздействия на эти очаги автоматизма были достаточно эффективны при наличии одного фокуса, а в случае трех и более эктопических очагов требовалось проведение повторных процедур. Данные работы позволили выделить группу пациентов с эктопической ФП, которые имели частую раннюю предсердную экстрасистолию типа «Р на Т» и непрерывно-рецидивирующий характер ФП, что являлось идеальной ситуацией при картировании и последующей абляции эктопических очагов в ЛВ, дающей в таких случаях наилучшие результаты.

Были прооперированы 45 больных, страдавших пароксизмальной формой ФП с отсутствием эффекта от проводимой антиаритмической терапии (ААТ). При помощи многополюсных катетеров у этих пациентов было проведено картирова-

ние обоих предсердий и выявлены эктопические фокусы, иницирующие ФП. У 29 больных это был единственный очаг, у 9 – имелось два фокуса, и 7 пациентов имели 3 или 4 эктопических очага. Всего было обнаружено 69 фокусов, которые в 65 (94%) случаях были расположены в области устьев ЛВ, у 3-х пациентов аритмогенные очаги были выявлены в правом предсердии (ПП) и у 1 – в области задней стенки ЛП. После идентификации аритмогенного очага, который располагался в 31 случае в левой верхней ЛВ (ЛВЛВ), в 17 случаях – в правой верхней ЛВ (ПВЛВ), в 11 – в левой нижней ЛВ (ЛНЛВ) и в 6 случаях в правой нижней ЛВ (ПНЛВ), на расстоянии от 2 до 4 см внутри вены, была проведена РЧА (рис. 1).

В результате данного исследования установлено, что клиническая эффективность операции в виде отсутствия пароксизмов ФП была получена у 38 (84%) пациентов на госпитальном этапе, а в течение 8 ± 6 мес после операции 28 больных (62%) не имели пароксизмов ФП и обходились без применения антиаритмических препаратов (ААП). Такие результаты явились настоящим прорывом в лечении больных, страдающих ФП. При этом большая часть рецидивов, по данным повторных процедур, была связана с возобновлением эктопической активности в зоне предыдущей абляции. С этой работы началась новая эра в осмыслении механизмов и главное – в лечении различных форм ФП.

Для облегчения процесса картирования ЛВ при данной процедуре используется циркулярный многополюсный катетер Lasso. Последние работы M. Haissaguerre и соавт., основывающиеся на большом количестве проведенных процедур, описывают новую стратегию и результаты лечения разных форм фибрилляции предсердий. В зависимости от клинического характера аритмии она по-разному проявляет себя и в электрофизиологической лаборатории и непосредственно во время операции – от постоянной ФП до полного отсутствия эктопической активности даже после проведения провокационных тестов. Поэтому в конце 2001 г. D. C. Shah, M. Haissaguerre, P. Jais и соавт. предложили стратегию РЧ-изоляции ЛВ в зависимости от клинического течения аритмии, при этом в исследование вошли и пациенты с постоянной формой ФП [18]. Алгоритм абляции, предложенный этими авторами, представлен на рисунке 2.

Эффективность процедуры при данной стратегии составляет около 75% при пароксизмальной и меньше при хронической ФП. Для пациентов, имеющих множественные очаги в ЛВ и ЛП, начиная с 2002 г. было предложено после абляции в ЛВ выполнять линейные РЧ-воздействия в ЛП. Последние работы группы исследователей из Бордо, прооперировавших более 1000 пациентов, показа-

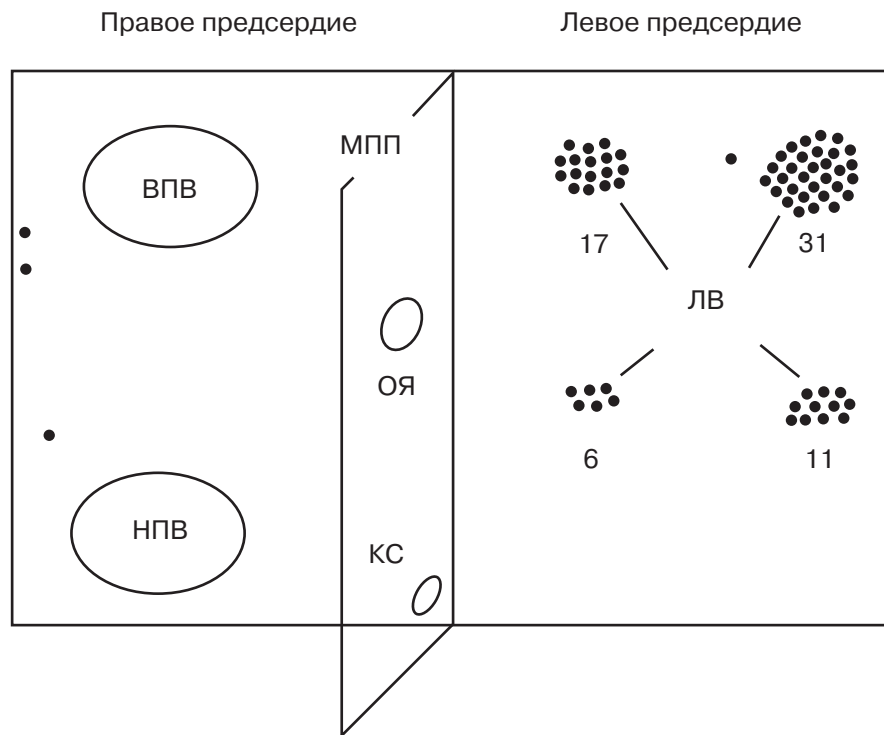


Рис. 1. Локализация триггерных фокусов у 45 пациентов с пароксизмальной ФП [9].

ВПВ – верхняя полая вена; НПВ – нижняя полая вена; МПП – межпредсердная перегородка; ОЯ – овальная ямка; КС – коронарный синус; ЛВ – легочные вены.

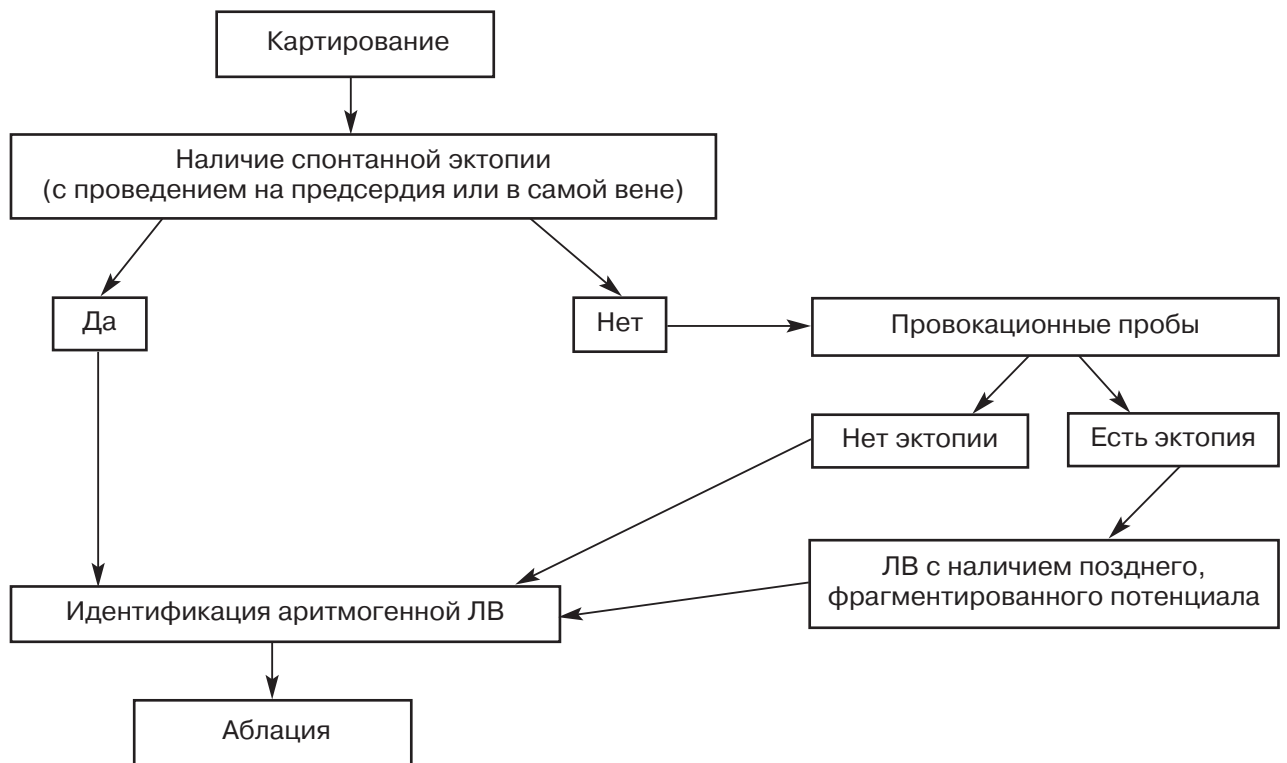


Рис. 2. Алгоритм – стратегия последовательного картирования в зависимости от наличия или отсутствия аритмии [18].

ли, что больным, у которых после РЧА устьев ЛВ индуцировалась стабильная ФП, были дополнительно проведены линейные РЧ-воздействия в перешейке ЛП («митральный истмус»), между верхними ЛВ и так называемая передняя линия от ПВЛВ к митральному клапану. Это позволило повысить эффективность процедуры до 90%.

Особенности анатомии и электрофизиологии легочных вен являются предметом изучения в ведущих лабораториях мира. Опыт последних лет показывает, что во многих случаях именно легочные вены являются пусковым и часто поддерживающим фактором в клинике ФП. Поэтому идея РЧ-изоляции эктопических очагов в ЛВ, предложенная впервые М. Haissaguerre и соавт. в 1998 г., получила широкое распространение, и в настоящее время эта операция производится во многих передовых клиниках мира, в том числе и в НЦССХ им. А. Н. Бакулева РАМН [2, 3]. Определение анатомических особенностей и размеров ЛВ важно для определения тактики выполнения операции с целью выявления потенциально аритмогенной ЛВ. Замечено, что вены, имеющие больший диаметр, являются потенциально аритмогенными и ответственны за запуск аритмии, что было отмечено и у наших пациентов (Besker, 1998; Jackman W., 2001; Александрова С. А., 2004). Также установлено, что наличие впадающего в ЛП общего коллектора ЛВ тоже является косвенным признаком аритмогенности [2].

Прослеживая развитие метода устранения эктопических очагов в ЛВ, необходимо отметить, что точечные абляции в одной из ЛВ, выполнявшиеся ранее, в настоящее время используются только у пациентов с эктопической предсердной тахикардией или при четком интраоперационном подтверждении аритмогенности только одной из ЛВ. М. Haissaguerre и соавт. в последних работах предлагают изоляцию всех ЛВ до полного исчезновения эктопии из них, так как даже если обнаружить аритмогенный очаг в ЛВ во время электрофизиологического исследования (ЭФИ) не удалось, она может оказаться аритмогенной [11].

АНАТОМИЧЕСКИЙ ПОДХОД В ЛЕЧЕНИИ ФП – ИЗОЛЯЦИЯ ЛП ПРИ ПОМОЩИ СИСТЕМЫ НЕФЛЮОРОСКОПИЧЕСКОГО КАРТИРОВАНИЯ CARTO

Впервые попытку повторить операцию «тазе» с помощью катетерной техники предприняли М. Haissaguerre и соавт. в 1994–1995 гг., проводившие линейные абляции в ЛП у 55 пациентов. Однако эффективность этой процедуры была очень низкой и не превышала 11% [8]. Стало очевидно, что выполнение линейных радиочастотных РЧ-воздействий только в ЛП в большинстве случаев недостаточно для устранения

ФП. Этот факт подтверждал основную роль ЛП в развитии и поддержании данной аритмии. Поэтому в 1996 г. эти же авторы предприняли попытку проведения линейных радиочастотных воздействий в ЛП у 69 больных, при этом эффективность данной процедуры составила 57%. Затем в 1999 г. С. Pappone и соавт. предложили методику лечения ФП с помощью создания абляционных линий в обоих предсердиях. При этом они использовали систему электромагнитного картирования CARTO, позволяющую проводить довольно протяженные линейные абляции без флюороскопического контроля [14]. Первая группа состояла из 27 пациентов с пароксизмальной формой ФП, причем отсутствие аритмии после операции наблюдалось в 59,2% случаев, а клинически значимое уменьшение приступов – еще в 11%. По последним данным Миланского госпиталя San Rafael [15], опыт лечения пароксизмальной и хронической ФП, в том числе и у пациентов с заболеваниями сердечно-сосудистой системы (ССС), является у них самым большим в мире и составляет 4000 пациентов. Сопутствующая патология ССС представлена артериальной гипертензией, ишемической болезнью сердца, сердечной недостаточностью, гипертрофией левого желудочка, дилатационной кардиомиопатией. Критериями отбора пациентов были симптомная ФП с частыми пароксизмами (1 раз в неделю при пароксизмальной форме и 1 раз в месяц при персистирующей форме) и хроническая ФП, с резистентностью как минимум к трем ААП. Исключались больные старше 80 лет, с IV ФК по Нью-Йоркской классификации, с противопоказаниями к приему антикоагулянтов, при наличии тромбов в сердце, диаметре ЛП более или равном 65 мм, механическими протезами митрального и/или аортального клапанов. Всем пациентам после трансептальной пункции с помощью системы нефлюороскопического картирования CARTO строилась трехмерная анатомическая карта ЛП («серая») со всеми ЛВ и МК. В среднем для этого было необходимо около 100 точек. У пациентов с левопредсердной эктопической тахикардией создавалась карта активации, включавшая 200 точек, для более точной локализации аритмии. РЧА проводилась электродом с 8-мм наконечником при температуре 55–65° (при воздействии по задней стенке ЛП – 50–55°) и мощности 100 Вт, время абляции в одной точке – 10–15 секунд. Цель – создание циркулярных непрерывных линий вокруг ЛВ, при этом локальный потенциал должен был уменьшиться на 90%, то есть амплитуда его не должна превышать 0,05 мВ. Если конвекционная методика не имела успеха, использовалась холодовая абляция. Для предупреждения прове-

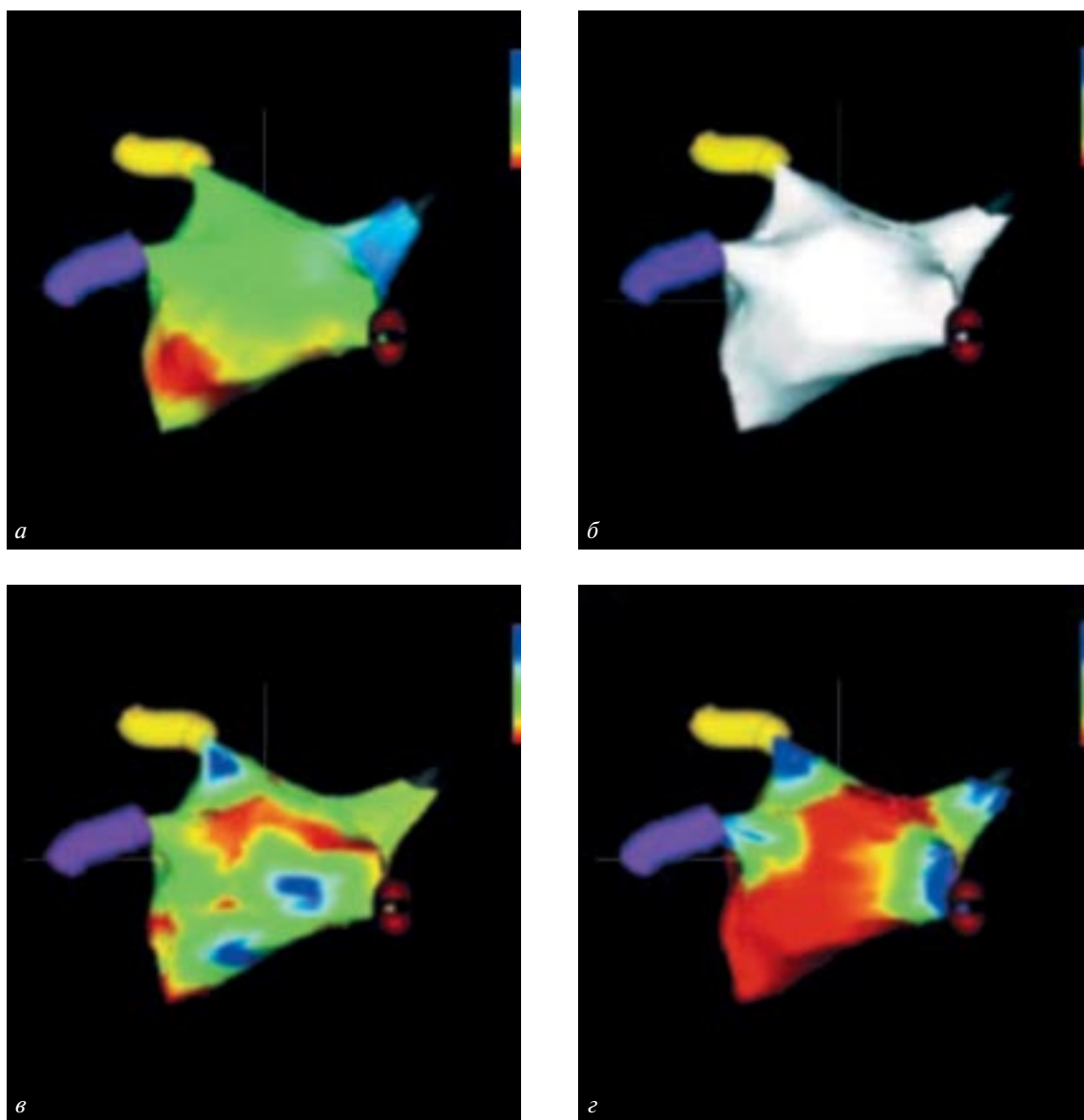


Рис. 3. Трехмерное нефлюороскопическое картирование ЛП с помощью системы CARTO.

а – карта активации; *б* – анатомическая (серая) карта; *в* – вольтажная карта; *г* – импедансная карта, показывающая сопротивление, считываемое радиочастотным генератором.

дения абляции внутри ЛВ применялся контроль сопротивления, повышение которого указывало на попадание катетера в ЛВ, и абляция прекращалась. После окончания РЧА вокруг ЛВ строилась новая – вольтажная карта ЛП и сравнивалась амплитуда сигнала в изолированных областях до и после абляции (рис. 3).

Также проводилась линейная абляция от ЛНЛВ к митральному клапану (МК) – в левом истмусе. После изоляции ЛП примерно у трети больных с ФП восстанавливался синусовый ритм, остальным проводилась наружная кардиоверсия. При возобновлении ФП после кардиоверсии проводились добавочные абляции в ЛП, а

также у некоторых пациентов использовалась стимуляция предсердий и введение изопротеренола. У пациентов, имевших в анамнезе правопредсердное ТП, дополнительно изолировали кавотрикуспидальный перешеек. Среди осложнений С. Рарроне и соавт. отмечают развитие инсульта в 0,03% случаев, транзиторные ишемические атаки – у 0,2% больных, тампонаду сердца – у 0,1%, выпот в полости перикарда – у 0,1%, предсердно-пищеводную фистулу – у 0,03%, развитие инцизионных левопредсердных тахикардий – у 6% пациентов.

После операции пациенты с хронической ФП и размерами ЛП более 55 мм получали кордарон в

течение 2-х мес, после чего при уменьшении размеров ЛП, стабильном синусовом ритме и восстановлении функции ЛП кордарон заменяли на соталол — 120 мг в течение 1 мес. Если рецидива ФП не было, соталол отменяли. Больным с пароксизмальной ФП и размерами ЛП от 40 до 55 мм на 1 месяц назначали соталол и флекаинид, при стабильном синусовом ритме еще на 1 месяц — только соталол с последующей отменой при отсутствии возврата ФП. У пациентов с пароксизмальной ФП и неувеличенным ЛП проводили терапию соталолом в течение месяца. Всем больным назначалась антикоагулянтная терапия варфарином с МНО на уровне 2,0–3,0 на срок не менее 3 мес. Эффективность лечения, по данным С. Раппе и соавт., при пароксизмальной ФП составила 90%, а при хронической ФП — 80%.

ОБСУЖДЕНИЕ

При оценке безопасности процедуры надо заметить, что отмечается более частое развитие инцизионных аритмий после РЧА в ЛП, а также редкое, но очень опасное осложнение — предсердно-пищеводная фистула. В случае аблации в ЛВ наиболее значимым осложнением является развитие стенозов ЛВ. По данным Н. Purerfellner (2003), проанализировавшего результаты РЧА 115 ЛВ у 37 пациентов методом спиральной компьютерной томографии через 3 мес после операции, «малые» стенозы (до 50%) выявлялись в 7 случаях, а выраженный стеноз (более 90%) был обнаружен у 2-х пациентов, при этом предикторами развития стеноза выступали мощность и время РЧА [16].

Чаще всего было отмечено сужение ЛНЛВ. Развитие стенозов ЛВ можно предупредить путем строго лимитирования энергии при РЧА.

Остальные осложнения являются общими для обеих методик: частота эмболических осложнений по данным различных авторов составляет от 1 до 7%, тампонада сердца выявляется в 1–1,5% случаев [13, 18]. Достоинства и осложнения обеих методик по данным различных авторов представлены в таблице 1.

Рассматривая анатомический подход в лечении ФП на примере Миланского госпиталя, а РЧА в устьях ЛВ — по данным ведущего центра в Бордо, необходимо отметить, что, как следует из литературы, таких хороших результатов добиваются далеко не все электрофизиологические лаборатории. Результаты операций по данным разных авторов представлены в таблице 2.

Дополнительный прием ААП увеличивает эффективность процедур примерно на 10–20%.

Как видно из приведенных в таблице 2 данных, результаты операции РЧА в ЛВ зависят от формы ФП и опыта оперирующего хирурга. Выполнение процедуры изоляции ЛП при помощи системы CARTO дает несколько худшие результаты.

На основании вышеизложенного можно заключить, что выбор методики для интервенционного лечения ФП должен определяться, по нашему мнению, строго индивидуально, с учетом формы, характера и длительности аритмии, наличия сопутствующих заболеваний, размеров ЛП, опыта оперирующего хирурга, а также экономических затрат.

Таблица 1

Преимущества и недостатки при различных подходах в лечении ФП по данным разных авторов

Параметры	Методика	
	РЧА в ЛП	РЧА в устьях ЛВ
Время процедуры	+	+/-
Время флюороскопии	+	-
Эффективность, %		
пароксизмальная ФП	38–90	60–90
хроническая ФП	19–80	22–80
Осложнения, %		
инцизионные аритмии	6–35	0–6
стенозы ЛВ	0–2	0–8
предсердно-пищеводная фистула	Встречается	Не отмечено
тромбоэмболии		0–7
тампонада сердца		0–1,5
Экономический аспект	-	+

Примечание: «+» — преимущество; «-» — недостаток.

**Результаты изоляции ЛВ при пароксизмальной и хронической формах ФП
по данным разных авторов**

Автор и год публ.	РЧА в ЛВ	РЧА в ЛП	Отсутствие ФП без ААП, %
Haissaguerre M., 2003 [11]	+		Пароксизмальная ФП/хроническая ФП 86
Chen S. A., 2001 [6]	+		Пароксизмальная ФП 81
Karagaratham L., 2001 [17]		+	Хроническая ФП 21
Oral, Circulation, 2002	+		Пароксизмальная 85 Хроническая 22
Marrouche N., 2002 [13]	+		Пароксизмальная 90 Хроническая 80
Pappone C., 2004 [15]		+	Пароксизмальная/хроническая 79
Ernst S., PACE, 2003	+		Пароксизмальная ФП 60–69
JACC, 2003		+	Хроническая ФП 19–58
Stabile, Circulation, 2003		+	Пароксизмальная/хроническая 38
Adragao P., 2002 [4]	+		Пароксизмальная ФП 69
Weiss C., 2002 [21]	+		Пароксизмальная ФП 70
Purerfellner H., 2003 [16]	+		Пароксизмальная ФП 50–70
Hsihh Ming-Hsiung, 2003 [12]	+		Пароксизмальная ФП 56
Ревившвили А. Ш., 2003 [2]; 2004 [3]	+		Пароксизмальная ФП 76 Персистентная ФП 67 Хроническая ФП 86

ЛИТЕРАТУРА

1. Бокерия Л. А., Ревившвили А. Ш., Ольшанский М. С. Хирургическое лечение фибрилляции предсердий: опыт и перспективы развития // Грудная и серд.-сосуд. хир. – 1998. – № 1. – С. 7–14.
2. Ревившвили А. Ш., Любкина Е. В., Торрес Дж. и др. Результаты интервенционного лечения различных форм фибрилляции предсердий // Анналы аритмол. – 2004. – № 1. – С. 86–93.
3. Ревившвили А. Ш., Имнадзе Г. Г., Любкина Е. В. Особенности клинической электрофизиологии легочных вен у пациентов с пароксизмальной формой фибрилляции предсердий // Вестник аритмол. – 2003. – № 34.
4. Adragao P. et al. Ablation of pulmonary vein foci for the treatment of atrial fibrillation // Europace. – 2002. – Vol. 4. – P. 391–399.
5. Allessie M. A., Konings K. T., Kirchhof C. J. Mapping of atrial fibrillation // Atrial Fibrillation: Mechanisms and therapeutic strategies / S. B. Olsson, M. A. Allessie, R. W. Campbell (eds). – Armonk, N. Y.: Futura Pub., 1994. – P. 37–49.
6. Chen Y. J., Chen S. A., Chen Y. C. et al. Effects of rapid atrial pacing on the arrhythmogenic activity of single cardiomyocytes from pulmonary veins: Implication in initiation of atrial fibrillation // Circulation. – 2001. – Vol. 104. – P. 2849–2854.
7. Cox J. L., Jaquiss R. D., Schuessler R. B., Boineau J. P. Modification of the maze procedure for atrial flutter and atrial fibrillation. II. Surgical technique of the maze III procedure // J. Thorac. Cardiovasc. Surg. – 1995. – Vol. 110. – P. 485–495.
8. Haissaguerre M., Gencel L., Fisher B. et al. Successful catheter ablation of atrial fibrillation // J. Cardiovasc. Electrophysiol. – 1994. – Vol. 5. – P. 1045–1052.
9. Haissaguerre M., Jais P., Shah D. C. et al. Spontaneous initiation of atrial fibrillation by ectopic beats originating from the pulmonary veins // N. Engl. J. Med. – 1998. – Vol. 339. – P. 659–667.
10. Haissaguerre M., Jais P., Shah D. C. et al. Electrophysiological breakthroughs from the left atrium to the pulmonary veins // Circulation. – 2000. – Vol. 102. – P. 2463–2465.
11. Haissaguerre M. et al. Fourth International Symposium on Catheter Ablation Techniques, AFIB Highlight // J. Rapid Updates Advances Atrial Fibrill. – 2003. – Vol. 1. – P. 2–5.
12. Hsihh Ming-Hsiung et al. Clinical outcome of very late recurrence of atrial fibrillation after catheter ablation of paroxysmal atrial fibrillation // J. Cardiovasc. Electrophysiol. – 2003. – Vol. 14. – P. 598–601.
13. Marrouche N. F. et al. Circular mapping and ablation of the pulmonary vein for treatment of atrial fibrillation // JAAC. – 2002. – Vol. 40. – P. 464–474.
14. Pappone C., Oreto G., Lamberti F. et al. Catheter ablation of paroxysmal atrial fibrillation using a 3D mapping system // Circulation. – 1999. – Vol. 100. – P. 1203–1208.
15. Pappone C., Santinelli V. The Who, what, why, and how – to guide for circumferential pulmonary vein ablation // J. Cardiovasc. Electrophysiol. – 2004. – Vol. 15, № 10. – P. 1226–1230.
16. Purerfellner H. et al. Pulmonary vein stenosis by ostial irrigated-tip ablation: Incidence, time course, and prediction // Ibid. – 2003. – Vol. 14. – P. 158–164.
17. Robert A., Karagaratham L. et al. A simple method of mapping atrial premature depolarization triggering atrial fibrillation // PACE. – 2001. – Vol. 24. – P. 22–27.
18. Shah D. C., Haissaguerre M., Jais P. et al. Curative catheter ablation of paroxysmal atrial fibrillation in 200 patients: Strategy for presentations ranging from sustained atrial fibrillation to no arrhythmias // Ibid. – 2001. – Vol. 24, № 10.
19. Sih H. J., Berbari E. J., Zipes D. G. Epicardial maps of atrial fibrillation after linear ablation lesions // J. Cardiovasc. Electrophysiol. – 1997. – Vol. 8. – P. 1046–1054.

-
20. *Villagastin J.* et al. Left atrial flutter after radiofrequency catheter ablation of focal atrial fibrillation // *Ibid.* – 2003. – Vol. 14. – P. 417–421.
21. *Weiss C.* et al. Functional disconnection of arrhythmogenic pulmonary veins in patients with paroxysmal atrial fibrillation guided by combined electroanatomical (CARTO) and conventional mapping // *J. Interv. Cardiac Electrophysiol.* – 2002. – Vol. 6. – P. 267–275.
22. *Zipes D. P.* Mechanisms of clinical arrhythmias // *J. Cardiovasc. Electrophysiol.* – 2003. – Vol. 14. – P. 902–912.