© КОЛЛЕКТИВ АВТОРОВ, 2009

УДК 616.125.008.318:616.141-089:617-089.168

ОТДАЛЕННЫЕ РЕЗУЛЬТАТЫ ИЗОЛИРОВАННОЙ ЭЛЕКТРИЧЕСКОЙ ИЗОЛЯЦИИ УСТЬЕВ ЛЕГОЧНЫХ ВЕН МЕТОДОМ РАДИОЧАСТОТНОЙ АБЛАЦИИ У БОЛЬНЫХ С ПАРОКСИЗМАЛЬНОЙ И ПЕРСИСТЕНТНОЙ ФОРМАМИ ФИБРИЛЛЯЦИИ ПРЕДСЕРДИЙ

Е. С. Котанова, Ф. Г. Рзаев, Н. В. Сичинава, М. Р. Дишеков, С. Ж. Барсамян, Д. К. Гоголадзе, Е. И. Незнамова, А. Ш. Ревишвили*

Научный центр сердечно-сосудистой хирургии им. А. Н. Бакулева (дир. – академик РАМН Л. А. Бокерия) РАМН, Москва

Эффективность изолированной электрической изоляции устьев легочных вен методом радиочастотной аблации (РЧА) при пароксизмальной форме фибрилляции предсердий (ФП) составила 79%, а при персистентной – 69,3% в срок до 5 лет. При РЧА устьев легочных вен не выявлены такие опасные осложнения, как предсердно-пищеводная фистула и инцизионные аритмии. Для повышения эффективности изоляции устьев легочных вен всем пациентам в течение 3–6 мес необходима антиаритмическая терапия (препараты IC и III классов).

Ключевые слова: фибрилляция предсердий, радиочастотная аблация, устья легочных вен.

The efficacy of isolated electric isolation of pulmonary veins ostia by radiofrequency ablation (RFA) in patients with paroxizmal atrial fibrillation (AF) was 79%, and with persistent form – 69,3% during 5 years. During pulmonary veins ostia RFA there were observed no such dangerous complications as atrial-esophageal fistula or incision arrhithmia. For increasing the efficacy of pulmonary veins ostia isolation all patients shoud receive antiarrhythmic drugs for 3–6 month (drugs of classes IC and III).

Key words: atrial fibrillation, radiofrequency ablation, pulmonary veins ostia.

Фибрилляция предсердий – наджелудочковая аритмия, которая характеризуется хаотическим, нерегулярным возбуждением отдельных мышечных волокон или групп этих волокон с утратой механической систолы предсердий и нерегулярными, не всегда полноценными возбуждениями и сокращениями миокарда желудочков, то есть всего сердца (Кушаковский М. С., 1999).

*Адрес для переписки: e-mail: moromyo7@mail.ru

Фибрилляция предсердий известна врачам много веков. Первое документированное наблюдение о нарушении ритма сердца человека принадлежит врачу китайского императора Хуанг Ти Ней Су Вену, жившему примерно за 2000 лет до н. э. В своем фундаментальном трактате «Внутренняя медицина» он писал: «...когда пульс больного нерегулярный, слабый, едва ощутимый, то импульс жизни человека угасает». В 1628 г. William Harvey наблюдал подобное нарушение ритма. В 1827 г. R. Adams описал фибрилляцию предсердий как проявление митрального стеноза. В 1863 г. E. Marey зарегистрировал кривые пульса у больного с митральным стенозом, осложнившимся фибрилляцией предсердий. Соответствующие ЭКГ были записаны W. Einthoven (1906–1907 гг.) и Hering (1908 г.).

Впервые термин «мерцание предсердий» (vorfflimmern) предложили C. Rothberger и H. Winterberger (1909 г.). В России эту аритмию как следствие ревматического порока митрального клапана описал Г. И. Сокольский (1936 г.). С течением времени были сделаны существенные успехи в понимании патогенеза фибрилляции предсердий. В 1884 г. T. Engelmann выдвинул гипотезу, согласно которой ФП вызывается частым образованием импульсов в нескольких эктопических предсердных очагах. В последующем эту концепцию подержали D. Scherf и соавт. (1928, 1948 г.). M. Prinzmetal и соавт. (1951 г.), C. Rothberger и H. Winterberger рассматривали ФП как цепь очень частых экстрасистол из автоматического очага, расположенного в предсердиях, возникающих из-за укорочения рефрактерного периода предсердной мышцы.

W. Garrey придерживался другой точки зрения, делая выводы из своих экспериментов, которые заключались в разделении предсердий на мелкие сегменты. На основании этих опытов он полагал, что для развития и поддержания ФП имеет значение критическая масса тканей.

T. Lewis (1921 г.) сформулировал теорию множественного риентри в мышце предсердий. M. Allessie и соавт. (1984 г.) в своих работах показали, что кроме основного механизма циркулярного движения импульса при ФП возможны различные сочетания одного или нескольких очагов (автоматических, триггерных или по типу фокусного микрориентри) с единственным блуждающим кругом риентри или фибрилляторным проведением, что является подтверждением гипотезы G. Moe (1962 г.).

А. В. Зайцев и соавт. (1994 г.) в экспериментах на изолированном предсердии собаки подтвердили, что ацетилхолин или стимуляция правого блуждающего нерва сердца провоцирует появление предсердных экстрасистол, которые, в свою очередь, играют роль триггера для возникновения ФП вагусной природы. Эти же авторы позже выявили, что добавление ацетилхолина в физиологической концентрации вызывает полифокусную предсердную активность, которая предшествует запуску ФП, что еще раз подтвердило важную роль повышения тонуса блуждающего нерва в развитии ФП.

К середине 80-х гг. XX в. многолетняя дискуссия между сторонниками двух точек зрения закончилась принятием синтетической теории о существовании в предсердиях при фибрилляции частой фокусной импульсации и кругового движения волн возбуждения. В 1985 г. G. Guiraudon и соавторы предложили операцию «коридор», создание изолированной полосы миокарда предсердий от СУ до АВ-соединения. Позже J. Cox предложил операцию «Maze», или «лабиринт», имеющую в настоящее время несколько модификаций. Он создавал множественные разрезы в предсердиях, с сохранением возможности проведения импульса между синусно-предсердным и атриовентрикулярным узлами, таким образом уменьшая критическую массу предсердного миокарда, поддерживающую ФП.

С течением времени развивалось интервенционное лечение фибрилляции предсердий, появилась идея выполнения эндокардиальной операции «лабиринт» с помощью метода РЧА. В 1998 г. M. Haissaguerre и соавт. предложили устранять пусковые факторы, которыми являлись эктопические очаги в легочных венах, с помощью РЧА. Однако точечные радиочастотные воздействия на эти очаги автоматизма были достаточно эффективными при наличии одного фокуса, а в случае трех и более очагов требовалось проведение повторных процедур. В 2001 г. D. C. Shah, M. Haissaguerre и соавт. предложили стратегию РЧ-изоляции всех ЛВ в зависимости от клинического течения аритмии. C. Pappone и соавт. предложили создавать в предсердиях непрерывные циркулярные линии повреждения преимущественно вокруг устьев ЛВ, в некоторых случаях методом РЧА создавались дополнительные линии по задней стенке или крыше левого предсердия и от устья левой нижней легочной вены до фиброзного кольца митрального клапана. C. Pappone и соавт. идентифицировали области скопления нервных волокон в ЛП по возникновению вагусных рефлексов во время аблации, доказав роль вегетативной нервной системы в развитии ФП. Они же выдвинули концепцию максимально обширной вагусной денервации в ЛП для достижения лучшего результата. В последнее время разработана и описана методика катетерной аблации ганглионарных сплетений, основанная на простом анатомическом принципе (anatomical GP-ablation). Операция заключается в радиочастотном воздействии на четыре зоны в левом предсердии, где отмечается наи-

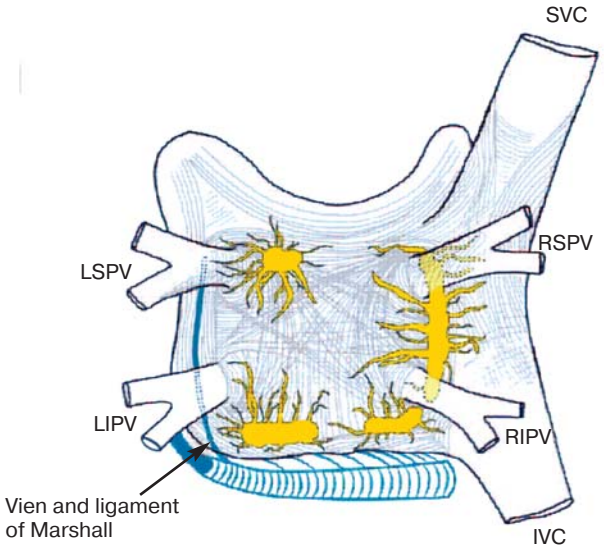

Рис. 1. Схематическое изображение левого и правого предсердий, вид сзади.

Видны тяжи мышечных волокон в ЛВ. Желтым изображены четыре главных автономных ганглионарных сплетения ЛП и их аксоны (левый верхний, левый нижний, правый передний, правый нижний). Синим показан коронарный синус, окруженный мышечными волокнами, имеющими сообщения с предсердиями. Также синим показаны вена и связка Маршалла, которая идет от коронарного синуса к области между левой верхней ЛВ и ушком ЛП

большая плотность нервной ткани, которая, в свою очередь, включает рецепторы, афферентные и эфферентные волокна, парасимпатические ганглии автономной нервной системы. Все эти структуры объединяются под названием «ганглионарные сплетения» (ganglionated plexus – GP) (рис. 1). Таким образом, до настоящего времени не существует единого подхода к интервенционному лечению ФП, и только оценка отдаленных результатов позволит ответить на вопрос: какой метод РЧА предпочтительнее?

Цель настоящего исследования состояла в определении показаний и оценке результатов изолированной электрической изоляции устьев легочных вен методом радиочастотной аблации у больных с пароксизмальной и персистентной формами фибрилляции предсердий.

МАТЕРИАЛ И МЕТОДЫ

С 2004 по 2008 г. 124 пациентам в возрасте от 16 до 69 лет с пароксизмальной (62) и персистентной (62) формами ФП была проведена изолированная электрическая изоляция устьев легочных вен методом радиочастотной аблации (рис. 2). Длительность анамнеза варьировала от 1 года до 30 лет, приступы аритмии возникали либо редко, либо несколько раз в день, в неделю, в месяц (рис. 3). Антиаритмическая терапия до РЧА препаратами IA, IC, II, III классов была неэффективна при пароксизмальной форме в 87,1% случаев, малоэффективна – в 12,9%; при персистентной форме неэффективна в 88,7%, малоэффективна – в 11,3%. Сопутствующая кардиальная патология была представлена артериальной гипертензией (АГ) у 29% пациентов, постмиокардитическим кардиосклерозом (ПМКС) – у 25%, патологией щитовидной железы (ЩЖ) – у 18%, ишемической болезнью сердца (ИБС) – у 15%, а у остальных наблюдалась сочетанная патология (ИБС + АГ, АГ + ЩЖ, ПМКС + АГ, ПМКС + ЩЖ, ИБС + ЩЖ). Сопутствующие нарушения ритма, выявленные при пароксизмальной форме ФП: трепетание предсердий I типа – у 3,2% больных, при персистентной форме ФП: трепетание предсердий I типа – у 27,4%, II типа – 4,8% больных.

Всем больным в дооперационном периоде отменяли антиаритмическую терапию, препараты IA, IC, II классов – за 48 ч, кордарон – за 45 дней. Проводили стандартное комплексное клинико-диагностическое, лабораторное и функциональное исследование с использованием ЭКГ, ЭхоКГ, холтеровского мониторирования ЭКГ, рентгеногра-

Рис. 2. Распределение по годам больных с пароксизмальной и персистентной формами фибрилляции предсердий, которым была проведена изолированная электрическая изоляция устьев легочных вен методом радиочастотной аблации

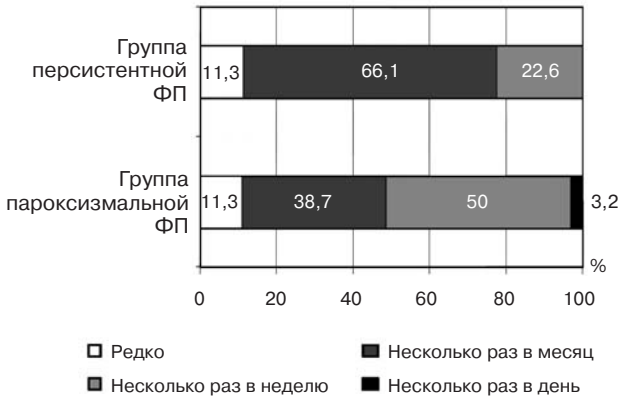

Рис. 3. Частота приступов фибрилляции предсердий у пациентов с пароксизмальной и персистентной формами ФП

фии грудной клетки, чреспищеводной ЭхоКГ (для исключения тромбоза ушка левого предсердия), спиральной компьютерной томографии с контрастированием левого предсердия и легочных вен (для изучения топографической анатомии легочных вен, определения размеров левого предсердия и степени стенозирования ЛВ в отдаленном послеоперационном периоде). Все пациенты в течение 3 нед до РЧА и 6 мес (по показаниям) после РЧА принимали варфарин с контролем МНО (2,0–2,5). До назначения антикоагулянтов и перед РЧА проводили контрольную гастроскопию (для исключения эрозивных поражений верхних отделов желудочно-кишечного тракта, а при наличии последних перед назначением антикоагулянтов проводили курс противоязвенной терапии с повторной гастроскопией). За 2 дня до операции отменяли варфарин, а в день операции подкожно вводили 5 000 ЕД гепарина.

ЭЛЕКТРОФИЗИОЛОГИЧЕСКОЕ ИССЛЕДОВАНИЕ

Электрофизиологическое исследование (ЭФИ) выполняли под рентгеноскопическим контролем (XRE, USA). Под комбинированной анестезией (местно 0,5% раствор новокаина или лидокаина, внутривенно инфузия растворов фентанила и дормикума) пунктировали левую подключичную и обе бедренные вены. Под флюороскопическим контролем к области овального окна подводили интродьюсер PREFACE («Biosense Webster»), через который проводилась игла для транссептальной пункции межпредсердной перегородки в области овальной ямки. В левое предсердие проводили катетер для ангиографии (измерение размеров и определение положения устьев легочных вен). Затем ангиографический катетер заменяли на длинный проводник, который оставляли в ЛВЛВ, и через пункционное отверстие проводили управляемый электрод и 2-й интродьюсер PREFACE, проводник заменяли на многоканальный электрод Lasso 2515 с изменяющимся диаметром, а через 2-й интродьюсер проводили аблационный электрод.

Проводилось циркулярное картирование вен путем перемещения катетера Lasso из устья в дистальные отделы легочных вен до исчезновения электрической активности; так определялись размеры мышечных муфт ЛВ. На синусовом ритме у всех больных при регистрации потенциалов по периметру устьев легочных вен определялись двойной или многокомпонентные спайки. Первый, низкочастотный спайк, отражал активность стенки левого предсердия, второй, высокочастотный, – спайк электрической активности мышечной муфты легочной вены. Если потенциал левого предсердия и легочной вены было трудно дифференцировать, проводили стимуляцию венечного синуса, что позволяло четко дифференцировать потенциалы ЛВ и ЛП. При эктопической активности из ЛВ отмечалась обратная последовательность активации, первым регистрировался высокочастотный потенциал легочных вен, а затем низкочастотный потенциал, прилегающий к устью ЛВ. Изолированную электрическую изоляцию устьев легочных вен (четко в области их впадения в левое предсердие) на синусовом ритме или при стимуляции венечного синуса начинали в области наиболее ранней активации муфты легочной вены, которую делили на 12 секторов, добиваясь полной электрической изоляции легочных вен от остальной части левого предсердия. При РЧА ЛВ были выявлены вагосимпатические феномены (кашлевой рефлекс, гипотония, синусовая брадикардия менее 40 уд/мин, арест синусного узла с паузами более 2 с, АВ-блокада I, II и III ст., уменьшение частоты сердечных сокращений или возникновение пауз более 3 с у пациентов в состоянии ФП). Наибольшее количество вагусных рефлексов наблюдалось при воздействии в области устья ЛВЛВ, ПВЛВ и в коллекторе ЛЛВ.

Для изолированной электрической изоляции устьев легочных вен использовали аблаторы Atakr II («Medtronic») и Stockert («Biosense Webster»). Холодовая аблация проводилась с использованием ирригационных катетеров и характеризовалась следующими параметрами: максимальная температура 44 °С, мощность воздействия – 30–35 Вт и поток физиологического раствора через дистальный (орошаемый) полюс электрода – 17–25 мл/мин.

После РЧА устьев всех ЛВ сравнивали их электрофизиологические свойства (эффективный, функциональный рефрактерный периоды, возможность индукции ФП/ТП в изолированной вене, фрагментированную активность, время проведения импульса в легочной вене).

РЕЗУЛЬТАТЫ

Всем больным с пароксизмальной и персистентной формами фибрилляции предсердий проведена изолированная электрическая изоляция устьев всех легочных вен методом радиочастотной аблации и при необходимости аблация нижнего перешейка правого предсердия (переход ФП при изоляции ЛВ в трепетание предсердий I типа либо индукция стабильного ТП I типа после РЧА ЛВ). Больные были разделены на 2 группы: 1-я – с пароксизмальной ФП (62) и 2-я – с персистентной (62). Сравнивалась эффективность аблации (срок наблюдения – 5 лет) в двух группах. В 1-й группе эффективность составила 79% больных, во 2-й – 69,3% (рис. 4).

Таблица 1

Сравнение размеров левого предсердия и легочных вен по данным ЭхоКГ и СКТ до и после РЧА для больных с пароксизмальной формой ФП

Срок	Размеры ЛП (ЭхоКГ), см	Объем ЛП (СКТ), мл	ЛВЛВ, мм	ЛНЛВ, мм	ПВЛВ, мм	ПНЛВ, мм	КЛЛВ, мм	КПЛВ, мм
До операции	3,5±0,5	84,1±24,3	18,7±3,0	15,6± 4,0	19,3± 3,2	18,2±3,8	27,4±3,4	29,3±3,2
После операции	3,3±0,4*	80,1±20,5*	17,6±2,5*	15,4±4,2	18,1±3.4*	17,0±3,2*	26,2±3,1*	28,1±3,3*

*p<0,05 по сравнению с показателями до операции

Таблица 2

Сравнение размеров левого предсердия и легочных вен по данным ЭхоКГ и СКТ до и после РЧА для больных с персистентной формой ФП

Срок	Размеры ЛП (ЭхоКГ), см	Объем ЛП (СКТ), мл	ЛВЛВ, мм	ЛНЛВ, мм	ПВЛВ, мм	ПНЛВ, мм	КЛЛВ, мм	КПЛВ, мм
До операции	4,4±0,6	115,2±30,37	20,1±3,6	17,7±3,42	21,8±3,3	19,2±3,2	28,7±4,0	30,2±3,5
После операции	4,2±0,5*	100,4±28,6*	19,2±3,8*	16,6±3,4*	20,2±3,7*	18,1±3,5*	27,1±3,3*	29,0±3,4*

*p<0,05 по сравнению с показателями до операции

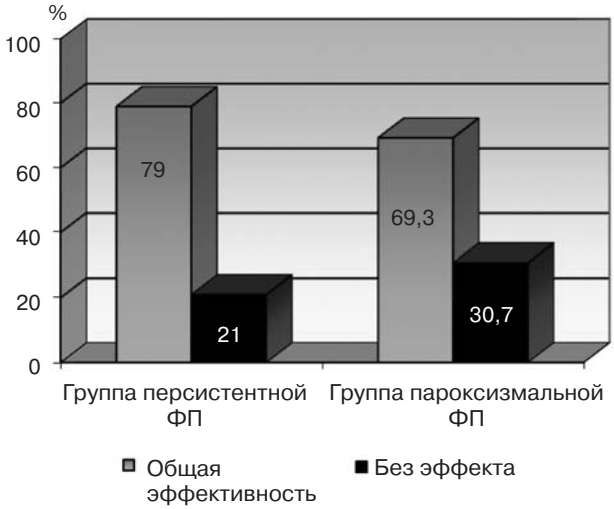

Рис. 4. Эффективность изолированной электрической изоляции устьев легочных вен в двух группах

При ЭФИ было выявлено, что аритмогенными чаще были верхние легочные вены и наличие впадающего в ЛП общего коллектора ЛВ (рис. 5). Всем больным после операции РЧА ЛВ регистрировали ЭКГ в 12 отведениях, проводили холтеровское мониторирование ЭКГ (на 3-и сутки после операции, через 3 мес на фоне антиаритмической терапии, через 6 мес без ААТ, через 1 год, через 3 года и 6 лет), трансторакальную и чреспищеводную ЭхоКГ, контрастную СКТ (через 6–12 мес для выявления возможных стенозов ЛВ). Все больные минимум в течение 6 мес получали варфарин под контролем МНО по показаниям, ААТ. Проведено сравнение размеров левого предсердия и легочных вен по результатам ЭхоКГ и спиральной компьютерной то-

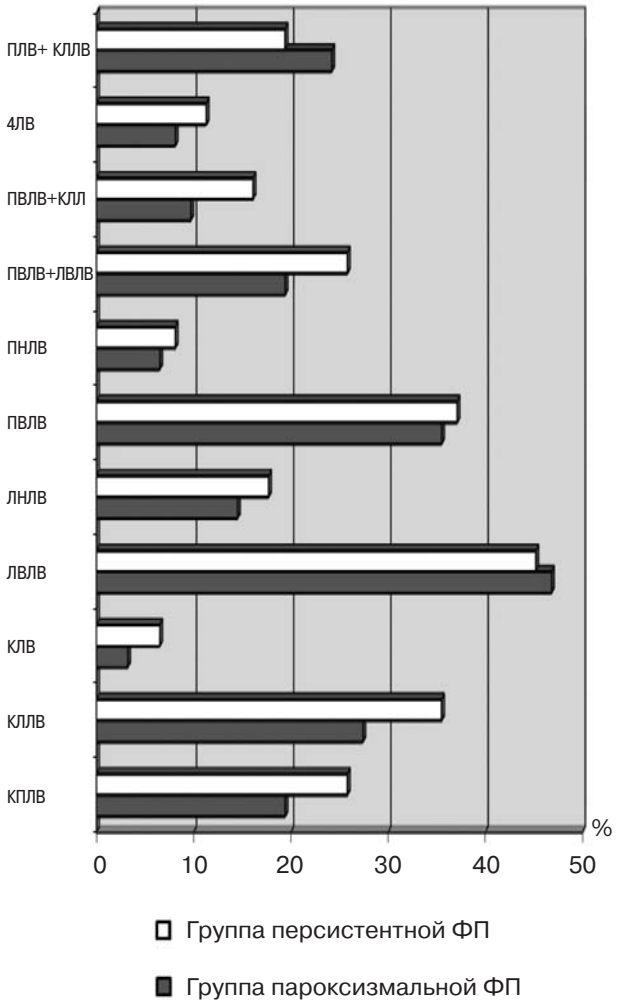

Рис. 5. Аритмогенность вен у больных с пароксизмальной и персистентной формами фибрилляции предсердий

мографии (СКТ) до и после (через 6–12 мес) абляции (табл. 1, 2).

ОБСУЖДЕНИЕ

Для повышения эффективности интервенционного лечения различных форм фибрилляции предсердий и сокращения времени абляции необходимо еще до изолированной радиочастотной изоляции устьев легочных вен определить анатомию ЛП (размер и объем), размеры ЛВ и место их впадения в ЛП, расстояние до первого деления, характер распространения мышечной муфты (ММ) вокруг легочных вен, выявить аритмогенную вену. Определив анатомию ЛП и ЛВ, можно предварительно сориентироваться в отношении РЧА при ФП (РЧА левого предсердия и/или абляция устьев легочных вен). Так, с помощью корреляционной зависимости выявлено, что чем больше размер ЛП по ЭхоКГ, тем меньше расстояние до первого деления, следовательно, скорее всего кроме изолированной по электрической изоляции устьев легочных вен понадобятся дополнительные абляционные линии в полости ЛП (рис. 6). Известно, что диаметр аритмогенных вен превышает диаметр вен, не вызывающих запуск аритмии. Наличие коллектора ЛВ служит косвенным признаком аритмогенности этой зоны. Важное значение имел индекс массы тела, так как чем он больше, тем больше диаметр легочных вен, следовательно, они потенциально аритмогенны. Возраст всех пациентов при пароксизмальной и персистентной формах ФП не превышал 70 лет. Мы отметили известный факт: чем больше возраст, тем больше объем левого предсердия.

Электрофизиологическое исследование проводилось на синусовом ритме, определялись локальные критерии аритмогенности (нарушение проведения импульса в мышечной муфте – фрагментация спайка ЛВ и/или между ЛП и ЛВ – увеличение интервала между спайками предсердия–легочные вены больше чем на 40 мс, частая экстрасистолия, частая блокированная экстрасистолия, залпы, высокочастотные хаотические разряды из ЛВ, возникновение ФП спонтанно или механически). Стимуляционные критерии – низкий ЭРП ЛВ и ФРП ЛВ по отношению к ЛП, возникновение эхоответов, возникновение ФП. Если у больного во время ЭФИ была ФП, тогда для определения аритмогенной вены помещали катетер Lasso и абляционный катетер сначала в верхние ЛВ, а потом в нижние, оценивали ритм в самой вене и в нижних ЛВ и ЛП, таким образом, видели залповые «триггерные» разряды и выявляли наиболее аритмогенную ЛВ, начав ее электрическую изоляцию первой. Изолированную электрическую изоляцию устьев ЛВ

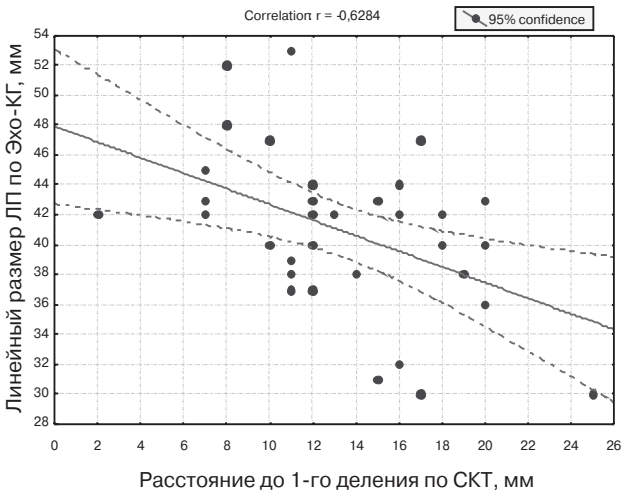

Рис. 6. Корреляционная зависимость между размером левого предсердия по данным ЭхоКГ и расстоянием до первого деления легочных вен по данным СКТ

начинали с аритмогенной вены для уменьшения времени РЧА. Если даже не удавалось выявить критерии аритмогенности во время ЭФИ, изолировали все устья ЛВ до достижения полной электрической изоляции ЛВ от ЛП, так как ЛВ, которые были неаритмогенны при первой процедуре, оказывались аритмогенными при повторной.

Для изолированной электрической изоляции устьев легочных вен методом радиочастотной абляции использовали циркулярный катетер Lasso 25/15 с изменяющимся диаметром. Было выявлено, что в большинстве случаев эктопическая активность отмечалась в верхних легочных венах, что связано с их большим диаметром и большой длиной мышечной муфты. Пароксизмы ФП и ТП, которые запускает и поддерживает эктопическая активность, в ряде случаев обусловлены механизмом риентри в ЛВ. Для возникновении аритмии по механизму риентри требуется нарушение проведения импульса. Нарушение проведения импульса в мышечной муфте легочных вен (фрагментация спайка ЛВ) и/или между ЛП и ЛВ (увеличение интервала между спайками предсердия–ЛВ более 40 мс) было отмечено у многих больных.

По данным литературы (Ho S. и соавт., 1999), мышечные муфты длиннее и толще в верхних ЛВ. Различие между строением ММ в группах пациентов с ФП и без нее заключается в более частом и более выраженном очаговом фиброзе миокарда ММ при ФП. В работе A. Perez-Lugonez и соавт. (1997 г.) в ММ ЛВ выявлены кардиомиоциты, подобные клеткам проводящей системы сердца. Причем они обнаруживались только у больных с ФП. При изолированной электрической изоляции

Таблица 3

Параметры РЧ-воздействий, вызвавших «малые» стенозы

Параметр РЧА	Температура, °С	Мощность, Вт	Сопротивление, Ом	Суммарное время РЧА, мин
СПВЛВ	49,95±2,1*	22,3±4,1	145,0±9,4	26,6±7,2*
ПВЛВ	47,6±1,6	24,6±3,8	140,1±7,3	15,1±5,6
СЛВЛВ	48,5±2,2*	23,6±2,5	139,3±9,7	32,5±10,5*
ЛВЛВ	45,3±1,9	23,1±3,1	138,1±8,2	14,1±7,6
СЛНЛВ	43,5±1,8*	16,4±1,1*	152,7±3,4*	11,6±2,1*
ЛНЛВ	41,4±1,3	20,8±1,6	143,3±6,1	9,2±2,2
СПНЛВ	42,8±1,7*	15,6±1,8*	148,2±7,2*	12,0±2,3*
ПНЛВ	40,2±2,0	21,3±2,6	142,1±8,9	8,5±5,5

*p<0,05 по сравнению с нормальными венами

Таблица 4

Количество больных при пароксизмальной и персистентной формах фибрилляции предсердий, у которых обнаружены стенозы легочных вен, и степень сужения ЛВ

Параметр РЧА	Сужение, %	Число пациентов		
		Пароксизмальная ФП	Персистентная ФП	Всего
ПВЛВ	8–47	1	2	3
ЛВЛВ	6–45	1	4	5
ЛНЛВ	30	1	–	1
ПНЛВ	20	–	1	1

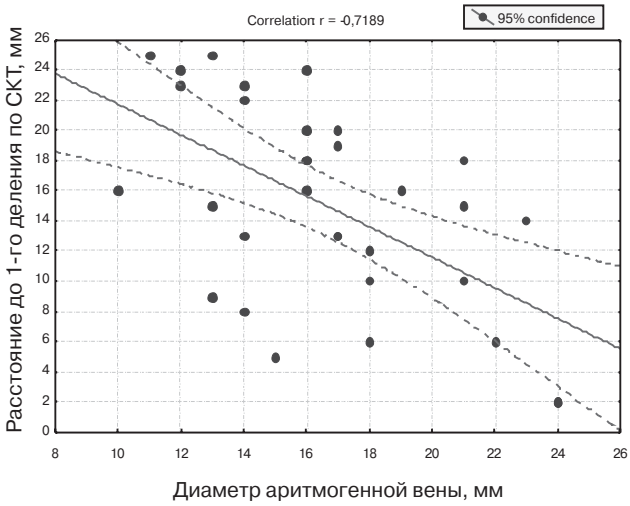

Рис. 7. Корреляционная зависимость между расстоянием до первого деления и диаметром легочных вен по данным СКТ

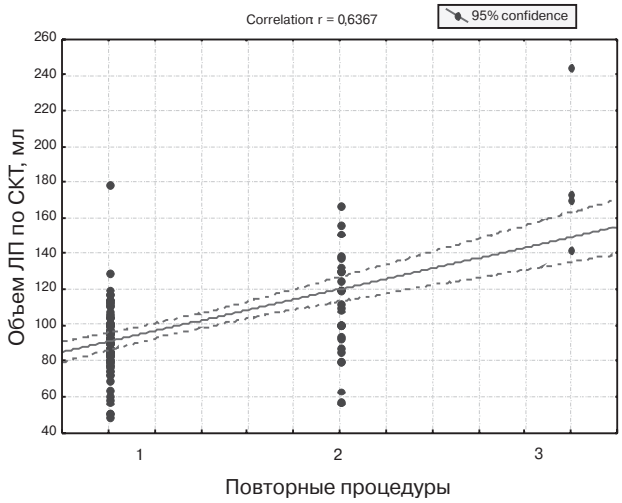

Рис. 8. Корреляционная зависимость между объемом левого предсердия по данным СКТ и числом повторных операций

устьев ЛВ методом РЧА было замечено, что чем меньше расстояние до первого деления, тем больше диаметр ЛВ, тем длиннее и толще ММ, следовательно, тем аритмогеннее ЛВ (рис. 7).

Одним из серьезных осложнений является стеноз ЛВ, однако используемые нами параметры РЧ-воздействия позволили избегать стенозов в ЛВ, требующих выполнения баллонной ангиопластики либо стентирования (табл. 3, 4)

Изолированная электрическая изоляция устьев ЛВ методом РЧА дает высокий процент излечения больных от фибрилляции предсердий, однако эффективность после 1-го этапа не стопроцентаная и зависит от таких факторов как объем левого предсердия (рис. 8), большой диаметр ЛВ, наличие общего коллектора легочных вен, неполного устранения или возврата аритмогенных потенциалов, от того, проводилась или нет создание двунаправленной блокады проведения в кавотрикуспидальном перешейке.

ЗАКЛЮЧЕНИЕ

Эффективность изолированной электрической изоляции устьев легочных вен методом радиочастотной аблации при пароксизмальной форме ФП составила 79%, а при персистентной ФП – 69,3% в

сроки до 5 лет. Результаты РЧА при ФП зависели от индивидуальных данных пациентов (возраст, индекс массы тела, длительность аритмии, наличие сопутствующих заболеваний), объема левого предсердия, наличия большого диаметра ЛВ и общего коллектора легочных вен, неполного устранения или возврата аритмогенных потенциалов, от того, проводилась или нет РЧА в области кавотрикуспидального перешейка, РЧА в левом латеральном перешейке, от недостаточной денервации сердца.

Мы выявили, что чем меньше расстояние до первого деления, тем больше диаметр легочной вены, тем длиннее и толще мышечная муфта, имеющая специфические электрофизиологические свойства, определяющая условия для формирования фибрилляции предсердий. Изолированную электрическую изоляцию ЛВ надо проводить во всех устьях легочных вен до полной электрической изоляции их от левого предсердия, так как было замечено, что если в ЛВ при первой процедуре аритмогенного очага не удавалось обнаружить, она могла оказаться аритмогенной при второй процедуре. Переход фибрилляции предсердий при изоляции легочных вен в типичное трепетание предсердий либо индукция стабильного трепетания предсердий после радиочастотной аблации ЛВ являются показанием для проведения холодовой РЧА с целью создания двунаправленной блокады проведения в кавотрикуспидальном перешейке.

Необходимо отметить, что при РЧА устьев ЛВ мы не выявили таких опасных осложнений, как предсердно-пищеводная фистула и инцизионные аритмии. Благодаря использованию «щадящих» режимов РЧА устьев легочных вен, по результатам СКТ через 6–12 мес после РЧА малые стенозы (до 50%) обнаружены у 4,8% больных при пароксизмальной и у 11,2% – при персистентной форме ФП. Для повышения эффективности изоляции устьев легочных вен всем пациентам в течение 3–6 мес необходимо проводить антиаритмическую терапию (препараты IC и III классов).

Таким образом, изолированная электрическая изоляция устьев ЛВ методом РЧА показана пациентам с пароксизмальной и персистентной формами ФП, так как во многих случаях именно легочные вены являются пусковым и поддерживающим фактором в клинике фибрилляции предсердий, доказательством чего являются анатомические, локальные, достимуляционные, стимуляционные критерии. При РЧА устьев ЛВ одновременно изолируем ММ ЛВ от миокарда ЛП и, повреждая ганглионарные сплетения, достигаем частичной вегетативной денервации сердца. Однако вне зависимости от формы фибрилляции предсердий, больным, не имеющим пусковых и поддерживающих факторов, расположенных в устьях легочных вен, требуется дополнительная линейная аблация в левом предсердии и/или ВПВ, в зависимости от расположения аритмогенных зон.

ЛИТЕРАТУРА

1. *Александрова С. А.* Оценка анатомии легочных вен у больных с фибрилляцией предсердий с помощью спиральной компьютерной ангиографии: Дисс. ... канд. мед. нак. – М., 2004, 153 с.
2. *Бокерия Л. А.* Тахиаритмии: диагностика и хирургическое лечение. – М.: Медицина, 1989. – С. 152–160, 282.
3. *Бокерия Л. А., Иваницкий А. В., Ревишвили А. Ш.* и др. Оценка анатомии левого предсердия у больных с фибрилляцией предсердий с помощью спиральной компьютерной томографии // Progress Biomed. Res. – 2001. – Т. 6, № 1. – С. 43–47.
4. *Кушаковский М. С.* Аритмии сердца.– Изд. 2-е. – СПб.: «Фолиант». – 1998. – 633 с.
5. *Кушаковский М. С.* Фибрилляция предсердий. – СПб.: «Фолиант». – 1999. – 176 с.
6. *Ревишвили А. Ш., Имнадзе Г. Г., Любкина Е. В.* Особенности клинической электрофизиологии легочных вен у пациентов с пароксизмальной формой фибрилляции предсердий // Вестник аритмол. – 2003. – № 34. – С. 5–10.
7. *Ревишвили А. Ш., Серов Р. А., Имнадзе Г. Г.* Морфология легочных вен и их мышечных муфт, роль в возникновении фибрилляции предсердий // Там же. – 2003. –№ 34. – С. 44–49.
8. *Allessie M. A., Boyden P. A., Camm J.* et al. Pathophysiology and prevention of atrial fibrillation // Circulation. – 2001. – Vol. 103. – P. 769–777.
9. *Allessie M. A., Konings K. T., Kirchhof C. J.* Mapping of atrial fibrillation // Atrial Fibrillation: mechanisms and therapeutic strategies / Eds S. B. Olsson, M. A. Allessie, R. W. Campbell. – Armonk NY: Futura Pub. – 1994. – P. 37–49.
10. *Becker A.* Left atrial isthmus: anatomic aspects relevant for linear catheter ablation procedures in humans // J. Cardiovasc. Electrophysiol. – 2004. – Vol. 15. – P. 809–812.
11. *Chen S. A., Hsieh M. H., Tai C. T.* et al. Initiation of atrial fibrillation by ectopic beats originating from the pulmonary veins: electrophysiological characteristics, pharmacological responses, and effects of radiofrequency ablation // Circulation. – 1999. – Vol. 100, № 18. – P. 1879–1886.
12. *Cox J. L., Canavan T. E., Schuessler R. B.* et al. The surgical treatment of atrial fibrillation. II. Intraoperative electrophysiologic mapping and description of the electrophysiologic basis of atrial flutter and atrial fibrillation // J. Thorac. Cardiovasc. Surg. – 1991. – Vol. 101. – P. 406–426.
13. *Cox J. L., Schuessler R. B., D'Agostino Jr. H. J.* et al. The surgical treatment of atrial fibrillation. III. Development of a definitive surgical procedure // Ibid. – 1991. – Vol. 101. – P. 569–583.
14. *Haissaguerre M., Jais P., Shah D. C.* et al. Electrophysiological end point for catheter ablation of atrial fibrillation initiated from multiple pulmonary venous foci // Circulation. – 2000. – Vol. 101. – P. 1409–1417.
15. *Haissaguerre M., Jais P., Shah D.* et al. Right and left atrial radiofrequency catheter therapy of paroxysmal atrial fibrillation // J. Cardiovasc. Electrophysiol. – 1996. – Vol. 7. – P. 1132–1144.
16. *Haissaguerre M, Jais P, Shah D. C.* et al. Spontaneous initiation of atrial fibrillation by ectopic beats originating in the pulmonary veins // N. Engl. J. Med. – 1998. – Vol. 339. – P. 659–666.
17. *Haissaguerre M., Shah D. C., Jais P.* et al. Circular multipolar pulmonary vein catheter for mapping guided minimal ablation of atrial fibrillation (abstract) // PACE. – 2000. – Vol. 22 (Pt. II). – P. 574.
18. *Hassink R. J., Aretz H. T., Russkin J., Keane D.* Morphology of atrial myocardium in human pulmonary veins: a postmortem analysis in patients with and without atrial fibrillation // J. Am. Coll. Cardiol. – 2003. – Vol. 42, № 6. – P. 1108–1114.

19. *Lin W. S., Prakash V. S., Tai C. T.* et al. Pulmonary vein morphology in patients with paroxysmal atrial fibrillation initiated by ectopic beats originating from the pulmonary veins: implications for catheter ablation // Circulation. – 2000. – Vol. 101. – P. 1274–1281.
20. *Nilsson B., Chen X., Pehrson S.* et al. Increased resting heart rate following radiofrequency catheter ablation for atrial fibrillation // Europace. – 2005. – Vol. 7, № 5. – P. 415–420.
21. *Pappone C., Rosanio S., Oreto G.* et al. Circumferential radiofrequency ablation of pulmonary vein ostia: a new anatomic approach for curing atrial fibrillation // Circulation. – 2000. – Vol. 102. – P. 2619–2628.
22. *Patterson E., Po S. S., Scherlag B. J., Lazzara R.* Triggered firing in pulmonary veins initiated by in vitro autonomic nerve stimulation // Heart Rhythm. – 2005. – Vol. 2. – P. 624–631.
23. *Schwartzman D.* Atrial premature depolarization concealed in two pulmonary veins // J. Cardiovasc. Electrophysiol. – 2000. – Vol. 11. – P. 931–934.
24. *Schwartzman D., Kuck K. H.* Anatomy-guided linear atrial lesions for radiofrequency catheter ablation of atrial fibrillation // Pacing Clin. Electrophysiol. – 1998. – Vol. 21. – P. 1959–1978.
25. *Schwartzman D., Bazaz R., Nosbisch J.* Common left pulmonary vein: a consistent source of arrhythmogenic atrial ectopy // J. Cardiovasc. Electrophysiol. – 2004. – Vol. 5. – P. 560–566.
26. *Takahashi Y., Jais P., Hocini M.* et al. Shortening of fibrillatory cycle length in the pulmonary vein during vagal excitation // J. Am. Coll. Cardiol. – 2006. – Vol. 47, № 4. – P. 774–780.
27. *Verma A., Marrouche N., Natale A.* Novel method to integrate three-dimensional computed tomographic images of the left atrium with real-time electroanatomic mapping // J. Cardiovasc. Electrophysiol. – 2004. – Vol. 15. – P. 968.
28. *Zipes D. P. M. D.* Mechanisms of clinical arrhythmias // Ibid. – 2003. – Vol. 14. – P. 902–912.