

КРАТКИЕ СООБЩЕНИЯ

© КОЛЛЕКТИВ АВТОРОВ, 2012

УДК 616.124

КЛИНИЧЕСКОЕ НАБЛЮДЕНИЕ РАЗВИТИЯ АРИТМОГЕННОЙ ДИСПЛАЗИИ ПРАВОГО ЖЕЛУДОЧКА ВНУТРИ ОДНОЙ СЕМЬИ

*Л. А. Бокерия**, *К. В. Шаталов*, *М. И. Берсенева*, *Н. Н. Колоскова*

ФГБУ «Научный центр сердечно-сосудистой хирургии им. А. Н. Бакулева» (директор – академик РАН и РАМН Л. А. Бокерия) РАМН, Москва

Представлен клинический случай аритмогенной кардиомиопатии и проанализированы различные проявления развития этого заболевания внутри одной семьи.

За период с 2009 по 2011 г. были обследованы три брата Д., 1986, 1988, 1998 года рождения. Методы обследования включали эхокардиографию, магнитно-резонансную томографию, гистологическое

* Адрес для переписки: e-mail: leoan@heart-house.ru

исследование, по их результатам выставлен диагноз аритмогенной дисплазии правого желудочка. У старшего ребенка заболевание манифестировало терминальной сердечной недостаточностью, потребовавшей применения системы вспомогательного кровообращения с последующей трансплантацией сердца. У среднего ребенка заболевание проявилось нарушениями сердечного ритма и проводимости со снижением сократительной способности миокарда правого желудочка, впоследствии ему был имплантирован кардиовертер-дефибриллятор. Клинических проявлений заболевания у младшего ребенка не выявлено.

Ключевые слова: аритмогенная дисплазия правого желудочка, клинические проявления заболевания, семейный характер заболевания.

We present the clinical case of arrhythmogenic cardiomyopathy and the analysis of different manifestations of this disease within one family.

Three brothers D. born in 1986, 1988 and 1998 were observed between 2009 and 2011. Echocardiography, magnetic resonance imaging, histologic study were used as the methods of examination. According to their results the arrhythmogenic right ventricular dysplasia was diagnosed.

Elder child had manifestations of end-stage heart failure which required heart transplantation associated with using the assisted circulation system. The second child manifested heart rhythm and conduction disturbances along with reduction of right ventricular myocardial contractility. He underwent subsequent implantation of cardioverter-defibrillator. The youngest child had no clinical signs of the disease.

Key words: arrhythmogenic right ventricular dysplasia, clinical manifestations of the disease, familial nature of the disease.

Аритмогенная дисплазия правого желудочка (аритмогенная правожелудочковая кардиомиопатия) по классификации ВОЗ, принятой в нашей стране в 1996 г., относится к первичным формам кардиомиопатий и характеризуется замещением миокарда правого желудочка (ПЖ) фиброзной и жировой тканью с развитием жизнеугрожающих аритмий. В литературе имеются противоречивые данные о частоте встречаемости заболевания среди населения: согласно одним источникам, распространенность аритмогенной дисплазии правого желудочка (АДПЖ) составляет 1 случай на 1000 населения, согласно другим — 1 на 5000 населения [2, 4, 6, 8]. Такая варибельность может быть связана с трудностью постановки диагноза, что обусловлено многообразием клинических проявлений болезни (желудочковые аритмии, сердечная недостаточность, часто внезапная сердечная смерть) [1, 2, 4, 8]. Мужчины болеют чаще, соотношение частоты встречаемости заболевания среди мужчин и женщин в популяции составляет 3:1 [2, 5, 6].

Аритмогенная дисплазия правого желудочка — генетически обусловленное заболевание, часто носит семейный характер, имеет аутосомно-доминантный тип наследования. В литературе также имеются сведения об аутосомно-рецессивном наследовании заболевания [5, 12].

В настоящее время выявлено по крайней мере 12 генетических локусов, ответственных за возникновение АДПЖ. Мутации десмосомных белков миокарда (плакоглобина, десмоплакина, плакофилина-2, десмоглеина-2, десмоколина-2) приводят к нарушению связей между кардиомиоцитами, гибели клеток и развитию фиброзно-жировой дистрофии миокарда. В результате мутации генов уменьшается количество полноценно функционирующих кардиомиоцитов, что приводит к дилатации правого желудочка с развитием зон гипокинезии,

акинезии, повышенной трабекулярности и снижению сократительной способности миокарда правого желудочка [12, 15]. При АДПЖ поражаются все слои миокарда правого желудочка, замещение кардиомиоцитов фиброзно-жировой тканью служит хорошим субстратом для развития желудочковых аритмий по типу механизма риентри [1, 2, 13]. Постановка диагноза представляет для врача трудную задачу в связи с отсутствием каких-либо патогномичных клинических или морфологических маркеров, что затрудняет дифференциальную диагностику АДПЖ и вторичных поражений миокарда. В 1994 г. были разработаны критерии диагностики АДПЖ, основанные на оценке структурных изменений миокарда правого желудочка, электрокардиографических изменений, наличия фиброзно-жировой дистрофии при гистологическом исследовании, семейного анамнеза заболевания [11].

Представляем клиническое наблюдение АДПЖ внутри одной семьи.

В 2009 г. за медицинской помощью обратились родители пациента Д. В., 23 лет (1986 г. р.). Из анамнеза известно, что Д. В. первый ребенок в семье, родители здоровы (матери в настоящее время 53 года, отцу 58 лет). У обследуемого есть два младших брата, на учете у кардиолога не состоят. Пациент до конца 2008 г. работал поваром в столовой.

Считает себя больным с 14 лет, когда появились жалобы на одышку при физической нагрузке, снижение переносимости физической нагрузки, быструю утомляемость, перебои в работе сердца. С конца 2008 г. отмечается прогресс симптоматики: появились отеки на ногах, усилилась одышка, увеличился объем живота, возникло чувство тяжести в правом подреберье, резко снизилась толерантность к физической нагрузке. По месту жительства было проведено дообследование, с диагнозом

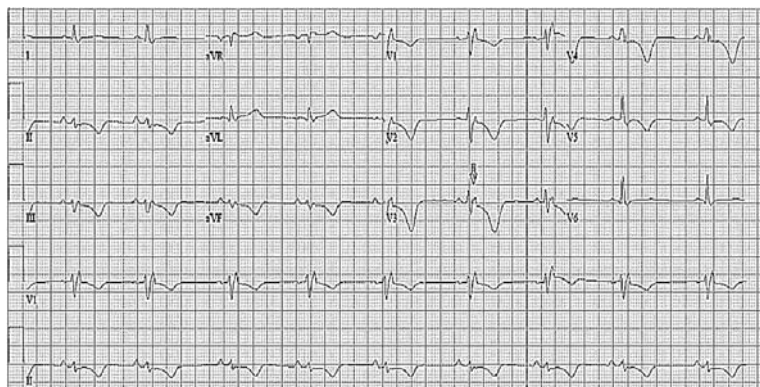


Рис. 1. Электрокардиограмма пациента Д. В., 23 лет. Блокада правой ножки пучка Гиса, инверсия зубца *T* в грудных отведениях

«врожденный порок сердца (ВПС): аномалия Эбштейна» пациент был направлен в НЦССХ им. А. Н. Бакулева РАМН для хирургического лечения.

При поступлении состояние пациента тяжелое, обусловлено застоем по большому кругу кровообращения. При осмотре – пониженного питания, индекс массы тела составил 17,99 кг/м², обращает на себя внимание акроцианоз, кожные покровы бледные, с желтушным оттенком. На шее определяется «положительный венный пульс». Отеки нижних конечностей с обеих сторон. Частота дыхательных движений – 24–28 в минуту. При осмотре и пальпации сердца определяется прекардиальная пульсация. Правая граница относительной тупости сердца смещена вправо на 2,5 см. При аускультации выслушивается приглушенный II тон на легочной артерии. Артериальное давление 85/55 мм рт. ст. Пульс слабого наполнения, частота сердечных сокращений (ЧСС) 98 уд/мин. Печень при пальпации умеренно болезненна, размером (по Курлову) 16 × 15 × 14 см. Живот увеличен в объеме, перкуторно определяется наличие свободной жидкости в брюшной полости.

На электрокардиограмме (ЭКГ) электрическая ось сердца резко отклонена вправо, *QRS* 128 мс, блокада правой ножки пучка Гиса, ЧСС – 65 уд/мин, частая полиморфная желудочковая экстрасистолия. В *V*₁–*V*₃ отведениях регистрировался отрицательный зубец *T* (рис. 1).

На рентгенограмме отмечается расширение тени сердца, преимущественно за счет его правых отделов. Кардиоторакальный индекс (КТИ) 68% (рис. 2).

По данным эхокардиографического исследования (ЭхоКГ) выявлено значительное расширение полости правого желудочка со снижением его сократительной способности (фракция выброса ПЖ составила 6%), также отмечалось увеличение полости правого предсердия до 8,3 × 9,2 см. Конечный систолический размер (КСР) правого желудочка составлял 6,5 см, конечный диастолический размер (КДР) – 6,7 см, конечный систолический

объем (КСО) – 221 мл, конечный диастолический объем (КДО) – 236 мл. Тотальная недостаточность трикуспидального клапана, створки его втянуты в ПЖ, не коаптируют, поток ламинарный, фиброзное кольцо трикуспидального клапана расширено до 60 мм. Отмечается эффект спонтанного контрастирования в полости ПЖ. При изучении полостей левого желудочка (ЛЖ) патологии не выявлено (рис. 3).

По данным холтеровского мониторирования ЭКГ регистрировались синусовый ритм с частыми полиморфными желудочковыми экстрасистолами (ЖЭ), а также пробежки мономорфной желудочковой тахикардии (ЖТ) с морфологией блокады левой ножки пучка Гиса.

Пациенту выполнена мультиспиральная компьютерная томография (МСКТ) с контрастным усилением (контрастное вещество визипак-320) с использованием программы объемного сканирования, с синхронизацией по ЭКГ, толщиной срезов 3 мм. По результатам МСКТ были получены данные, свидетельствующие о преимущественном поражении правых отделов сердца: объем правого предсердия составил 694 мл, КДО ПЖ – 432 мл.

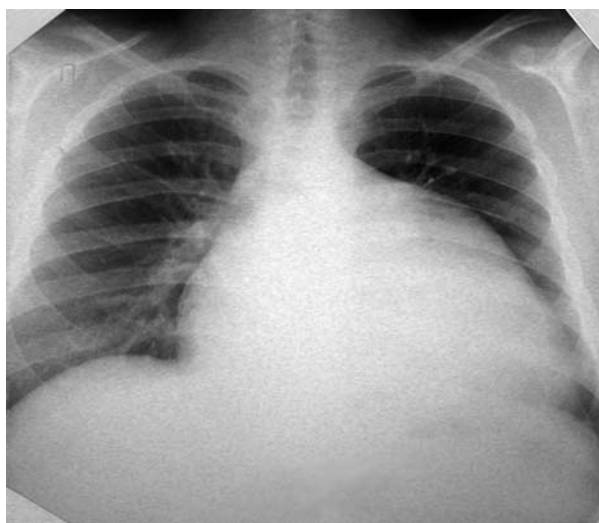

Рис. 2. Рентгенограмма пациента Д. В., выполненная до имплантации ИЖС

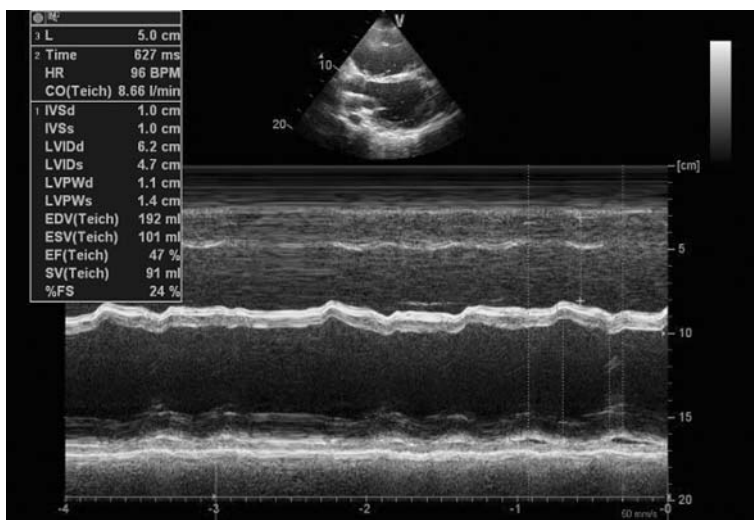


Рис. 3. Эхокардиограмма пациента Д. В., выполненная до имплантации ИЖС

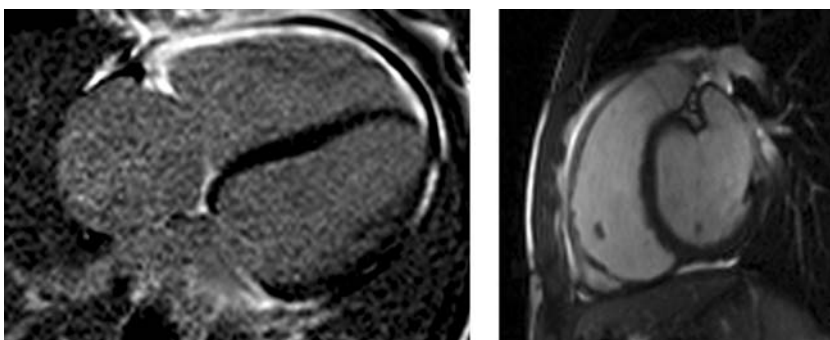


Рис. 4. Результаты МСКТ пациента Д. В. Выраженный фиброз миокарда ПЖ

Выявлено расширение верхней полой вены до 28×47 мм, нижняя полая вена расширена до 45×49 мм. Также отмечалось наличие жидкости в полости перикарда и плевральных полостях с обеих сторон (рис. 4).

По данным биопсии миокарда правого желудочка выявлены фиброзно-жировая дистрофия кардиомиоцитов, очаги фиброза миокарда.

Результаты лабораторных методов исследования: общий анализ крови и мочи – без отклонения от нормы, обращали на себя внимание гипоальбуминемия (до 25 г/л), гипербилирубинемия (до 53 мкмоль/л), снижение клиренса креатинина до 42 мл/мин, уровень мозгового натрийуретического пептида превышал норму в 12 раз и составлял 1230 пг/мл.

После проведенного комплексного обследования диагноз аритмогенной дисплазии ПЖ был поставлен на основании трех больших критериев (комплекс *QRS* расширен до 128 мс, снижение сократительной способности миокарда ПЖ, фиброзно-жировая дистрофия ПЖ по данным биопсии) и двух малых критериев (инверсия зубца *T* в V_1 – V_3 грудных отведениях, пробежки ЖТ по данным холтеровского мониторинга ЭКГ).

Пациент получал оптимально подобранную медикаментозную терапию, направленную на лечение сердечной недостаточности, включающую ин-

гибиторы ангиотензинпревращающего фермента, диуретики, бета-адреноблокаторы, спиронолактон, кордарон, антикоагулянты, и относился к IV ФК по международной классификации NYHA. Несмотря на проводимую терапию, положительной динамики в состоянии пациента не было, отмечалась склонность к артериальной гипотензии, увеличивался асцит и отеки ног, в связи с чем пациенту начали проводить инотропную поддержку кровообращения допамином в дозе 5 мг/кг, адреналином – 0,05 мкг/кг. Учитывая отрицательную динамику и отсутствие эффективности проводимой медикаментозной терапии, пациент был поставлен в «лист ожидания» на трансплантацию сердца. В качестве «моста» к последующей трансплантации сердца пациенту был имплантирован искусственный правый желудочек сердца (ИЖС) Berlin Heart «EXCOR». На 65-е сут после имплантации ИЖС выполнена успешная ортотопическая трансплантация сердца.

В октябре 2011 г. за помощью обратился брат пациента, Д. Д., 23 лет (1988 г. р.), с жалобами на общую слабость, сонливость, частые головокружения, предобморочные состояния, эпизоды потери сознания. В январе 2011 г., на фоне относительного благополучия развился эпизод внезапной кратковременной потери сознания. В сентябре того же года, со слов мамы, ребенок внезапно упал, потерял

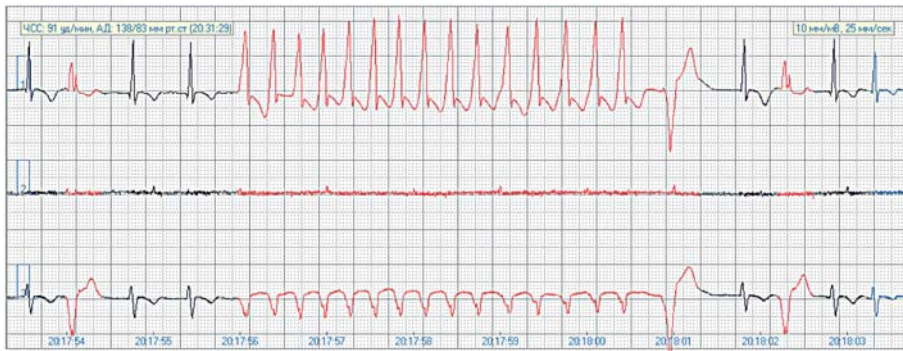


Рис. 5. Электрокардиограмма пациента Д. Д., выполненная до операции радиочастотной абляции ЖЭ: желудочковые нарушения ритма

сознание и перестал дышать. Родители самостоятельно провели сердечно-легочную реанимацию в течение 5 мин. На момент поступления медикаментозной терапии не получает.

При осмотре — кожные покровы бледные, с желтушным оттенком. Частота дыхательных движений — 20 в минуту. При осмотре и пальпации сердца определяется прекардиальная пульсация. Правая граница относительной тупости сердца смещена вправо, определяется расширение абсолютной тупости сердца. Пульс аритмичный, слабого наполнения, ЧСС 58–72 уд/мин. Дефицит пульса 10. Печень не увеличена.

По результатам холтеровского мониторирования ЭКГ в течение 38 ч 56 мин выявлены сложные нарушения сердечного ритма и проводимости. В 73% измерений зарегистрирован ритм тахисистолической формы фибрилляции предсердий, с максимальной частотой желудочковых сокращений 142 уд/мин, в 27% — ритм из АВ-узлового соединения. Желудочковая эктопическая активность представлена 42 935 полиморфными ЖЭ, из них 4019 эпизодов бигеминии и 2083 эпизода тригеминии. Также были выявлены пробежки неустойчивой ЖТ по 3 комплекса и монорморфной ЖТ — максимально 13 комплексов, с морфологией блокады левой ножки пучка Гиса и длительностью цикла 300 мс. Всего зарегистрировано 178 пауз, максимальная пауза составляла 3060 мс (рис. 5).

По данным ЭхоКГ выявлено расширение полости левого предсердия до $4,7 \times 6,3$ см. Относительная недостаточность на митральном и трикуспидальном клапанах соответствовала 2 ст. Было выявлено диффузное снижение сократительной способности миокарда обоих желудочков сердца (ФВ ЛЖ 47%, ФВ ПЖ 21%), с преимущественным расширением правых отделов (рис. 6).

Результаты МСКТ с контрастным усилением (контрастное вещество визипак-320) свидетельствовали о преимущественном поражении правых отделов сердца со снижением сократительной способности миокарда ПЖ до 15%. Объем правого предсердия составил 465 мл, КДО ПЖ — 398 мл.

Выполнена биопсия миокарда правого желудочка. Анализ полученных данных позволил выявить фиброзные изменения кардиомиоцитов, что не противоречит диагнозу аритмогенной дисплазии правого желудочка (рис. 7).

После проведенного комплексного обследования диагноз аритмогенной дисплазии ПЖ был подтвержден и поставлен на основании четырех больших критериев (отягощенный семейный анамнез, комплекс QRS расширен до 128 мс, снижение сократительной способности миокарда ПЖ, фиброзно-жировая дистрофия ПЖ по данным биопсии) и двух малых критериев (пробежки ЖТ по данным холтеровского мониторирования ЭКГ, умеренная дилатация со снижением сократительной способности миокарда ПЖ).

Первым этапом лечения пациенту выполнена радиочастотная абляция эктопических очагов желудочковой экстрасистолии, с положительным эффектом, что проявилось в уменьшении количества желудочковых нарушений ритма при контрольном холтеровском мониторировании. Учитывая высокий риск внезапной сердечной смерти, пациенту был имплантирован электрокардиостимулятор с функцией дефибриллятора (ИКВД). На фоне проводимого лечения отмечалось клиническое улучшение состояния. Пациент был выписан под наблюдение кардиолога по месту жительства.

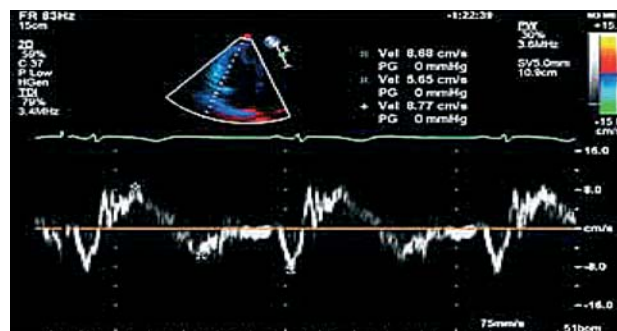


Рис. 6. Допплер-эхокардиограмма пациента Д. Д.: расширение полости ПЖ, снижение ранней диастолической скорости кровотока. Пик Ea < Aa

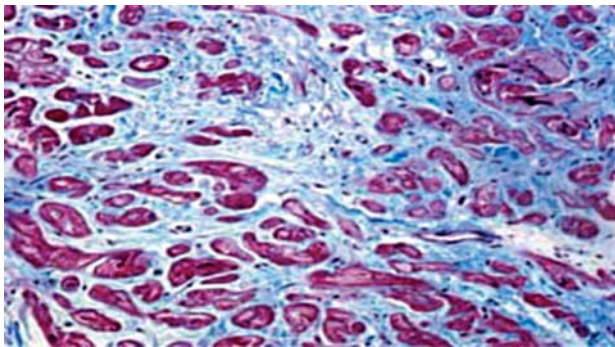


Рис. 7. Результаты биопсии миокарда пациента Д. Д. Выраженный фиброз миокарда ПЖ, нарушение трабекулярности

Нами был обследован младший брат — Д. Ю., 14 лет (1998 г. р.), ребенок учится в школе, занимается танцами, в развитии от сверстников не отстает. Проведено холтеровское мониторирование ЭКГ: данных за нарушение сердечного ритма и проводимости не получено. По данным ЭхоКГ отклонений со стороны левых и правых отделов сердца не выявлено. Однако при МСКТ с контрастным усилением выявлены незначительные очаги фиброза миокарда правого желудочка. Ребенок поставлен на учет.

Заключение

Приведенное наблюдение позволяет нам обратить внимание на то, что клинически АДПЖ может проявляться по-разному. Выделяются несколько стадий развития заболевания [5]:

1) субклиническая стадия — какие-либо симптомы отсутствуют, возникновение желудочковой тахикардии является первым и/или даже последним симптомом заболевания;

2) стадия нарушения электрического проведения — проявляется желудочковой экстрасистолией и желудочковой тахикардией преимущественно из ПЖ, что часто сопровождается жалобами на сердцебиение и синкопальные состояния;

3) стадия правожелудочковой сердечной недостаточности;

4) стадия бивентрикулярной сердечной недостаточности.

Основным методом диагностики заболевания служит эхокардиография, она позволяет выявить дилатацию и снижение сократительной способности миокарда правого желудочка, а также исключить клапанную патологию и врожденные пороки развития. По данным эхокардиографического исследования, у 50% пациентов с АДПЖ диагностируется значительное расширение полости правого желудочка со снижением его сократительной способности. Однако прогрессирование недостаточности ПЖ развивается лишь в 5–10% случаев [4,

10]. Важным при постановке диагноза является определение семейного анамнеза заболевания. На ЭКГ у 64% пациентов можно обнаружить расширение комплекса *QRS* более 110 мс, у 85% больных выявлена инверсия зубца *T* в V_1 – V_3 грудных отведениях. Инверсия зубца *T* в грудных отведениях, несмотря на высокую частоту диагностики, не является специфичным признаком при АДПЖ, поскольку такие же изменения могут быть выявлены при ишемии или гипертрофии миокарда правого желудочка [2, 10]. При гистологическом исследовании миокарда правого желудочка у таких больных обнаруживают участки замещения кардиомиоцитов фиброзной и фиброзно-жировой тканью. В настоящее время широко используется метод магнитно-резонансной мультиспиральной томографии с контрастированием, который позволяет оценить выраженность фиброобразования миокарда.

К предикторам неблагоприятного прогноза течения заболевания относят дилатацию и снижение сократительной способности миокарда ПЖ, вовлечение в процесс ЛЖ, наличие в анамнезе эпизодов ЖТ. Тенденции последнего десятилетия в лечении пациентов с АДПЖ связаны с более активным использованием ИКВД и более редким применением изолированной антиаритмической терапии [1, 3, 7, 9, 14].

В данном случае в семье здоровых родителей у двоих старших сыновей диагностирована АДПЖ. У первого ребенка она манифестировала терминальной сердечной недостаточностью, которая потребовала применения системы вспомогательного кровообращения с последующей трансплантацией сердца. У второго ребенка заболевание проявилось нарушениями сердечного ритма и проводимости со снижением сократительной способности миокарда правого желудочка, впоследствии имплантирован КВД. У младшего ребенка клинических проявлений заболевания на сегодняшний день не обнаружено, однако, учитывая отягощенный семейный анамнез, ребенок должен находиться под наблюдением у кардиолога.

ЛИТЕРАТУРА

1. Бокерия Л. А. Тахикардии: диагностика и хирургическое лечение. М.: Медицина, 1989.
2. Бокерия Л. А., Бокерия О. Л., Темірбулатова А. Ш. Аритмогенная дисплазия/кардиомиопатия правого желудочка // *Анналы аритмол.* 2010. № 3. С. 47–56.
3. Бокерия Л. А., Ревиншвили А. Ш. Результаты хирургического и интервенционного лечения желудочковых тахикардий у пациентов с аритмогенной дисплазией правого желудочка // *Анналы аритмол.* 2004. № 1. С. 56–63.
4. Голухова Е. З. Аритмогенная дисплазия/кардиомиопатия правого желудочка // *Анналы аритмол.* 2008. № 3. С. 5–23.
5. Azaouagh A., Churzidse S., Konorza T., Erbel R. Arrhythmogenic right ventricular cardiomyopathy/dysplasia:

- a review and update // *Clin. Res. Cardiol.* 2011. Vol. 100. P. 383–394.
6. *Calkins H.* Arrhythmogenic right-ventricular dysplasia/ cardiomyopathy // *Curr. Opin. Cardiol.* 2006. Vol. 21. P. 55–63.
 7. *Corrado D., Leoni L., Link M. S.* Implantable cardioverter-defibrillator therapy for prevention of sudden death in patients with arrhythmogenic right ventricular cardiomyopathy/ dysplasia // *Circulation.* 2003. Vol. 108. P. 3084–3091.
 8. *Gemayel C., Pelliccia A., Thompson P.* Arrhythmogenic right ventricular cardiomyopathy // *J. Am. Coll. Cardiol.* 2001. Vol. 38. P. 1773–1781.
 9. *Hulot J. S., Jouven X. X., Empana J. P.* Natural history and risk stratification of arrhythmogenic right ventricular dysplasia/cardiomyopathy // *Circulation.* 2004. Vol. 110. P. 1879–1884.
 10. *Marcus F. I., McKenna W. J., Sherrill D.* et al. Diagnosis of arrhythmogenic right ventricular cardiomyopathy/dysplasia: proposed modification of the task force criteria // *Circulation.* 2010. Vol. 121, № 13. P. 1533–1541.
 11. *McKenna W. J., Thiene G., Nava A.* Diagnosis of arrhythmogenic right ventricular dysplasia/cardiomyopathy // *Br. Heart J.* 1994. Vol. 71. P. 215–218.
 12. *Nava A., Thiene G., Canciani B.* et al. Familial occurrence of right ventricular dysplasia: A study involving nine families // *J. Am. Coll. Cardiol.* 1988. Vol. 12. P. 1222–1228.
 13. *Protonotarios N., Tsatsopoulou A.* Arrhythmogenic right ventricular cardiomyopathy/dysplasia and Naxos disease // *Hellenic. J. Cardiol.* 2004. Vol. 45. P. 370–378.
 14. *Thiene G., Nava A., Corrado D.* Right ventricular cardiomyopathy and sudden death in young people // *N. Engl. J. Med.* 1988. Vol. 318. P. 129–133.
 15. *Tsatsopoulou A. A., Protonotarios N. I., McKenna W. J.* Arrhythmogenic right ventricular dysplasia, a cell adhesion cardiomyopathy: insights into disease pathogenesis from preliminary genotype–phenotype assessment // *Heart.* 2006. Vol. 92. P. 1720–1723.

Поступила 29.06.2012