© КОЛЛЕКТИВ АВТОРОВ, 2005

УДК 616.125:611]-681.32

ТРЕХМЕРНАЯ КОМПЬЮТЕРНАЯ МОДЕЛЬ В ИЗУЧЕНИИ АНАТОМИИ ПРЕДСЕРДИЙ

Л. А. Бокерия, А. Ш. Ревишвили, Е. З. Голухова, В. Н. Макаренко, Л. А. Юрпольская, С. А. Александрова, Ю. А. Маркина

Научный центр сердечно-сосудистой хирургии им. А. Н. Бакулева (дир. – академик РАМН Л. А. Бокерия) РАМН, Москва

В последнее время отмечены несомненные успехи как в диагностике, так и в лечении нарушений ритма и проводимости сердца. Разработаны и внедрены в практику современные методы электрофизиологического исследования сердца, позволяющие изучить истинный механизм нарушений ритма сердца, получить анатомо-функциональную характеристику центров автоматизма и проводимости сердца [8–10].

С учетом использования новых данных о патогенезе аритмий и современных технологий стало возможным получение компьютерной пространственной модели предсердий, позволяющей наглядно представить особенности анатомии сердца каждого конкретного пациента с нарушением ритма, что в свою очередь может быть весьма полезным для развития новой области кардиохирургии – направленного лечения тахиаритмий [2].

За исключением синдромов предвозбуждения, обусловленных наличием добавочных аномальных проводящих путей, шунтирующих проведение возбуждения по миокарду, в основе большинства тахиаритмий имеется анатомический субстрат, неравномерно проводящий возбуждение. В предсердиях чаще всего им являются очаги перенесенной инфекции, образования с неравномерным электрофизиологическим компонентом, крупные отверстия, такие, как атриовентрикулярные клапаны, устья легочных вен, устья ушек предсердий, в желудочках – постинфарктные рубцы, аневризма камеры, очаги инфекции, опухоль. В связи с этим особое значение для кардиохирурга имеют пространственные взаимоотношения различных структур сердца, а также их истинные размеры.

Вместе с тем большинство практикующих врачей продолжает считать предсердия резервуаром, трубопроводом и вспомогательным насосом, имеющим при различных патологиях тенденцию к дилатации и возникновению мерцательной аритмии, местом роста некоторых видов опухолей и образования тромбов, а также местом более рационального доступа к атриовентрикулярным клапанам при операциях на сердце [4].

Современная аритмология требует более глубокого подхода к изучению особенностей строения левого и правого предсердий, которые могут иметь определяющее значение в формировании эктопических очагов возбуждения [8, 9, 19]. Прежде всего это касается пространственной анатомии легочных вен, ушек обоих предсердий, верхней и нижней полых вен, особенно их устьев.

До недавнего времени было довольно сложно прижизненно получить достоверную информа-

Таблица

Объемы моделей левого предсердия

Модели ЛП	Истинный объем, мл	Определен. СКТ, мл	Вычисленный по формуле, мл
Модель I	47,8	46,7	41,6
Модель II	113	106	91
Модель III	179	177	140
Ошибка метода, %		3	18

цию об особенностях анатомического строения сердца. Рентгенография и рентгеноскопия грудной клетки давали лишь ориентировочные данные об особенностях анатомии сердца и средостения. Так, результатом рентгеновского исследования размеров левого предсердия была весьма приблизительная информация об отклонении пищевода по большому или малому радиусу [5, 7].

Для рентгеноконтрастной ангиографии правое предсердие доступно относительно легко, тогда как с левым предсердием ситуация совсем иная. Для прямого контрастирования полости предсердия необходима пункция межпредсердной перегородки, а фаза левограммы для плотного контрастирования требует введения больших доз контрастного вещества.

Появление эхокардиографии приблизило кардиологов и хирургов к решению этого вопроса. Трансторакальная и появившаяся позднее чреспищеводная эхокардиография позволили получить информацию о размерах камер, толщине стенок, особенностях строения и расположения межжелудочковой перегородки, атриовентрикулярных клапанов, клапанов и фиброзных колец аорты и ствола легочной артерии, диагностировать наличие разного рода объемных образований, а также сделали возможным исследование функции сердца [3].

Однако и эта методика все же имеет свои ограничения и недостатки. Прежде всего, это касается визуализации детальной анатомии правых отделов, что является затруднительным при эхокардиографии из-за сложной топографии правых камер сердца. В связи с этим измерение истинных объемов правого предсердия, как и правого желудочка, при эхокардиографии практически невозможно. Эхокардиографическое исследование, как правило, в лучшем случае заканчивается измерением двух диаметров, совсем необязательно отражающих истинные размеры сложной геометрии камер сердца. По-прежнему остается проблема «УЗ-окна», хотя частично она решается использованием чреспищеводного доступа.

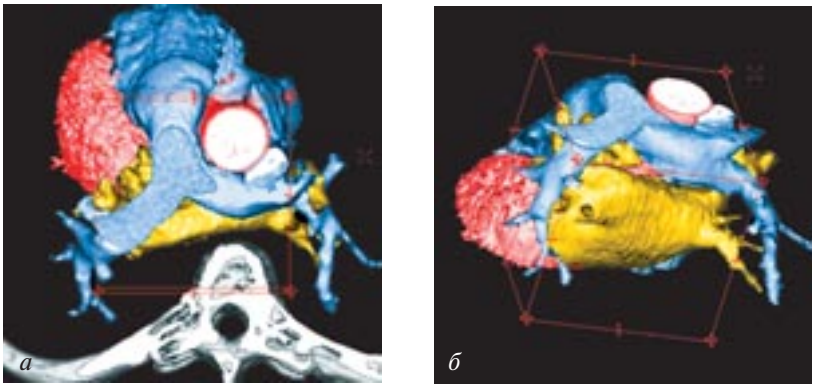

Рис. 1. Трехмерная модель сердца (виртуальный слепок внутренней поверхности камер сердца и крупных сосудов) у пациента с ФП.

а – вид сверху и сзади; *б* – вид сзади и сбоку.

Лучше дела обстоят с изучением анатомии левых отделов, однако и здесь все далеко не безоблачно. Данные эхокардиографии касаются линейных размеров левого предсердия (ЛП) и его вычисляемого объема [18]. Надо сказать, что эхокардиографические расчетные измерения объемов могут давать заниженные значения по сравнению с истинными (см. табл.).

Также затруднено транторакальное изучение ушек предсердий в связи с особенностью их расположения, хотя при чреспищеводной эхокардографии достигается несколько лучшая визуализация.

Появление и усовершенствование компьютерных технологий новых методов неинвазивной лучевой диагностики, и прежде всего спиральной компьютерной томографии (СКТ) с внутривенным болюсным контрастированием и трехмерной



Рис. 2. Модели и СКТ-изображения моделей ЛП в режиме SSD.

а – ЛП I с малым объемом; *б* – ЛП II со средним объемом; *в* – ЛП III с наибольшим объемом.

реконструкцией изображения, позволило получить более достоверные данные относительно особенностей прижизненной пространственной анатомии различных структур и сердца в целом [2].

Все преимущества новой технологии медицинской визуализации наилучшим образом реализованы в методике спиральной компьютерной томографии с внутривенным болюсным контрастированием (СКТАГ) легочных вен и левого предсердия. Новая технология позволила изучать нюансы пространственной анатомии предсердий вместе с достоверной морфометрией (рис. 1, 2) и оказалась весьма полезной с точки зрения интересов быстро прогрессирующей аритмологии и особенно катетерной аблации очагов аритмии в предсердиях.

В НЦССХ им. А. Н. Бакулева РАМН определен оптимальный протокол спиральной компьютерной томографии предсердий с внутривенным болюсным контрастированием. Толщина среза – 5 мм, шаг спирали – 0,9–1,5, время задержки начала сканирования – 20–22 с при введении контрастного вещества в кубитальную вену, с последующей сегментацией зоны интереса и уменьшением при повторной реконструкции шага спирали не менее чем на 50%.

Для лучшего понимания анатомии предсердия, являющегося крайне важным, особенно для развития интервенционной аритмологии, необходимо создание достоверной компьютерной модели предсердия.

Основой любой компьютерной модели, очевидно, должны быть точные морфометрические данные, так же как и архитектура стенок предсердий, мышечные мостики и распространение миокарда по стенкам больших вен – важные особенности, играющие роль в возникновении предсердных аритмий. Если первая часть задачи легко решается с помощью СКТ, то вторая в настоящее время может быть решена либо простым наслоением рисунка мышечных структур, известных из анатомии, либо с помощью внедрения весьма дорогостоящих последних достижений магнитно-резонансной (МР) томографии, например, путем использования чреспищеводной катушки для визуализации мягкотканных структур стенок предсердий [14].

Анатомия предсердий. Предсердия имеют сложную структуру и геометрию (это не просто «мешки» с отверстиями) и заслуживают более детальной оценки. Анатомическое строение и топография внутренней стенки сердца ранее изучались в основном на рассеченных и развернутых сердцах, в связи с чем различные известные из литературы соотношения могут быть не совсем точными. В этом плане несомненный интерес представляют морфометрические данные прижизненных КТ-изображений в виде трехмерных моделей, практически соответствующих методу слепков камер полимерными материалами при сохранении естественных топографических соотношений.

ТОПОГРАФИЯ

При взгляде спереди полость правого предсердия расположена справа и сзади граничит с левым предсердием, находящимся слева и сзади. Стенки предсердия имеют разную толщину, межпредсердная перегородка ограничена клапаном овальной ямки и его мышечным «футляром». Межпредсердную перегородку лучше всего оценивать в поперечном сечении, она идет несколько косо, назад и направо (рис. 3). Легочные вены впадают в левое предсердие отдельными устьями. Правая верхняя легочная вена расположена позади ВПВ, а правая нижняя легочная вена – позади венозного синуса ПП. Устья левых легочных вен расположены выше, чем устья правых легочных вен. Иногда две легочные вены с одной или с двух сторон объединяются до входа в предсердие (рис. 4). В ряде случаев может быть найдена добавочная легочная вена (рис. 5), чаще справа. Сзади и снизу к левому предсердию прилежит коронарный синус, куда впадает большая вена сердца. Большая вена проходит чуть выше ушка левого предсердия, между левыми легочными венами. Эта вена у большинства пациентов отсутствует и встречается в 0,3% случаев.

Рельеф внутренней поверхности стенок предсердий определяют гребенчатые мышцы, пограничный гребень, овальная ямка, край овальной ямки, заслонки вен, заслонка овального отверстия,

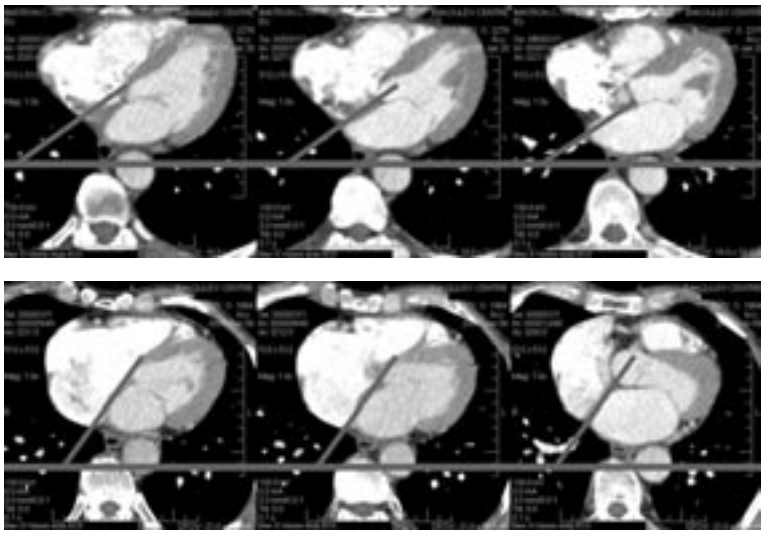

Рис. 3. Спиральные компьютерные томограммы ПП с внутривенным болюсным контрастированием.

Аксиальные срезы, расположение МПП по отношению к фронтальной оси.

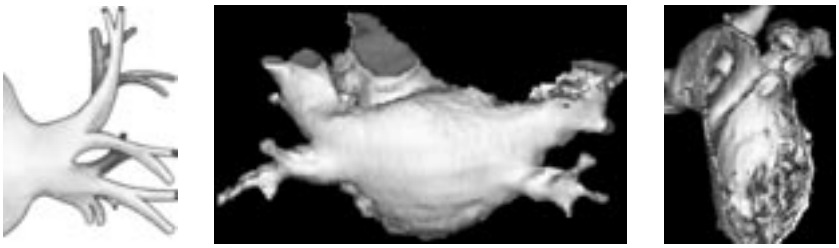

а *б* *в*

Рис. 4. Впадение левых легочных вен общим стволом, справа – типичное впадение ЛВ.

а – схема; *б* – SSD-реконструкция; *в* – SSD-реконструкция, вид изнутри.

отверстия наименьших вен. Большинство из этих образований удается идентифицировать при СКТАГ.

Правое предсердие. Правое предсердие чаще всего имеет форму неправильного цилиндра или куба со сглаженными углами, его удобнее рассматривать в виде трех компонентов – ушко ПП, венозная часть и вестибюль. Четвертый компонент – межпредсердная перегородка, общая для двух предсердий. Со стороны эпикарда главная особенность – крупный треугольной формы придаток, который расположен спереди и сбоку. Обычно заполненное жиром углубление (sulcus terminalis) соответствует внутреннему пограничному гребню (crista terminalis), который может быть виден по боковой стенке. Синусный узел расположен субэпикардиально в этом углублении. Мускулатура правого предсердия часто на небольшом расстоянии распространяется в стенки ВПВ, но всегда заканчивается перед входом в НПВ.

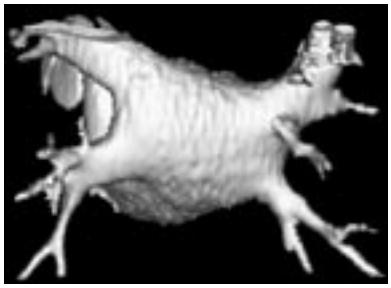

Рис. 5. Впадение верхней ветви правой нижней легочной вены в ПВЛВ (SSD-реконструкция).

Рис. 6. Строение ПП, аксиальный срез, впадение коронарного синуса в ПП (стрелка).

Характерной чертой правого предсердия является наличие гребенчатых мышц по всем стенкам ушка ПП, достигающих боковых и нижней стенок ПП. Между массивом гребенчатых мышц стенка очень тонка, почти подобна пергаменту. Внутри предсердия эта система может играть роль в возникновении внутрипредсердного круга риентри, хотя гребенчатые мышцы никогда не достигают отверстия ТК. Венозный компонент также представлен гладкими стенками. Граница между гладкой венозной и гребенчатой зонами представлена терминальным гребнем. Эта мышечная связка начинается у основания правого ушка и идет к латеральной стенке, поворачивая перед отверстием ВПВ, спускается по боковой стене. Локализация ее конечной порции не ясна, поскольку она делится на меньшие связки, продолжающиеся к вестибюлю и отверстию нижней полой вены и направляющиеся в область евстахиевой заслонки, которая прикрывает вход НПВ. Этот клапан также не всегда может быть развит и, как правило, не визуализируется при КТ. Евстахиева заслонка обычно представляет собой треугольную откидную створку волокнистой или волокнисто-мышечной ткани. В некоторых случаях клапан может быть большим и препятствовать потоку крови из НПВ в полость ПП. Иногда клапан может быть перфорирован. Свободный край евстахиева клапана продолжается в виде сухожилия, которое переходит в мышцу перегородки, являясь одной из границ треугольника Коха (Koch), который очерчивает зону атриовентрикулярного узла. Нижняя граница его – коронарный синус вместе с вестибюлем, расположенным спереди (рис. 6). Эта вестибюльная часть, также известная как перешеек между отверстием НПВ и септальной створкой ТК, является зоной замедленного возбуждения. А так называемый быстрый путь соответствует области миокарда, близко прилежащего к вершине треугольника Коха.

Маленькая полулунная створка тебезиева клапана прикрывает отверстие коронарного синуса. Клапан часто фенестрирован (с мелкими отверстиями). Клапан без фенестрации, полностью закрывающий отверстие, встречается очень редко. Нижняя стенка предсердия прилежит к отверстию коронарного синуса, подобна мешочку и часто

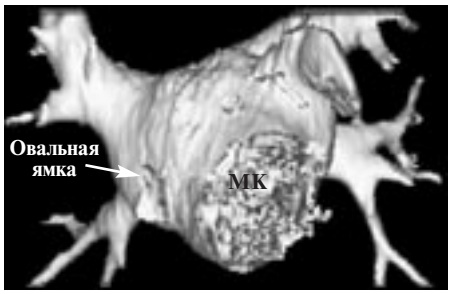

Рис. 7. Строение ЛП, вид со стороны МК (SSD-реконструкция).

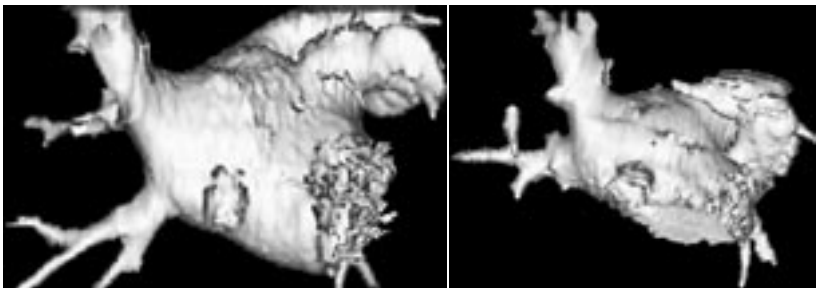

Рис. 8. Особенности строения ушка ЛП (SSD-реконструкция).

описывается как пазуха sub-Eustachian. Область между нижней полой веной и трикуспидальным клапаном соответствует перешейку медленной проводимости в кругообороте обычного (типичного) предсердного трепетания.

Межпредсердная перегородка. Межпредсердная перегородка разделяет полости предсердий. Справа межпредсердная перегородка ограничена клапаном овальной ямки и мышечным рельефом, начинающимся сразу спереди, сзади и снизу. Мышца, которая выглядит как обширная передняя септальная стенка, – это переднебоковая стенка предсердия, лежащая сразу позади аорты. Клапан овальной ямки – истинная, относящаяся к перегородке структура, которая может быть перфорирована катетером без риска перфорации сердца или повреждения артериального кровоснабжения синусного узла (рис. 7).

Длинные мышечные волокна между предсердиями, переходящие на межпредсердную перегородку, часто рассматриваются как мышечные мостики в субэпикарде. Наиболее заметный мышечный мостик – связка Бахмана. Это широкая мышечная полоска, которая субэпикардиально распространяется от верхней стенки верхней полой вены в верхние стенки обоих предсердий, которую невозможно визуализировать с помощью спиральной компьютерной томографии. Мышечные волокна в связке Бахмана, как и в терминальном гребне, могут проводить дополнительное возбуждение. Меньшие мостики часто присутствуют в предсердии, давая потенциал для макрориентри. Задние и нижние мостики обеспечивают потенциал для следующего крупного импульса синусного узла. Далее эти мышечные мостики от левой стенки предсердия переходят на стенку, граничащую с коронарным синусом.

Левое предсердие. Левое предсердие, как и правое, имеет три компонента и разделяющую перегородку. Ушко ЛП – маленький пальцеподобный тупик, где легко может формироваться тромб (рис. 8). Вследствие его трубчатой формы соединение с левым предсердием представляет собой узкий и хорошо видимый ход. В отличие от правого предсердия, все гребенчатые мышцы в левом предсердии сосредоточены в его ушке (на рис. 9 – выраженная трабекулярность, довольно редкое наблюдение). Они формируют сложную сеть, выстилающую эндокард. Большая часть левого предсердия, включая межпредсердную перегородку, является гладкостенной структурой. Самая гладкая часть – верхняя стенка ЛА (между устьями легочных вен), как и переход из полости предсердия в вены (на рис. 10 – устье ЛВ и рядом вход в ушко).

Миокард, выстилающий стенки предсердия, продолжается в устья вен. Мышцы стенок предсердия простираются в вены на небольшую длину (максимальная длина наблюдается в верхних ле-

а

б

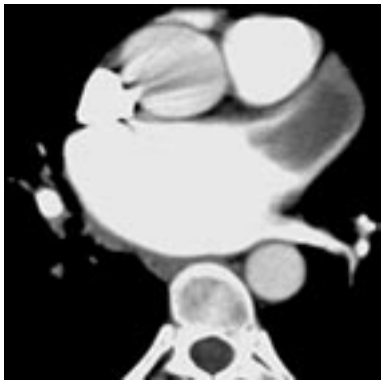

в

Рис. 9. Строение ушка ЛП, аксиальный срез.

а – гипертрофия гребенчатых мышц; *б* – небольшой тромб в ушке ЛП; *в* – большой тромб в ушке ЛП.

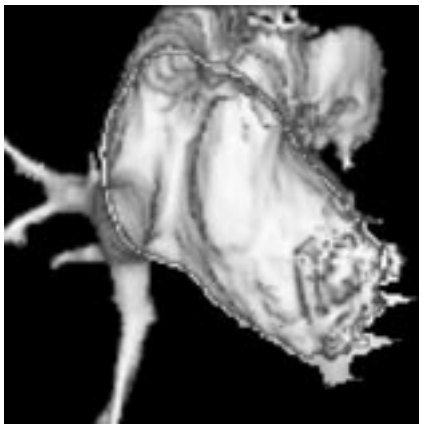

Рис. 10. Строение ЛП (SSD-реконструкция), взгляд изнутри на преддверие ушка ЛП и устья левых ЛВ.

гочных венах). Ближе к предсердию мышечный компонент в стенках вен более толстый и полностью окружает эпикардиальную оболочку, далее мускулатура постепенно исчезает.

ЗАКЛЮЧЕНИЕ

Сегодня совершенно очевидно, что в клинике появился и стал доступным новый метод визуализации камер сердца, позволяющий получить достоверную и прижизненную морфометрическую информацию. Результат спиральной компьютерной томографии с внутривенным болюсным контрастированием может быть представлен в виде трехмерного объекта, отражающего реальную анатомию в каждом конкретном случае и при этом, строго говоря, не являющегося моделью, а скорее точной копией, так называемым виртуальным слепком внутренней поверхности камер сердца. Причем этот виртуальный слепок остается доступен для различных измерений размеров, площади, угла отхождения сосуда и т. д. Используя эти изображения, можно реально планировать, например, ход операции «лабиринт» или прогнозировать, как уменьшится объем предсердия при выкраивании лоскута той или иной конфигурации.

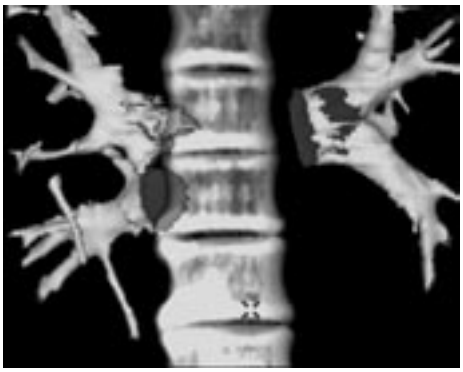

Рис. 11. Спиральная компьютерная ангиограмма. Скелетотопия устьев легочных вен, вид спереди.

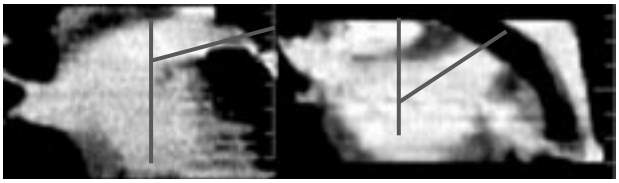

Рис. 12. Спиральная компьютерная ангиография, мультипланарная реконструкция. Особенности пространственной ориентации левой верхней легочной вены.

Не меньший интерес представляют такие изображения и для планирования интервенционных вмешательств, показывая не только реальное пространственное расположение интересующих образований с точным измерением диаметров, но и скелетотопию объекта, позволяя в свою очередь выбрать оптимальный угол наклона трубки, например, при выведении на контур устья интересующей вены (рис. 11, 12).

Дальнейшее развитие этой технологии представляется в двух направлениях. Первое – это углубленное изучение самой структуры стенок предсердия в плане визуализации мышечных мостиков, например, с помощью чреспищеводной радиочастотной катушки на современных МР-томографах. Очевидно, что стоимость исследования в этом случае будет достаточно высокой. Существует и более простой вариант визуализации путем наслоения (нанесения) изображения расположения мышечных пучков в стенках предсердий, исходя из существующих знаний анатомии и опираясь на известные анатомические образования – устья вен, овальное отверстие и т. д. Конечно, в этом случае эти изображения в определенной степени будут иметь предположительный характер, но использование этого варианта доступно уже сейчас.

Самым интересным, на наш взгляд, может быть непосредственное компьютерное наслоение результатов электрофизиологических исследований на изображения реальной анатомии интересующего предсердия. Решение этой задачи лежит уже в другой области знаний и скорее всего потребует создания новых программных средств или прикладных программ.

ЛИТЕРАТУРА

1. *Бойцов С. А.* Мерцательная аритмия. – СПб.: «ЭЛБИ-СПт», 2001. – 335 с.
2. *Бокерия Л. А., Иваницкий А. В., Ревишвили А. Ш., Макаренко В. Н.* Оценка анатомии левого предсердия у больных с фибрилляцией предсердий с помощью спиральной компьютерной томографии // Progr. Biomed. Res. – 2001. – Т. 6, № 1. – С. 43–47.
3. *Бокерия Л. А., Машина Т. В., Голухова Е. З.* Трехмерная эхокардиография. – М.: Изд-во НЦССХ им. А. Н. Бакулева РАМН, 2002. – 90 с.
4. *Кушаковский М. С.* Фибрилляция предсердий (причины, механизмы, клинические формы и профилактика). – СПб.: ИКФ «Фолиант», 1999. – 176 с.

5. *Мазаев П. Н., Гришкевич А. М., Койдаш А. Н.* Клинико-рентгенологическая диагностика осложнений ревматических пороков сердца. – М.: Медицина, 1985.
6. *Glover G. H., Pelc N. J.* Nonlinear partial volume artifacts in x-ray computed tomography // Med. Phys. – 1980. – Vol. 7. – P. 238–248.
7. *Glover L., Boxley W. A., Dotge H. T.* A quantitative evaluation of heart size measurement from chest roentgenograms // Circulation. – 1973. – Vol. 47. – P. 1289–1296.
8. *Haissaguerre M., Gencel L., Fischer B.* et al. Successful catheter ablation of atrial fibrillation // J. Cardiovasc. Electrophysiol. – 1994. – Vol. 5. – P. 1045–1052.
9. *Haissaguerre M., Jais P., Shah D.* et al. Right and left atrial radiofrequency catheter therapy of paroxysmal atrial fibrillation // Ibid. – 1996. – Vol. 7. – P. 1132–1144.
10. *Haissaguerre M., Jais P., Shah D. C.* et al. Spontaneous initiation of atril fibrillation by ectopic beats originating in the pulmonary veins // N. Engl. J. Med. – 1998. – Vol. 339. – P. 659–666.
11. *Ho S. Y., Cabrera J. A., Tran V. H.* et al. Architecture of the pulmonary veins: Relevance to radiofrequency ablation // Heart. – 2001. – Vol. 86. – P. 265–270.
12. *Jacman W.* Relationship between pulmonary venous distention and triggers for atrial fibrillation in humans. Personal communication at the Fifth Annual Symposium on Mechanisms and management of atrial fibrillation. – Boston, 2000, January 28–29.
13. *Kato R., Lickfett L., Meininger G.* et al. Pulmonary vein anatomy in patients undergoing catheter ablation of atrial fibrillation (lessons learned by use of magnetic resonance imaging) // Circulation. – 2003. – Vol. 107. – P. 2004–2010.
14. *Lardo A., McVeigh E., Fried N.* et al. Quantification of pulmonary vein sleeves using higt resolution endoesophageal magnetic resonance imaging: Implications for focal atrial adlation // PACE. – Vol. 23. – P. 574.
15. *Nathan H., Eliakim M.* The junction between the left atrium and the pulmonary veins: An anatomic study of human hearts // Circulation. – 1966. – Vol. 34. – P. 412–422.
16. *Packer D. L., Walh M. R., Johnson S. B.* et al. 3-Dimensional computed tomographic characterization of pulmonary vein stenosis in patients undergoing focal AF ablation // PACE. – 2001. – Vol. 24 (Suppl. II). – P. 680.
17. *Saito T., Waik K., Becker A.* Left atrial myokardial extension onto pulmonary veins in humans: anatomic observations relevant for atrial arrhyithmias // J. Cardiovasc. Electrophysiol. – 2000. – Vol. 11. – P. 888–894.
18. *Sanfilippo A., Abascal V., Sheehan M.* et al. Atrial enlargement as a consequence of atrial fibrillation. A prospective echocardiographic study // Circulation. – 1990. – Vol. 82. – P. 792–797.
19. *Wei-Shiang L., Prakash V. S., Ching-Tai T.* et al. Pulmonary vein morphology in patients with paroxysmal atrial fibrillation by ectopic beats originating from the pulmonary veins (implications for catheter ablation) // Circulation. – 2000. – Vol. 101. – P. 1274–1281.
20. *Weiss C., Gocht A., Willems S.* et al. Impact of the distribution and structure of myocardium in the pulmonary veins for radiofrequency ablation of atrial fibrillation // PACE. – 2002. – Vol. 25. – P. 1352–1356.
21. *Wolf P. A., Mitchell J. B., Baker C. S.* et al. Impact of atrial fibrillation on mortality, stroke, and medical costs // Arch. Intern. Med. – 1998. – Vol. 158, № 3. – P. 229–234.