Анналы Аритмологии

2019 • Т. 16 • № 2

Annaly Aritmologii

2019 • Vol. 16 • No. 2

Основан в 2004 г.
Established in 2004

Рецензируемый научно-практический журнал
Peer-reviewed scientific journal

Выходит один раз в три месяца
Publication frequency: quarterly

Журнал входит в перечень периодических рецензируемых научных изданий, выпускаемых в Российской Федерации, в которых рекомендуется публикация основных результатов диссертаций на соискание ученых степеней кандидата и доктора медицинских наук

Журнал индексируется в следующих базах данных:
Российский индекс научного цитирования
Ulrich's Periodicals Directory
Directory of Open Access Journals
CiteFactor Academic Scientific Journals

Journal is indexed in the following databases:
Russian Science Citation Index
Ulrich's Periodicals Directory
Directory of Open Access Journals
CiteFactor Academic Scientific Journals

Пятилетний импакт-фактор РИНЦ 2017
0,805

ФГБУ «Национальный медицинский исследовательский центр сердечно-сосудистой хирургии им. А.Н. Бакулева» Минздрава России

Bakoulev National Medical Research Center for Cardiovascular Surgery
Ministry of Health of the Russian Federation

Учредитель и издатель
ФГБУ «Национальный медицинский исследовательский центр сердечно-сосудистой хирургии им. А.Н. Бакулева» Минздрава России

www.bakulev.ru

Лицензия на издательскую деятельность
ИД № 03847 от 25.01.2001 г.

Анналы аритмологии

www.arrhythmology.pro

Свидетельство о регистрации средства массовой информации
ПИ № 77-1807 от 28.02.2000 г.

Ответственный секретарь
Шварц В.А.
E-mail: arrhythmology.post@mail.ru

Адрес редакции:
119049, Москва, Ленинский пр-т, 8
ФГБУ «Национальный медицинский исследовательский центр сердечно-сосудистой хирургии им. А.Н. Бакулева» Минздрава России, отдел интеллектуальной собственности

Зав. редакцией Юшкевич Т.И.
Тел.: (499) 237-88-61
Факс: (499) 236-99-76
E-mail: izdinsob@yandex.ru

Лит. редактор, корректор
Шишкова Э.В.

Техн. редактор электронной версии журнала
Шварц В.А.

Компьютерная верстка и обработка графического материала
Тарасова М.А.

Рисунок для обложки журнала защищен как промышленный образец. Патент RU № 91829

Номер подписан в печать 20.06.2019

Отпечатано в ФГБУ «Национальный медицинский исследовательский центр сердечно-сосудистой хирургии им. А.Н. Бакулева» Минздрава России
119049, Москва, Ленинский пр-т, 8

Формат 60×88 1/8
Печ. л. 7,0
Усл. печ. л. 6,86
Уч.-изд. л. 6,12
Печать офсетная
Тираж 500 экз.

Анналы аритмологии
2019. Т. 16. № 2. 61–116

ISSN 1814-6791 (Print)
ISSN 2307-6313 (Online)

Подписной индекс
АО Агентство «Роспечать» 84535

Главный редактор
Бокерия Л.А., академик РАН и РАМН (Россия, Москва)

Зам. главного редактора
Бокерия О.Л., чл.-корр. РАН (Россия, Москва)

Ответственный секретарь
Шварц В.А. (Россия, Москва)

Редакционный совет
Абдраманов К.А., д. м. н., профессор (Киргизия, Бишкек)
Белов Ю.В., академик РАН (Россия, Москва)
Гудашева Т.А., чл.-корр. РАН (Россия, Москва)
Cox J.L. (США)
Карпов Р.С., академик РАН (Россия, Томск)
Киселев В.И., чл.-корр. РАН (Россия, Москва)
Попов С.В., чл.-корр. РАН (Россия, Томск)
Ревишвили А.Ш., академик РАН (Россия, Москва)
Тутельян В.А., академик РАН (Россия, Москва)
Ющук Н.Д., академик РАН (Россия, Москва)

Редакционная коллегия
Базаев В.А., д. м. н. (Россия, Саранск)
Безручко Б.П., д. ф.-м. н., профессор (Россия, Саратов)
Берсенева М.И., к. м. н. (Россия, Москва)
Джорджикия Р.К., д. м. н., профессор (Россия, Казань)
Камбаров С.Ю., д. м. н. (Россия, Москва)
Киселев А.Р., д. м. н. (Россия, Саратов)
Кислицина О.Н., к. м. н. (Россия, Москва)
Ковалев С.А., д. м. н., профессор (Россия, Воронеж)
Ле Т.Г. (Россия, Москва)
Левант А.Д., д. м. н. (Россия, Москва)
Лебедев Д.С., д. м. н. (Россия, Санкт-Петербург)
Меликулов А.Х., д. м. н. (Россия, Москва)
Неминущий Н.М., д. м. н. (Россия, Москва)
Полякова И.П., д. б. н. (Россия, Москва)
Прохоров М.Д., д. ф.-м. н. (Россия, Саратов)
Сабиров Б.Н., д. м. н. (Россия, Москва)
Сергеев А.В., к. м. н. (Россия, Москва)
Сергуладзе С.Ю., д. м. н. (Россия, Москва)
Синёв А.Ф., д. м. н. (Россия, Москва)
Филатов А.Г., д. м. н. (Россия, Москва)
Чернявский А.М., д. м. н., профессор (Россия, Новосибирск)
Чигогидзе Н.А., к. м. н. (Россия, Москва)
Шварц В.А., к. м. н. (Россия, Москва)
Шварц Ю.Г., д. м. н., профессор (Россия, Саратов)
Школьникова М.А., д. м. н., профессор (Россия, Москва)

Editor-in-Chief
Bockeria L.A., MD, PhD, Dr. Med. Sci., Professor, RAS & RAMS Academician (Russia, Moscow)

Vice-Editor
Bockeria O.L., MD, PhD, Dr. Med. Sci., RAS Corresponding Member (Russia, Moscow)

Executive Secretary
Shvartz V.A. (Russia, Moscow)

Advisory Board
Abdramanov K.A., MD, PhD, Dr. Med. Sci, Professor (Kyrgyzstan, Bishkek)
Belov Yu.V., MD, PhD, Dr. Med. Sci., Professor, RAS Academician (Russia, Moscow)
Gudasheva T.A., MD, PhD, Dr. Med. Sci., RAS Corresponding Member (Russia, Moscow)
Cox J.L., MD (USA, Duke University, Washington University, Georgetown University)
Karpov R.S., MD, PhD, Dr. Med. Sci., Professor, RAS Academician (Russia, Tomsk)
Kiselev V.I., MD, PhD, Dr. Med. Sci., RAS Corresponding Member (Russia, Moscow)
Popov S.V., MD, PhD, Dr. Med. Sci., RAS Corresponding Member (Russia, Tomsk)
Revishvili A.Sh., MD, PhD, Dr. Med. Sci., Professor, RAS Academician (Russia, Moscow)
Tutelyan V.A., MD, PhD, Dr. Med. Sci., Professor, RAS Academician (Russia, Moscow)
Yuschuk N.D., MD, PhD, Dr. Med. Sci., Professor, RAS Academician (Russia, Moscow)

Editorial Board
Bazaev V.A., MD, PhD, Dr. Med. Sci. (Russia, Saransk)
Bezruchko B.P., PhD, Dr. Phys.-math. Sci., Professor (Russia, Saratov)
Berseneva M.I., MD, PhD (Russia, Moscow)
Djordjikia R.K., MD, PhD, Dr. Med. Sci., Professor (Russia, Kazan)
Kambarov S.Yu., MD, PhD, Dr. Med. Sci. (Russia, Moscow)
Kiselev A.R., MD, PhD, Dr. Med. Sci. (Russia, Saratov)
Kislitsina O.N., MD, PhD (Russia, Moscow)
Kovalev S.A., MD, PhD, Dr. Med. Sci., Professor (Russia, Voronezh)
Le T.G., MD (Russia, Moscow)
Levant A.D., MD, PhD, Dr. Med. Sci. (Russia, Moscow)
Lebedev D.S., MD, PhD, Dr. Med. Sci. (Russia, St. Petersburg)
Melikulov A.Kh., MD, PhD, Dr. Med. Sci. (Russia, Moscow)
Neminuschiy N.M., MD, PhD, Dr. Med. Sci. (Russia, Moscow)
Polyakova I.P., PhD, Dr. Biol. Sci. (Russia, Moscow)
Prokhorov M.D., PhD, Dr. Phys.-math. Sci. (Russia, Saratov)
Sabirov B.N., MD, PhD, Dr. Med. Sci. (Russia, Moscow)
Sergeev A.V., MD, PhD (Russia, Moscow)
Serguladze S.Yu., MD, PhD, Dr. Med. Sci. (Russia, Moscow)
Sinev A.F., MD, PhD, Dr. Med. Sci. (Russia, Moscow)
Filatov A.G., MD, PhD, Dr. Med. Sci. (Russia, Moscow)
Chernyavskii A.M., MD, PhD, Dr. Med. Sci., Professor (Russia , Novosibirsk)
Chigogidze N.A., MD, PhD (Russia, Moscow)
Shvartz V.A., MD, PhD (Russia, Moscow)
Shvartz Yu.G., MD, PhD, Dr. Med. Sci., Professor (Russia, Saratov)
Shkol'nikova M.A., MD, PhD, Dr. Med. Sci., Professor (Russia, Moscow)

СОДЕРЖАНИЕ

CONTENTS

Хирургическая аритмология

Рязанов М.В., Медведев А.П., Жильцов Д.Д., Большухин Г.В., Пичугин В.В., Бричкин Ю.Д., Айвазян С.А., Косоногов К.А. Современная стратегия комплексного лечения электрод-индуцированного инфекционного эндокардита — 64

Surgical arrhythmology

Ryazanov M.V., Medvedev A.P., Zhil'tsov D.D., Bol'shukhin G.V., Pichugin V.V., Brichkin Yu.D., Ayvazyan S.A., Kosonogov K.A. Modern strategy of complex treatment of electrode-induced infective endocarditis

Клиническая электрофизиология

Бокерия Л.А., Шалов Р.З. Использование многополюсных диагностических электродов при катетерном лечении фибрилляции предсердий — 71

Bockeria L.A., Shalov R.Z. The use of a multipolar diagnostic electrodes in catheter treatment of atrial fibrillation

Филатов А.Г., Ступаков С.И., Шафиев Э.Х., Фатулаев З.Ф., Яхьяев Я.Б. Случай успешного устранения трепетания предсердий пациента с добавочной верхней полой веной — 81

Filatov A.G., Stupakov S.I., Shafiev E.Kh., Fatulaev Z.F., Yakh'yaev Ya.B. A case report of the successful treating of atrial flutter whis the persistent left-sided superior vena cava

Мацонашвили Г.Р., Сергуладзе С.Ю., Проничева И.В., Мацонашвили Т.Р., Суладзе В.Г. Случай успешного устранения переднесептального дополнительного предсердно-желудочкового соединения из некоронарного синуса Вальсальвы — 86

Matsonashvili G.R., Serguladze S.Yu., Pronicheva I.V., Matsonashvili T.R., Suladze V.G. Case of successful elimination of the idiopathic epicardial ventricular arithmy with access from the great cardiac vein

Сапарбаев А.А., Филатов А.Г., Темирбулатов И.А., Фатулаев З.Ф. Успешная радиочастотная катетерная аблация кавотрикуспидального истмуса доступом через вены верхнего плечевого пояса и шеи — 92

Saparbaev A.A., Filatov A.G., Temirbulatov I.A., Fatulaev Z.F. Success radiofrequent catheter ablation of cavotricuspid isthmus with the help of jugular and subclavian approach

Филатов А.Г., Шалов Р.З., Сабиров Ш.Н. Случай одномоментного эндокардиального и эпикардиального картирования левого предсердия при выполнении операции «Лабиринт IIIБ» — 96

Filatov A.G., Shalov R.Z., Sabirov Sh.N. The case of simultaneous endocardial and epicardial mapping of the left atrium when performing "Maze IIIB" procedure

Кардиостимуляция

Темботова Ж.Х., Секретарёв Ю.В. Электрические методы лечения хронической сердечной недостаточности — 103

Tembotova Zh.Kh., Sekretarev Yu.V. Electrical therapy for chronic heart failure

Рубрика: хирургическая аритмология

© М.В. РЯЗАНОВ, А.П. МЕДВЕДЕВ, Д.Д. ЖИЛЬЦОВ, Г.В. БОЛЬШУХИН, В.В. ПИЧУГИН, Ю.Д. БРИЧКИН, С.А. АЙВАЗЯН, К.А. КОСОНОГОВ, 2019

© АННАЛЫ АРИТМОЛОГИИ, 2019

УДК 616.126-002-022.7-08
DOI: 10.15275/annaritmol.2019.2.1

СОВРЕМЕННАЯ СТРАТЕГИЯ КОМПЛЕКСНОГО ЛЕЧЕНИЯ ЭЛЕКТРОД-ИНДУЦИРОВАННОГО ИНФЕКЦИОННОГО ЭНДОКАРДИТА

Тип статьи: оригинальная статья

***М.В. Рязанов*[1,2], *А.П. Медведев*[1,2], *Д.Д. Жильцов*[1], *Г.В. Большухин*[2], *В.В. Пичугин*[1,2], *Ю.Д. Бричкин*[2], *С.А. Айвазян*[3], *К.А. Косоногов*[4]**

[1] ГБУЗ Нижегородской области «Специализированная клиническая кардиохирургическая больница», ул. Ванеева, д. 209, г. Нижний Новгород, 603950, Российская Федерация;
[2] ФГБОУ ВПО «Приволжский исследовательский медицинский университет» Минздрава России, пл. Минина и Пожарского, д.10/1, г. Нижний Новгород, 603950, БОКС-470, Российская Федерация;
[3] Клиническая больница №1 ФБУЗ «Приволжский окружной медицинский центр» ФМБА, ул. Ильинская, д. 14, г. Нижний Новгород, 630001, Российская Федерация;
[4] ГБУЗ Нижегородской области «Городская клиническая больница № 5», ул. Нестерова, д. 34, 603005, г. Нижний Новгород, Российская Федерация

Рязанов Михаил Валерьевич, канд. мед. наук, доцент кафедры, заведующий отделением;
Медведев Александр Павлович, доктор мед. наук, профессор, преподаватель кафедры;
Жильцов Дмитрий Дмитриевич, канд. мед. наук, врач – сердечно-сосудистый хирург,
E-mail: doctord89@mail.ru;
Большухин Георгий Владимирович, клинический ординатор кафедры;
Пичугин Владимир Викторович, доктор мед. наук, заведующий кафедрой;
Бричкин Юрий Дмитриевич, доктор мед. наук, врач – анестезиолог-реаниматолог;
Айвазян Сергей Артемович, врач – сердечно-сосудистый хирург;
Косоногов Константин Алексеевич, канд. мед. наук, врач – сердечно-сосудистый хирург

Цель *– определить показания для открытых и малоинвазивных эндоваскулярных методов оперативных вмешательств в комплексном лечении электрод-индуцированного инфекционного эндокардита и оценить их результаты.*

Материал и методы. *За период с 1986 по апрель 2019 г. обследованы и оперированы 98 пациентов с электрод-индуцированным инфекционным эндокардитом. Пациентов женского пола было 38, мужского – 60. Средний возраст пациентов составлял 66,9±16,8 (от 31 до 81) года. Для диагностики инфекционного эндокардита использовали модифицированные критерии Duke, базирующиеся на клинических, эхокардиографических и микробиологических данных, которые были использованы в тесной связи с полноценной клинической оценкой состояния больного. Диагноз «электрод-индуцированный инфекционный эндокардит» предусматривал удаление инфицированной системы стимуляции, хирургическую и химическую санацию внутрисердечного очага инфекции и, при необходимости, коррекцию порока трикуспидального клапана, проведение антибактериальной терапии и реимплантации новой системы стимуляции. В зависимости от способа деимплантации электродов все пациенты разделены на две группы. Трансвенозные методы экстракции эндокардиальных электродов были использованы у 47 пациентов. Открытые методы удаления эндокардиальных электродов применены у 51 пациента: у 34 (66,7%) больных операции проводились в условиях искусственного кровообращения и у 17 (33,3%) – на работающем сердце, без использования аппарата искусственного кровообращения.*

Результаты. *В 3 клиниках Нижнего Новгорода прооперированы 98 пациентов с электрод-индуцированным инфекционным эндокардитом. Показанием к эндоваскулярному удалению эндокардиальных электродов считали инфекционный эндокардит с вегетациями на внутрисердечной части эндокардиального электрода менее 1 см. При наличии более крупных вегетаций и/или поражения трикуспидального клапана, а также при необходимости коррекции*

сочетанной патологии выполнялись открытые операции. Все операции на трикуспидальном клапане проводились только в условиях искусственного кровообращения. Из 34 пациентов с коррекцией трикуспидального порока у 22 выполнены реконструктивные клапаносохраняющие операции.

Заключение. *Несмотря на серьезные разрушения внутрисердечных структур в условиях активного электрод-индуцированного инфекционного эндокардита, возможна адекватная коррекция различных повреждений сердца, позволяющих улучшить результаты лечения этой группы тяжелых, в прошлом обреченных, больных. Выбор объема операции при электрод-индуцированном инфекционном эндокардите зависит от локализации и распространенности инфекционного процесса.*

Ключевые слова: электрод-индуцированный инфекционный эндокардит; комплексное лечение электродного сепсиса.

MODERN STRATEGY OF COMPLEX TREATMENT OF ELECTRODE-INDUCED INFECTIVE ENDOCARDITIS

***M.V. Ryazanov*[1,2], *A.P. Medvedev*[1,2], *D.D. Zhil'tsov*[1], *G.V. Bol'shukhin*[2], *V.V. Pichugin*[1,2], *Yu.D. Brichkin*[2], *S.A. Ayvazyan*[3], *K.A. Kosonogov*[4]**

[1] Specialized Clinical Cardiac Surgery Hospital, ulitsa Vaneeva, 209, Nizhny Novgorod, 603950, Russian Federation;
[2] Privolzhsky Research Medical University, Minin and Pozharsky ploshchad'. 10/1, Nizhny Novgorod, 603950, Russian Federation;
[3] Volga District Medical Center, Iliinskya ulitsa, 14, Nizhny Novgorod, 630001, Russian Federation;
[4] City Clinical Hospital № 5, ulitsa Nesterova, 14, Nizhny Novgorod, 603005, Russian Federation

Mikhail V. Ryazanov, Cand. Med. Sc., Associate Professor of Chair, Head of Department;
Aleksandr P. Medvedev, Dr. Med. Sc., Professor, Lecturer of the Chair;
Dmitriy D. Zhil'tsov, Cand. Med. Sc., Cardiovascular Surgeon, E-mail: doctord89@mail.ru;
Georgiy V. Bol'shukhin, Clinical Resident of the Chair;
Vladimir V. Pichugin, Dr. Med. Sc., Head of the Department;
Yuriy D. Brichkin, Dr. Med. Sc., Anesthesiologist-Resuscitator;
Sergey A. Ayvazyan, Cardiovascular Surgeon;
Konstantin A. Kosonogov, Cand. Med. Sc., Cardiovascular Surgeon

Purpose *— identify indications and evaluate the results of open and minimally invasive endovascular surgical operations in the complex treatment of electrode-induced infective endocarditis (IE).*

Materials and methods. *From 1986 to April 2019, 98 patients with electrode-induced infectious endocarditis were examined and operated on. There were 38 women and 60 men. The average age of the patients was 66.9 ± 16.8 years (from 31 to 81 years). Duke modified criteria were used for the diagnosis of infectious endocarditis, based on clinical, echocardiographic and microbiological data, which were used in close connection with a full-fledged clinical assessment of the patient's condition. The diagnosis "electrode-induced infective endocarditis" included the removal of an infected pace-maker system, surgical and chemical rehabilitation of the intracardiac focus of infection and if it necessary correction of tricuspid heart disease, antibiotic therapy and reimplantation of the new stimulation system. Depending on the method of deimplantation of the electrodes, all patients are divided into 2 groups. Transvenous methods of extraction of endocardial electrodes were applied in 47 patients. Open endocardial electrode removal methods have been used at 51 patients. Of 51 patients, where open methods of deimplantation were used, in 34 (66.7%) cases operations were performed under conditions of artificial blood circulation and in 17 (33.3%) — on a working heart, without using an artificial blood circulation apparatus.*

Results. *98 patients with electrode-induced infective endocarditis were operated in three clinics of Nizhny Novgorod. Indications for endovascular removal of endocardial electrodes were considered to be infective endocarditis with the presence of vegetation on the intracardiac part of the endocardial electrode less than 1 cm. In the presence of larger vegetation and/or tricuspid valve (TV) lesions, as well as, if necessary, correction of combined pathology, open operations were performed. All operations on TV were performed only in conditions of cardiopulmonary bypass. Of 34 patients with tricuspid defect correction, reconstructive valve-preserving operations were performed in 22 cases.*

Conclusion. *Despite serious destruction of the intracardiac structures under conditions of active electrode-induced IE, an adequate correction of various cardiac lesions is possible, which can really improve the results of treatment of this group of severe, in the past, doomed patients. The choice of the volume of the operation with electrode-induced IE depends on the location and extent of the infectious process.*

Keywords: electrode-induced infective endocarditis; complex treatment of electrode sepsis.

Введение

Прошло 60 лет с момента первой операции электрической стимуляции сердца, выполненной А. Сеннингом в 1958 г. Последовавший за этим стремительный прогресс в электротерапии аритмий привел к появлению широкого разнообразия электрокардиостимулирующих систем (ЭКС), имплантируемых устройств для сердечной ресинхронизирующей терапии, имплантируемых кардиовертеров-дефибрилляторов (ИКД) и др. [1].

Наряду с увеличением числа разновидностей имплантируемых устройств растет ежегодное количество процедур имплантации. В настоящее время ежегодно в мире выполняется более 1,5 млн вмешательств с использованием имплантируемых систем кардиостимуляции [2, 3].

Заметно увеличение количества подобных операций и в Российской Федерации. Так, в 2010 г. в России было имплантировано 26 874 электрокардиостимулятора, 317 устройств для ресинхронизирующей терапии и 555 ИКД, а в 2016 г. – 36 462, 995 и 1418 соответственно [1]. При оценке данных показателей становится совершенно ясно, что вместе с ростом имплантируемых кардиостимуляторов из года в год увеличивается и число пациентов – носителей искусственного водителя ритма. Так, в Нижнем Новгороде и Нижегородской области их число составляет более 22 тыс. человек.

К сожалению, осложнения, развивающиеся в результате, казалось бы, простых операций, могут стать для практикующих врачей неразрешимой проблемой.

При существовании многих причин развития осложнений самой частой и опасной по своей непредсказуемости является инфекция. Она не позволяет получить предполагаемый результат операции, нивелирует цель, которую поставил кардиохирург при планировании оперативного вмешательства. Одним из наиболее значимых и грозных осложнений при имплантации эндокардиальных пейсмейкерных систем является инфекционный эндокардит (ИЭ) [4–6].

Общий рост заболеваемости электрод-индуцированным ИЭ связан с увеличением количества первичных имплантаций, а также реимплантаций ЭКС. Профилактике и лечению данного заболевания посвящены работы многих современных исследователей, которые в то же время не дают однозначного ответа на вопрос о тактике ведения пациентов. Это связано с рядом морфологических особенностей эндокардита, в том числе с поражением трикуспидального клапана, наличием флебита верхней полой вены, поражением пристеночного эндокарда правых камер сердца, что затрудняет выполнение хирургической и химической санации инфекционных очагов, увеличивая риск развития рецидива эндокардита при имплантации искусственного клапана и новой стимулирующей системы сердца. Важной особенностью электрод-индуцированного эндокардита является наличие легочных осложнений в виде септических пневмоний, инфаркт-пневмоний, множественных стафилококковых деструкций легких, которые, несомненно, отягощают прогноз заболевания и влияют на формирование показаний и противопоказаний к операции.

Цель исследования – определить показания для открытых и малоинвазивных эндоваскулярных оперативных вмешательств в комплексном лечении электрод-индуцированного инфекционного эндокардита и оценить их результаты.

Материал и методы

За период с января 1986 г. по апрель 2019 г. обследованы и оперированы 98 пациентов с электрод-индуцированным ИЭ. Больных женского пола было 38, мужского – 60. Средний возраст пациентов составлял 66,9 ± 16,8 (от 31 до 81) года.

Для диагностики ИЭ использовали модифицированные критерии Duke, базирующиеся на клинических, эхокардиографических и микробиологических данных, которые были использованы в тесной связи с полноценной клинической оценкой состояния больного. С момента установления диагноза проводилось комплексное лечение электрод-индуцированного ИЭ кардиологом, в том числе антибактериальная и иммунокорригирующая терапия. Назначали не менее двух антибиотиков синергидного действия с учетом чувствительности выделенного возбудителя, применяли гипериммунную плазму и глюкокортикостероиды, проводили коррекцию сердечной недостаточности, симптоматическое лечение и экстракорпоральную гемокоррекцию. В случае неэффективности медикаментозной терапии и возникновении осложнений инфекционного эндокардита, в первую очередь со стороны сердца, выполнялось хирургическое вмешательство. С целью предупреждения гипоксических повреждений органов и тканей, коррекции эндотоксемии и профилактики перфузионных осложнений во время искусственного кровообра-

щения (ИК) в разные периоды нашей работы применяли озонирование перфузата, ультрагемофильтрацию, введение гипохлорида натрия. В последнее время в целях профилактики и коррекции синдрома системной воспалительной реакции и оксидативного стресса проводили в периоперационном периоде ингаляции молекулярного водорода, способного селективно ингибировать цитотоксические радикалы кислорода [7]. Диагноз «электрод-индуцированный инфекционный эндокардит» предусматривал удаление инфицированной системы стимуляции, хирургическую и химическую санацию внутрисердечного очага инфекции и, при необходимости, коррекцию порока трикуспидального клапана (ТК), проведение антибактериальной терапии и реимплантации новой системы стимуляции. В зависимости от способа деимплантации электродов все пациенты разделены на две группы. Трансвенозные методы экстракции эндокардиальных электродов были использованы у 47 пациентов. Открытые методы удаления эндокардиальных электродов применены у 51 пациента: у 34 (66,7%) больных операции проводились в условиях ИК и у 17 (33,3%) – на работающем сердце, без использования аппарата ИК (off-pump). Все пациенты поступали в хирургический стационар в тяжелом состоянии с симптомами сердечно-сосудистой и полиорганной недостаточности. Показатель тяжести полиорганной недостаточности по шкале SOFA составил в среднем 2,03 балла.

Результаты

В 3 клиниках Нижнего Новгорода прооперированы 98 пациентов с электрод-индуцированным ИЭ. В группе больных, у которых использовались открытые методы хирургического лечения, умер один пациент от тромбоэмболии легочной артерии (ТЭЛА) в ближайшем послеоперационном периоде. При эндоваскулярном методе удаления внутрисердечного очага инфекции (эндокардиальные электроды с вегетациями) летальных исходов не было. Общая летальность составила 1,02%. Показанием к эндоваскулярному удалению эндокардиальных электродов считали ИЭ с вегетациями на внутрисердечной части эндокардиального электрода менее 1 см. При наличии более крупных вегетаций и/или поражения трикуспидального клапана, а также при необходимости коррекции сочетанной патологии выполнялись открытые операции (см. рисунок).

Все операции на ТК выполнялись только в условиях работы аппарата ИК. Из 34 пациентов с коррекцией трикуспидального порока у 22

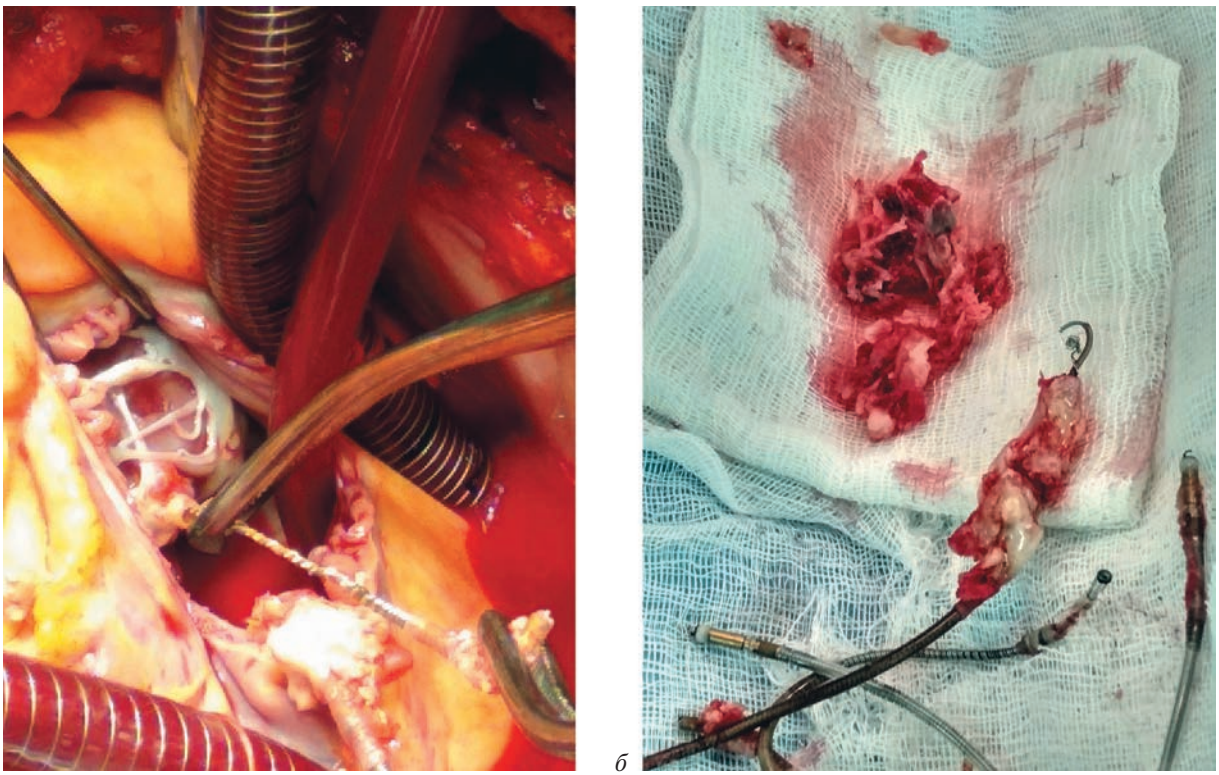

а *б*

Интраоперационная картина массивных вегетаций на внутрисердечной части эндокардиальных электродов и ТК с его разрушением (*а*); удаленные эндокардиальные электроды с наличием массивных вегетаций (*б*)

выполнены реконструктивные клапаносохраняющие операции. Все пациенты с деструкцией ТК имели серьезные эмбологенные повреждения легочной паренхимы деструктивного характера и постэмболическую легочную гипертензию. Этим пациентам предоперационная подготовка в ряде случаев проводилась в условиях хирургического торакального отделения ГБУЗ НО «Городская клиническая больница № 5» при сотрудничестве с кардиохирургами. В результате терапии во всех случаях удалось уменьшить выраженность воспалительных изменений в легких и проявлений легочной гипертензии, улучшить функцию внешнего дыхания, выполнить адекватную санацию эндокардиальных очагов инфекции.

У 12 пациентов было выполнено протезирование ТК, из них у 7 пациентов использованы биологические протезы, у 5 – механические. Из дополнительных оперативных вмешательств при сочетанной патологии прямая эмболэктомия из правого ствола легочной артерии была выполнена в 2 случаях, в 1 случае проведено аортокоронарное шунтирование (АКШ), в 1 – ушивание дефекта межпредсердной перегородки и в 2 – аблация легочных вен. Удаление инфицированного тромба правого предсердия (ПП) потребовалось 2 пациентам, иссечение абсцесса стенки ПП – 1 больному. В 1 случае было выполнено удаление вегетаций с электрода и ТК с одновременным протезированием аортального клапана по поводу критического стеноза, осложненного ИЭ, без последующей замены стимулирующей системы. В другом случае выполнена триангулярная резекция передней створки ТК с транслокацией хорд, аннулопластика кольца ТК по Де Веге, извлечение стимулирующей системы с одновременным удалением миксомы левого предсердия. Рецидив ИЭ в отдаленном периоде возник у 3 пациентов, всем им выполнено повторное оперативное вмешательство (протезирование ТК – 1, репротезирование ТК – 1, удаление вегетаций с ТК с медикаментозной санацией – 1), во всех 3 случаях выполнена замена ЭКС.

Обсуждение

Электрод-ассоциированный ИЭ – инфекционное заболевание с первичной локализацией возбудителя на внутрисердечных искусственных структурах – имплантированных электродах пейсмейкерных систем и кардиовертеров-дефибрилляторов.

Заболевание характеризуется поражением ТК и пристеночного эндокарда ПП, правого желудочка, легочного ствола, а также тромбофлебитом и тромбозом подключичной вены с последующим ее инфицированием. Выделение его в отдельную форму вызвано совокупностью характерных особенностей, присущих этой локализации внутрисердечного источника инфекции и отличающих его от эндокардитов левой половины сердца [2, 4, 8].

Мировая годичная заболеваемость ИЭ при имплантации стимулирующих систем составляет 390 пациентов на 1 млн носителей ЭКС, или 1,83 пациента на 1 млн жителей старше 15 лет. Частота развития ИЭ составляет 0,5–0,7% среди пациентов с имплантированными ЭКС. ИЭ может развиваться в разные сроки после имплантации ЭКС – и через сутки, и спустя 10 лет. Однако почти у трети пациентов начало инфекции регистрируется в течение первых 8 нед. Среди наших пациентов с ИЭ давность имплантации эндокардиального электрода составляла от 2 до 30 лет. От момента имплантации или реимплантации ЭКС инфекционный эндокардит развивался в период от 8 мес до 10 лет. Клинические проявления в виде инфильтратов в легких вследствие септических эмболий оторвавшимися вегетациями или их частицами с ТК на фоне лихорадки часто расценивают как симптоматику пневмонии. Поэтому все пациенты с ЭКС при длительно повышенной температуре тела всегда должны быть обследованы, чтобы выявить электрод-индуцированный эндокардит. Лихорадка часто не выявляется, особенно у пожилых пациентов, что существенно затрудняет диагностику [9].

Большинство исследователей отмечают недопустимо высокую (31–66%) летальность при консервативном лечении электродного эндокардита. При хирургическом лечении летальность составляет менее 18% [2, 3].

Поздняя диагностика, развитие грозных осложнений и неудовлетворительные результаты терапии являются следствием нетипичной клинической картины электродного сепсиса. Но следует отметить, что даже при правильно установленном диагнозе отсутствует общепринятая концепция в тактике лечения, в своевременном принятии решения о сроках оперативного вмешательства. К особенностям электрод-индуцированного эндокардита относят: вовлечение легких в результате ТЭЛА, выраженность гнойно-септических проявлений, раннее

развитие полиорганной недостаточности и резистентности к антибактериальной терапии. Под воздействием противомикробной терапии клиника заболевания может быть стертой, с уменьшением инфекционно-токсических признаков и более выраженными иммуновоспалительными проявлениями. Инфекция электродов ЭКС требует быстрой диагностики этого состояния. Многие авторы считают, что операции с ИК могут быть проведены для удаления электродов только при наличии какой-либо структурной патологии сердца, требующей хирургического вмешательства [2–4]. Таким образом, в итоге выполняется комбинированная операция, например АКШ или протезирование клапанов в сочетании с удалением электродов.

Хирургические методы являются весьма эффективными способами удаления электродов, но они сопряжены с высоким риском возникновения интра- и послеоперационных осложнений. По данным литературы, смертность при удалении электродов с применением хирургических методов составляет от 2,4 до 17% случаев. Хирургические методы должны использоваться в ситуациях, когда эндоваскулярные методы неэффективны или нет условий для их применения. Удаление электродов во время операции с ИК выполняется в тех случаях, когда у пациента есть структурная патология сердца, требующая хирургической коррекции [2, 3, 6].

Тяжелые разрушения клапанного аппарата, при которых невозможна его реконструкция, распространение инфекции по всей поверхности створок, наличие крупных вегетаций на клапане, абсцессы фиброзного кольца являются показаниями к протезированию ТК. Протезирование клапана считается радикальным методом лечения ИЭ с поражением трикуспидального клапана. Адекватная хирургическая санация с нормализацией нарушенной внутрисердечной гемодинамики при выполнении данной операции может приводить к развитию протезозависимых осложнений, которые побуждают хирургов к поиску альтернативных путей. Наиболее частым и опасным осложнением после протезирования клапана остается ИЭ клапанного протеза. В отдаленные сроки (более 1 года) рецидив эндокардита у оперированных нами больных возник в 3 случаях, в одном из которых имел место протезный эндокардит. Все 3 пациента были повторно оперированы без летальных исходов. Другими неблагоприятными моментами являются необходимость пожизненного приема антикоагулянтов и сложность контроля за эффективностью этой терапии. Нарушение антикоагулянтной терапии, а также низкое давление в правых камерах сердца и связанные с этим особенности кровотока способствуют развитию тромбозов механических протезов, возникающих в трикуспидальной позиции более часто, чем на других клапанах. Тромбоз клапанного протеза является осложнением, требующим, как правило, повторной операции, хотя описаны единичные случаи успешного лечения этого осложнения при помощи фибринолитиков. Попыткой исключить возможность тромбоза клапанного протеза и необходимость пожизненного приема антикоагулянтов является имплантация биологических протезов, которые считаются более целесообразными для использования в трикуспидальной позиции. Необходимость избежать осложнений, связанных с имплантацией инородного тела, клапанного протеза, в ранее инфицированную позицию, побуждала хирургов к поиску альтернативных методов хирургического лечения ИЭ. Наиболее предпочтительным вариантом является санация камер сердца и выполнение клапаносберегающих операций. Этот метод осуществим у тех пациентов, у которых рано выставлен диагноз ИЭ, рано начата адекватная антибактериальная терапия и своевременно определены показания к оперативному лечению. Все это предупреждает развитие выраженных деструктивных изменений, позволяет надежно выполнить санацию очага инфекции и провести клапаносберегающее оперативное вмешательство [4, 6, 10]. Из 22 пациентов, которым выполнялись клапаносохраняющие операции, умерла 1 пациентка от рецидива ТЭЛА. Реконструктивная операция на ТК с заменой стимулирующей системы сердца у данной больной выполнялась одновременно с эмболэктомией из правой главной ветви легочной артерии. До операции пациентка имела выраженный отек шеи, обусловленный тромбозом югулярных вен. Фатальная эмболия легочной артерии наступила на 5-е сутки послеоперационного периода на фоне проводимой антитромботической терапии.

Заключение

Несмотря на серьезные разрушения внутрисердечных структур в условиях активного электрод-индуцированного ИЭ, возможна адекватная коррекция различных повреждений сердца, позволяющая улучшить результаты лечения

этой группы тяжелых, в прошлом обреченных, больных. Выбор объема операции при электрод-индуцированном ИЭ зависит от локализации и распространенности инфекционного процесса. Считаем, что, исходя из возможностей современной антибактериальной и интенсивной терапии, будущее за эндоваскулярными и реконструктивными клапаносохраняющими операциями.

Конфликт интересов

Конфликт интересов не заявляется.

Библиографический список

1. Бокерия Л.А., Ревишвили А.Ш., Дубровский И.А. Российская база данных по кардиостимуляции. Имплантация и замена кардиостимуляторов и электродов в 2013 г. М.; 2014: 29.
2. Чудинов Г.В. Некоторые аспекты удаления эндокардиальных электродов для электротерапии аритмий. *Анналы аритмологии*. 2006; 2: 58–65.
3. Сажин А.В., Тягунов А.Е., Нечай Т.В., Мурман М.В., Котов К.В. Диагностика и лечение гнойных осложнений в зоне имплантированного электрокардиостимулятора. *Российский медицинский журнал*. 2013; 1: 41–5.
4. Медведев А.П., Рязанов М.В., Демарин О.И., Немирова С.В., Косоногов А.Я., Соболев Ю.А. и др. Комплексный подход к лечению электрод-индуцированного инфекционного эндокардита с деструктивными изменениями трикуспидального клапана. *Медицинский альманах*. 2016; 4 (44): 83–6.
5. Косоногов А.Я., Никольский А.В., Косоногов К.А. Опыт удаления инфицированных эндокардиальных электродов. *Медицинский альманах*. 2011; 6 (19): 238–9.
6. Медведев А.П., Косоногов А.Я., Лазарев В.Н., Немирова С.В., Лашманова Д.И., Айвазьян С.А. Сложная реконструктивная операция на ТК при инфекционном эндокардите и электродном сепсисе. *Бюллетень НЦССХ им. А.Н. Бакулева РАМН. Сердечно-сосудистые заболевания*. 2009; 10 (5): 72–3.
7. Katsumata, Y., Sano, F., Abe, T., Tamura, T., Fujisawa, T., Shiraishi Y. et al. The effects of hydrogen gas inhalation on adverse left ventricular remodeling after percutaneous coronary intervention for ST-elevated myocardial infarction – first pilot study in humans. *Circ. J*. 2017; 81: 940–7. DOI: 10.1253/circj.CJ-17-0105
8. Анкудинов А.С., Зимина И.А., Федотова В.Н., Горбачева М.В., Нашатырева М.С., Киселева Е.Р., Швецова Е.А. Проблемы диагностики инфекционного эндокардита. *Сибирский медицинский журнал (Иркутск)*. 2014; 5: 102–5.
9. Пелиновская Л.И. Особенности современного течения протезного и электродного эндокардитов. *Сибирское медицинское обозрение*. 2015; 1: 104–9.
10. Habib G., Hoen B., Tornos P., Thuny F., Prendergast B., Vilacosta I. et al. Рекомендации по профилактике, диагностике и лечению инфекционного эндокардита (новая версия 2009 года). *Рациональная Фармакотерапия в Кардиологии*. 2010; 6 (6): 902–28. DOI: 10.20996/1819-6446-2010-6-6-902-928

References

1. Bockeria L.A., Revishvili A.Sh., Dubrovskiy I.A. Russian database on pacing. Implantation and replacement of pacemakers and electrodes in 2013. Moscow; 2014: 29 (in Russ.).
2. Chudinov G.V. Some aspects of removal of endocardial electrodes for arrhythmia electrotherapy. *Annaly Aritmologii (Annals of Arrhythmology)*. 2006; 2: 58–65 (in Russ.).
3. Sagin A.V., Tyagunov A.E., Nechay T.V., Murman M.V., Kotov K.V. The diagnostics and treatment of purulent complications in area of the implanted electric cardiostimulator. *Rossiyskiy Meditsinskiy Zhurnal (Russian Medical Journal)*. 2013; 1: 41–5 (in Russ.).
4. Medvedev A.P., Ryazanov M.V., Demarin O.I., Nemirova S.V., Kosonogov A.Ya., Sobolev Yu.A. et al. Comprehensive approach to the treatment of electrode-induced infectious endocarditis with destructive changes of tricuspid valve. *Meditsinskiy Al'manakh (Medical Almanac)*. 2016; 4 (44): 83–6 (in Russ.).
5. Kosonogov A.Ya., Nikol'skij A.V., Kosonogov K.A. The experience of removal of infected endocardial electrodes. *Meditsinskiy Al'manakh (Medical Almanac)*. 2011; 6 (19): 238–9 (in Russ.).
6. Medvedev A.P., Kosonogov A.Ya., Lazarev V.N., Nemirova S.V., Lashmanova D.I., Ayvaz'yan S.A. Complex reconstructive surgery on TC in infectious endocarditis and electrode sepsis. *Cardiovascular Diseases. The Byulletin of Bakoulev Center*. 2009; 10 (5): 72–3 (in Russ.).
7. Katsumata, Y., Sano, F., Abe, T., Tamura, T., Fujisawa, T., Shiraishi Y. et al. The effects of hydrogen gas inhalation on adverse left ventricular remodeling after percutaneous coronary intervention for ST-elevated myocardial infarction – first pilot study in humans. *Circ. J*. 2017; 81: 940–7. DOI: 10.1253/circj.CJ-17-0105
8. Ankudinov A.S., Zimina I.A., Fedotova V.N., Gorbacheva M.V., Nashatyreva M.S., Kiseleva E.R., Shvetsova E.A. Problems in the diagnosis of infectious endocarditis. *Sibirskiy Meditsinskiy Zhurnal (Siberian Medical Journal (Irkutsk)*. 2014; 5: 102–5 (in Russ.).
9. Pelinovskaya L.I. Features of the modern trend of prosthetic and electrode endocarditis. *Sibirskoe Meditsinskoe Obozrenie (Siberian Medical Review)*. 2015; 104–9 (in Russ.).
10. Habib G., Hoen B., Tornos P., Thuny F., Prendergast B., Vilacosta I. et al. Guidelines on the prevention, diagnosis. and treatment of infective endocarditis (new version 2009). *Ratsional'naya Farmakoterapiya v Kardiologii (Rational Pharmacotherapy in Cardiology)*. 2010; 6 (6): 902–28 (in Russ.). DOI: 10.20996/1819-6446-2010-6-6-902-928

Поступила 15.05.2019
Принята к печати 24.05.2019

Рубрика: клиническая электрофизиология

© Л.А. БОКЕРИЯ, Р.З. ШАЛОВ, 2019
© АННАЛЫ АРИТМОЛОГИИ, 2019

УДК 616.125-008.313.2-089.819.1
DOI: 10.15275/annaritmol.2019.2.2

ИСПОЛЬЗОВАНИЕ МНОГОПОЛЮСНЫХ ДИАГНОСТИЧЕСКИХ ЭЛЕКТРОДОВ ПРИ КАТЕТЕРНОМ ЛЕЧЕНИИ ФИБРИЛЛЯЦИИ ПРЕДСЕРДИЙ

Тип статьи: обзорная статья

Л.А. Бокерия, Р.З. Шалов

ФГБУ «Национальный медицинский исследовательский центр сердечно-сосудистой хирургии им. А.Н. Бакулева» (директор – академик РАН и РАМН Л.А. Бокерия) Минздрава России, Рублевское ш., 135, Москва, 121552, Российская Федерация

Бокерия Лео Антонович, доктор мед. наук, профессор, академик РАН и РАМН, директор Центра;
Шалов Руслан Замирович, мл. науч. сотр., E-mail: shal.ruslan@mail.ru

В норме проводимость электрического импульса в сердце от синусного узла к предсердиям, а далее через атриовентрикулярный узел к желудочкам обеспечивает сокращение сердечной мышцы в синхронизированном и организованном порядке. Аномальные электрические импульсы в сердце приводят к асинхронному сокращению мышц и неорганизованной работе, снижая при этом эффективность насосной функции сердца. К наиболее признанным методам лечения аритмий относится радиочастотная аблация аритмогенных очагов.

Одним из актуальных вопросов безопасности катетерной аблации при нарушениях ритма сердца является риск развития тех или иных осложнений. Развитие осложнений может зависеть от нескольких факторов, таких как технология формирования изображения, опыт хирурга. Минимизация времени проведения аблации и обеспечение точности воздействия на ткань может снизить риск этих осложнений. Поэтому важны точная идентификация и отображение аритмических очагов. После идентификации этих очагов может быть выполнена более точная аблация для освобождения пациента от аритмии.

Более признанным вариантом является технология электроанатомического отображения, которая позволяет построить трехмерную геометрию камер сердца, а также карту распространения аритмии в режиме реального времени. При этом в сочетании с системами электроанатомического отображения может быть использовано большое разнообразие типов катетеров.

Навигационная система при помощи многополюсных катетеров показывает, где расположен аблационный катетер, и дает возможность достичь целевого участка аблационным катетером, а также облегчает саму процедуру аблации.

Многополюсные электроды дают возможность регистрировать сигналы высокого разрешения с больших анатомических поверхностей одним движением. Они также могут адаптироваться к анатомической форме и размеру тех или иных участков сердца, тем самым обеспечивая точную локализацию анатомических структур и аритмогенного очага.

Для электроанатомического картирования в настоящее время используют круглые или спиральные многополюсные катетеры, многополюсные катетеры в виде «корзины» и «звезды» и др.

Многополюсные катетеры нового поколения безопасны. При их использовании отмечается высокая эффективность процедуры аблации (до 100%).

Рекомендуется использовать катетеры нового поколения с учетом их способности идентифицировать аритмогенный очаг за более короткий временной промежуток, возможности обнаружения и устранения прорывов электрического импульса после аблации, а также уменьшения времени проведения рентгеноскопии, что очень важно не только для хирурга, но и для пациента.

Ключевые слова: фибрилляция предсердий; изоляция легочных вен; многополюсные электроды; радиочастотная аблация; трехмерная навигация.

THE USE OF A MULTIPOLAR DIAGNOSTIC ELECTRODES IN CATHETER TREATMENT OF ATRIAL FIBRILLATION

L.A. Bockeria, R.Z. Shalov

Bakoulev National Medical Research Center for Cardiovascular Surgery of Ministry of Health of the Russian Federation, Rublevskoe shosse, 135, Moscow, 121552, Russian Federation

Leo A. Bockeria, Dr. Med. Sc., Professor, Academician of RAS, Director of the Center;
Ruslan Z. Shalov, Junior Researcher, E-mail: shal.ruslan@mail.ru

The normal conductance of an electrical impulse in the heart from the sinus node to the atria, and then through the atrioventricular node to the ventricles ensures that the contraction of the heart muscle occurs in a synchronized and organized manner. Abnormal electrical impulses in the heart result in asynchronous muscle contraction and unorganized work, reducing the efficiency of the pumping function of the heart. One of the most recognized methods of treatment for arrhythmias today is radiofrequency ablation of arrhythmogenic foci.

One of the most frequently troubling questions of catheter ablation safety in case of cardiac arrhythmias is the risk of developing certain complications. The development of complications may depend on several factors, such as imaging technology, the experience of the surgeon. Minimizing the amount of ablation time and ensuring accurate tissue exposure can reduce these complications. Therefore, accurate identification and mapping of arrhythmic foci is important. After identifying these lesions, a more accurate ablation can be performed to free the patient from arrhythmia.

A more recognized option is the electroanatomical mapping technology, which allows you to build a three-dimensional geometry of the heart chambers, as well as a real-time arrhythmia distribution map. In addition, a wide variety of catheter types can be used in combination with electroanatomical imaging systems.

The navigation system, using multi-pole catheters, shows where the ablation catheter is located, and makes it possible to accurately reach the target site with an ablation catheter and facilitates the ablation procedure itself. Multi-pole electrodes make it possible to register high-resolution signals from large anatomical surfaces in one motion. They can also adapt to the anatomical shape and size of certain areas of the heart, thereby ensuring accurate localization of the anatomical structures and the arrhythmogenic focus.

For electroanatomical mapping today use round or spiral multi-pole catheters, multi-pole catheters in the form of a "basket", multi-pole catheters in the form of a "star", etc.

Multi-pole new generation catheters are safe and effective. When using them, a high efficiency of the ablation procedure is noted (up to 100%).

It is recommended to use new generation catheters because of their ability to identify an arrhythmogenic focus with a decrease in arrhythmia search time, detection and elimination of breaks after ablation, as well as a reduction in fluoroscopy time, which is very important not only for the surgeon, but also for the patient.

Keywords: atrial fibrillation; isolation of pulmonary veins; multi-pole electrodes; radiofrequency ablation; three-dimensional navigation.

Введение

Фибрилляция предсердий (ФП) – самое распространенное нарушение ритма сердца. В общей популяции частота ее встречаемости достигает 1–2% [1]. В европейских странах, по различным данным, фибрилляцией предсердий страдают около 6 млн человек, причем чем старше население, тем выше ее распространенность (в возрасте 40–50 лет она составляет менее 0,5%, а в возрасте 80 лет – 5–15%) [2].

В норме проводимость электрического импульса в сердце синхронизирована и распространяется от синусного узла в правое предсердие (ПП), далее в левое предсердие (ЛП) и вниз в желудочки. Это обеспечивает сокращение сердечной мышцы в организованном и синхронизированном порядке.

Аномальные электрические импульсы в сердце приводят к неорганизованной работе и асинхронному сокращению мышц, снижая при этом эффективность насосной функции сердца [3]. Общие места (фокусы) аномальных электрических импульсов включают ткани ЛП, легочные вены (ЛВ) и переход с легочных вен на ЛП (ЛВ-ЛП или антральная зона) [4].

Лечение ФП путем применения аблации направлено не только на разрушение ткани, генерирующей аномальные электрические импульсы, но также на изоляцию этой ткани таким образом, чтобы любой дополнительный аномальный электрический импульс не смог распространиться за пределы изолированного участка. Если очаги аномальных электрических импульсов локализуются в ЛВ и их устраняют тем или иным способом, то эту процедуру называют миниинвазивной изоляцией (или аблацией) ЛВ (ИЛВ) [4]. Обширная или глубокая аблация может привести к развитию предсердно-пищеводного свища или сердечной перфо-

рации [5]. Также к возможным осложнениям относятся тампонада (накопление жидкости в перикарде), развитие инсульта и инфекции [3].

Одним из наиболее частых осложнений катетерной аблации являются стенозы ЛВ, распространенность которых может достигать 40% [6]. Развитие стеноза может зависеть от нескольких факторов: метода выполнения аблации ЛВ, а также опыта хирурга [7].

Минимизация времени проведения аблации и обеспечение точности воздействия на ткань могут снизить риск этих осложнений. Поэтому важны точная идентификация и отображение электрических путей проводимости между ЛП и ЛВ. После идентификации этих путей может быть выполнена более точная аблация для достижения полной изоляции ЛВ.

Более признанным вариантом является технология электроанатомического отображения. Электроанатомическая картографическая система использует изменение импеданса между внешним электрическим полем и электродами и позволяет построить 3D-геометрию, а также карту распространения электрического импульса в режиме реального времени [8]. Примерами являются системы навигации и визуализации EnSite NAVX (St. Jude Medical Inc., США), электроанатомическая система навигации CARTO RMT (Biosense Webster Inc., США), Rhythmia (Boston Scientific, США) и др.

Большое разнообразие типов катетеров может быть использовано в сочетании с системами электроанатомического отображения. В настоящее время доступны на международном рынке и используются следующие основные катетеры:

1. Сетчатые катетеры (Bard® HD Mesh Ablation Catheter (CR Bard Inc., США) (рис. 1). Этот катетер предназначен для одновременной доставки импульсной радиочастотной энергии через 36 электродов. Он может быть выдвинут ступенчато в отверстие ЛВ, что позволяет лучше идентифицировать зону перехода между ЛП и ЛВ. Однако сетчатый катетер нельзя использовать для выявления геометрии ЛП [9].

2. Круглые катетеры (Lasso 2515 Variable Circular Mapping Catheter (Biosense Webster Inc., США) (рис. 2). Эти катетеры могут записывать потенциалы по окружности ЛВ в пределах ЛВ. Катетер продвигают в каждую ЛВ, открывают, а затем втягивают в ЛП [9]. Круглые катетеры имеют достаточно маленький диаметр и не могут обеспечить адекватный контакт с тканью и, таким образом, не обеспечивают круговую запись потенциалов ЛВ.

3. Многополюсные катетеры в виде «корзины» (МКК) (Constellation® Full Contact Mapping Catheter (Boston Scientific, США), INTELLAMAP ORION™ Mapping Catheter (Boston Scientific, США) (рис. 3). Это новый тип катетеров для использования с электроанатомической системой отображения. Они обеспечивают 3D-реконструкцию активации ЛВ от устья внутрь до достаточной глубины [6]. МКК позволяет определить местоположение устьев ЛВ и очаг активности в ЛВ в течение одного импульса [10, 11].

Многополюсный катетер в виде «корзины» может адаптироваться к размеру и анатомической форме большинства вен, тем самым обеспечивая точную локализацию устьев ЛВ [6]. МКК может определить переходную зону на стыке ЛВ-ЛП и особенно эффективен для 3D-отображения коллектора левых ЛВ, когда он присутствует. Из-за большого размера общих стволов круглые или спиральные катетеры либо не могут записать потенциалы ЛВ по всей окружности одновременно, либо не обеспечивают адекватного контакта с тканью [9]. В отличие от круглых и спиральных катетеров, МКК обеспечивает устойчивое положение на уровне устьев ЛВ [5].



Рис. 1. Сетчатый катетер Bard HD Mesh Ablation Catheter (CR Bard Inc., США). Катетер имеет 36 электродов, расположенных в четырех различных квадрантах вдоль структуры проволочной сетки в форме шара. Радиочастотная энергия может быть передана на все электроды, а значит, она может функционировать как баллонный катетер или передаваться в один квадрант электродов

Рис. 2. Круглый катетер Lasso 2515 Variable Circular Mapping Catheter (Biosense Webster Inc., США) имеет от 10 до 20 электродов, расположенных по кругу. Переменный диаметр от 15 до 25 мм регулируется специальной ручкой. Это позволяет использовать катетер при изоляции легочных вен диаметром от 15 до 25 мм

Тем не менее МКК не подходит для коротких вен, поскольку он не будет находиться в устойчивом положении из-за его большего диаметра. В таком случае используют катетеры меньшего диаметра, такие как Lasso 2515 Variable Circular Mapping Catheter (Biosense Webster Inc., США).

4. Многополюсные катетеры в виде «звезды» (PentaRay® NAV Catheter (Biosense Webster Inc., США), OctaRay® Catheter (Biosense Webster Inc., США) (рис. 4), которые пока еще не зарегистрированы в РФ. Эти устройства дают возможность регистрировать сигналы высокого разрешения с больших анатомических поверхностей одним движением. При этом благодаря мягким атравматичным «лучам» все движения достаточно безопасны. Они также дают возможность регистрировать фракционированные потенциалы при ФП.

HD Mesh Ablation Catheter

T. Lewalter et al. (2014 г.) использовали данный катетер у 45 пациентов (80% – с пароксизмальной ФП, 20% – с персистирующей ФП) в многоцентровом исследовании с целью оценки его эффективности при выполнении ИЛВ. Средний возраст пациентов составил 56,6 ± 12,9 года. Из 45 выполненных процедур 9 (20%) были повторными аблациями при рецидивирующей ФП. Все процедуры, выполненные в этой серии, включали картирование ЛП и аблацию с помощью 36-полюсного комбинированного картирования высокой плотности и импульсного РЧ-аблационного катетера HD Mesh. В результате доступ был выполнен в 173 (99%) из 174 целевых

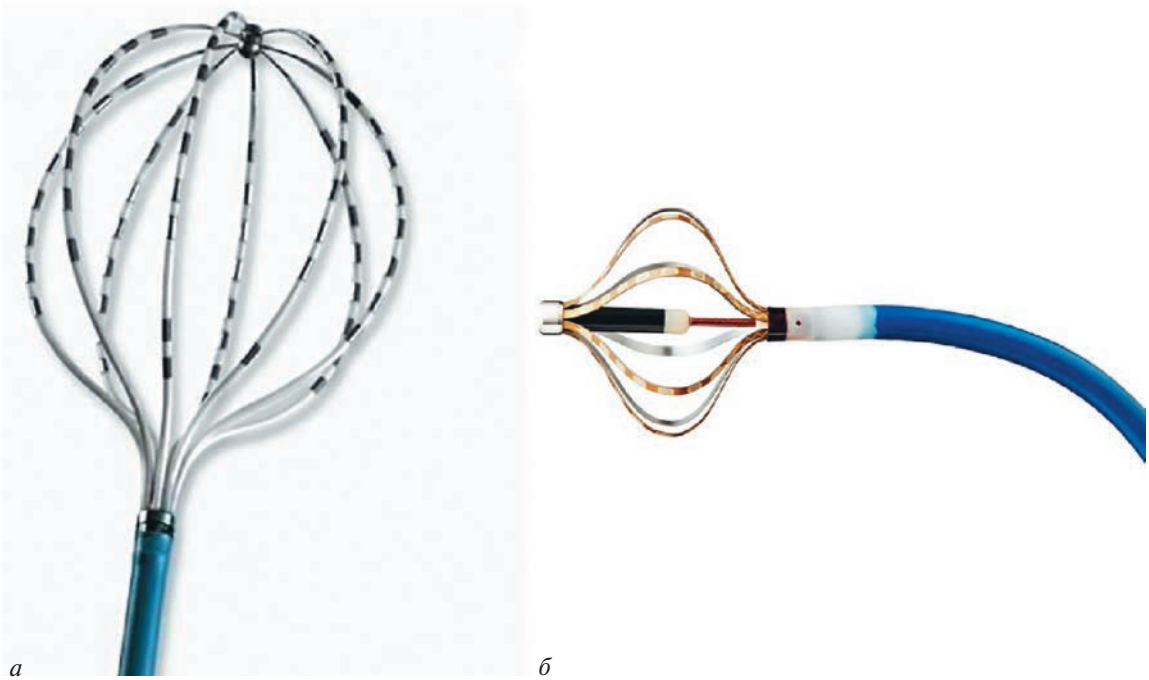

Рис. 3. Многополюсные катетеры в виде «корзины»:

а – катетер Constellation (Boston Scientific, США) диаметром 8 Fr имеет 8 «струн», на каждой из которых имеются 8 униполярных электродов (всего 64 электрода). Катетеры в развернутом состоянии – размером от 31 до 75 мм в диаметре. Длина катетера составляет от 90 до 130 см; *б* – катетер INTELLAMAP ORION (Boston Scientific, США) диаметром 8,5 Fr имеет 8 «струн», на каждой из которых имеются 8 униполярных электродов (всего 64 электрода). Катетер в развернутом состоянии составляет 22 мм в диаметре. Длина катетера – от 115 см

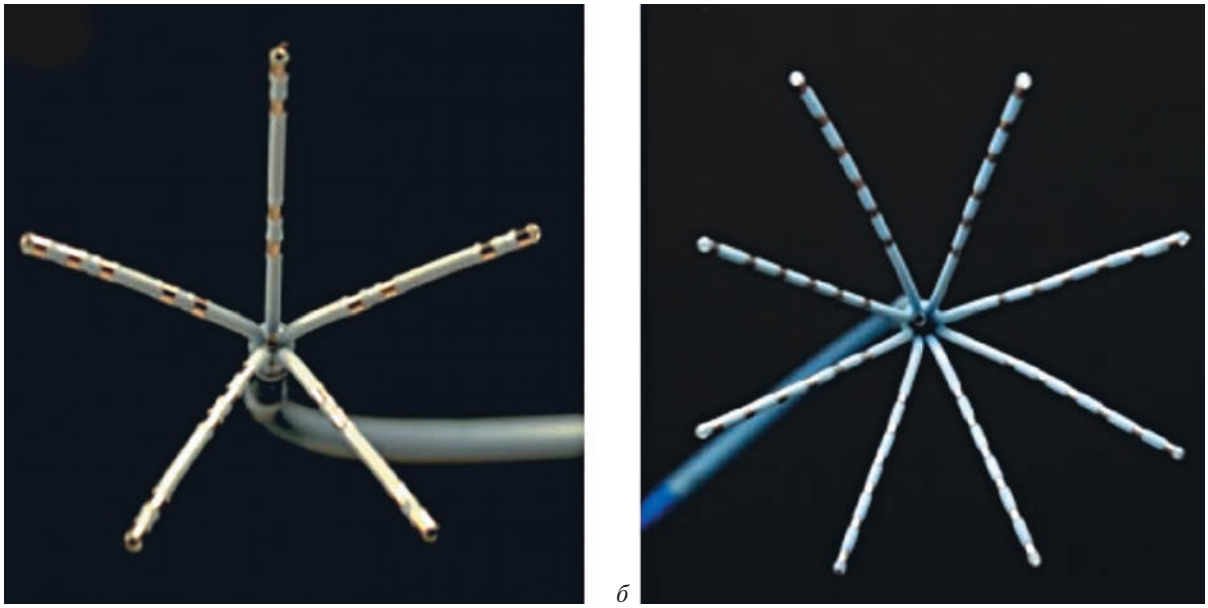

Рис. 4. Многополюсные катетеры в виде «звезды»:

а – катетер PentaRay (Biosense Webster Inc., США) имеет 5 «лучей», каждый из которых включает в себя 4 электрода площадью 2 мм^2 с чередующимся межэлектродным расстоянием 25 и 65 мм; *б* – катетер OctaRay (Biosense Webster Inc., США) имеет 8 «лучей», каждый из которых оснащен 6 электродами площадью 0,9 мм^2, а расстояние между электродами – 2,5 мм. «Лучи» катетера OctaRay распределяются равномернее

ЛВ. Средняя общая продолжительность процедуры составила 178,8 мин, время флюороскопии – 32,8 мин и время аблации – 39,0 мин. О каких-либо осложнениях не сообщалось [12].

A. Schirdewan et al. (2017 г.) включили в проспективное рандомизированное исследование пациентов с симптоматической пароксизмальной ФП, больным выполнялась сетчатая аблация и криобаллонная аблация ЛВ. При этом сравнивали эффективность и безопасность HD Mesh® (CR Bard, США) и катетера Arctic Front® (Medtronic, США). Состояние ритма сердца после ИЛВ тщательно отслеживалось в течение 1 года с использованием имплантируемого петлевого регистратора Reveal XT® (Medtronic, США). После 90-дневного периода наблюдения у 23 (62,2%) из 37 обследуемых пациентов (возраст в среднем 63,0 года; 41% – женщины) был как минимум один эпизод ФП. Наблюдалась тенденция к рецидивам ФП у пациентов, которым не была выполнена ИЛВ всех ЛВ ($p = 0,095$). В итоге 337 (59,5%) из 566 обнаруженных эпизодов аритмий представляли собой ФП. При этом сетчатый катетер был менее эффективен [13].

Lasso 2515 Variable Circular Mapping Catheter

R. Weerasooriya et al. (2011 г.) описали историю болезни 100 пациентов (86 мужчин, 14 женщин) в возрасте 55,7 ± 9,6 года, которым выполнялась ИЛВ с использованием Lasso 2515. Отсутствие аритмии после 1 процедуры катетерной аблации имело место в 40, 37 и 29% случаев через 1, 2 и 5 лет соответственно, с большинством рецидивов в течение первых 6 мес. У пациентов с длительно персистирующей ФП частота рецидивов была выше, чем у пациентов с пароксизмальной или персистирующей формой (доверительный интервал от 1,0 до 3,5; $p = 0,0462$). Всего было выполнено 175 процедур радиочастотной аблации (РЧА). Аритмия отсутствовала после последней процедуры катетерной аблации в 87, 81 и 63% случаев через 1, 2 и 5 лет соответственно [14].

K. Kettering и F. Gramley (2013 г.) обследовали 30 пациентов (22 пациента с пароксизмальной и 8 пациентов с персистирующей формой ФП), которые были повторно оперированы после первоначальной ИЛВ методом криоаблации. Процедуры повторной аблации выполняли с использованием системы навигации CARTO (Biosense Webster, США) и электрода Lasso 2515. При этом восстановление проведения электрического импульса было обнаружено в среднем в 2,9 ЛВ из всех ЛВ, где была выполнена ИЛВ во время первой операции. Все ЛВ были успешно изолированы. После выписки пациентам выполнялось холтеровское мониторирование через 3, 12 и 24 мес после РЧА. Через 2 года 73,3% пациентов были свободны от рецидива аритмии

(22 из 30). Серьезных осложнений не отмечено [15].

M. Kühne с коллегами (2016 г.) обследовали 30 пациентов (возраст 61 ± 12 лет, 73% мужчин) с ФП, у которых было документировано открытое овальное отверстие (ООО). При этом использовались система CARTO (Biosense Webster, США) и электрод Lasso 2515 без дополнительных методов визуализации в виде флюороскопии и ультразвука. После получения карты ПП, верхней полой вены и коронарного синуса электрод Lasso 2515 был проведен в ЛП через ООО. Карта ЛП и последующая ИЛВ также была выполнена без флюороскопии. Время, необходимое для картирования ПП, составило 9 ± 4 мин. Общее время процедуры составило 127 ± 37 мин. ИЛВ без флюороскопии была осуществлена у 26 (87%) из 30 пациентов. У 4 пациентов рентгеноскопия была необходима для доступа к ЛП, ее общее время составило 5 ± 3 мин. Частота успеха 1 процедуры ИЛВ после периода наблюдения 12 мес составила 80% (24 из 30) [16].

Constellation Full Contact Mapping Catheter

K. Kumagai et al. (2006 г.) сообщили результаты исследования с участием 50 пациентов (35 мужчин, 15 женщин, средний возраст 57 ± 11 лет) с симптоматической пароксизмальной ФП, устойчивой к антиаритмическим препаратам (ААП). Использовалась нефлюороскопическая система навигации Astronomer (Boston Scientific, США). МКК был успешно введен во все правые и левые верхние ЛВ, все левые нижние ЛВ и только в 42 правые нижние ЛВ. Потенциалы были обнаружены в 192 ЛВ. РЧА проводилась с использованием 4-миллиметрового катетера с достижением целевых параметров (температура 50° С, максимальная мощность 30 Вт, 30–60 с в каждом устье ЛВ). ИЛВ была успешно выполнена в 192 целевых ЛВ (в среднем 3,8 ЛВ на пациента). Среднее общее время абляции и количество воздействий, необходимых для достижения полной изоляции на 1 ЛВ, составили 11 ± 6 мин и 19 ± 12 раз для левой верхней ЛВ, 8 ± 4 мин и 11 ± 7 раз для правой верхней ЛВ, 6 ± 4 мин и 9 ± 7 раз для левой нижней ЛВ и 6 ± 5 мин и 9 ± 6 раз для правой нижней ЛВ. Средняя общая продолжительность процедуры составила 212 ± 70 мин, а среднее общее время рентгеноскопии – 60 ± 25 мин. После первой РЧА ФП рецидивировала у 14 (28%) из 50 пациентов. Повторная РЧА была выполнена через 38 ± 7 сут после первой процедуры у 12 пациентов, и восстановление проводимости в ЛВ-ЛП было отмечено в 24 (50%) из 48 ЛВ. Через 12 мес после последней РЧА 40 (80%) пациентов были свободны от ФП без приема ААП. Еще 6 (12%) пациентов были свободны от ФП на фоне ААП, которые до РЧА были неэффективными [10].

T. Yamada (2007 г.) сообщает о 200 больных (возраст 58 ± 11 лет) с симптоматической пароксизмальной ($n = 147$) или персистирующей ($n = 53$) ФП, устойчивой к ААП I или III класса. После постановки МКК осуществлялось построение трехмерной карты и далее ИЛВ. Для этого была использована навигационная система Astronomer (Boston Scientific, США). РЧА проводилась с использованием 8-миллиметрового катетера с достижением целевых параметров (температура 55° С, максимальная мощность 40 Вт, 60 с в каждом устье ЛВ). ФП рецидивировала (без приема ААП) после первой РЧА у 8 (31%) из 26 пациентов, которые перенесли успешную сегментарную ИЛВ (5 с пароксизмальной и 3 с персистирующей ФП), и у 5 (26%) из 19 пациентов, которые перенесли успешную циркулярную ИЛВ (1 с пароксизмальной и 4 с персистирующей ФП). В общей сложности 124 пациентам выполнили сегментарную ИЛВ. В среднем через 14 ± 5 мес после первой процедуры 78 (63%) из этих пациентов (73% с пароксизмальной и 30% с персистирующей ФП) не имели симптоматической ФП на фоне отмены ААП. В целом 76 пациентов перенесли циркулярную ИЛВ. В среднем через 14 ± 5 мес после первой процедуры 60 (79%) из этих пациентов (85% с пароксизмальной и 65% с персистирующей ФП) не имели симптоматической ФП на фоне отмены ААП. Вторая процедура РЧА была выполнена у 41 из оставшихся 62 пациентов с рецидивирующей ФП. В среднем через 10 ± 3 мес после последней процедуры РЧА 95 (77%) из 124 пациентов, которым выполнялась сегментарная ИЛВ (82% с пароксизмальной и 60% с персистирующей ФП), не имели симптоматической ФП на фоне отмены ААП. Кроме того, у 65 (85%) из 76 пациентов, которым выполнялась циркулярная ИЛВ (91% с пароксизмальной и 74% с персистирующей ФП), не было симптоматической ФП на фоне отмены ААП [17].

D. Krummen et al. (2016 г.) изучили фокусную импульсацию и роторную модуляцию (ФИРМ) с использованием систем навигации EnSite NavX (St. Jude Medical, США), CARTO (Biosense

Webster, США) и МКК Constellation для определения зон, поддерживающих ФП, с последующей их абляцией (ФИРМ+ИЛВ). Они также провели сравнительный анализ с данными группы пациентов, которым выполнили обычную ИЛВ. Всего в анализ было включено 625 случаев: 325 ФИРМ+ИЛВ и 300 ИЛВ. Мужчин в группе ФИРМ+ИЛВ было больше (83% против 66%, $p<0{,}001$), также в этой группе было больше пациентов с постоянной формой ФП (26% против 13%, $p<0{,}001$). Общее время абляции было больше в группе ФИРМ+ИЛВ (62±22 мин) по сравнению с ИЛВ (52±18 мин, $p=0{,}03$). Частота основных и незначительных осложнений в группе ФИРМ+ИЛВ (4,3%) была аналогична таковой в группе ИЛВ (4,0%, $p=1$). Не было зарегистрировано ни одного летального исхода. Частота осложнений, потенциально связанных с использованием МКК, была невысокой и аналогичной показателю в группе, в которой не использовались МКК ($p=0{,}5$) [18].

N. Child с коллегами (2018 г.) 14 пациентам с длительно персистирующей ФП (средний возраст 61±8 лет) провели одновременное биатриальное контактное картирование с помощью системы EnSite NavX (St. Jude Medical, США) и электрода Constellation. Предсердные электрограммы были преобразованы в «фазу», затем выполнено пространственно-временное картирование, чтобы идентифицировать фазовые особенности распространения электрического импульса. «Фазы» были расположены в обоих предсердиях, но по большей части – в ЛП (779±302 – ЛП, 552±235 – ПП; $p=0{,}015$). Максимальная продолжительность «фазы» составляла 1150 мс. Хотя у отдельных пациентов имелись признаки локальной кластеризации «фаз», в целом они были распределены по всей поверхности в обоих предсердиях без четкой анатомической предрасположенности [19].

INTELLAMAP ORION™ Mapping Catheter

L. Mantziari et al. (2015 г.) проанализировали 20 случаев аритмий (7 пациентов с предсердной тахикардией (ПТ), 8 – с ФП, 3 – с желудочковой тахикардией (ЖТ) и 2 – с желудочковой экстрасистолией (ЖЭ). В результате было построено 30 карт ПП, полученных за 11 (4–15) мин и состоявших из 7220 (3467–10947) точек; 22 карты ЛП – за 11 (6–19) мин из 7818 (4379–12262) точек и 10 карт левого желудочка – за 37 (14–43) мин из 8709 (2605–15514) точек. Катетер достигал всех областей интереса. Каких-либо осложнений не наблюдалось. Коррекция автоматической аннотации была выполнена в 0,02% точек на 4 из 62 карт. Использовалась система Rhythmia, которая позволила выявить риентри при ПТ, идентифицировать разрывы на линейных повреждениях, очаги ЖЭ и каналы медленной проводимости в желудочковом рубце [20].

I. García-Bolao et al. (2018 г.) описали результаты лечения 108 пациентов, которые были включены в нерандомизированное исследование. Авторы оценивали уровень прорывов электрического импульса и повторного электрического соединения в зоне ЛП-ЛВ с помощью систем электроанатомического картирования высокой плотности (ЭКВП) по сравнению с контрольной группой, в которой выполняли обычное нефлюороскопическое пособие с циркулярным многополярным катетером (ЦМК). Авторы использовали систему нефлюороскопической навигации Rhythmia. В группе ЭКВП адекватная регистрация прорывов электрического импульса в зоне ЛП-ЛВ была отмечена в 61,0% ЛВ (86 из 141), эта цифра значительно выше, чем при анализе записанных сигналов ЦМК (39,7%, 48 из 121; $p=0{,}001$). Количество РЧ-воздействий и общее время РЧА также были значительно ниже в группе ЭКВП (12,46±6,1 против 15,63±7,7 и 7,61±3 мин против 9,29±5 мин; $p=0{,}02$ и $p=0{,}03$ соответственно). Через 6 мес наблюдения не было выявлено статистически значимых различий в рецидиве ФП или любой другой ПТ между группой ЭКВП (8 пациентов, 14,8%) и контрольной группой (16 пациентов, 29,6%; $p=0{,}104$) [21].

K. Lackermair с коллегами (2018 г.) ретроспективно проанализировали результаты лечения 400 пациентов с помощью навигационной системы Rhythmia. Пациентам была выполнена абляция ФП ($n=202$), типичного ($n=16$) или атипичного трепетания предсердий (ТП) ($n=49$), ЖТ ($n=48$), ЖЭ ($n=35$), пучков Кента ($n=14$), двойных путей атриовентрикулярного узла ($n=4$) и фокусной ПТ ($n=32$). Использование системы Rhythmia было технически выполнимо и безопасно, с общей частотой осложнений 2,25%. Начальные ограничения в маневренности катетера были быстро преодолены, о чем свидетельствует значительное уменьшение времени рентгеноскопии при сравнении первой с последней третью пациентов, перенесших только процедуру ИЛВ (20 мин против 14 мин, $p=0{,}02$), использование контрастного

вещества (50 мл против 40 мл; $p < 0{,}01$) и (незначительно) меньшее время процедуры (194 мин по сравнению с 170 мин; $p = 0{,}12$). Удаление сложных левых предсердных, фокальных и ЖТ обеспечивалось надежным автоматическим анализом большого количества электрограмм [22].

PentaRay® NAV Catheter

J. Seitz et al. (2017 г.) проспективно проанализировали данные 105 пациентов, поступивших для аблации ФП. ФП последовательно картировали в обоих предсердиях с помощью 20-полюсного катетера PentaRay и системы навигации CARTO. Авторы отметили и удалили только области, отражающие дисперсию электрограммы во время ФП. Результаты сравнивали с традиционной ИЛВ. Чтобы установить механизм, лежащий в основе пространственно-временной дисперсии электрограмм ФП, авторы провели реалистичное численное моделирование драйверов ФП в двухмерной модели и оптическое картирование ФП, связанных с рубцовой тканью предсердий. В итоге аблация в областях рассеивания позволила прервать ФП у 100 из 105 пациентов. В результате аблации 17 ± 10% поверхности ЛП и через 18 мес наблюдения частота рецидивов аритмии составляла 15% после 1,4 ± 0,5 процедуры на пациента против 41% после 1,5 ± 0,5 процедуры на пациента при традиционной ИЛВ ($p < 0{,}001$), время РЧА составило 49 ± 21 мин против 85 ± 34,5 мин ($p = 0{,}001$), длительность процедуры – 168 ± 42 мин против 230 ± 67 мин ($p < 0{,}0001$). В экспериментах по моделированию и оптическому картированию виртуальные записи, полученные с помощью PentaRay, показали, что дисперсия электрограмм в основном регистрируется в непосредственной близости от драйвера [23].

S. Bun et al. (2018 г.) проанализировали все выполненные ими процедуры аблации ФП с использованием катетера PentaRay и системы навигации CARTO, а также традиционной ИЛВ. Среднее количество точек составило 449 ± 520 в течение 14 ± 6 мин в группе PentaRay ($n = 17$) против 42 ± 18 ($p < 0{,}0001$) в течение 33 ± 25 мин ($p = 0{,}04$) в группе ИЛВ ($n = 17$). Время аблации было короче в группе PentaRay (760 ± 540 с против 1347 ± 962 с; $p = 0{,}037$). Однако время процедуры и рентгеноскопии существенно не различалось между группами PentaRay и ИЛВ: 253 ± 77 мин против 267 ± 73 мин ($p = 0{,}80$) и 13,1 ± 8,0 мин против 15,1 ± 10,0 мин ($p = 0{,}98$) соответственно. Рецидив аритмии произошел у меньшего числа пациентов в группе PentaRay (0 против 23,5%; $p = 0{,}033$) в течение среднего периода наблюдения, составлявшего почти 1 год [24].

D. Calvo et al. (2017 г.) описали результаты лечения 13 пациентов с длительно персистирующей ФП (12–72 мес), которым проводилось картирование ЛП и ПП с помощью системы CARTO и катетера PentaRay. В работе были отражены роторы ФП. Область ротора была определена как область, отражающая по меньшей мере 3 последовательных поворота. Аблация проводилась путем ИЛВ с линейной аблацией внелегочных доменов ротора. Авторы определили 19 роторных доменов у 10 пациентов (1,8 ± 1,1 на пациента; 7 в ПП против 12 в ЛП; 15 внелегочных). В целом роторные домены (9,2 ± 2,2 оборота) показали более высокую частоту активации (6,41 (95% доверительный интервал 6,24–6,57) Гц, чем нероторные домены (6,17 (95% доверительный интервал 6,1–6,23) Гц; $p = 0{,}021$). Аблация доменов ротора (линия аблации – 3,5 ± 0,9 см) эффективно снижала частоту активации как в ипсилатеральном, так и в контралатеральном предсердиях ($p < 0{,}05$ для обоих), в отличие от аблации доменов без ротора. Конверсия в синусовый ритм во время РЧА наблюдалась у 2 пациентов после аблации роторных доменов. Через 1 год наблюдения у 70% пациентов сохранялся синусовый ритм (85% не принимали ААП) [25].

M. Qin с коллегами (2019 г.) описали результаты лечения 98 пациентов с пароксизмальной ФП, которые были разделены на две группы: 1-я группа перенесла ИЛВ ($n = 49$), а 2-я – ИЛВ плюс аблацию драйвера ($n = 49$). Области драйвера были определены как кластеры биполярных электрограмм, которые демонстрировали пространственный разброс дисперсии по средней длине цикла ФП при проведении минимум 3 смежных биполярных катетеров PentaRay. Использовалась система навигации CARTO. Во время процедуры наиболее значимыми областями драйвера до ИЛВ были крыша ЛП ($n = 27$; 55,1%), устье ЛВ ($n = 23$; 46,9%) и задняя стенка ЛП ($n = 11$; 22,4%). ИЛВ позволила устранить все драйверы в устьях ЛВ, но купировать ФП только у 30,4% в группе драйверов. Частота купирования ФП в группе аблации драйвера была значительно выше, чем в группе ИЛВ (93,9% против 40,6%; $p < 0{,}001$). Свобода от эпизодов ПТ

при однократной процедуре через 6 мес была значительно выше в группе аблации драйвера, чем в группе ИЛВ (91,6% против 72,4%; $p=0,02$) [26].

S. Honarbakhsh et al. (2019 г.) выполнили аблацию пациентам с ПТ и персистирующей ФП с использованием системы навигации CARTO и элетрода PentaRay. Фокусная активация или область интереса (ОИ) была определена как равная двум или более последовательным фокусным активациям на 1 электроде с морфологией *QS* на униполярной электрограмме. ОИ были определены у 5 пациентов с фокусной ПТ. При этом 28 пациентов с ФП имели 35 очаговых драйверов, идентифицированных по картам волнового фронта, с «ответом» на аблацию (16 циклов замедления и 19 циклов прекращения пароксизма ФП). Тридцать (86%) очаговых активаций были обнаружены на картах ОИ, и 22 (73%) из этих 30 очаговых драйверов были идентифицированы как ОИ. Эти драйверы по сравнению с участками, которые не были определены как ОИ, имели бóльшую временную стабильность (3,6±0,6 с против 2,7±0,6 с; $p<0,001$), более высокую частоту рецидивов (12,4±2,7 с против 7,2±0,9 с; $p<0,001$) и чаще были связаны с прекращением ФП ($p<0,001$) [27].

OctaRay® Catheter

J. Sroubek et al. (2019 г.) в эксперименте выполнили картирование ПП у 8 здоровых свиней с помощью катетеров OctaRay и PentaRay до и после создания аблационных линий с преднамеренными промежутками. Были сопоставлены базовые характеристики отображения, включая амплитуду электрограмм, продолжительность, количество электрограмм и время отображения. Были созданы постаблационные карты, и характеристики электрограмм непрерывных линий и разрывов были сопоставлены с картиной патологии. По сравнению с PentaRay, OctaRay позволил собрать больше электрограмм на карту (2178±637 против 1046±238; $p<0,001$) при меньшей продолжительности картирования (3,2±0,79 мин против 6,9±2,67 мин; $p<0,001$). В здоровых предсердиях OctaRay позволил зафиксировать более низкую амплитуду биполярного напряжения (1,96±1,83 мВ против 2,41±1,92 мВ; $p<0,001$), в то время как аблационные разрывы характеризовались более высокой амплитудой напряжения (1,24±1,12 мВ против 1,04±1,27 мВ; $p<0,001$). Аблационные разрывы были одинаково идентифицированы обоими катетерами ($p=1,0$). Частота «ложных зазоров», определявшаяся как несостоятельные аблационные линии с увеличенной амплитудой напряжения, была более высокой у PentaRay (6 против 2) и являлась результатом ошибочного анализа электрограмм в дальнем поле [28].

Заключение

Многополюсные катетеры нового поколения безопасны и эффективны. В современной литературе сообщается об успешном развертывании этих катетеров во всех ЛВ (иногда бывают трудности с установкой в ПНЛВ).

Ни в каких исследованиях не сообщалось о каких-либо проблемах с точностью 3D-изображений, передаваемых многополюсными катетерами нового поколения через навигационную систему. В целом, в сообщениях и исследованиях отмечают высокую частоту успеха (от 98,7 до 100%) при выполнении ИЛВ с использованием катетеров нового поколения.

Основываясь на имеющихся данных, можно рекомендовать использовать катетеры нового поколения с учетом их способности идентифицировать прорывы электрического импульса, подтверждать устранение этих прорывов и идентифицировать нелегочные очаги ФП.

Конфликт интересов

Конфликт интересов не заявляется.

Библиографический список [References]

1. Филатов А.Г., Тарашвили Э.Г. Эпидемиология и социальная значимость фибрилляции предсердий. *Анналы аритмологии*. 2012; 9 (2): 5–13.
[Filatov A.G., Tarashvili E.G. Epidemiology and social significance of atrial fibrillation. *Annaly Aritmologii (Annals of Arrythmology)*. 2012; 9 (2): 5–13 (in Russ.).]
2. Диагностика и лечение фибрилляции предсердий. В кн: Клинические рекомендации по проведению элетрофизиологических исследований, катетерной аблации и применению имплантируемых антиаритмических устройств. 3-е изд. М.: МАКС Пресс; 2013: 367–554.
[Diagnostics and treatment of atrial fibrillation. In: Clinical guidelines for the conduct of eletrophysiological studies, catheter ablation and the use of implantable antiarrhythmic devices. 3th ed. Moscow: MAKS Press; 2013: 367–554 (in Russ.).]
3. Rodgers M., McKenna C., Palmer S., Chambers D., Van Hout S., Golde S. et al. Curative catheter ablation in atrial fibrillation and typical atrial flutter: systematic review and economic evaluation. *Health Technol. Assessment*. 2008; 12: I–8. DOI: 10.3310/hta12340
4. Haissaguerre M., Shah D., Jaïs P., Hocini M., Yamane T., Deisenhofer I. et al. Electrophysiological breakthroughs from the left atrium to the pulmonary veins. *Circulation*. 2000; 102: 2463–5. DOI: 10.1161/01.CIR.102.20.2463
5. Pappone C., Santinelli V. Multielectrode basket catheter: a new tool for curing atrial fibrillation? *Heart Rhythm*. 2006; 3: 385–6. DOI: 10.1016/j.hrthm.2006.02.015
6. Arentz T., von Rosenthal J., Blum T., Stockinger J., Burkle G., Weber R. et al. Feasibility and safety of pulmonary vein isolation

using a new mapping and navigation system in patients with refractory atrial fibrillation. *Circulation*. 2003; 108: 2484–90. DOI: 10.1161/01.CIR.0000097118.75179.83
7. Purerfellner H. Pulmonary vein stenosis: still the Achilles heel of ablation for atrial fibrillation? *Eur. Heart J*. 2005; 26: 1355–7. DOI: 10.1093/eurheartj/ehi313
8. Филатов А.Г., Голухова Е.З., Рябинина М.Н., Ковалев А.С. Случай успешной радиочастотной аблации атипичного левопредсердного трепетания с использованием системы трехмерной нефлюороскопической навигации SJM EnSite Velocit. *Креативная кардиология*. 2014; 2: 60–70.
[Filatov A.G., Golukhova E.Z., Ryabinina M.N., Kovalev A.S. Successful radiofrequency ablation of atypical left atrial flutter via three-dimensional nonfluoroscopic navigational system SJM EnSite Velocity: a case report. *Kreativnaya Kardiologiya (Creative Cardiology)*. 2014; 2: 60–70 (in Russ.).]
9. Lickfett L., Schwab J., Lewalter T. Advanced mapping techniques in atrial fibrillation. *J. Interv. Cardiol. Electrophysiol.* 2008; 22: 155–9. DOI: 10.1007/s10840-008-9245-y
10. Kumagai K., Ogawa M., Noguchi H., Nakashima H., Zhang B., Miura S., Saku K. New approach to pulmonary vein isolation for atrial fibrillation using a multielectrode basket catheter. *Circ. J.* 2006; 70: 88–93. DOI: 10.1253/circj.70.88
11. Yamada T. Pulmonary vein isolation with a multielectrode basket catheter. *Indian Pacing Electrophysiol. J.* 2007; 7 (2): 97–109.
12. Lewalter T., Williams C., Likfett L. et al. Combined mapping and ablation with a high density mesh electrode catheter for atrial fibrillation: acute catheter performance from a german and austrian multicenter evaluation. https://www.researchgate.net/publication/242423373_Combined_Mapping_and_Ablation_with_a_High_Density_Mesh_Electrode_Catheter_for_Atrial (31 May 2014).
13. Schirdewan A., Herm J., Roser M., Landmesser U., Endres M., Koch L., Haeusler K.G. Loop recorder detected high rate of atrial fibrillation recurrence after a single balloon- or basket-based ablation of paroxysmal atrial fibrillation: results of the MACPAF study. *Front. Cardiovasc. Med.* 2017; 4: 4. DOI: 10.3389/fcvm.2017.00004
14. Weerasooriya R., Khairy P., Litalien J., Macle L., Hocini M., Sacher F. et al. Catheter ablation for atrial fibrillation. Are results maintained at 5 years of follow-up? *J. Am. Coll. Cardiol.* 2011; 57 (2): 160–6. DOI: 10.1016/j.jacc.2010.05.061
15. Kettering K., Gramley F. Catheter ablation of atrial fibrillation: Radiofrequency catheter ablation for redo procedures after cryoablation. *World J. Cardiol.* 2013; 5 (8): 280–7. DOI: 10.4330/wjc.v5.i8.280
16. Kühne M., Knecht S., Mühl A., Reichlin T., Pavlović N., Kessel-Schaefer A. et al. Fluoroscopy-free pulmonary vein isolation in patients with atrial fibrillation and a patent foramen ovale using solely an electroanatomic mapping system. *PLoS ONE*. 2016; 11 (1): e0148059. DOI: 10.1371/journal.pone.0148059
17. Yamada T., Murakami Y., Okada T., Yoshida N., Ninomiya Yu., Toyama J. et al. Non-pulmonary vein epicardial foci of atrial fibrillation identified in the left atrium after pulmonary vein isolation. *PACE*. 2007; 30: 1323–30. DOI: 10.1111/j.1540-8159.2007.00865.x
18. Krummen D., Baykaner T., Schricker A., Kowalewski C.A.B., Swarup V., Miller J.M. et al. Multicentre safety of adding Focal Impulse and RotorModulation (FIRM) to conventional ablation for atrial fibrillation. *Europace*. 2017; 19: 769–74. DOI: 10.1093/europace/euw377
19. Child N., Clayton R., Roney C., Laughner J., Shuros A., Neuzil P. et al. Unraveling the underlying arrhythmia mechanism in persistent atrial fibrillation. *Circ.: Arrhythmia Electrophysiol.* 2018; 11 (6): e005897. DOI: 10.1161/CIRCEP.117.005897
20. Mantziari L., Butcher C., Kontogeorgis A., Panikker S., Roy K., Markides V. et al. Utility of a novel rapid high-resolution mapping system in the catheter ablation of arrhythmias. *JACC: Clin. Electrophysiol.* 2015; 1 (5): 411–20. DOI: 10.1016/j.jacep.2015.06.002
21. García-Bolao I., Ballesteros G., Ramos P., Menndez D., Erkiaga A., Neglia R. et al. Identification of pulmonary vein reconnection gaps with high-density mapping in redo atrial fibrillation ablation procedures. *Europace*. 2018; 20 (3): 351–8. DOI: 10.1093/europace/eux184
22. Lackermair K., Kellner S., Kellnar A., Riesinger L., Wakili R., Sinner M.F. et al. Initial single centre experience with the novel Rhythmia© high density mapping system in an all comer collective of 400 electrophysiological patients. *Int. J. Cardiol.* 2018; 272: 168–74. DOI: 10.1016/j.ijcard.2018.07.141
23. Seitz J., Bars C., Théodore G., Beurtheret S., Lellouche N., Bremondy M. et al. AF ablation guided by spatiotemporal electrogram dispersion without pulmonary vein isolation: a wholly patient-tailored approach. *J. Am. Coll. Cardiol.* 2017; 69 (3): 303–21. DOI: 10.1016/j.jacc.2016.10.065
24. Bun S., Delassi T., Latcu G., El Jamili M. A comparison between multipolar mapping and conventional mapping of atrial tachycardias in the context of atrial fibrillation ablation. *Arch. Cardiovasc. Dis.* 2018; 111 (1): 33–40. DOI: 10.1016/j.acvd. 2017.04.005
25. Calvo D., Rubín J., Pérez D., Morís C. Ablation of rotor domains effectively modulates dynamics of human. *Circ.: Arrhythmia Electrophysiol.* 2017; 10 (2): pii: e005740. DOI: 10.1161/CIRCEP.117.005740
26. Qin M., Lin R., Wu S., Liu X. Extra pulmonary vein driver mapping and ablation in paroxysmal atrial fibrillation by electrogram dispersion analysis. *J. Cardiovasc. Electrophysiol.* 2019; 30 (2): 164–70. DOI: 10.1111/jce.13784
27. Honarbakhsh S., Schilling R., Providencia R., Keating E., Sporton S., Lowe M. et al. Automated detection of repetitive focal activations in persistent atrial fibrillation: Validation of a novel detection algorithm and application through panoramic and sequential mapping. *J. Cardiovasc.Electrophysiol.* 2019; 30 (1): 58–66. DOI: 10.1111/jce.13752
28. Sroubek J., Rottmann M., Barkagan M., Leshem E., Shapira-Daniels A., Brem E. et al. A novel octaray multielectrode catheter for high-resolution atrial mapping: Electrogram characterization and utility for mapping ablation gaps. *J. Cardiovasc. Electrophysiol.* 2019; 30 (5): 749–57. DOI: 10.1111/jce.13867

Поступила 30.05.2019
Принята к печати 11.06.2019

© А.Г. ФИЛАТОВ, С.И. СТУПАКОВ, Э.Х. ШАФИЕВ, З.Ф. ФАТУЛАЕВ, Я.Б. ЯХЬЯЕВ, 2019
© АННАЛЫ АРИТМОЛОГИИ, 2019

УДК 616.125-008.313.2-089:616.145-007.253
DOI: 10.15275/annaritmol.2019.2.3

СЛУЧАЙ УСПЕШНОГО УСТРАНЕНИЯ ТРЕПЕТАНИЯ ПРЕДСЕРДИЙ У ПАЦИЕНТА С ДОБАВОЧНОЙ ВЕРХНЕЙ ПОЛОЙ ВЕНОЙ

Тип статьи: клинический случай

А.Г. Филатов, С.И. Ступаков, Э.Х. Шафиев, З.Ф. Фатулаев, Я.Б. Яхьяев

ФГБУ «Национальный медицинский исследовательский центр сердечно-сосудистой хирургии им. А.Н. Бакулева» (директор – академик РАН и РАМН Л.А. Бокерия) Минздрава России, Рублевское ш., 135, Москва, 121552, Российская Федерация

Филатов Андрей Геннадьевич, доктор мед. наук, заведующий лабораторией;
Ступаков Сергей Игоревич, доктор мед. наук, ст. науч. сотр., сердечно-сосудистый хирург;
Шафиев Эсан Хушкадамович, мл. науч. сотр., сердечно-сосудистый хирург, E-mail: cardio_33@mail.ru;
Фатулаев Замик Фахрудинович, канд. мед. наук, сердечно-сосудистый хирург;
Яхьяев Яхья Бийболатович, сердечно-сосудистый хирург

Трепетание предсердий является часто встречаемой аритмией, сопровождающейся учащенным сердцебиением, что приводит к развитию хронической сердечной недостаточности. Самой распространенной разновидностью этих аритмий выступает (истмусзависимое) трепетание предсердий. Эффективным методом лечения этой аритмии признана радиочастотная аблация кавотрикуспиального перешейка, при этом осуществляют стимуляцию коронарного синуса. При нормальном развитии венозной системы электрод для стимуляции коронарного синуса проводится через его устье, однако в редких случаях встречаются аномалии развития венозной системы, которые требуют иного способа постановки электродов. Одной из них является добавочная левая верхняя полая вена – частая врожденная аномалия венозной системы грудной клетки. Ее распространенность в общей популяции составляет около 0,3–0,5%. При добавочной левой верхней полой вене левая передняя вена впадает в коронарный синус. Часто эта аномалия является случайной находкой. Добавочная левая верхняя полая вена не требует хирургического вмешательства, если не вызывает нарушения гемодинамики. Присутствие добавочной левой верхней полой вены может повлиять на проведение радиочастотной аблации. Наличие данной аномалии влияет на тактику выполнения хирургического вмешательства. В связи с этим представляем настоящий клинический случай.

Ключевые слова: трепетание предсердий; добавочная левая верхняя полая вена; радиочастотная аблация.

A CASE REPORT OF THE SUCCESSFUL TREATING OF ATRIAL FLUTTER WHIS THE PERSISTENT LEFT-SIDED SUPERIOR VENA CAVA

A.G. Filatov, S.I. Stupakov, E.Kh. Shafiev, Z.F. Fatulaev, Ya.B. Yakh'yaev

Bakoulev National Medical Research Center for Cardiovascular Surgery of Ministry of Health of the Russian Federation, Rublevskoe shosse, 135, Moscow, 121552, Russian Federation

Andrey G. Filatov, Dr. Med. Sc., Head of Laboratory;
Sergey I. Stupakov, Dr. Med. Sc., Senior Researcher, Cardiovascular Surgeon;
Esan Kh. Shafiev, Junior Researcher, Cardiovascular Surgeon, E-mail: cardio_33@mail.ru;
Zamik F. Fatulaev, Cand. Med. Sc., Cardiovascular Surgeon;
Yakh'ya B. Yakh'yaev, Cardiovascular Surgeon

Atrial flutter (AF) is a frequent arrhythmia, AF is accompanied by a rapid heartbeat that leads to the development of chronic heart failure. The most common type of these arrhythmias is (isthmus-dependent) atrial flutter. Effective treatment of this arrhythmia is radiofrequency ablation (RFA) inferior isthmus, in this case, the stimulation of the coronary sinus, with the normal development of the venous system, the electrode for the stimulation of coronary sinus is carried out through the ostium of the coronary sinus, but in rare cases there

are anomalies of the development of the venous system, which require a different method of setting electrodes. One of the anomalies is an extension of the persistent left-sided superior vena cava is a frequent congenital anomaly of the venous system of the thorax, its prevalence in the general population is about 0.3–0.5% of patients.

Often this anomaly is a random find, it does not require surgery, if it does not cause hemodynamic disorders. The presence of persistent left-sided superior vena cava affect the conduct of RFA. The presence of this anomaly affects the tactics of surgery. In this regard, we present our clinical case.

Keywords: atrial flutter; persistent left-sided superior vena cava; radiofrequency ablation.

Введение

Трепетание предсердий (ТП) является одной из самых распространенных форм нарушения ритма сердца. Несмотря на то что ТП встречается сравнительно реже, чем ФП, в основе этой аритмии лежит механизм риентри [1, 2]. Данная аритмия сопровождается учащенным сердцебиением, появлением предсердно-желудочковой диссинхронии, что, в свою очередь, приводит к снижению качества жизни, развитию хронической сердечной недостаточности и увеличению смертности таких пациентов [3]. Различают две крупные группы ТП. Самой распространенной разновидностью этих аритмий является типичное (истмусзависимое) ТП, при котором в круг риентри вовлечен кавотрикуспидальный перешеек, в связи с чем эта аритмия, безусловно, требует устранения. Эффективным методом лечения данной аритмии является радиочастотная аблация (РЧА) кавотрикуспиального перешейка, при этом осуществляется воздействие непосредственно на субстрат аритмии с прерыванием пути движения патологического импульса. Критерием эффективности РЧА считается блокада проведения электрического импульса через кавотрикуспидальный перешеек. Если РЧА выполняют при синусовом ритме, то осуществляют стимуляцию коронарного синуса (КС) с оценкой распространения импульса по правому предсердию. При нормальном развитии венозной системы электрод для стимуляции КС проводится через его устье, которое расположено в перегородке правого предсердия в основании треугольника Коха, однако в редких случаях у пациента могут встречаться аномалии развития венозной системы сердца, из-за чего приходится выбирать иной способ постановки электродов. Одной из таких аномалий является добавочная левая верхняя полая вена (ДЛВПВ). Это частая врожденная аномалия венозной системы грудной клетки, ее распространенность в общей популяции составляет около 0,3–0,5%. В 82–92% случаев ДЛВПВ дренируется в КС и в 18–20% – в левое предсердие [4].

Наличие ДЛВПВ представляет собой врожденный порок развития, при котором левая передняя кардинальная вена впадает в левый рог КС (левый проток Кювьера) [5]. На рисунке 1 представлена анатомия развития этой аномалии. Как правило, ДЛВПВ является случайной находкой в клинической практике, поскольку в большинстве случаев эта аномалия не влияет на гемодинамику. Наличие ДЛВПВ у пациента может значимо повлиять на выполнение различных процедур, в частности, на проведение электрофизиологического исследования (ЭФИ) и РЧА, а также на выбор тактики хирургического вмешательства. В связи с этим представляем наш клинический случай.

Описание случая

Пациент Д., 47 лет, поступил в НМИЦССХ им. А.Н. Бакулева МЗ РФ с диагнозом: аритмогенная кардиомиопатия, синдром низкого сердечного выброса (фракция выброса левого желудочка (ФВ ЛЖ) 35%), постоянная форма трепетания предсердий I типа, хроническая сердечная недостаточность 2Б; функциональный класс сердечной недостаточности по NYHA – II. В анамнезе артериальная гипертен-

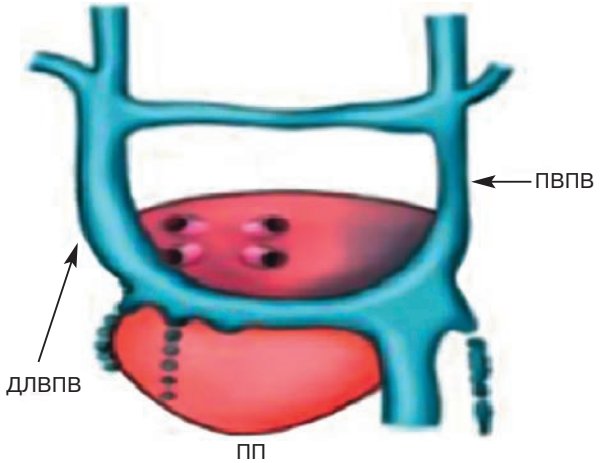

Рис. 1. Анатомия добавочной левой верхней полой вены

ПВПВ – правая верхняя полая вена; ДЛВПВ – добавочная левая верхняя полая вена; ПП – правое предсердие

зия с максимальным повышением АД до 160/110 мм рт. ст. В течение последнего года пациент отмечает учащенное сердцебиение. Пароксизмы аритмии начали беспокоить ежедневно, сопровождались головокружением, общей слабостью, потливостью (холодным потом). Принимаемые препараты на момент госпитализации: дигоксин, карведилол, анаприлин, бритомар, варфарин. На момент осмотра сознание ясное. Активность сохранена. Конституционные особенности – гиперстеник. Рост 174 см, вес 115 кг. Индекс массы тела равен 37,98. Строение тела правильное. Отеки нижних конечностей. Подкожная жировая клетчатка чрезмерно развита. Окраска кожных покровов – цианоз. Окраска слизистых не изменена. При физикальном обследовании органов и систем – без особенностей. Клинические анализы крови и мочи в пределах нормы.

На ЭКГ выявлен ритм ТП. Частота сердечных сокращений – 72 уд/мин. Положение электрической оси сердца – горизонтальное. Длина интервала *QRS* – 0,07 с. Без острой очаговой ишемической симптоматики. Ранее у пациента наблюдались ТП с различным проведением через атриовентрикулярный (АВ) узел: 1:1; 2:1; 3:1. ТП с частым проведением 1:1 сопровождалось значительным ухудшением самочувствия, усилением слабости и одышки, появлением учащенного сердцебиения (рис. 2). По данным ЭхоКГ выявлена дилатация правых камер сердца. Фракция выброса левого желудочка снижена и составляет 35%. Отмечается ДЛВПВ (расширена, диаметр 21 мм), впадает в КС. По данным чреспищеводной ЭхоКГ визуализируется левое предсердие (ЛП), ушко ЛП без дополнительных эхо-сигналов. Согласно селективной ангиографии коронарных артерий, тип кровоснабжения миокарда правый. Коронарные артерии без ангиографически значимых сужений.

Учитывая ухудшение общего состояния пациента, длительный анамнез аритмии, частые эпизоды ТП с проведением 1:1 на желудочки, низкую ФВ ЛЖ, отсутствие эффекта от медикаментозной терапии, консилиум принял решение выполнить РЧА кавотрикуспидального перешейка.

Операция

Пациент доставлен в операционную с ТП и частотой сердечных сокращений 71 уд/мин. Положен на операционный стол в горизонтальном положении. Верхняя конечность на стороне пункции подключичной вены приведена к туловищу, надплечье опущено с оттягиванием верхней конечности вниз, голова повернута в противоположную сторону приблизительно на 90°. Под местной анестезией *Sol. Novocaini* 0,5%, 20 мл по методике Сельдингера под рентгеноскопическим контролем была выполнена пункция левой подключичной вены, во время пункции проводник сразу попадал в ЛДВПВ, которая впадала в дистальный отдел КС.

Далее по проводнику в ЛДВПВ проведен интродьюсер, через который в КС проведен 10-полюсный электрод для стимуляции КС. Далее под местной анестезией *Sol. Novocaini* 0,5%, 40 мл по методике Сельдингера дважды пунктирована правая бедренная вена, через которую были проведены два интродьюсера: один для проведения 20-полюсного электрода, второй – для проведения аблационного электрода, 20-полюсный электрод проводился в полость правого предсердия и устанавливался по пограничному гребню, аблационный электрод устанавливался в область кавотрикуспидального перешейка.

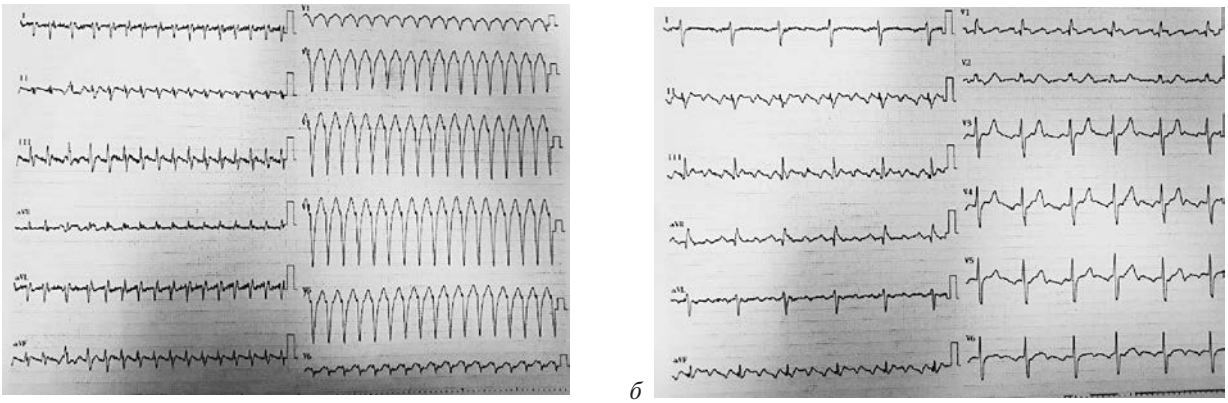

а *б*

Рис. 2. Пароксизм трепетания предсердий с различным проведением через атриовентрикулярный узел: с проведением на желудочки 1:1 (*а*); с проведением на желудочки 3:1 (*б*)

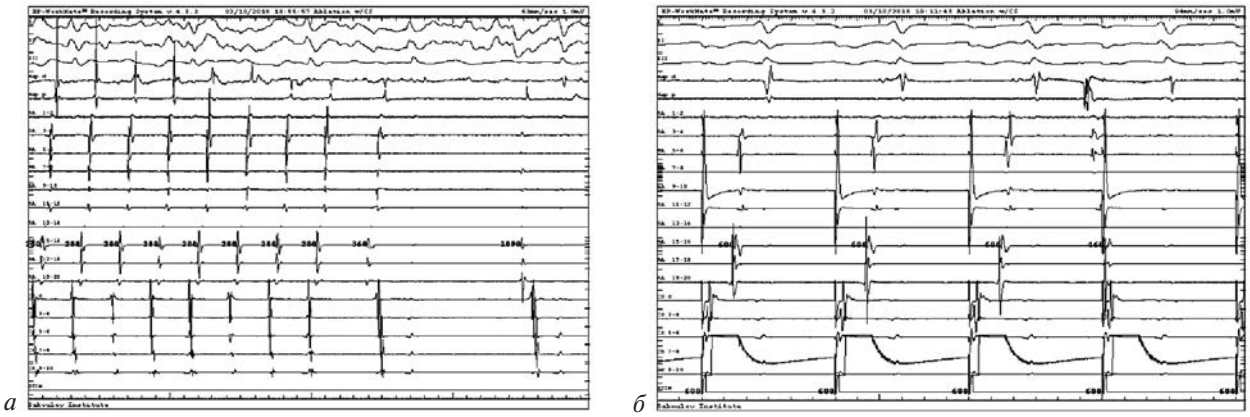

Рис. 3. Купирование трепетания предсердий во время РЧА кавотрикуспидального перешейка, резкое удлинение длительности цикла трепетания предсердий с последующим купированием в синусовый ритм (*а*); после восстановления синусового ритма во время стимуляции коронарного синуса (КС) на электроде, установленном по пограничному гребню, видна блокада проведения через кавотрикуспидальный перешеек (*б*)

Map 1-4 – аблационный электрод; CS d-10 – электрод в КС; RA 1-20 – электрод по пограничному гребню

Во время записи эндокардиальных спайков на электродах, установленных в КС, было зарегистрировано ТП I типа с длительностью цикла в предсердии 280 мс.

На ТП было выполнено 4 РЧ-воздействия с удовлетворительными параметрами (мощность 30–33 Вт, t 40–45° С, импеданс 95–105 Ом, общая длительность 11 мин) с помощью электрода Celsius Thermocool (Biosense Webster) для создания линейного повреждения правого перешейка. В момент аблации произошло внезапное удлинение длительности цикла ТП с 280 до 360 мс, после чего отмечено восстановление синусового ритма (рис. 3). Далее была выполнена стимуляция КС, во время которой регистрировалась двунаправленная блокада проведения в кавотрикуспидальном перешейке.

После выполнения процедуры РЧА кавотрикуспидального перешейка провели элекрофизиологическое исследование с целью поиска сопутствующих аритмий, а также для оценки состояния проводящей системы сердца. Во время исследования выполнялись следующие виды электрической стимуляции сердца: учащающая, сверхчастая и программированная стимуляция. В нашем случае антеградное проведение электрических импульсов осуществлялось по системе Гиса – Пуркинье. Антеградная точка Венкебаха составляла 290 мс. Антеградный эффективный рефрактерный период АВ-узла равнялся 220 мс. Ретроградное проведение по системе Гиса – Пуркинье отсутствовало.

Эффективный рефрактерный период правого желудочка составил 240 мс.

Методами учащающей, сверхчастой и программируемой стимуляции правого предсердия ТП индуцировать не удалось. Выполнена программируемая стимуляция правого желудочка двумя и тремя экстрастимулами, с базовой стимуляцией S1 – 600 и 450 мс, желудочковые тахикардии и фибрилляцию желудочков индуцировать не удалось. На этом процедура была завершена. Далее выполнили деканюляцию, гемостаз. Пациент переведен в отделение на синусовом ритме. В ходе дальнейшего наблюдения с контролем ЭКГ и ЭКГ с холтеровским мониторированием у пациента не было повторных эпизодов аритмии. По данным ЭхоКГ ФВ ЛЖ составляла 43%. Пациент выписан на 3-и сутки после операции под наблюдение кардиолога по месту жительства.

Обсуждение

Проведение интродьюсеров и электродов через ДЛВПВ имеет целый ряд особенностей. При проведении интродьюсера и в последующем электрода в КС возможны осложнения, связанные как с особенностями данной аномалии, так и со стандартными осложнениями, возникающими при проведении диагностических и аблационных электродов в сердце. Также возможны осложнения при пункции собственно подключичной вены [6]. К ним относятся: повреждение стенки самой вены как пункционной иглой, так и проводником и интродьюсером [7]. Пункция подключичной артерии встречается в 0,54% случаев, пневмоторакс – в 0,25%, гемоторакс – в 0,4% случаев; во время пункции возможна клинически значимая воздушная эмболия, которая

составляет около 0,35% всех осложнений; повреждение грудного лимфатического протока может возникать при пункции левой подключичной вены; травмы других органов и тканей встречаются крайне редко; об этих осложнениях имеются единичные сведения в литературе [8]. Угол отхождения ДЛВПВ имеет значение при проведении интродьюсера и электрода с точки зрения вероятного повреждения сосудов, иногда нет возможности провести электрод в КС. Из-за данной аномалии трудно добиться стабильного положения электрода в КС и, как следствие, адекватной стимуляции при проведении абляции кавотрикуспидального перешейка. В этом случае может потребоваться увеличение амплитуды и длительности стимулирующего импульса, что может привести к нежелательной стимуляции желудочков.

Заключение

В нашем случае ангиографию не выполняли, так как при помощи ЭхоКГ была выявлена ДЛВПВ с дренированием в КС. Также не возникло трудностей при проведении проводника и электрода через ДЛВПВ. Удалось также добиться адекватной стимуляции в процессе абляции и оценки двунаправленной блокады проведения электрического импульса в кавотрикуспидальном перешейке. После операции осложнений, связанных с данной венозной аномалией, зарегистрировано не было.

Мы пришли к следующим выводам:

1) ЭФИ с РЧА кавотрикуспидального перешейка является эффективным методом лечения ТП;

2) ДЛВПВ не всегда может быть препятствием для проведения электрода в коронарный синус при выполнении ЭФИ с РЧА;

3) снижение ФВ ЛЖ, как известно, может быть обусловлено различными факторами. В частности, к таким факторам относятся предсердные аритмии, одной из которых является ТП.

На момент операции пациент находился в стабильном состоянии, а учитывая эпизоды с проведением 1:1 в анамнезе, сопровождавшиеся ухудшением общего состояния и тяжелой субъективной переносимостью, мы выполнили РЧА кавотрикуспидального перешейка.

Конфликт интересов

Конфликт интересов не заявляется.

Библиографический список

1. Stiell I.G., Clement C.M., Rowe B.H., Brison R.J., Wyse D.G., Birnie D. et al. Outcomes for Emergency Department patients with recent-onset atrial fibrillation and flutter treated in Canadian Hospitals. *Ann. Emerg. Med.* 2017; 69 (5): 562–71.e2. DOI: 10.1016/j.annemergmed.2016.10.013
2. Hamilton A., Clark D., Gray A., Cragg A., Grubb N., Emergency Medicine Research Group, Edinburgh (EMERGE). The epidemiology and management of recent-onset atrial fibrillation and flutter presenting to the Emergency Department. *Eur. J. Emerg. Med.* 2015; 22 (3): 155–61. DOI: 10.1097/MEJ.0000000000000198
3. Bertomeu-González V., Castillo-Castillo J. Atrial flutter, time to acknowledge its own identity. *Int. J. Clin. Pract.* 2018; 72 (11): e13266. DOI: 10.1111/ijcp.13266
4. Бураковский В.И., Бокерия Л.А. (ред.) Сердечно-сосудистая хирургия. М.: Медицина; 1989: 365–6.
5. Бокерия Л.А., Бокерия О.Л., Аверина И.И., Санакоев М.К. Редкий случай аномального дренажа добавочной левосторонней верхней полой вены в левое предсердие в сочетании с аномальным впадением левой печеночной вены в коронарный синус. *Бюллетень НЦССХ им. А.Н. Бакулева РАМН. Сердечно-сосудистые заболевания.* 2013; 14 (1): 63–8.
6. McGee D.C., Gould M.K. Preventing complication of central venous catheterization. *N. Engl. J. Med.* 2003; 348: 1123–33.
7. Сухоруков В.П., Бердикян А.С., Эпштейн С.Л. Пункция и катетеризация вен. Традиционные и новые технологии. *Вестник интенсивной терапии.* 2001; 2: 83–7.
8. Процедуры и техники в неотложной медицине. Под ред. Р. Ирвина, Дж. Риппе, Ф. Кёрли, С. Херда. М.; 2010: 392–4.

References

1. Stiell I.G., Clement C.M., Rowe B.H., Brison R.J., Wyse D.G., Birnie D. et al. Outcomes for Emergency Department patients with recent-onset atrial fibrillation and flutter treated in Canadian Hospitals. *Ann. Emerg. Med.* 2017; 69 (5): 562–71.e2. DOI: 10.1016/j.annemergmed.2016.10.013
2. Hamilton A., Clark D., Gray A., Cragg A., Grubb N., Emergency Medicine Research Group, Edinburgh (EMERGE). The epidemiology and management of recent-onset atrial fibrillation and flutter presenting to the Emergency Department. *Eur. J. Emerg. Med.* 2015; 22 (3): 155–61. DOI: 10.1097/MEJ.0000000000000198
3. Bertomeu-González V., Castillo-Castillo J. Atrial flutter, time to acknowledge its own identity. *Int. J. Clin. Pract.* 2018; 72 (11): e13266. DOI: 10.1111/ijcp.13266
4. Burakovskiy V.I., Bockeria L.A. (Eds.) Cardiovascular surgery. Moscow: Meditsina; 1989: 365–6 (in Russ.).
5. Bockeria L.A., Bockeria O.L., Averina I.I., Sanakoev M.K. Rare case of anomalous connection of accessory left superior vena cava with left atrium combined with anomalous connection of left hepatic vein with coronary sinus. *Cardiovascular Diseases. The Bulletin of Bakoulev Center. Cardiovascular Surgery.* 2013; 14 (1): 63–8 (in Russ.).
6. McGee D.C., Gould M.K. Preventing complication of central venous catheterization. *N. Engl. J. Med.* 2003; 348: 1123–33.
7. Sukhorukov V.P., Berdikyan A.S., Epshtejn S.L. Puncture and catheterization of veins. Traditional and new technologies. *Vestnik Intensivnoy Terapii (Intensive Care Herald).* 2001; 2: 83–7 (in Russ.).
8. Procedures and techniques in intensive care medicine. Ed. R.S. Irvin, J.M. Rippe, F.J. Curley, S.O. Heard. Moscow; 2010: 392–4 (in Russ.).

Поступила 09.04.2019
Принята к печати 18.04.2019

© Г.Р. МАЦОНАШВИЛИ, С.Ю. СЕРГУЛАДЗЕ, И.В. ПРОНИЧЕВА, Т.Р. МАЦОНАШВИЛИ, В.Г. СУЛАДЗЕ, 2019

© АННАЛЫ АРИТМОЛОГИИ, 2019

УДК 616.127-007.253-089:616.125.4
DOI: 10.15275/annaritmol.2019.2.4

СЛУЧАЙ УСПЕШНОГО УСТРАНЕНИЯ ПЕРЕДНЕСЕПТАЛЬНОГО ДОПОЛНИТЕЛЬНОГО ПРЕДСЕРДНО-ЖЕЛУДОЧКОВОГО СОЕДИНЕНИЯ ИЗ НЕКОРОНАРНОГО СИНУСА ВАЛЬСАЛЬВЫ

Тип статьи: клинический случай

Г.Р. Мацонашвили, С.Ю. Сергуладзе, И.В. Проничева, Т.Р. Мацонашвили, В.Г. Суладзе

ФГБУ «Национальный медицинский исследовательский центр сердечно-сосудистой хирургии им. А.Н. Бакулева» (директор – академик РАН и РАМН Л.А. Бокерия) Минздрава России, Рублевское ш., 135, Москва, 121552, Российская Федерация

Мацонашвили Георгий Рафаэлович, канд. мед. наук, науч. сотр., E-mail: mazzzone@yandex.ru;
Сергуладзе Сергей Юрьевич, доктор мед. наук, ст. науч. сотр., заведующий отделением;
Проничева Ирена Владимировна, канд. мед. наук, ст. науч. сотр.;
Мацонашвили Теймурази Рафаэлович, канд. мед. наук, врач – сердечно-сосудистый хирург;
Суладзе Владимир Георгиевич, ординатор

Радиочастотная аблация дополнительного предсердно-желудочкового соединения является высокоэффективной и безопасной процедурой у пациентов с различными формами синдрома предвозбуждения желудочков. Тем не менее с технической точки зрения устранение некоторых пучков может быть достаточно затруднительным вследствие их близкого расположения к нормальной проводящей системе, в частности пучков переднесептальной локализации. В данном клиническом случае представлен пример успешного устранения переднесептального дополнительного предсердно-желудочкового соединения у пациентки 16 лет доступом из области некоронарного синуса Вальсальвы.

Ключевые слова: синдром Вольфа–Паркинсона–Уайта; переднесептальное дополнительное предсердно-желудочковое соединение; радиочастотная аблация; некоронарный синус Вальсальвы.

CASE OF SUCCESSFUL ELIMINATION OF THE IDIOPATHIC EPICARDIAL VENTRICULAR ARITHMY WITH ACCESS FROM THE GREAT CARDIAC VEIN

G.R. Matsonashvili, S.Yu. Serguladze, I.V. Pronicheva, T.R. Matsonashvili, V.G. Suladze

Bakoulev National Medical Research Center for Cardiovascular Surgery of Ministry of Health of the Russian Federation, Rublevskoe shosse, 135, Moscow, 121552, Russian Federation

Georgiy R. Matsonashvili, Cand. Med. Sc., Researcher, E-mail: mazzzone@yandex.ru;
Sergey Yu. Serguladze, Dr. Med. Sc., Senior Researcher, Head of Department;
Irena V. Pronicheva, Cand. Med. Sc., Senior Researcher;
Teymurazi R. Matsonashvili, Cand. Med. Sc., Cardiovascular Surgeon;
Vladimir G. Suladze, Resident Physician

Radiofrequency ablation of accessory pathway (AP) is a highly effective and safe procedure in patients with various forms of ventricular preexcitation syndrome. Nevertheless, from a technical point of view, the elimination of some APs may be quite difficult due to their close location to the normal conducting system, in particular APs of anterior-septal localization. In this clinical case, we present an example of successful elimination of anterio-septal AP in a 16-year-old patient with access from the non-coronary sinus of Valsalva.

Keywords: Wolff–Parkinson–White syndrome; anterio-septal accessory pathway; radiofrequency ablation; noncoronary sinus of Valsalva.

Введение

Синдром Вольфа–Паркинсона–Уайта (ВПУ) характеризуется наличием дополнительного предсердно-желудочкового соединения (ДПЖС), формированием цепи макрориентри и, как следствие, развитием атриовентрикулярной риентри тахикардии (АВРТ). Наиболее распространенной формой АВРТ является ортодромная риентри тахикардия (ОРТ), характеризующаяся антеградным проведением по атриовентрикулярному (АВ) узлу и системе Гиса–Пуркинье, но ретроградным проведением по ДПЖС. Данный вид тахикардии, по данным Американской коллегии кардиологов (American College of Cardiology – ACC) и Американской ассоциации кардиологов (American Heart Association – AHA), встречается в 90–95% случаев [1]. В общей популяции распространенность синдрома ВПУ составляет от 0,15 до 0,25% [2]. Этот синдром является второй по распространенности причиной наджелудочковых тахикардий в мире, при этом риск внезапной сердечной смерти у данных пациентов остается на низком уровне (менее 1%) [2]. Пациенты с синдромом ВПУ характеризуются симптоматичными тахикардиями, редко синкопальными состояниями. Цель лечения данной группы больных – избавление от клинических проявлений аритмии, препятствие развитию внезапной сердечной смерти, а также повышение качества жизни. Согласно текущим рекомендациям ACC и AHA, первой линией лечения пациентов с синдромом ВПУ является катетерная аблация ДПЖС (класс показаний I, уровень доказательности A) [1]. Успех радиочастотной аблации (РЧА) достигается, по современным данным, более чем в 90% случаев [1]. Данный метод зарекомендовал себя как наиболее эффективный и наименее травматичный. Однако результат терапии, а также безопасность и эффективность катетерной аблации во многом зависят от анатомической локализации ДПЖС. В настоящее время принята анатомическая классификация по F.G. Cosio [3]. При этом аблации подвергаются ДПЖС любой локализации, однако аблация ДПЖС септальной локализации представляет наибольшую опасность в связи с высоким риском развития полной АВ-блокады, обусловленной анатомической близостью субстрата аритмии к АВ-узлу.

Традиционно катетерная аблация парагисиальных ДПЖС проводится стандартным доступом через нижнюю полую вену. В некоторых случаях аблация парагисиальных ДПЖС может быть неудачной из-за сознательной необходимости ограничения мощности РЧ-воздействия. В последние годы некоторые исследователи сообщают о других подходах для устранения септальных и парасептальных ДПЖС, включая использование доступа из некоронарного синуса Вальсальвы или из верхней полой вены [4, 5].

Использование подхода через верхнюю полую вену для аблации ДПЖС было предложено в качестве альтернативы стандартному подходу через нижнюю полую вену, который потенциально обеспечивает бóльшую стабильность катетера во время аблации и, таким образом, приводит к более высокой эффективности и более низкой частоте осложнений. Однако манипуляции катетером остаются затруднительными и риск блокады правой ножки пучка Гиса и полной АВ-блокады при этом подходе сохраняется [5].

В настоящее время неясно, какой именно подход следует считать предпочтительным для картирования и устранения ДПЖС парагисиальной локализации. Сведения об электрокардиографических и электрофизиологических характеристиках ограничены, а безопасность и эффективность катетерной аблации септального ДПЖС через аортальные створки не являются стопроцентными.

В данном исследовании представлен случай успешной РЧА переднесептального (парагисиального) ДПЖС у пациентки с манифестирующей формой синдрома ВПУ доступом из некоронарного синуса Вальсальвы. В своем сообщении мы анализируем характеристики картирования и аблации с использованием этого подхода.

Описание случая

Пациентка, 16 лет, поступила в отделение хирургического лечения тахиаритмий НМИЦССХ им. А.Н. Бакулева МЗ РФ с жалобами на приступы учащенного ритмичного сердцебиения. Из анамнеза следует отметить, что приступы беспокоят больную в течение года с частотой 1–2 раза в месяц. Купировались с помощью вагусных проб. Пациентка обратилась к кардиологу по месту жительства, где при проведении электрокардиограммы (ЭКГ) были впервые зарегистрированы признаки преэкзитации желудочков. Диагностирована манифестирующая форма синдрома ВПУ. Антиаритмическая терапия не проводилась. Рекомендовано

выполнение катетерной аблации ДПЖС, для чего пациентка была госпитализирована в отделение хирургического лечения тахиаритмий НМИЦССХ им. А.Н. Бакулева.

В рентгеноперационную пациентка была доставлена при синусовом ритме с частотой сердечных сокращений (ЧСС) 90 уд/мин и преэкзитацией желудочков, характерной для ДПЖС переднесептальной локализации. Под местной анестезией *Sol. Novocaini* 0,5% – 40 мл по методике Сельдингера пунктированы правая и левая бедренные вены, через которые проведены: в коронарный синус 10-полюсный диагностический электрод и в полость правого желудочка (ПЖ) – управляемый 20-полюсный диагностический электрод, который был установлен по периметру трикуспидального клапана (ТК). При проведении ретроградной программированной стимуляции ретроградный эффективный рефрактерный период (ЭРП) ДПЖС составил 250 мс, ЭРП ПЖ 220 мс. При антеградной программированной стимуляции отмечено проведение по ДПЖС, антеградный ЭРП ДПЖС равен или меньше ЭРП АВ-узла, который составил 230 мс. Также на интервале сцепления 230 мс была индуцирована ортодромная реципрокная тахикардия (ОРТ) с длительностью цикла (ДЦ) 340 мс (рис. 1), перешедшая самостоятельно в ОРТ с ДЦ 270 мс (рис. 2). Данный феномен был связан с проведением по медленным путям АВ-узла в случае с ОРТ 340 мс (А-Н-интервал равен 240 мс) с переходом на проведение по быстрым путям в случае последующей ОРТ (А-Н-интервал 170 мс). Затем выполнено картирование правой АВ-борозды, при котором наблюдалось неоднократное механическое купирование проведения по ДПЖС в антеградном направлении в области записи истинного проксимального пучка Гиса, там же регистрировался сливной АВ-компонент (рис. 3). Было принято решение о картировании корня аорты ретроградным доступом. Аортальный подход выполнялся при системной антикоагуляции с внутривенным введением гепарина. После пункции правой бедренной артерии по стандартной методике Сельдингера и гепаринизации пациентки (100 Ед/кг) в область корня аорты проведен конвекционный аблационный катетер Medtronic Marinr MC 7 Fr. При картировании в области некоронарного синуса Вальсальвы также регистрировался сливной АВ-компонент с записью, вероятнее всего, спайка ДПЖС (рис. 4). С помощью ангиографии верифицированы обе коронарные артерии, отходящие от левого и правого синусов Вальсальвы (рис. 5), далее выполнена точечная эффективная радиочастотная аппликация конвекционным катетером в области некоронарного синуса Вальсальвы с купированием проведения по ДПЖС в антеградном направлении на 3-й секунде воздействия (рис. 6). Общее время РЧА составило 3 мин (3 аппликации по 1 мин, мощность – 50 Вт, импеданс – 120 Ом). Непосредственно после РЧА и через 45 мин наблюдения данных о проведении по ДПЖС как в антеградном, так и в ретроградном направлениях не получено, также отсутствовали какие-либо признаки термического поражения нормальной проводящей системы.

На 12-канальной ЭКГ при неоднократной ее регистрации в раннем послеоперационном периоде отмечалось отсутствие признаков преэкзитации желудочков. Пациентка выписана из отделения при синусовом ритме. Дальнейшее наблюдение за больной в течение 6 мес после

Рис. 1. Ортодромная реципрокная тахикардия с ДЦ 340 мс

I, II, III, V2 стандартные и второе грудное отведения; ABL d, ABL, ABL p – отведения аблационного катетера, установленного в области пучка Гиса; CS 1,2, CS 5,6, CS 9,10 – отведения коронарного синуса; А – предсердная электрограмма; V – желудочковая электрограмма; Н – электрограмма пучка Гиса

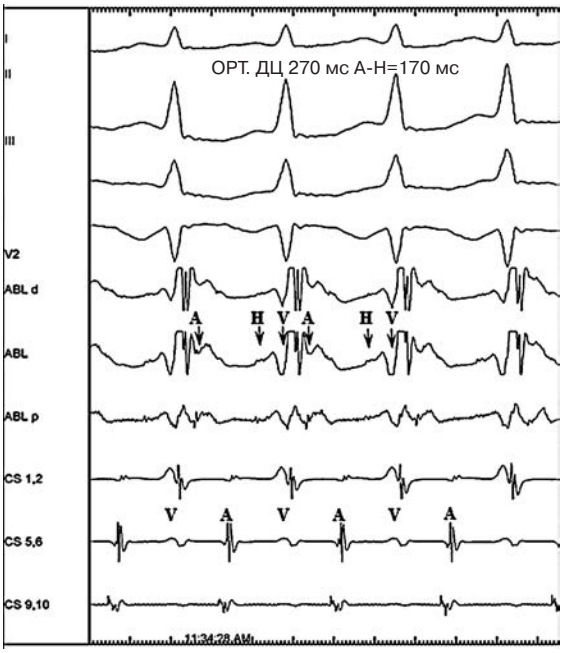

Рис. 2. Ортодромная реципрокная тахикардия с ДЦ 270 мс.

I, II, III, V2 – стандартные и второе грудное отведения; ABL d, ABL, ABL p – отведения аблационного катетера, установленного в области пучка Гиса; CS 1,2, CS 5,6, CS 9,10 – отведения коронарного синуса; A – предсердная электрограмма; V – желудочковая электрограмма; H – электрограмма пучка Гиса

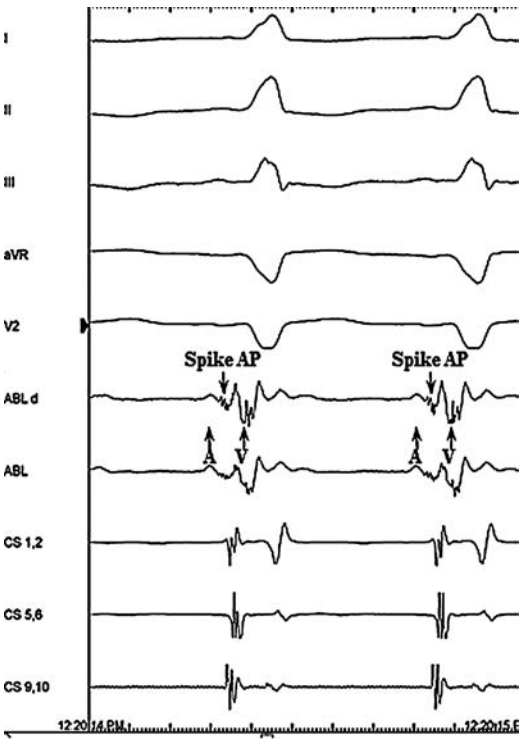

Рис. 4. Запись спайка ДПЖС в области некоронарного синуса Вальсальвы

I, II, III, V2 – стандартные и второе грудное отведения; ABL d, ABL – отведения аблационного катетера, установленного в области некоронарного синуса Вальсальвы; CS 1,2, CS 5,6, CS 9,10 – отведения коронарного синуса; A – предсердная электрограмма; V – желудочковая электрограмма; Spike AP – спайк ДПЖС

выписки показало отсутствие клинической симптоматики, при этом на ЭКГ покоя в 12 отведениях регистрировался синусовый ритм с ЧСС 72–75 уд/мин без признаков преэкзитации желудочков.

Обсуждение

Хотя ДПЖС парагисиальной локализации редки, их устранение все еще остается сложной задачей из-за близости к нормальной проводящей системе, которая может быть непреднамеренно повреждена во время аблации. В вышеописанном клиническом случае парасептальный ДЖПС у пациентки был успешно устранен с использованием трансаортального доступа путем позиционирования аблационного электрода в некоронарном синусе Вальсальвы. В настоящее время аблация септальных пучков доступом из синусов Вальсальвы является спорным

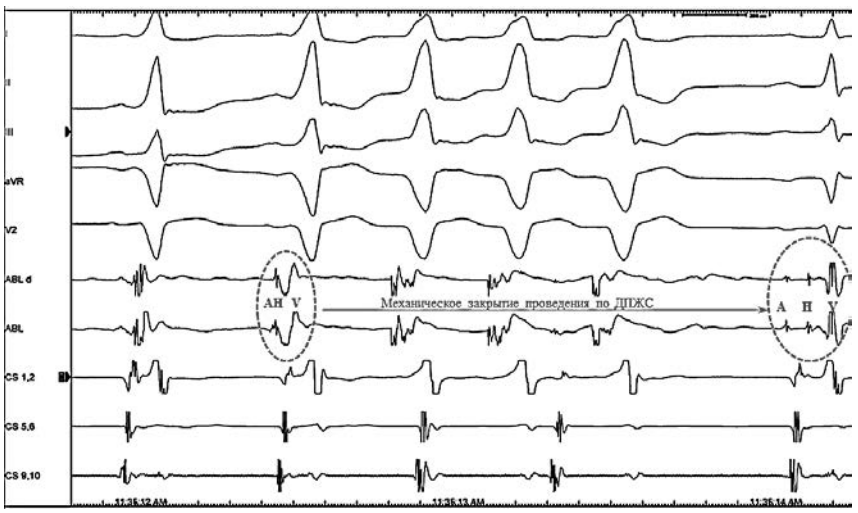

Рис. 3. Эпизод механического купирования проведения по ДПЖС в антеградном направлении в области записи проксимального пучка Гиса

I, II, III, V2 – стандартные и второе грудное отведения; ABL d, ABL – отведения аблационного катетера, установленного в области пучка Гиса; CS 1,2, CS 5,6, CS 9,10 – отведения коронарного синуса; A – предсердная электрограмма; V – желудочковая электрограмма; H – электрограмма пучка Гиса

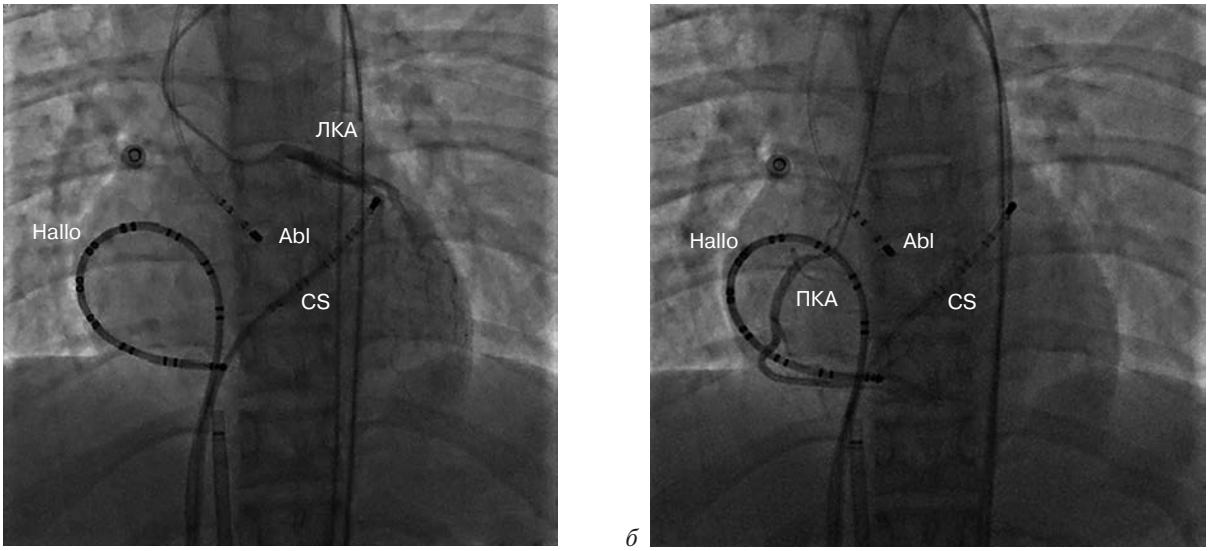

Рис. 5. Селективная коронароангиография правой (*а*) и левой (*б*) коронарных артерий в передне-задней проекции

Hallo – 20-полюсный управляемый электрод, установленный по периметру ТК; CS – электрод коронарного синуса; Abl – абляционный катетер, установленный в область некоронарного синуса Вальсальвы; ПКА – правая коронарная артерия; ЛКА – левая коронарная артерия

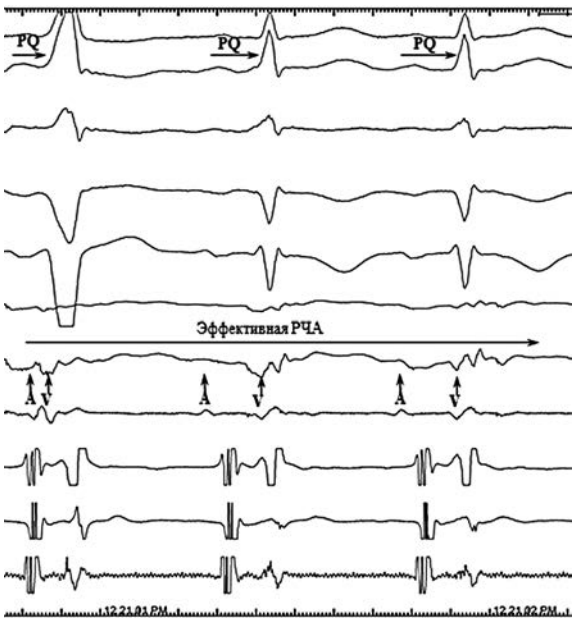

Рис. 6. Момент эффективной РЧА в области некоронарного синуса Вальсальвы

A – предсердная электрограмма; V – желудочковая электрограмма

моментом в электрофизиологии. Ряд авторов отмечают безупречные отдаленные результаты, в то же время другая группа авторов описывает низкую эффективность и частые случаи АВ-блокады [6–9]. G. Xu et al. сравнили эффективность, безопасность и отдаленные результаты двух методик абляции септальных ДПЖС: из некоронарного синуса Вальсальвы и доступом из правого предсердия. При доступе из некоронарного синуса результаты были лучше как в краткосрочной, так и в отдаленной перспективе (у 11 из 12 пациентов) [7]. Однако у большинства пациентов потребовалось применение более высокой энергии радиочастотного воздействия и время, необходимое для достижения блокады проведения по ДПЖС, увеличилось (более 15–30 с у большинства пациентов), поэтому ситуация с потенциальными осложнениями и частотой рецидивов была неясна. Результаты исследования G. Xu et al. соотносятся с данными M. Barkagan et al., которые показали, что более высокие, чем обычно, уровни энергии необходимы для устранения предсердных аритмий доступом из некоронарного синуса Вальсальвы. Также авторы сообщили, что развитие полной АВ-блокады является возможным осложнением данного доступа [8]. В представленном нами клиническом случае осложнений не наблюдалось.

В то же время в исследовании M. Liang et al. у 48 из 55 пациентов парагисиальные ДПЖС были успешно удалены доступом из нижней полой вены с более низкой энергией абляции, в том числе у 9 пациентов, у которых первоначальная абляция в некоронарном синусе Вальсальвы не смогла устранить ДПЖС [9].

В целом, в мировой литературе описания клинических случаев при локализации ДПЖС в области перегородки ограничиваются небольшими сериями. В большинстве наблюдений доступ из правого предсердия и абляция в области

правой АВ-борозды оказались неэффективными. При анализе данных случаев можно отметить, что большинство ДПЖС (почти 66%) были локализованы в области некоронарной створки аортального клапана, 19,4% – в области правой коронарной створки (КС), 5,5% – в области левой КС [10].

С электрофизиологической точки зрения, важно понимать анатомические особенности положения корня аорты, а также областей синусов Вальсальвы. Аортальный клапан непосредственно связан с обоими предсердиями, межпредсердной перегородкой, выводным отделом ПЖ, а также клапаном легочной артерии. Правая коронарная створка лежит позади выводного отдела ПЖ. Левая створка также соприкасается с задней стенкой выводного отдела ПЖ, однако контактирует и с передней створкой митрального клапана в аортально-митральном контакте. Некоронарная створка является наиболее задней, при этом она плотно соприкасается с межпредсердной перегородкой. Учитывая, что проводящая система сердца в области АВ-узла смещается в левую сторону и прободает межжелудочковую перегородку слева, она проецируется на основание треугольника из створок аортального клапана, а именно в области между правой коронарной и некоронарной створками. Данная особенность объясняет с анатомической точки зрения возможность абляции парасептальных (парагисиальных) ДПЖС из области синусов Вальсальвы [10].

Заключение

У больных с парагисиальной локализацией ДПЖС доступ из некоронарного синуса Вальсальвы для проведения РЧА может обеспечить как трансмуральное воздействие, так и относительную безопасность абляции ввиду удаленности воздействия от АВ-узла. При анализе литературы выявлено разнообразие полученных результатов, однако отмечено превалирование эффективности и безопасности данного доступа, что также подтверждается данными нашего клинического наблюдения. Таким образом, абляция из области некоронарного синуса Вальсальвы является альтернативным и обоснованным способом устранения ДПЖС парагисиальной локализации.

Конфликт интересов

Конфликт интересов не заявляется.

Библиографический список [References]

1. Page R.L., Joglar J.A., Caldwell M.A., Calkins H., Conti J.B., Deal B.J. et al. 2015 ACC/AHA/HRS Guideline for the management of adult patients with supraventricular tachycardia: A report of the American College of Cardiology/American Heart Association Task Force on Clinical Practice Guidelines and the Heart Rhythm Society. *J. Am. Coll. Cardiol.* 2016; 67 (13): e27–e115. DOI: 10.1016/j.jacc.2015.08.856
2. Бокерия О.Л., Ахобеков А.А. Синдром Вольфа–Паркинсона–Уайта. *Анналы аритмологии*. 2015; 12 (1): 25–37. DOI: 10.15275/annaritmol.2015.1.3
[Bockeria O.L., Akhobekov A.A. Wolff–Parkinson–White syndrome. *Annaly Aritmologii (Annals of Arrithmology)*. 2015; 12 (1): 25–37 (in Russ.). DOI: 10.15275/annaritmol.2015.1.3]
3. Cosio F.G., Anderson R.H., Kuck K.H., Becker A., Borggrefe M., Campbell R.W. et al. Living anatomy of the atrioventricular junctions. A guide to electrophysiologic mapping. A Consensus statement from the Cardiac Nomenclature Study Group, Working Group of Arrhythmias, European Society of Cardiology, and the Task Force on Cardiac Nomenclature from NASPE. *Circulation*. 1999; 100: e31–7.
4. Suleiman M., Brady P.A., Asirvatham S.J., Friedman P.A., Munger T.M. The noncoronary cusp as a site for successful ablation of accessory pathways: electrogram characteristics in three cases. *J. Cardiovasc. Electrophysiol.* 2011; 22: 203–9. DOI: 10.1111/j.1540-8167.2010.01811.x
5. DiLorenzo M.P., Pass R.H., Nappo L., Ceresnak S.R. Ablating the anteroseptal accessory pathway-ablation via the right internal jugular vein may improve safety and efficacy. *J. Interv. Card. Electrophysiol.* 2012; 35: 293–9. DOI: 10.1007/s10840-012-9699-9
6. Letsas K.P., Efremidis M., Vlachos K., Georgopoulos S., Karamichalakis N., Saplaouras A. et al. Catheter ablation of anteroseptal accessory pathways from the aortic cusps: A case series and a review of the literature. *J. Arrhythm.* 2016; 32 (6): 443–8.
7. Xu G., Liu T., Liu E., Ye L., Shehata M., Wang X., Li G. Radiofrequency catheter ablation at the non-coronary cusp for the treatment of para-Hisian accessory pathways. *Europace*. 2015; 17: 962–8. DOI: 10.1093/europace/euu271
8. Barkagan M., Michowitz Y., Glick A., Tovia-Brodie O., Rosso R., Belhassen B. Atrial tachycardia originating in the vicinity of the noncoronary sinus of Valsalva: Report of a series including the first case of ablation-related complete atrioventricular block. *Pacing Clin. Electrophysiol.* 2016; 39 (11): 1165–73. DOI: 10.1111/pace.12941
9. Liang M., Wang Z., Liang Y., Yang G., Jin Z., Sun M., Han Y. Different approaches for catheter ablation of para-Hisian accessory pathways: implications for mapping and ablation. *Circ. Arrhythm. Electrophysiol.* 2017; 10: e004882. DOI: 10.1161/CIRCEP.116.004882
10. Gami A.S., Noheria A., Lachman N., Edwards W.D., Friedman P.A., Talreja D. et al. Anatomical correlates relevant to ablation above the semilunar valves for the cardiac electrophysiologist: A study of 603 hearts. *J. Interv. Card. Electrophysiol.* 2011; 30 (1): 5–15. DOI: 10.1007/s10840-010-9523-3

Поступила 03.04.2019
Принята к печати 18.04.2019

© А.А. САПАРБАЕВ, А.Г. ФИЛАТОВ, И.А. ТЕМИРБУЛАТОВ, З.Ф. ФАТУЛАЕВ, 2019
© АННАЛЫ АРИТМОЛОГИИ, 2019

УДК 616.126.45-089.819.1:615.849
DOI: 10.15275/annaritmol.2019.2.5

УСПЕШНАЯ РАДИОЧАСТОТНАЯ КАТЕТЕРНАЯ АБЛАЦИЯ КАВОТРИКУСПИДАЛЬНОГО ИСТМУСА ДОСТУПОМ ЧЕРЕЗ ВЕНЫ ВЕРХНЕГО ПЛЕЧЕВОГО ПОЯСА И ШЕИ

Тип статьи: клинический случай

А.А. Сапарбаев, А.Г. Филатов, И.А. Темирбулатов, З.Ф. Фатулаев

ФГБУ «Национальный медицинский исследовательский центр сердечно-сосудистой хирургии им. А. Н. Бакулева» (директор – академик РАН и РАМН Л.А. Бокерия) Минздрава России; Рублевское ш., 135, Москва, 121552, Российская Федерация

Сапарбаев Айдин Акматбекович, мл. науч. сотр., E-mail: Aidin.saparbaev@gmail.com;
Филатов Андрей Геннадьевич, доктор мед. наук, заведующий лабораторией;
Темирбулатов Ибрагим Алиевич, сердечно-сосудистый хирург;
Фатулаев Замик Фахрудинович, сердечно-сосудистый хирург, вед. науч. сотр.

Типичное трепетание предсердий – одно из часто встречаемых нарушений ритма сердца. По мировым рекомендациям, «золотым» стандартом лечения типичного трепетания предсердий является катетерная аблация кавотрикуспидального истмуса. Для выполнения катетерной аблации обычно используется трансвенозный доступ через общие бедренные вены. В редких случаях встречаются нестандартные ситуации, когда типичный доступ через бедренные вены затруднен или невозможен. В настоящем клиническом случае пациент ранее перенес операцию – аортобедренное бифуркационное шунтирование с обеих сторон по поводу синдрома Лериша. Попытки катетеризации бедренной вены были безуспешными. Чтобы снизить риск повреждения бранш аортобедренного бифуркационного протеза, в качестве доступа использовали правую внутреннюю яремную и левую подключичную вену. Данный клинический случай заслуживает внимания, так как подобные доступы используется довольно редко.

Ключевые слова: типичное трепетание предсердий; катетерная аблация; доступ; правая внутренняя яремная вена; левая подключичная вена.

SUCCESS RADIOFREQUENT CATHETER ABLATION OF CAVOTRICUSPID ISTHMUS WITH THE HELP OF JUGULAR AND SUBCLAVIAN APPROACH

A.A. Saparbaev, A.G. Filatov, I.A. Temirbulatov, Z.F. Fatulaev

Bakoulev National Medical Research Center for Cardiovascular Surgery of Ministry of Health of the Russian Federation, Rublevskoe shosse, 135, Moscow, 121552, Russian Federation

Aydin A. Saparbaev, Junior Researcher, E-mail: Aidin.saparbaev@gmail.com;
Andrey G. Filatov, Dr. Med. Sc., Head of Laboratory;
Ibragim A. Temirbulatov, Cardiovascular Surgeon;
Zamik F. Fatulaev, Cardiovascular Surgeon, Leading Researcher

Typical atrial flutter is the most common cardiac arrhythmia. According to the world guides catheters ablation is recognized to be the gold standard of atrial flutter treatment. Femoral vein is the most popular approach for making catheter ablation. Sometimes it is possible to use other veins for approach, in case of any difficulties with femoral veins.
In our case the use of femoral veins catheterization was prohibited because of bilateral aorta-femoral bypass in patient's anamnesis. The attempts of femoral approach were unsuccessful. To decrease the risk of damaging grafts we used right jugular and left subclavian veins. Such clinical case is deserved to be documented because these approaches are very rare.

Keywords: typical atrial flutter; catheter ablation; approach; right jugular vein; left subclavian vein.

Введение

В настоящее время типичное трепетание предсердий (ТП) – одно из наиболее часто отмечаемых нарушений ритма сердца среди суправентрикулярных тахикардий. Встречаемость ТП составляет 15 случаев на 100 пациентов с нарушениями ритма сердца. По результатам одного рандомизированного исследования, распространенность ТП составляет 88 случаев на 100 000 населения [1].

На долю типичного ТП приходится 80% всех видов ТП, оно характеризуется наличием положительных или отрицательных «пилообразных» волн F в отведениях II, III и AVF с частотой 250–350 уд/мин. Механизм типичного ТП заключается в циркуляции фронта возбуждения в правом предсердии (ПП) каудокраниально по межпредсердной перегородке и краниокаудально по свободной стенке (распространение импульса против часовой стрелки) и наоборот (распространение импульса по часовой стрелке). И в том, и в другом случае волна возбуждения проходит через зону замедленного проведения – кавотрикуспидальный истмус (КТИ). Данный перешеек расположен между устьем нижней полой вены (НПВ), фиброзным кольцом трехстворчатого клапана (ТК) и устьем коронарного синуса и имеет крайне важную роль в лечении типичного ТП. Анатомически КТИ состоит из трех частей: передняя имеет гладкую поверхность и прилегает к фиброзному кольцу, средняя отличается трабекулярной поверхностью, задняя – граничит с НПВ.

Типичное ТП чаще встречается у пациентов с ишемической болезнью сердца, с гипертонической болезнью, с заболеваниями клапанов сердца, с заболеваниями, которые сопровождаются увеличением размеров ПП. Типичное ТП может встречаться также и у пациентов, которые не имеют кардиальной патологии [2].

В соответствии с признанным Американским колледжем кардиологов (ACC), Американской ассоциацией сердца (AHA) и Обществом сердечного ритма (HRS) Руководством по ведению взрослых пациентов с наджелудочковой тахикардией (ACC/AHA/HRS Guideline for the Management of Adult Patients With Supraventricular Tachycardia), в лечении ТП методом выбора считается катетерная аблация КТИ, эффективность которой составляет 90%, а эффективность повторной аблации при рецидивах – около 100% [3]. КТИ служит мишенью для электрофизиологов при создании блокады проведения в круге риентри [4]. Стандартным доступом при проведении процедуры катетерной аблации является трансвенозный доступ через правую общую бедренную вену и через подключичные вены. Однако в некоторых случаях невозможно использовать доступ через общую бедренную вену ввиду различных причин (аномалии вен, окклюзии, искусственные барьеры в виде имплантированного кава-фильтра и т. д.). Учитывая ограниченный доступ через бедренные вены, электрофизиологам приходится прибегать к нестандартным сосудистым доступам для проведения процедуры катетерной аблации. В связи с этим представляем данный клинический случай.

Описание случая

Пациент К., 68 лет, предъявлял жалобы на приступы учащенного сердцебиения. Считает себя больным с 2006 г., когда впервые стал отмечать боли за грудиной жгучего характера. Со слов пациента, в 2007 г. перенес острый инфаркт миокарда, в мае 2008 г. выполнена операция аортокоронарного шунтирования-3. В 2009 г. пациент стал отмечать выраженные ноющие боли в нижних конечностях при ходьбе на 150–200 м, проведена аортоартериография и выставлен диагноз «облитерирующий атеросклероз сосудов таза и нижних конечностей II степени, синдром Лериша». Пятого мая 2009 г. была проведена операция аорто-бедренного бифуркационного шунтирования с обеих сторон протезом Vascutec. Послеоперационный период проходил гладко, пациента перестали беспокоить боли за грудиной и в ногах. С ноября 2016 г. пациента начали беспокоить приступы учащенного сердцебиения с пульсом 130 уд/мин. Кардиологом по месту жительства выставлен диагноз «пароксизмальная форма типичного трепетания предсердий». Пациент консультирован кардиологом научно-консультативного отделения НМИЦССХ им. А.Н. Бакулева, принято решение госпитализировать больного для дальнейшего обследования и лечения ТП.

При ультразвуковой допплерографии сосудов нижних конечностей визуализированы бедренные вены и артерии, бранши бифуркационного протеза. Кровоток по браншам протеза сохранен. Общие бедренные вены расположены за браншами протеза с обеих сторон. Зафиксированы начальные проявления варикозной болезни обеих нижних конечностей.

По результатам обследования было принято решение провести катетерную аблацию КТИ.

Пациент доставлен в рентгеноперационную, собственный ритм ТП с частотой желудочковых сокращений 130 уд/мин. Собрана и подключена

навигационная система CARTO XP. Осуществлена попытка пункции общей бедренной вены справа, однако выполнить ее не удалось. Учитывая риск повреждения аортобедренного протеза при дальнейших попытках пункции общей бедренной вены, приняли решение максимально снизить его и провести катетеризацию правой внутренней яремной вены и левой подключичной вены.

Под местной анестезией по методике Сельдингера проведена пункция левой подключичной вены и установлен интродьюсер размером 6Fr, далее пунктирована правая внутренняя яремная вена и установлен интродьюсер 8 Fr. Через подключичную вену проведен 20-полюсный катетер (Biosense Webster) и установлен в коронарный синус следующим образом: дистальные 10 полюсов проведены в полость коронарного синуса, проксимальные 10 полюсов прилегали по кольцу ТК с переходом на боковую стенку ПП (рис. 1). Через правую внутреннюю яремную вену проведен картирующий катетер Biosense Webster Navi-Star Thermocool и установлен в область КТИ.

Отмечалось типичное ТП с длительностью цикла 240 мс, что подтверждено интрейнмент-стимуляцией.

Построена активационная карта ПП на ТП (рис. 2). Зона замедленного проведения отмечалась в области КТИ. Под флюороскопическим контролем и под контролем электроанатомической карты в области КТИ выполнен ряд точечных радиочастотных воздействий с удовлетворительными параметрами: мощность Р – 30 Вт, t – 40–43 °С, импеданс – 95–105 Ом. После проведения 5 РЧ-воздействий ТП купировано с восстановлением синусового ритма. Подтверждена двунаправленная блокада проведения в КТИ. Выполнено электрофизиологическое исследование: при ретроградной стимуляции правого желудочка (ПЖ) отмечалась VA-диссоциация, эффективный рефрактерный период ПЖ составил 220 мс, антеградная точка Венкебаха – 300 мс, антеградный эффективный период атриовентрикулярного узла – 280 мс, эффективный рефрактерный период ПП – 200 мс. Методами частой и сверхчастой стимуляции индуцировать ТП и другие аритмии не удалось. На этом процедура была завершена.

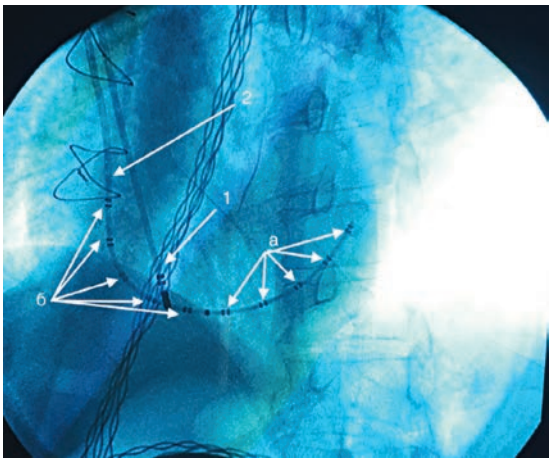

Рис. 1. Интраоперационная рентгенограмма в левой косой проекции. 1 – 4-полюсный орошаемый абляционный катетер, локализованный в средней части кавотрикуспидального истмуса; 2 – 20-полюсный диагностический катетер: а) 1-10 полюсов в коронарном синусе; б) 11-20 полюсов по пограничному гребню правого предсердия

Обсуждение

Мы провели анализ отечественной и зарубежной литературы и убедились, что подобные случаи описываются довольно редко.

J. Kynast et al. описали клинический случай радиочастотной аблации кавотрикуспидального истмуса у пациента с имплантированным кава-фильтром по поводу рецидивирующей тромбоэмболии легочной артерии. Пациенту выполнены тромбэндартерэктомия из легочных артерий, шовная пластика трикуспидального клапана и имплантация кава-фильтра. В послеоперационном периоде по ЭКГ у пациента диагностировано типичное ТП. В связи с наличием имплантированного кава-фильтра в НПВ принято решение выполнить катетерную аблацию верхним доступом. Для доступа авторы использовали правую внутреннюю яремную вену, через которую с помощью 2 интродьюсеров размером 6Fr были проведены 4- и 10-полюсный электроды. Первый электрод уста-

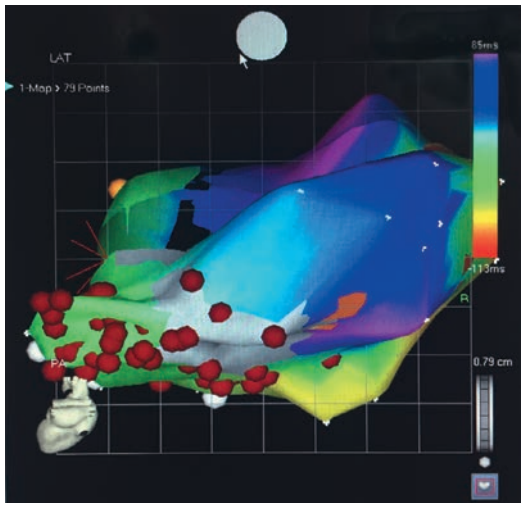

Рис. 2. Активационная карта правого предсердия. Зеленым цветом отмечено место замедленного проведения, красными точками – места радиочастотного повреждения

новлен в коронарный синус, а второй – по пограничному гребню ПП. Абляционный электрод был проведен через правую подключичную вену [5].

T. Aksu с коллегами описали клинический случай успешной катетерной абляции кавотрикуспидального истмуса у пациентки с типичной формой ТП, дилатационной кардиомиопатией (фракция выброса левого желудочка – 30%). Пациентке пунктировали правую и левую общие бедренные вены, но провести проводник не удалось, при контрастировании общей бедренной вены отмечалась обструкция левой и правой подвздошных вен. Доступом для катетерной абляции также были выбраны правая яремная вена и левая подключичная вена [6].

F. Pons et al. представили случай катетерной абляции КТИ доступом через правую внутреннюю яремную вену. Во время процедуры у пациента выявили, что нижняя полая вена переходит в непарную вену, которая далее впадает в верхнюю полую вену. На компьютерной томографии подтвердилось отсутствие нижней полой вены на уровне печени: в данной области она переходила в непарную вену. Пациенту пунктировали правую бедренную вену, провели 4-полюсный электрод через непарную вену, далее через верхнюю полую вену установили катетер в коронарный синус. Абляционный катетер провели через правую внутренюю яремную вену. Далее с помощью нефлюороскопической навигационной системы выполнили радиочастотную абляцию КТИ [7].

R.L. Bargas из Колорадского университета в США описал случай катетерной абляции у пациента с декстрокардией после коррекции транспозиции магистральных сосудов, пластики дефекта межжелудочковой перегородки в сочетании с операцией Растелли. Проведение катетерной абляции стандартным доступом было невозможно в связи с двухсторонней полной окклюзией обеих подвздошных вен. Для доступа использовали левую яремную вену, через которую был установлен диагностический катетер в коронарный синус. Далее под ультразвуковым контролем выполнили пункцию печеночной вены, через которую смогли провести абляционный катетер. С помощью нефлюороскопической навигационной системы CARTO построили активационную карту правого предсердия и выполнили несколько радиочастотных аппликаций в кавотрикуспидальном истмусе, после чего ТП была купирована и зарегистрирована двунаправленная блокада проведения в КТИ [8].

Заключение

В настоящее время катетерная абляция типичного ТП является рутинной процедурой. Для проведения данной процедуры используется стандартный трансвенозный доступ – через правую и/или левую общую бедренную вену и через подключичные вены. В нашем случае в связи с невозможностью катетеризации общей бедренной вены использовали альтернативный доступ через правую внутреннюю яремную вены и правую подключичную вену. Использование данного доступа не составило проблемы с позиционированием катетера. Процедура прошла без осложнений. При невозможности выполнить процедуру стандартным доступом можно рассмотреть вышеописанную методику.

Конфликт интересов

Конфликт интересов не заявляется.

Библиографический список [References]

1. Клинические рекомендации по проведению электрофизиологических исследований, катетерной абляции и применению имплантируемых антиаритмических устройств. М.; 2013. [Clinical guidelines for the electrophysiologic studies, catheter ablation and the use of implantable antiarrhythmic devices. Moscow; 2013 (in Russ.).]
2. Бокерия Л.А., Базаев В.А., Меликулов А.Х., Филатов А.Г., Грицай А.Н., Висков Р.В. Современное состояние диагностики и лечения трепетания предсердий. *Анналы аритмологии.* 2005; 3: 39–45.
[Bockeria L.A., Bazaev V.A., Melikulov A.H., Filatov A.G., Gritsay A.N., Viskov R.V. Current status of diagnosis and treatment of atrial flutter. *Annaly Aritmologii (Annals of Arrhythmology)*. 2005; 3: 39–45 (in Russ.).]
3. Page R.L., Joglar J.A., Caldwell M.A., Calkins H., Conti J.B., Deal B.J., et al. 2015 ACC/AHA/HRS Guideline for the management of adult patients with supraventricular tachycardia: Executive summary. *Circulation*. 2016; 133 (14): e471-505:10.1161/CIR.0000000000000310.
4. Sánchez-Quintana D., Doblado-Calatrava M., Cabrera J.A., Macías Y., Saremi F. Anatomical basis for the cardiac interventional electrophysiologist. *Biomed. Res. Int.* 2015; 2015: 547364. DOI: 10.1155/2015/547364
5. Kynast J., Margos P., Richardt G. Radiofrequency ablation of typical atrial flutter via right subclavian/jugular vein access in a patient with implanted filter in the inferior vena cava. *Indian Pacing Electrophysiol.* 2009 1; 9 (4): 219–23.
6. Aksu T., Guler T.E., Golcuk S.E., Ozcan K.S., Erden I. Radiofrequency ablation of typical atrial flutter via right jugular vein due to bilateral obstructed iliac veins in a patient with dilated cardiomyopathy. *Case Rep. Cardiol.* 2015; 2015: 401580. DOI: 10.1155/2015/401580.
7. Pons F., Tazi Mezalek A., Koutbi L., Bun S., Prevôt S., Franceschi F., Deharo J.C. Superior approach for radiofrequency ablation of common atrial flutter in patient with heterotaxy syndrome. *Int. J. Cardiol.* 2012; 158 (3): e49–50. DOI: 10.1016/j.ijcard.2011.10.019.
8. Bargas R.L., Sauer W.H., Lowery Ch.M. Typical atrial flutter in an atypical patient. *Congenit. Heart Dis.* 2011; 6 (6): 665–7. DOI: 10.1111/j.1747-0803.2011.00535.x.

Поступила 03.06.2019
Принята к печати 10.06.2019

© А.Г. ФИЛАТОВ, Р.З. ШАЛОВ, Ш.Н. САБИРОВ, 2019
© АННАЛЫ АРИТМОЛОГИИ, 2019

УДК 616.126.45-089.819.1:615.849
DOI: 10.15275/annaritmol.2019.2.6

СЛУЧАЙ ОДНОМОМЕНТНОГО ЭНДОКАРДИАЛЬНОГО И ЭПИКАРДИАЛЬНОГО КАРТИРОВАНИЯ ЛЕВОГО ПРЕДСЕРДИЯ ПРИ ВЫПОЛНЕНИИ ОПЕРАЦИИ «ЛАБИРИНТ IIIБ»

Тип статьи: клинический случай

А.Г. Филатов, Р.З. Шалов, Ш.Н. Сабиров

ФГБУ «Национальный медицинский исследовательский центр сердечно-сосудистой хирургии им. А.Н. Бакулева» Минздрава России, Рублевское ш., 135, Москва, 121552, Российская Федерация

Филатов Андрей Геннадьевич, доктор мед. наук, заведующий лабораторией;
Шалов Руслан Замирович, мл. науч. сотр., E-mail: shal.ruslan@mail.ru;
Сабиров Шерзод Насырович, мл. науч. сотр.

Фибрилляция предсердий — наиболее распространенное нарушение ритма сердца. Чтобы излечить любую болезнь полностью, требуется знать точный механизм ее развития и поддержания. Для решения этой задачи необходимо понимать, каким образом происходит образование патологических электрических импульсов в сердце, а также их сохранение. Поэтому одним из основных путей решения данной проблемы является картирование сердца.
Пациент Л., 64 лет, обратился с жалобами на приступы учащенного неритмичного сердцебиения и чувство дискомфорта в области сердца. Жалобы имели место в течение примерно 6 мес. Диагностированы фибрилляция предсердий, недостаточность митрального и трикуспидального клапанов.
Пациенту выполнено интраоперационное одномоментное эндокардиальное и эпикардиальное картирование левого предсердия. Далее выполнена операция «Лабиринт IIIБ». Компьютерные технологии, которые используются во время операции на открытом сердце, позволяют провести быстрый анализ полученных эндограмм с точной визуализацией локализации высокочастотной активности во время фибрилляции предсердий. Это позволяет понять механизм развития фибрилляции предсердий и повысить эффективность проведения операции «Лабиринт IIIБ».

Ключевые слова: фибрилляция предсердий; операция «Лабиринт»; картирование.

THE CASE OF SIMULTANEOUS ENDOCARDIAL AND EPICARDIAL MAPPING OF THE LEFT ATRIUM WHEN PERFORMING "MAZE IIIB" PROCEDURE

A.G. Filatov, R.Z. Shalov, Sh.N. Sabirov

Bakoulev National Medical Research Center for Cardiovascular Surgery, Rublevskoe shosse, 135, 121552, Moscow, Russian Federation

Andrey G. Filatov, Dr. Med. Sc., Head of Laboratory;
Ruslan Z. Shalov, Junior Researcher, E-mail: shal.ruslan@mail.ru;
Sherzod N. Sabirov, Junior Researcher

Atrial fibrillation is the most common heart rhythm disorder. To cure any disease completely, it is necessary to know the exact mechanism of its development and maintenance. To solve this problem, it is necessary to know and understand how the formation of "pathological" electrical impulses in the heart occurs, as well as their maintenance. Therefore, one of the leading roles in solving this problem is heart mapping.
Patient L., 64 years old, came to the clinic with complaints of increased irregular heartbeats and discomfort in the heart. Complaints worry about 6 months. Atrial fibrillation, insufficiency of mitral and tricuspid valves were diagnosed.

The patient underwent intraoperative simultaneous endocardial and epicardial mapping of the left atrium. Next, the procedure "Maze IIIB". Computer technologies that are used during open-heart surgery allow for a quick analysis of the resulting endograms with accurate visualization of the localization of high-frequency activity during atrial fibrillation. This should help in understanding the development of atrial fibrillation and increase the efficiency of the procedure "Maze IIIB".

Keywords: atrial fibrillation; "Maze" procedure; mapping.

Введение

Фибрилляция предсердий (ФП) – наиболее распространенное нарушение ритма сердца. Частота ее встречаемости в общей популяции достигает 1–2%. По различным данным, в Европе ФП страдают около 6 млн человек, причем с увеличением возраста населения ее распространенность возрастает (от менее 0,5% в возрасте 40–50 лет до 5–15% в возрасте 80 лет) [1].

Заболевание является причиной 20% инсультов, а риск возникновения инсульта у человека, страдающего ФП, увеличивается в 5 раз. Ишемический инсульт у больных с ФП часто приводит к смерти и по сравнению с инсультом другой этиологии – к наиболее выраженной инвалидизации и чаще рецидивирует. Соответственно, риск смерти у больных инсультом, связанный с ФП, в 2 раза выше, а затраты на лечение возрастают в 1,5 раза. ФП ассоциируется с увеличением смертности, частоты инсульта и других тромбоэмболических осложнений, сердечной недостаточности и госпитализаций, снижением качества жизни и переносимости физической нагрузки и дисфункцией левого желудочка [1].

Все это свидетельствует о том, что ФП – очень грозное заболевание, требующее незамедлительного лечения. Но чтобы излечить полностью любую болезнь, необходимо знать точный механизм ее развития и поддержания. Именно по этим и многим другим причинам ученые и исследователи всего мира пытаются выяснить истинные механизмы развития и сохранения ФП. Для решения этой задачи необходимо понимать, каким образом происходит образование патологических электрических импульсов в сердце, а также их поддержание, поскольку это приводит к возникновению и развитию ФП.

Поэтому одним из основных путей решения данной проблемы является картирование сердца.

Эндокардиальное и эпикардиальное картирование сердца

В 1959 г. G. Moe предположил, что ФП вызвана множеством случайно распространяющихся риентри волн в предсердиях. При этом он считал, что функциональный повторный вход служит механизмом, лежащим в основе фибрилляции.

Впоследствии в работах M. Allessie с коллегами гипотеза G. Moe была подтверждена. Было показано, что ФП требует как минимум 6–8 циркулирующих риентри волновых фронтов. Сохранение ФП зависело как от критической массы предсердия, так и от скорости проводимости и рефрактерных периодов в его ткани для поддержки функционального повторного входа [2].

С развитием катетерных методик диагностики и лечения аритмий M. Haissaguerre et al. в 1998 г. предложили теорию триггерной активности в легочных венах. Стратегии аблации при этом в большей степени направлены на устранение и/или изоляцию триггеров ФП, хотя многие стратегии сочетают как изоляцию триггера, так и модификацию субстрата. Аблация триггеров, локализованных в легочных венах, развивалась быстро, от очаговых до сегментарных и в конечном итоге до линейных аблационных поражений [3].

Развитие технологий в настоящее время позволило выдвинуть еще одну гипотезу о том, что беспрерывность ФП может зависеть от постоянной периодической активности небольшого числа дискретных генераторов (роторов). Эти роторы наиболее часто располагаются в левом предсердии и связаны с взаимодействием распространяющихся волн возбуждения с анатомической гетерогенностью в предсердии [4].

Но все эти гипотезы и теории не позволяют дать ответ на вопрос: «Какова истинная причина развития и поддержания ФП»? Именно поэтому нет методики лечения ФП, которая позволяет на 100% избавиться от этого недуга.

С 2010 г. в НМИЦССХ им. А. Н. Бакулева МЗ РФ под руководством Л.А. Бокерия проводилось эпикардиальное картирование предсердий во время операций на открытом сердце при помощи 3 специальных эпикардиальных электродов-пластин (суммарно 81 полюс) и системы отечественного производства «Биоток». С 2014 г. во время операций «Лабиринт IIIБ» стали проводить также и эндокардиальное картирование

предсердий. Для этого использовались также система «Биоток» и эндокардиальные 64-полюсные баскет-катетеры [5].

Впоследствии стали проводить поочередное эпикардиальное и эндокардиальное картирование предсердий у одних и тех же пациентов, что позволило выявить зоны высокочастотной и низкочастотной активности в предсердиях и сопоставить эти данные.

С 2018 г. внедрена система, позволяющая выполнять одномоментное эпикардиальное и эндокардиальное картирование предсердий. Данная система тоже представлена фирмой «Биоток». Она включает программное обеспечение и 2 специальных 32-полюсных картирующих электрода, позволяющих записывать эндограммы с поверхности сердца с построением трехмерной модели предсердий. Это отличает ее от «старой» модели, с помощью которой проводили анализ эндограмм с «переносом» результатов на имеющийся шаблон предсердий. Для эндокардиального картирования используются также 64-полюсные баскет-катетеры. Совместно с программистами компании «Биоток» разработана и апробирована методика одномоментного эпикардиального и эндокардиального картирования.

Описание случая

Пациент Л., 64 лет, обратился в больницу по месту жительства с жалобами на приступы учащенного неритмичного сердцебиения и на чувство дискомфорта в области сердца. В июле 2018 г. возникло чувство нехватки воздуха, учащенное аритмичное сердцебиение. При обследовании по ЭхоКГ диагностирован митральный порок сердца с недостаточностью III–IV степени, на ЭКГ зарегистрирована ФП (рис. 1). Пациент был госпитализирован в больницу, где выполнена диагностическая коронарография, в соответствии с которой определен правый тип кровоснабжения миокарда, гемодинамически значимых стенозов коронарных артерий не выявлено. Больной направлен в НМИЦССХ им. А.Н. Бакулева МЗ РФ для решения вопроса о хирургическом лечении порока сердца. Консультирован кардиохирургом – рекомендована коррекция митрального клапана и операция «Лабиринт IIIБ».

Пациент был осмотрен и обследован при поступлении в стационар. Общее состояние больного удовлетворительное. Сознание ясное. Активность сохранена. По данным физикального обследования всех органов и систем – без особенностей. Лабораторные данные – без особенностей, в пределах возрастной нормы.

Инструментальные методы исследования:

ЭКГ. Ритм сердца – ФП. Частота сердечных сокращений (ЧСС) равнялась 87 уд/мин. Электрическая ось сердца в норме. Длина интервалов: *QRS* 0,08 с; *QRST* – 0,39 с.

ЭхоКГ. Зон гипокинеза нет; глобальная систолическая функция левого желудочка удовлетворительная (фракция выброса 66%); недостаточность митрального клапана III–IV степени на фоне пролапса и отрыва хорд от задней мит-

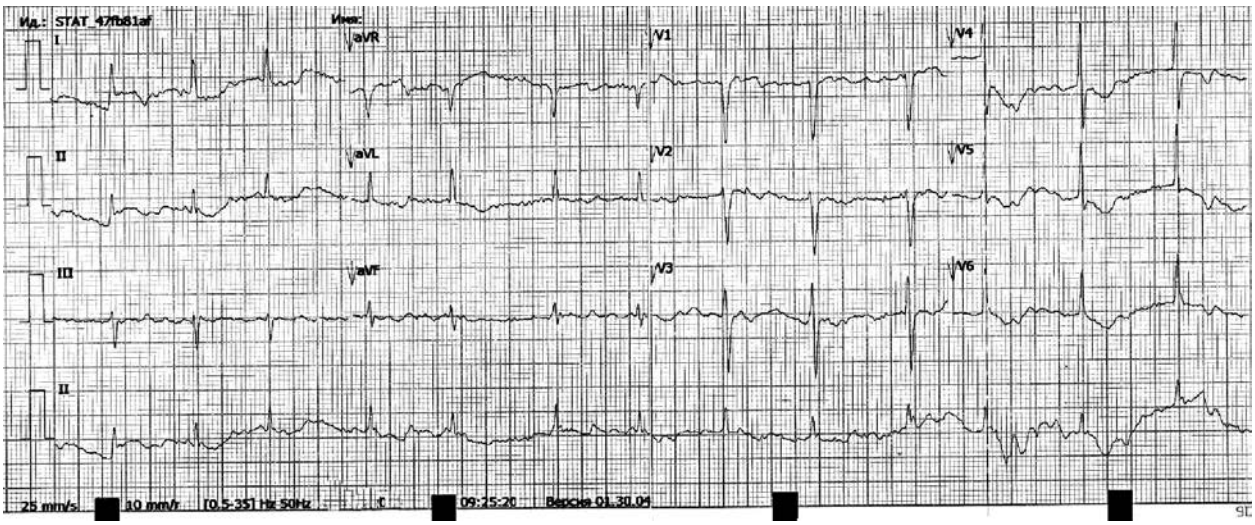

Рис. 1. Поверхностная электрокардиограмма пациента во время пароксизма фибрилляции предсердий. Стандартные отведения I–III; усиленные отведения aVR, aVL и aVF, грудные отведения V1–V6. Скорость 25 мм/с. Пароксизм ФП с ЧЖС 85 уд/мин

ральной створки; расширение левых камер сердца (левое предсердие: апикально 52×64 мм, конечный диастолический объем левого желудочка 180 мл); недостаточность трикуспидального клапана II–III степени.

Суточное мониторирование ЭКГ по Холтеру. Основной ритм – ФП. Средняя ЧСС равна 72 уд/мин, максимальная ЧСС – 134 уд/мин, минимальная ЧСС – 43 уд/мин. Желудочковая эктопическая активность не зарегистрирована. Пауз более 2 с не выявлено.

Выполнена электроимпульсная терапия с восстановлением синусового ритма и частоты желудочковых сокращений (ЧЖС) 67 уд/мин, после чего проведено инвазивное электрофизиологическое исследование сердца.

Антеградное проведение по системе Гиса – Пуркинье: антеградная точка Венкебаха 320 мс. Антеградный эффективный рефрактерный период атриовентрикулярного узла равнялся 260 мс. Эффективный рефрактерный период левого предсердия составлял 200 мс.

Ретроградное проведение по системе Гиса – Пуркинье: ретроградная точка Венкебаха менее 300 мс. Ретроградный эффективный рефрактерный период атриовентрикулярного узла 260 мс. Эффективный рефрактерный период правого желудочка составлял 220 мс.

Интраоперационное картирование

Пациент транспортирован в операционную. Исходно ритм – ФП с ЧЖС 79 уд/мин.

До начала операции к пациенту прикрепили специальные референтные электроды для трехмерного картирования и записи поверхностной ЭКГ.

После вскрытия перикарда в полость левого предсердия через правую верхнюю легочную вену проведен 64-полюсный баскет-катетер. Под сердце подложен 32-полюсный электрод, который используется в виде нулевой точки при построении геометрии и 3D-модели. На левое предсердие был установлен еще один 32-полюсный электрод для картирования эпикардиальной поверхности (рис. 2). Этот электрод перемещался по поверхности левого предсердия для картирования и сбора эндограмм при построении 3D-модели. После этого в автоматическом режиме при помощи программы выполнен анализ полученных данных – быстрое преобразование Фурье (Fourier).

В итоге получена 3D-модель левого предсердия и наложенная на нее цветная картина распределения доминантных частот как с эндокардиальной поверхности, так и с эпикардиальной. Значения полученных частот программа распределяет по цветам радуги (от красного (минимальные значения) до фиолетового (максимальные значения). Значения частот более 5 Гц (обозначаются от голубого к фиолетовому цвету) нами были приняты за доминантные.

В итоговой картине у данного пациента доминантные частоты на эпикардиальной поверхности располагались в области площадки легочных вен (синий цвет) и на крыше левого предсердия (фиолетовый цвет). Наименьшие значения определялись по боковой стенке левого предсердия (зеленый цвет) (рис. 3).

При анализе эндокардиальной поверхности все частоты оказались менее 5 Гц. Это, скорее всего, связано с большим объемом левого предсердия, в связи с чем не было плотного контакта электрода с эндокардом. Тем не менее на уровне площадки легочных вен регистрировалась максимальная активность (желтый и зеленый цвета), а по боковой стенке – минимальная активность (красный и оранжевый цвета) (см. рис. 3).



Рис. 2. Используемые электроды для эндокардиального и эпикардиального картирования: 64-полюсный баскет-катетер для эндокардиального картирования (1) и два 32-полюсных электрода для эпикардиального картирования (2)

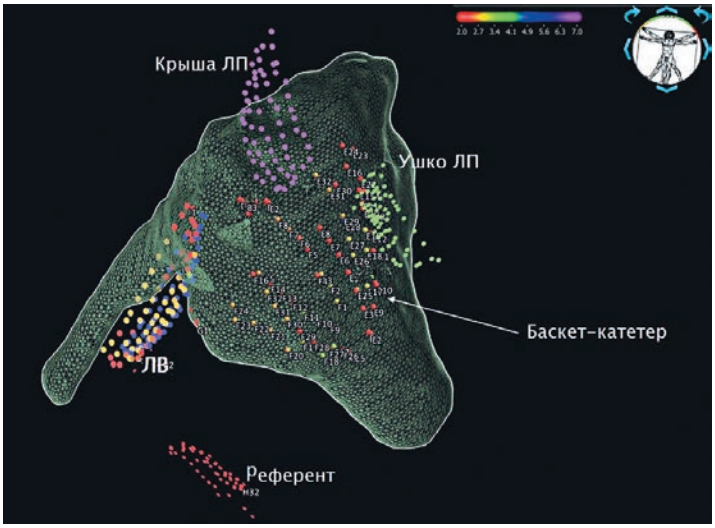

Рис. 3. Трехмерная модель левого предсердия в прямой проекции со слепками от эпикардиальных электродов в области крыши левого предсердия (ЛП), ушка ЛП, площадки легочных вен (ЛВ), внутри предсердия расположен эндокардиальный баскет-катетер. Также под сердцем расположен референтный электрод (референт). В правом верхнем углу показано распределение значений доминантных частот по цветовой гамме от 2 до 7 Гц

После этого все электроды были удалены. Пациенту выполнена операция «Лабиринт IIIБ»; многокомпонентная реконструкция митрального клапана с папиллотомией, с созданием неохорд из нитей пролена, с ушиванием расщепления задней митральной створки; тромбоэктомия из ушка левого предсердия; перевязка ушка левого предсердия; пластика трикуспидального клапана по Де Веге. Операция проведена в условиях искусственного кровообращения, гипотермии и фармакохолодовой кардиоплегии.

Всего было выполнено 17 процедур интраоперационного одномоментного эндокардиального и эпикардиального картирования у пациентов с различными формами ФП. Причем при сопоставлении данных о распределении высокочастотного спектра при помощи эндокардиального картирования с данными эпикардиального картирования отмечается 80–90% схожесть полученных результатов.

Исходя из нашего опыта, мы можем сделать вывод, что при пароксизмальной форме ФП зоны высокочастотного спектра локализованы в области площадки легочных вен и крыши левого предсердия; при персистирующей форме ФП зоны высокочастотного спектра располагаются в области площадки легочных вен, крыши и ушка левого предсердия, а при длительно персистирующей форме ФП наблюдается диффузная низкоамплитудная активность по всей поверхности предсердия.

Послеоперационный период

Пациент перенес операцию удовлетворительно. На вторые сутки был переведен из реанимации в отделение. Перебоев в работе сердца не отмечал.

На *ЭКГ* зарегистрирован синусовый ритм с ЧСС 78 уд/мин (рис. 4).

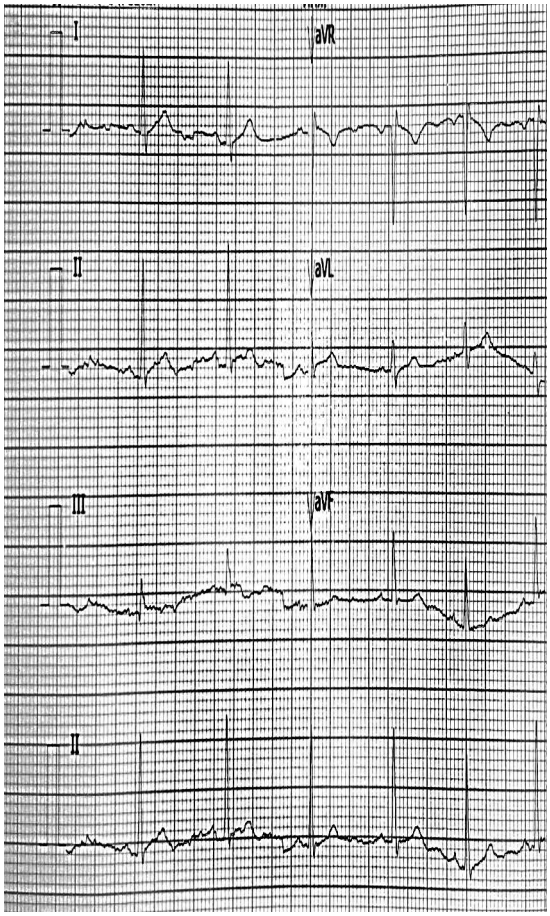

Рис. 4. Поверхностная электрокардиограмма пациента после операции «Лабиринт IIIБ». Стандартные отведения I– III; усиленные отведения aVR, aVL и aVF. Скорость 25 мм/с. Синусовый ритм с ЧЖС 78 уд/мин

Выполнено *контрольное мониторирование ЭКГ по Холтеру* после операции: основной ритм синусовый со средней ЧСС 64 уд/мин, минимальная ЧСС равнялась 43 уд/мин во время сна, максимальная – 116 уд/мин. Наджелудочковая и желудочковая эктопическая активность не выявлена. Эпизодов брадикардии с ЧСС менее 40 уд/мин, пауз более 2 с, пароксизмов ФП не зарегистрировано. Ишемически значимой динамики сегмента *ST* не зафиксировано.

По данным *ЭхоКГ* пластика митрального клапана состоятельна, отмечается минимальная регургитация. Пиковый градиент на митральном клапане 10 мм рт. ст., средний – 5 мм рт. ст.

Пациент выписан под наблюдение кардиолога по месту жительства с рекомендациями:

1) ограничение физических нагрузок;

2) продолжение приема антиаритмических и антикоагулянтных препаратов в течение 1 года;

3) осуществление коррекции терапии врачом по месту жительства;

4) контроль ЧСС, АД, ЭКГ, мониторирование ЭКГ по методу Холтера в динамике через 3, 6, 9 и 12 мес;

5) контрольная ЭхоКГ через 1 мес.

Обсуждение

Внедрение в клиническую практику электрофизиологических методов диагностики стало ключевым событием в изучении нарушений ритма сердца. В 1971 г. H. Wellens опубликовал монографию по программируемой электрической стимуляции сердца, в которой описаны индукция и купирование наджелудочковой пароксизмальной тахикардии [6]. С тех пор при любом электрофизиологическом исследовании сердца применяется программируемая стимуляция.

Следующим важным направлением в изучении нарушений ритма сердца стало развитие интраоперационного картирования. При помощи этого метода диагностики многие известные хирурги изучали и предлагали оперативные вмешательства по многим видам аритмий (W. Sealy, J. Cox, J. Gallagher и др.).

Но, что касается ФП, в настоящее время нет четкого ответа на вопрос о том, что и как нужно сделать, чтобы на 100% избавить человека от этой аритмии. В НМИЦССХ им. А.Н. Бакулева, как и во всем мире, пытаются найти этот ответ. Внедряются различные инвазивные и неинвазивные методы диагностики. С 2010 г. выполняется интраоперационное эпикардиальное картирование предсердий. Немаловажную роль этот метод диагностики сыграл в разработке современного протокола операции «Лабиринт IIIБ» [7, 8].

Следующим этапом в понимании развития ФП мы считаем изучение эндокардиальной и эпикардиальной составляющих во время пароксизма при различных формах аритмии. Для этого и осуществляется попытка именно одномоментного эндокардиального и эпикардиального картирования предсердий.

Заключение

В НМИЦССХ им. А.Н. Бакулева МЗ РФ под руководством Л.А. Бокерия разрабатывается методика проведения первого в мире интраоперационного одномоментного эндокардиального и эпикардиального картирования предсердий при хирургическом лечении ФП. Компьютерные технологии, используемые во время операции на открытом сердце, позволяют провести быстрый анализ полученных эндограмм с точной визуализацией локализации высокочастотной активности во время ФП. Это помогает лучше понять механизм развития ФП, что позволит повысить эффективность проведения операции «Лабиринт IIIБ». Возможно, картирование поможет в индивидуальном порядке для каждого пациента модифицировать линии, выполняемые при операции «Лабиринт IIIБ», что уменьшит травматизацию миокарда предсердий, а это благоприятно влияет на послеоперационный период.

Конфликт интересов

Конфликт интересов не заявляется.

Библиографический список

1. Диагностика и лечение фибрилляции предсердий. В кн: Клинические рекомендации по проведению электрофизиологических исследований, катетерной аблации и применению имплантируемых антиаритмических устройств. 3-е изд. М.: МАКС Пресс; 2013: 367–554.
2. Spragg D., Calkins H. Catheter ablation for atrial fibrillation: Past, present and future. *J. Atrial Fibrill.* 2008; 1(4): 102. DOI: 10.4022/jafib.v1i4.510
3. Goyal R., Fracia E., Fan R. The role of superior vena cava isolation in the management of atrial fibrillation. *J. Innov. Card. Rhythm Management.* 2017; 8: 26–80. DOI: 10.19102/icrm.2017.080406
4. Халифе Ж., Беренфелд О. «Частотное» картирование при фибрилляции предсердий: трансформация знаний от фундаментальных исследований к клинической практике. *Вестник аритмологии.* 2006; 45: 75–85.
5. Бокерия Л.А., Филатов А.Г., Горячев В.А. Практикум по интраоперационному эпикардиальному картированию предсердий у пациентов с фибрилляцией предсердий. *Анналы аритмологии* 2013; 10 (3): 170–6. DOI: 10.15275/annaritmol.2013.3.7

6. Wellens H. Electrical stimulation of the heart in the study and treatment of tachycardias. Springer; 1971.
7. Бокерия Л.А., Бокерия О.Л., Климчук И.Я., Жугинисов Д.Ш. Случай хирургического лечения фибрилляции предсердий. Операция «Лабиринт IIIБ». *Бюллетень НЦССХ им. А.Н. Бакулева РАМН. Сердечно-сосудистые заболевания*. 2017; 18 (5): 524–8. DOI: 10.24022/1810-0694-2017-18-5-524-528
8. Бокерия Л.А., Бокерия О.Л., Фатулаев З.Ф., Мироненко М.Ю., Шварц В.А., Климчук И.Я., Шенгелия Л.Д. Отдаленные результаты хирургической коррекции аритмогенной клапанной недостаточности при операции «Лабиринт IIIБ». *Анналы аритмологии*. 2018; 15 (2): 84–91. DOI: 10.15275/annaritmol.2018.2.2

References

1. Diagnostics and treatment of atrial fibrillation. In: Clinical guidelines for the conduct of electrophysiological studies, catheter ablation and the use of implantable antiarrhythmic devices. 3th ed. Moscow: MAKS Press; 2013: 367–554 (in Russ.).
2. Spragg D., Calkins H. Catheter ablation for atrial fibrillation: Past, present and future. *J. Atrial Fibrill.* 2008; 1(4): 102. DOI: 10.4022/jafib.v1i4.510
3. Goyal R., Fracia E., Fan R. The role of superior vena cava isolation in the management of atrial fibrillation. *J. Innov. Card. Rhythm Management*. 2017; 8: 26–80. DOI: 10.19102/icrm.2017.080406
4. Khalife Zh., Berenfeld O. "Frequency" mapping in atrial fibrillation: the transformation of knowledge from basic research to clinical practice. *Vestnik Aritmologii. (Journal of Arrithmology)*. 2006; 45: 75–85 (in Russ.).
5. Bockeria L.A., Filatov A.G., Goryachev V.A. Handson training: intraoperative epicardial mapping in patients with atrial fibrillation. *Annaly Aritmologii (Annals of Arrithmology)*. 2013; 10 (3): 170–6 (in Russ.). DOI: 10.15275/annaritmol.2013.3.7
6. Wellens H. Electrical stimulation of the heart in the study and treatment of tachycardias. Springer; 1971.
7. Bockeria L.A., Bockeria O.L., Klimchuk I.Ya., Zhuginisov D.Sh. The case of surgical treatment of atrial fibrillation. Procedure "Maze III B". *Cardiovascular Diseases. The Bulleten of Bakoulev Center*. 2017; 18 (5): 524–8 (in Russ.). DOI: 10.24022/1810-0694-2017-18-5-524-528
8. Bockeria L.A., Bockeria O.L., Fatulaev Z.F., Mironenko M.Yu., Shvarts V.A., Klimchuk I.Ya., Shengelia L.D. et al. Long-term results of surgical treatment of arrythmogenic valvular regurgitation using Maze IIIB procedure. *Annaly Aritmologii (Annals of Arrithmology)*. 2018; 15 (2): 84–91 (in Russ.). DOI: 10.15275/annaritmol.2018.2.2

Поступила 16.05.2019
Принята в печать 28.05.2019

Рубрика: кардиостимуляция

© Ж.Х. ТЕМБОТОВА, Ю.В. СЕКРЕТАРЁВ, 2019
© АННАЛЫ АРИТМОЛОГИИ, 2019

УДК 616.12-008.46-036.12-08:615.847
DOI: 10.15275/annaritmol.2019.2.7

ЭЛЕКТРИЧЕСКИЕ МЕТОДЫ ЛЕЧЕНИЯ ХРОНИЧЕСКОЙ СЕРДЕЧНОЙ НЕДОСТАТОЧНОСТИ

Тип статьи: обзор

Ж.Х. Темботова, Ю.В. Секретарёв

ФГБУ «Национальный медицинский исследовательский центр сердечно-сосудистой хирургии им. А.Н. Бакулева» (директор – академик РАН и РАМН Л.А. Бокерия) Минздрава России; Рублевское ш., 135, Москва, 121552, Российская Федерация

Темботова Жанна Хасановна, канд. мед. наук, ст. науч. сотр.;
Секретарёв Юрий Валерьевич, ординатор, E-mail: yurij.sekretarjov@gmail.com

Хроническая сердечная недостаточность (ХСН) является крайне актуальной медицинской проблемой. В настоящее время в России насчитывается порядка 8 млн человек, страдающих данным заболеванием. Несмотря на доступность терапии с доказанной эффективностью, в ближайшие 15 лет распространенность хронической сердечной недостаточности вырастет почти на 50%. Использование имплантируемых кардиовертеров-дефибрилляторов направлено на предотвращение внезапной сердечной смерти и не решает вопроса повышения качества жизни и функционального статуса больных. Известно, что изолированная стимуляция правого желудочка может усугубить сердечную недостаточность, так как вызывает межжелудочковую и внутрижелудочковую диссинхронию. Сердечная ресинхронизирующая терапия может улучшить сердечную функцию, симптомы и повысить выживаемость у отдельных пациентов с сердечной недостаточностью, состояние здоровья которых соответствует строгим критериям выполнения данной методики. Однако около 70% пациентов с хронической сердечной недостаточностью не имеют показаний для проведения ресинхронизирующей терапии, а примерно треть пациентов не «отвечают» на данный метод лечения. Факторами, которые связаны с меньшей эффективностью ресинхронизирующей терапии, являются высокий процент рубцовых изменений в миокарде, блокада правой ножки пучка Гиса, продолжительность комплекса QRS менее 0,14 с, высокий функциональный класс хронической сердечной недостаточности. Так как электрическая диссинхрония не всегда обеспечивает наличие механической диссинхронии, эхокардиография также имеет значение в отборе пациентов на ресинхронизирующую терапию. Модуляция сердечной сократимости является принципиально новым методом лечения большой группы пациентов с ХСН, которым не показана ресинхронизирующая терапия или для которых она неэффективна. Данная методика повышает глобальную сократимость миокарда без увеличения потребления кислорода, а также повышает качество жизни и толерантность к физическим нагрузкам. Для модуляции сердечной сократимости требуется имплантация трех электродов: одного в правое предсердие и двух в правый желудочек. В совокупности клинические исследования показывают высокую эффективность и безопасность данной методики, которая по своим результатам схожа с ресинхронизирующей терапией. Стимуляция пучка Гиса имеет теоретическое преимущество перед другими методами кардиостимуляции, поскольку восстанавливает естественную последовательность электромеханической активации сердца.

В данной статье рассматриваются современные электрические методы лечения хронической сердечной недостаточности и приведены результаты основных рандомизированных исследований. Также указаны особенности применения данных методов лечения у пациентов с сопутствующей фибрилляцией предсердий.

Ключевые слова: хроническая сердечная недостаточность; сердечная ресинхронизирующая терапия; модуляция сердечной сократимости; стимуляция пучка Гиса.

ELECTRICAL THERAPY FOR CHRONIC HEART FAILURE

Zh.Kh. Tembotova, Yu.V. Sekretarev

Bakoulev National Medical Research Center for Cardiovascular Surgery of Ministry of Health of the Russian Federation, Rublevskoe shosse, 135, Moscow, 121552, Russian Federation

Zhanna Kh. Tembotova, Cand. Med. Sc., Senior Researcher;
Yuriy V. Sekretarev, Resident Physician, E-mail: yurij.sekretarjov@gmail.com

Chronic heart failure is a topical medical issue. Currently in Russia there are about 8 million people suffering from chronic heart failure. Despite the availability of therapy with proven efficacy, in the next 15 years the prevalence of chronic heart failure will increase by almost 50%. The use of implantable cardioverter-defibrillators is aimed at preventing sudden cardiac death and does not solve the issue of improving the quality of life and the functional status of patients. It is known that isolated pacing of the right ventricle can aggravate heart failure, as it causes interventricular and intraventricular dyssynchrony. Cardiac resynchronization therapy can improve cardiac function, symptoms, and survival in selected patients with heart failure who meet strict criteria for performing this technique. About 70% of patients with chronic heart failure do not have indications for cardiac resynchronization therapy, and about a third of patients do not respond to this treatment method. Factors that are associated with less effective resynchronization therapy are a high percentage of fibrosis in the myocardium, right bundle branch block, QRS duration less than 0.14 sec, high functional class of chronic heart failure. Since electrical dyssynchrony does not guarantee the presence of mechanical dyssynchrony, echocardiography is of great importance in the selection of patients for resynchronization therapy. Cardiac contractility modulation is a fundamentally novel method of treating a large group of patients with chronic heart failure for whom resynchronization therapy is not indicated or is ineffective. This technique increases global myocardial contractility without increasing oxygen consumption, and also improves the quality of life and tolerance to physical exertion. Cardiac contractility modulation requires implantation of three electrodes: one into the right atrium and two into the right ventricle. Collectively, clinical studies demonstrate the high efficacy and safety of this technique, which is similar to the results of resynchronization therapy. His bundle pacing has a theoretical advantage over other methods of cardiac pacing, since it restores the proper sequence of electromechanical activation of the heart.

This article discusses modern electrical therapy for chronic heart failure and presents the results of basic randomized studies. Peculiarities of the application of these methods in patients with concomitant atrial fibrillation are also provided.

Keywords: chronic heart failure; cardiac resynchronization therapy; cardiac contractility modulation; His bundle pacing.

Введение

Хроническая сердечная недостаточность (ХСН) является крайне актуальной медицинской проблемой, и, несмотря на доступность терапии с доказанной эффективностью, в ближайшие 15 лет распространенность ХСН вырастет почти на 50% [1]. По данным исследования ЭПОХА-ХСН, в России насчитывается порядка 8 млн человек (7% населения), страдающих ХСН. В то же время 5-летняя выживаемость не превышает 50%. На лечение ХСН в России тратится от 55 до 295 млрд руб. в год, а расходы на госпитализацию по поводу декомпенсации ХСН достигают 185 млрд руб. При этом почти 25% пациентов с ХСН госпитализируются повторно в течение 30 сут [2, 3].

Основу лечения ХСН составляет медикаментозная терапия (бета-блокаторы, ингибиторы ангиотензинпревращающего фермента, блокаторы рецепторов ангиотензина, антагонисты альдостерона, ингибиторы неприлизина и ивабрадин) и имплантируемые устройства (имплантируемые кардиовертеры-дефибрилляторы (ИКД), сердечная ресинхронизирующая терапия (СРТ)). За последнее десятилетие Управлением по санитарному надзору за качеством пищевых продуктов и медикаментов США (FDA) было одобрено всего лишь два новых медикаментозных препарата (комбинация блокатора рецепторов ангиотензина и ингибитора неприлизина, а также ивабрадин) и ни одного устройства для лечения ХСН. Следует отметить, что использование ИКД направлено на предотвращение внезапной сердечной смерти и не решает вопроса повышения качества жизни и улучшения функционального статуса больных, а до 70% пациентов с ХСН не имеют показаний для проведения СРТ. Таким образом, необходим поиск путей адекватной помощи этой категории больных.

Стимуляция правого желудочка

Данные, полученные как в ретроспективных, так и в рандомизированных исследованиях, показали, что стимуляция правого желудочка (ПЖ) может усугубить ХСН. В данном режиме

стимуляции ПЖ сокращается до левого желудочка (ЛЖ), что вызывает межжелудочковую диссинхронию. Кроме того, стимуляция ПЖ имитирует блокаду левой ножки пучка Гиса (БЛНПГ), заставляя межжелудочковую перегородку сокращаться до боковой стенки (внутрижелудочковая диссинхрония). Диссинхрония в работе желудочков может снизить общую эффективность насосной функции миокарда [4].

Было предположено, что двухкамерная стимуляция правого предсердия (ПП) и ПЖ может быть целесообразной у пациентов с ХСН. Предположение о том, что двухкамерная кардиостимуляция может улучшить сердечную функцию у пациентов с ХСН, основывалось на наблюдении, что методика позволяет использовать более агрессивную терапию бета-блокаторами, которая часто ограничивается развитием брадикардии. Двухкамерная стимуляция позволяет получить достаточный атриовентрикулярный (АВ) интервал, улучшая координацию между предсердиями и желудочками, а также оптимизировать закрытие митрального клапана, тем самым минимизируя митральную недостаточность [5, 6]. Кроме того, имеются сообщения о том, что стимуляция предсердий может снизить частоту развития или рецидива фибрилляции предсердий [7].

Однако рандомизированное исследование DAVID и другие наблюдательные исследования показали, что двухкамерная стимуляция также может усугубить ХСН из-за описанных выше негативных эффектов стимуляции ПЖ [8].

Подтверждение отрицательного эффекта стимуляции ПЖ было также представлено в исследовании MOST у пациентов с синдромом слабости синусного узла [9]. Независимо от режима стимуляции пациенты с более высоким процентом навязанных желудочковых комплексов имели значительно более высокие показатели госпитализации вследствие декомпенсации ХСН и фибрилляции предсердий.

В нескольких небольших исследованиях оценили влияние двухкамерной стимуляции на гемодинамические и клинические показатели у пациентов со значительной митральной недостаточностью. Хотя некоторые исследования показали, что оптимизация АВ-задержки может уменьшить степень митральной регургитации, влияния на клинический статус установлено не было [5, 10].

Учитывая результаты исследований DAVID и MOST, в последующих рандомизированных исследованиях изучали режимы стимуляции с отсутствием или ограничением воздействия на ПЖ.

Исследование DAVID II показало, что предсердная и желудочковая стимуляция по требованию дали аналогичные результаты выживаемости и качества жизни [11].

У пациентов с ХСН и систолической дисфункцией, которым требуется кардиостимулятор или ИКД, рекомендовано использовать устройства, позволяющие уменьшить диссинхронию желудочков либо путем минимизации стимуляции ПЖ (например, стимулируя пучок Гиса), либо с помощью бивентрикулярной стимуляции. В рандомизированном исследовании постоянная стимуляция пучка Гиса была связана со значительным увеличением фракции выброса (ФВ) ЛЖ по сравнению со стимуляцией верхушки ПЖ [12].

Сердечная ресинхронизирующая терапия

Сердечная ресинхронизирующая терапия выполняется с помощью кардиостимулятора, который стимулирует правый и левый желудочки. СРТ может улучшить сердечную функцию, симптомы и повысить выживаемость у отдельных пациентов с ХСН, ФВ ЛЖ 35% и меньше и БЛНПГ. Кроме того, СРТ может улучшить прогноз у некоторых пациентов с систолической дисфункцией ЛЖ (ФВ ЛЖ 35% и менее), которым требуется кардиостимулятор, с ожидаемой частотой навязанных желудочковых комплексов более 40%, таким образом избегая отрицательных эффектов от изолированной стимуляции ПЖ.

Сердечная ресинхронизирующая терапия выполняется либо кардиостимулятором (CRT-P), либо имплантируемым кардиовертером-дефибриллятором (CRT-D). Данные устройства состоят из электрода, размещенного в коронарном синусе (реже – в ЛЖ) для стимуляции ЛЖ, а также электродов в ПЖ и ПП.

Диссинхронию можно выявить на двух уровнях – электрическая диссинхрония (расширение комплекса *QRS* более чем 0,12 с) и механическая диссинхрония (запаздывание сокращения миокарда боковой стенки ЛЖ) [13]. Наблюдательные исследования показали, что электрическая диссинхрония связана с неблагоприятными клиническими исходами. Примерно треть пациентов с ХСН и сниженной ФВ ЛЖ имеет широкий комплекс *QRS*, определяемый как более 0,12 с [14]. Смертность среди пациентов с ХСН прямо пропорциональна увеличению

продолжительности комплекса *QRS* [15]. БЛНПГ сама по себе является независимым фактором неблагоприятного исхода среди пациентов с ХСН [16].

Блокада левой ножки пучка Гиса (в том числе вызванная стимуляцией ПЖ) снижает сердечный выброс, усугубляет функциональную митральную недостаточность и вызывает дилатацию (ремоделирование) ЛЖ [17]. БЛНПГ выражается задержкой активации базальной заднебоковой стенки ЛЖ по сравнению с межжелудочковой перегородкой.

У тех пациентов, кто «отвечает» на СРТ («респондеры»), данная методика улучшает систолическую функцию ЛЖ и способствует обратному ремоделированию ЛЖ, уменьшая его объемы. Мгновенные гемодинамические эффекты от СРТ включают повышение систолического артериального давления, увеличение сердечного выброса и повышение сократимости миокарда (dP/dt). В исследовании CARE-HF СРТ была связана с увеличением ФВ ЛЖ на 3,7% в течение первых 3 мес и на 6,9% – через 18 мес, а также с уменьшением индекса конечного систолического объема ЛЖ на 16,7% через 3 мес и ня 29,6% – через 18 мес. В отличие от инотропной терапии, СРТ увеличивает сократимость миокарда без повышения потребления кислорода [18].

Молекулярные механизмы СРТ на данный момент изучены недостаточно. Предположительно, эта методика связана с усилением транскрипции потенциально благоприятных генов, например, SERCA2alpha, PLN, NCX, beta1-AR, APL и др. [19].

Показания для СРТ пациентам на синусовом ритме зависят от ФВ ЛЖ, продолжительности и морфологии комплекса *QRS*, функционального класса ХСН по NYHA и необходимости стимуляции желудочков. Тактика ведения пациентов с ХСН и ФВ ЛЖ 35% и менее представлена на рисунке 1.

Рандомизированные клинические исследования показали, что СРТ снижает смертность, количество госпитализаций и улучшает функциональный класс у пациентов с ФВ ЛЖ 35% и менее, продолжительностью комплекса *QRS* 0,15 с и более (преимущественно морфологии БЛНПГ) и с функциональным классом II–IV по NYHA [22, 23].

Для пациентов с ФВ ЛЖ 35% менее и БЛНПГ с длительностью комплекса *QRS* 0,12-0,14 с или без БЛНПГ с длительностью *QRS* 0,15 с и более преимущества СРТ менее изучены. Среди пациентов, которым проводилась СРТ, пациенты без БЛНПГ, особенно с блокадой правой ножки пучка Гиса (БПНПГ), имели более высокую смертность по сравнению с пациентами с БЛНПГ [24]. Анализ рандомизированных исследований показал, что пациентам с БПНПГ такая терапия проводится наиболее эффективно при продолжительности комплекса *QRS* более 0,15 с [25].

Для пациентов на синусовом ритме с ФВ ЛЖ 35–50%, которые имеют показания к имплантации электрокардиостимулятора, а предполагаемая частота навязанных желудочковых комплексов более 40%, рекомендована СРТ [26]. Для пациентов с продолжительностью комплекса *QRS* 0,15 с и более, БЛНПГ и тяжелой ХСН (III–IV функциональный класс по NYHA), несмотря на оптимальную медикаментозную терапию в течение как минимум 3 мес, рекомендован индивидуальный подход в решении вопроса о проведении СРТ. Однако эффективность СРТ в данной группе пациентов не установлена.

Большинство пациентов с ФВ ЛЖ 35% и менее, которым показана СРТ, также имеют показания для имплантации кардиовертера-дефибриллятора. Таким пациентам рекомендована установка CRT-D. Важно отметить, что нет результатов проспективных исследований, свидетельствующих о преимуществах в снижении смертности у пациентов с CRT-D по сравнению с CRT-P. Поэтому ключевым моментом консультации пациента является обсуждение двух методик СРТ.

По сравнению с CRT-D устройства CRT-P меньше по размерам, стоят дешевле и реже подвержены риску инфицирования. В то же время только устройства CRT-D обеспечивают антитахистимуляцию и разряды для купирования жизнеугрожающих желудочковых аритмий. Однако существует риск «неуместных» разрядов дефибриллятора.

Сердечная ресинхронизирующая терапия недейственна или связана с отрицательным эффектом у пациентов с продолжительностью комплекса *QRS* менее 0,12 с. В исследовании EchoCRT у пациентов с длительностью *QRS* менее 0,13 с и эхокардиографическими признаками механической диссинхронии общая смертность и смертность от сердечно-сосудистых заболеваний были выше при использовании CRT-D по сравнению с ИКД [27]. Таким образом, для пациентов с длительностью *QRS* менее 0,13 с механическая диссинхрония не является

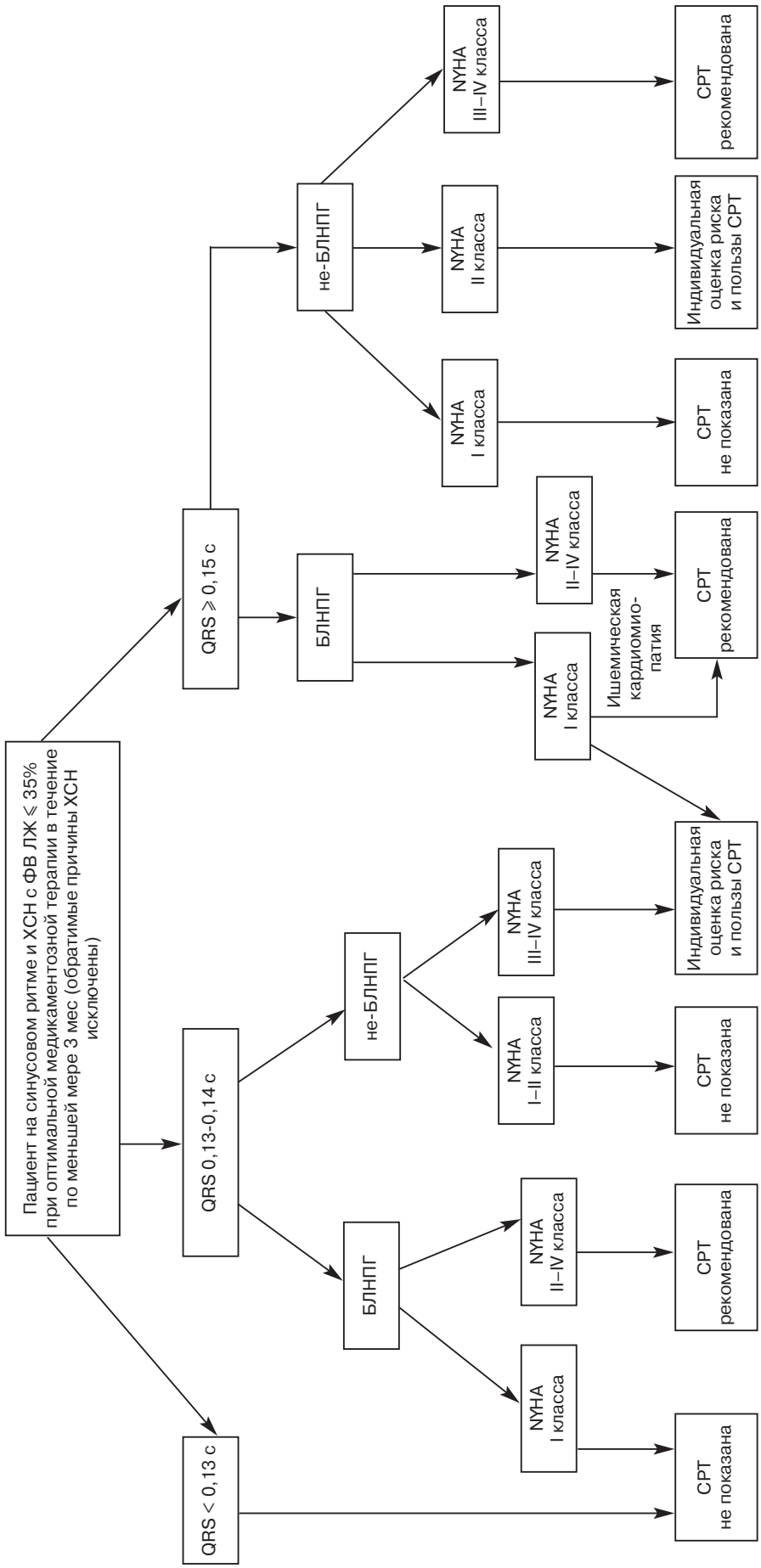

Рис. 1. Показания к сердечной ресинхронизирующей терапии. Адаптировано из Рекомендаций Американской коллегии кардиологов (ACC) и Американской ассоциации сердца (AHA) по лечению сердечной недостаточности [20], а также Рекомендаций Европейского общества кардиологов (ESC) по диагностике и лечению острой и хронической сердечной недостаточности [21]

показанием для СРТ. Пациентам с ФВ ЛЖ 50% и более СРТ также не показана по причине отсутствия клинических исследований, демонстрирующих преимущества СРТ. У тяжелой категории пациентов с IV функциональным классом, получающих инотропную терапию и имеющих неблагоприятный прогноз, СРТ не снижает смертность по сравнению с традиционным ИКД [28].

Поскольку СРТ связана с определенным риском, как во время имплантации, так и в отдаленном периоде, отношение риска и пользы СРТ должно учитываться у каждого отдельного пациента, особенно у больных с менее строгими показаниями к СРТ.

По сравнению с ЭКС или ИКД процедура имплантации СРТ занимает больше времени и имеет более высокие риски, в том числе риск электродного эндокардита. Электроды в ЛЖ чаще, чем в ПЖ, дислоцируются или стимулируют диафрагмальный нерв. Расход заряда батареи также более быстрый по сравнению с традиционными ЭКС или ИКД.

Крайне важно отметить, что не у всех пациентов с аналогичными показаниями к СРТ отмечается такая же эффективность СРТ. Примерно треть пациентов, которым проводится СРТ, оказываются «нереспондерами» [29], у них не наблюдается повышения толерантности к физическим нагрузкам, качества жизни и улучшения ФК по NYHA по крайней мере на один класс, снижения частоты госпитализаций по причине ХСН и обратного ремоделирования ЛЖ. У части пациентов, наоборот, СРТ вызывает отрицательные последствия. Факторами, которые связаны с меньшей эффективностью СРТ, являются высокий процент рубцовых изменений в миокарде (по результатам сцинтиграфии или магнитно-резонансной томографии), БПНПГ, продолжительность комплекса *QRS* 0,12–0,14 с, высокий функциональный класс по NYHA [30].

Так как электрическая диссинхрония иногда не способствует механической диссинхронии, отбор пациентов на СРТ, основанный исключительно на продолжительности комплекса *QRS*, не всегда может служить надежным критерием положительного «ответа» на ресинхронизирующую терапию. Трансторакальная эхокардиография является наиболее простым и доступным методом оценки механической диссинхронии. Среди различных методик эхокардиографии методика тканевого допплеровского исследования обладает наиболее высокой прогностической ценностью для оценки «ответа» на СРТ. Новые эхокардиографические методики, такие как двухмерная деформация, векторный анализ скорости смещения миокарда, трехмерная ЭхоКГ в реальном времени, в настоящий момент также активно изучаются [31]. В исследовании, проведенном в НЦССХ им. А.Н. Бакулева (ныне НМИЦССХ им. А.Н. Бакулева), радиальная диссинхрония более 130 мс, отмеченная с помощью двухмерной деформации, являлась достоверным предиктором положительного «ответа» на СРТ [32]. Отсутствие стандартизированного эхокардиографического протокола определения диссинхронии и отбора пациентов на СРТ попрежнему является важной проблемой, особенно в группе пациентов с широким комплексом *QRS*, не соответствующим морфологии БЛНПГ [33].

Частота дисфункции электродов составляет 5–9%, чаще всего из-за дислокации электрода в коронарном синусе [34]. По этой причине очень актуальна проблема развития альтернативных методов ресинхронизации, например постоянная стимуляция пучка Гиса. Стимуляция пучка Гиса имеет теоретическое преимущество перед другими методами кардиостимуляции, поскольку восстанавливает естественную последовательность электромеханической активации сердца [35].

Процедура замены ЭКС или ИКД на СРТ также имеет повышенный риск осложнений по сравнению со сменой или первичной имплантацией устройства. В реестре REPLACE шестимесячный уровень осложнений после замены ЭКС на СРТ составил 18,7%, по сравнению с 4,0% у пациентов, которым была выполнена только смена аппарата [36]. Таким образом, замену ЭКС или ИКД на СРТ следует проводить только после тщательной оценки риска и пользы.

Модуляция сердечной сократимости

Пациентам с ХСН и ФВ ЛЖ менее 35%, несмотря на оптимальную медикаментозную терапию, показана имплантация ИКД для повышения выживаемости [20, 21]. Однако ИКД (в отличие от СРТ) не решает вопроса повышения качества жизни и улучшения функционального класса. Эффектвность СРТ может быть выше у пациентов с менее выраженным снижением ФВ ЛЖ, но не у пациентов с нормальным или умеренно увеличенным (130 мс и менее) комплексом *QRS*, у которых СРТ может приводить

к негативным результатам [37, 38]. В одном из исследований было показано, что менее 10% госпитализированных пациентов с ХСН соответствовали критериям имплантации СРТ [39]. В другом крупном исследовании среди пациентов с ХСН и ФВ ЛЖ менее 35% продолжительность *QRS* более 120 мс наблюдалась в среднем лишь у 30% больных [40]. Однако до 30% пациентов, соответствующих критериям имплантации СРТ, не «отвечали» на СРТ. Больные с умеренно тяжелой систолической дисфункцией ЛЖ и нормальной или умеренно увеличенной продолжительностью комплекса *QRS* представляют большинство среди пациентов с симптоматической ХСН и являются именно той популяцией, которой показана модуляция сердечной сократимости (МСС). Среди пациентов с ХСН II–III функционального класса по NYHA и ФВ ЛЖ 35% и менее почти 80% больных имеют показания к проведению МСС [41]. Таким образом, МСС может применяться у большого числа пациентов с сердечной недостаточностью, у которых нет показаний к проведению СРТ (рис. 2).

Метод МСС в настоящее время активно применяется и изучается в мировой клинической практике. Он принципиально отличается от любых других способов электрической стимуляции сердца. Электрические импульсы в данном случае не меняют волну возникновения и распространения возбуждения. МСС использует двухфазный высоковольтный биполярный сигнал (7,5 В, продолжительностью 0,022 с), направленный в область межжелудочковой перегородки (МЖП) со стороны ПЖ во время абсолютного рефрактерного периода желудочков, вызывая резкое увеличение глобальной сократимости миокарда без увеличения потребления кислорода, а также повышая качество жизни и толерантность к физическим нагрузкам [41]. Предсердная активация является триггером для импульса, который подается после задержки в 30 мс, тем самым увеличивая последующую деполяризацию желудочков.

Имплантация устройства для МСС во многом аналогична имплантации других сердечных электрических устройств. Процедура проводится при седации в стерильной среде под флюороскопическим контролем. У большинства пациентов ИКД уже ранее имплантирован, поэтому МСС чаще устанавливают с правой стороны. В настоящее время для МСС требуется имплантация трех стандартных электродов: один в ПП и два в ПЖ. Электроды в ПЖ устанавливают в МЖП на расстоянии как минимум 2 см друг от друга. Целевая зона представляет собой трабекулы в нижней части перегородки выводного отдела ПЖ. Предсердный электрод имплантируют в ушко или боковую стенку правого предсердия.

Механизм действия, с помощью которого МСС улучшает сократительную способность миокарда и повышает толерантность к физической нагрузке, является многофакторным и включает мгновенные изменения в клеточном обмене



Рис. 2. Целевая группа пациентов с хронической сердечной недостаточностью, которой показана модуляция сердечной сократимости. Адаптировано из: Kleemann T., 2015 [42]

кальция, а также долгосрочные изменения в экспрессии и фосфорилировании генов, которые увеличивают сократимость миокарда [42].

У пациентов острое увеличение сократимости миокарда наблюдается сразу после имплантации устройства для МСС, что проявляется в повышении ФВ в среднем на 5%. Кроме того, в нескольких клинических исследованиях для выявления оптимальной локализации для имплантации электрода использовался резкий прирост ФВ [43]. Эффект МСС заключается в повышении экспрессии кальциевых каналов L-типа и увеличении захвата кальция в саркоплазматической сети, в результате чего увеличивается поступление в клетку внеклеточного кальция во время деполяризации мембраны, а также высвобождение кальция из саркоплазматической сети.

При ХСН наблюдается смена фенотипа кардиомиоцитов на фетальный. Таким образом, при ХСН имеется повышенная экспрессия мозгового натрийуретического пептида (BNP) и пониженная экспрессия SERCA2A, alpha-MHC и фосфоламбана. МСС вызывает обратную смену фенотипа на свойственный взрослому человеку. При этом улучшается обмен кальция в кардиомиоците и, следовательно, увеличивается сократимость [44].

В рандомизированном исследовании, проводившемся в течение 24 нед и включавшем 160 пациентов с ХСН III–IV функционального класса по NYHA, длительностью комплекса *QRS* менее 0,13 с и ФВ ЛЖ 25–45%, МСС по сравнению со стандартной медикаментозной терапией была связана с повышением пикового потребления кислорода (VO_2), повышением качества жизни и функционального класса по NYHA. Сердечно-сосудистая смертность и частота госпитализаций по поводу декомпенсации ХСН также снизились с 10,8 до 2,9%. Следует отметить, что МСС оказывала более сильное влияние на каждый показатель эффективности у пациентов с ФВ ЛЖ 35–45%, чем у пациентов с более низкой ФВ ЛЖ (25–34%) [45]. Для оценки долгосрочных результатов МСС (смертности и госпитализации) необходимы дальнейшие исследования с более длительным периодом наблюдения.

В метаанализ 3 крупных исследований (FIX-CHF-4, FIX-HF-5, FIX-HF-5 Pilot) в общей сложности был включен 641 пациент. В этом исследовании наблюдалась значительная эффективность от МСС в показателях пикового VO_2, результатах теста 6-минутной ходьбы и Миннесотского опросника качества жизни при ХСН.

В самом первом проспективном исследовании в России, посвященном применению МСС и включавшим 30 пациентов, в течение срока наблюдения, который составил 4±1,4 мес, был выявлен прирост ФВ ЛЖ на 8%, повышение качества жизни на 11 баллов, согласно Миннесотскому опроснику качества жизни больных с ХСН, а также снижение уровня про-натрийуретического N-концевого пептида (NT-proBNP) на 488 нг/л [46].

В совокупности клинические исследования показывают высокую эффективность и безопасность МСС, которая схожа с результатами СРТ. Однако в связи со строгими показаниями к СРТ МСС заполняет критический пробел в арсенале методов улучшения функционального класса пациентов с ХСН.

Модуляция сердечной сократимости была протестирована также у пациентов, которые оказались «нереспондерами» на СРТ. У них на фоне МСС были отмечены значительные улучшения функционального класса по NYHA и ФВ ЛЖ. Важно, что между устройствами для СРТ и МСС не было обнаружено электрических взаимодействий [47].

Особенности применения электрических методов у пациентов с фибрилляцией предсердий

Фибрилляция предсердий (ФП) – самая частая аритмия, встречающаяся у 2% населения. Сочетание сердечной недостаточности и ФП приводит к возникновению порочного круга – сердечная недостаточность провоцирует развитие ФП, а ФП значительно усугубляет течение и прогрессирование ХСН [48]. С увеличением тяжести ХСН частота ФП неуклонно возрастает, достигая 45% случаев у пациентов, относящихся к III–IV функциональному классу [49]. Отсутствие предсердной систолы и предсердного вклада в сердечный выброс, частые нерегулярные сокращения желудочков влекут за собой дополнительное снижение ФВ и ударного объема ЛЖ, приводят к увеличению преднагрузки и постнагрузки, усугубляют застойные явления в обоих кругах кровообращения.

Пациентам с ХСН и ФП, которым показана СРТ, рекомендована абляция АВ-узла. Среди пациентов с ФП положительные эффекты от СРТ наблюдались только у тех больных, которым была выполнена абляция АВ-узла. У паци-

ентов, которым проводился строгий медикаментозной контроль частоты желудочковых сокращений, не отмечено улучшения функции ЛЖ и функционального класса по NYHA [50]. В другом наблюдательном исследовании было показано, что СРТ совместно с аблацией АВ-узла может значительно повысить выживаемость по сравнению с СРТ и медикаментозным контролем частоты желудочковых сокращений [51].

Современные версии устройства для МСС могут также применяться у пациентов с ХСН и ФП. Первый опыт использования нового алгоритма у 5 больных показал улучшение функционального класса по NYHA и повышение качества жизни у пациентов с постоянной формой ФП. Осложнения были минимальными: у одного пациента развилась умеренная трикуспидальная недостаточность [52]. Таким образом, МСС является перспективным методом лечения пациентов с ХСН и ФП.

Заключение

Хроническая СН является актуальной проблемой во всем мире. Пятилетняя выживаемость пациентов с ХСН не превышает 50%. Использование ИКД направлено на предотвращение внезапной сердечной смерти, однако не решает вопроса улучшения качества жизни и функционального статуса больных. СРТ может улучшить сердечную функцию, симптомы и повысить выживаемость у отдельных пациентов с ХСН, состояние которых соответствует строгим критериям выполнения СРТ. Однако около трети пациентов, которым проводится СРТ, оказывается «нереспондерами». МСС может применяться у большого числа пациентов с сердечной недостаточностью при отсутствии показаний к проведению СРТ. МСС также эффективна у пациентов, которые оказались «нереспондерами» на СРТ. Таким образом, МСС заполняет критический пробел в арсенале методов улучшения функционального класса пациентов с ХСН. Также весьма актуальна проблема развития альтернативного метода ресинхронизации путем постоянной стимуляции пучка Гиса.

Конфликт интересов.

Конфликт интересов не заявляется.

Библиографический список

1. Heidenreich P.A., Albert N.M., Allen L.A., Bluemke D.A., Butler J., Fonarow G.C. et al. Forecasting the impact of heart failure in the United States: a policy statement from the American Heart Association. *Circ. Heart Fail.* 2013; 6 (3): 606–19. DOI: 10.1161/HHF.0b013e318291329a
2. Фомин И.В., Беленков Ю.Н., Мареев В.Ю., Агеев Ф.Т., Бадин Ю.В., Галявич А.С. и др. Распространенность ХСН в европейской части Российской Федерации – данные ЭПОХА-ХСН. *Журнал «Сердечная недостаточность»*. 2006; 7, 1 (35): 4–7.
3. Chen J., Normand S.L., Wang Y., Krumholz H.M. National and regional trends in heart failure hospitalization and mortality rates for Medicare beneficiaries, 1998–2008. *JAMA*. 2011; 306 (15): 1669–78. DOI: 10.1001/jama.264.15.1980
4. Saxon L.A., Stevenson W.G., Middlekauff H.R., Stevenson L.W. Increased risk of progressive hemodynamic deterioration in advanced heart failure patients requiring permanent pacemakers. *Am. Heart J.* 1993; 125 (5): 1306–10. DOI: 10.1016/0002-8703(93)90999-P
5. Auricchio A., Salo R.W. Acute hemodynamic improvement by pacing in patients with severe congestive heart failure. *Pacing. Clin. Electrophysiol.* 1997; 20 (2): 313–24. DOI: 10.1111/j.1540-8159.1997.tb06176.x
6. Rossi R., Muia N. Jr, Turco V., Sgura F.A., Molinari R., Modena M.G. Short atrioventricular delay reduces the degree of mitral regurgitation in patients with a sequential dual-chamber pacemaker. *Am. J. Cardiol.* 1997; 80 (7): 901–05. DOI: 10.1016/S0002-9149(97)00557-2
7. Ellenbogen K.A. Pacing therapy for prevention of atrial fibrillation. *Heart Rhythm*. 2007; 4 (3): S84–7. DOI: 10.1016/j.hrthm.2006.12.005
8. Wilkoff B.L., Cook J.R., Epstein A.E., Greene H.L., Hallstrom A.P., Hsia H. et al. Dual-chamber pacing or ventricular backup pacing in patients with an implantable defibrillator: the Dual Chamber and VVI Implantable Defibrillator (DAVID) Trial. *JAMA*. 2002; 288 (24): 3115–23. DOI: 10.1001/jama.288.24.3115
9. Sweeney M.O., Hellkamp A.S., Ellenbogen K.A., Arnold J. Greenspon A.J., Freedman R.A., Lee K.L., Lamas G.A. Adverse effect of ventricular pacing on heart failure and atrial fibrillation among patients with normal baseline QRS duration in a clinical trial of pacemaker therapy for sinus node dysfunction. *Circulation*. 2003; 107 (23): 2932–7. DOI: 10.1161/01.CIR.0000072769.17295.B1
10. Shinbane J.S., Chu E., DeMarco T., Sobol Yu., Fitzpatrick A.P., Lau D.M. et al. Evaluation of acute dual-chamber pacing with a range of atrioventricular delays on cardiac performance in refractory heart failure. *J. Am. Coll. Cardiol.* 1997; 30 (5): 1295–300. DOI: 10.1016/S0735-1097(97)00307-0
11. Wilkoff B.L., Kudenchuk P.J., Buxton A.E., Sharma A., Cook J.R., Bhandari A.K. et al. The DAVID (Dual Chamber and VVI Implantable Defibrillator) II trial. *J. Am. Coll. Cardiol.* 2009; 53 (10): 872–80. DOI: 10.1023/B:CEPR. 0000023165.20987.b1
12. Kronborg M.B., Mortensen P.T., Poulsen S.H., Gerdes J.C., Jensen H.K., Nielsen J.C. His or para-His pacing preserves left ventricular function in atrioventricular block: a double-blind, randomized, crossover study. *Europace*. 2014; 16 (8): 1189–96. DOI: org/10.1093/europace/euu011
13. Голухова Е.З., Машина Т.В., Какучая Т.Т., Мрикаев Д.В., Морелли О.Д. Оценка эффективности сердечной ресинхронизирующей терапии у больных с хронической сердечной недостаточностью. *Креативная кардиология*. 2011; 5 (2): 5–18.
14. Khan N.K., Goode K.M., Cleland J.G., Rigby A.S., Freemantle N., Eastaugh J. et al. Prevalence of ECG abnormalities in an international survey of patients with suspected or confirmed heart failure at death or discharge. *Eur. J. Heart Fail.* 2007; 9 (5): 491–501. DOI: 10.1016/j.ejheart.2006.11.003
15. Iuliano S., Fisher S.G., Karasik P.E., Fletcher R.D., Singh S.N. QRS duration and mortality in patients with congestive heart failure. *Am. Heart. J.* 2002; 143 (6): 1085–91. DOI: 10.1067/mhj.2002.122516
16. Baldasseroni S., Gentile A., Gorini M., Marchionni N., Marini M., Masotti G. et al. Intraventricular conduction defects in patients with congestive heart failure: left but not right bundle branch block is an independent predictor of prognosis. A report

from the Italian Network on Congestive Heart Failure (INCHF database). *Ital. Heart J.* 2003; 4 (9): 607–13.
17. Bristow M.R., Saxon L.A., Boehmer J., Boehmer J., Krueger S., Kass D.A. et al. Cardiac-resynchronization therapy with or without an implantable defibrillator in advanced chronic heart failure. *N. Engl. J. Med.* 2004; 350 (21): 2140–50. DOI: 10.1056/NEJMoa032423
18. Cleland J.G., Daubert J.C., Erdmann E., Freemantle N., Gras D., Kappenberger L. et al. The effect of cardiac resynchronization on morbidity and mortality in heart failure. *N. Engl. J. Med.* 2005; 352 (15): 1539–49. DOI: 10.1056/NEJMoa050496
19. Mullens W., Bartunek J., Tang W.H., Delrue L., Herbots L., Willems R. et al. Early and late effects of cardiac resynchronization therapy on force-frequency relation and contractility regulating gene expression in heart failure patients. *Heart Rhythm.* 2008; 5 (1): 52–9. DOI: 10.1016/j.hrthm.2007.09.009
20. Yancy C.W., Jessup M., Bozkurt B., Butler J., Casey D.E. Jr, Drazner M.H. et al. 2013 ACCF/AHA guideline for the management of heart failure: a report of the American College of Cardiology Foundation/American Heart Association Task Force on Practice Guidelines. *J. Am. Coll. Cardiol.* 2013; 62 (16): e147–e239. DOI: 10.1016/j.jacc.2013.05.019
21. Ponikowski P., Voors A.A., Anker S.D., Bueno H., Cleland J.G., Coats A.J. et al. 2016 ESC Guidelines for the diagnosis and treatment of acute and chronic heart failure: The Task Force for the diagnosis and treatment of acute and chronic heart failure of the European Society of Cardiology (ESC) developed with the special contribution of the Heart Failure Association (HFA) of the ESC. *Eur. Heart J.* 2016; 18 (8): 891–975. DOI: 10.1002/ejhf.592
22. McAlister F.A., Ezekowitz J., Hooton N., Vandermeer B., Spooner C., Dryden D.M. et al. Cardiac resynchronization therapy for patients with left ventricular systolic dysfunction: a systematic review. *JAMA.* 2007; 297 (22): 2502–14. DOI: 10.1001/jama.297.22.2502
23. Al-Majed N.S., McAlister F.A., Bakal J.A., Ezekowitz J.A. Meta-analysis: cardiac resynchronization therapy for patients with less symptomatic heart failure. *Ann. Intern. Med.* 2011; 154 (6): 401–12. DOI: 10.7326/0003-4819-154-6-201103150-00313.
24. Biton Y., Kutyifa V., Cygankiewicz I., Goldenberg I., Klein H., McNitt S. et al. Relation of QRS duration to clinical benefit of cardiac resynchronization therapy in mild heart failure patients without left bundle branch block: The multicenter automatic defibrillator implantation trial with cardiac resynchronization therapy substudy. *Circ. Heart Fail.* 2016; 9 (2): e002667. DOI: 10.1161/CIRCHEARTFAILURE.115.002667
25. Birnie D.H., Ha A., Higginson L., Sidhu K., Green M., Philippon F. et al. Impact of QRS morphology and duration on outcomes after cardiac resynchronization therapy: Results from the Resynchronization-Defibrillation for Ambulatory Heart Failure Trial (RAFT). *Circ. Heart Fail.* 2013; 6 (6): 1190–8. DOI: 10.1161/CIRCHEARTFAILURE.113.000380
26. Curtis A.B., Worley S.J., Adamson P.B., Chung E.S., Niazi I., Sherfesee L. et al. Biventricular pacing for atrioventricular block and systolic dysfunction. *N. Engl. J. Med.* 2013; 368 (17): 1585–93. DOI: 10.1056/NEJMoa1210356
27. Ruschitzka F., Abraham W.T., Singh J.P., Bax J.J., Borer J.S., Brugada J. et al. Cardiac-resynchronization therapy in heart failure with a narrow QRS complex. *N. Engl. J. Med.* 2013; 369 (15): 1395–405. DOI: 10.1056/NEJMoa1306687
28. Bhattacharya S., Abebe K., Simon M., Saba S., Adelstein E. Role of cardiac resynchronization in end-stage heart failure patients requiring inotrope therapy. *J. Card. Fail.* 2010; 16 (12): 931–7. DOI: 10.1016/j.cardfail.2010.07.253
29. Gorcsan J. 3rd. Finding pieces of the puzzle of nonresponse to cardiac resynchronization therapy. *Circulation.* 2011; 123: 10–2. DOI: 10.1161/CIRCULATIONAHA.110.001297
30. Adelstein E.C., Tanaka H., Soman P., Miske G., Haberman S.C., Saba S.F. et al. Impact of scar burden by single-photon emission computed tomography myocardial perfusion imaging on patient outcomes following cardiac resynchronization therapy. *Eur. Heart J.* 2011; 32: 93. DOI. 10.1093/eurheartj/ehq389
31. Бокерия О.Л., Шадания Я.Р., Кислицина О.Н. Использование современных эхокардиографических подходов в определении показаний к проведению кардиоресинхронизирующей терапии у пациентов с хронической сердечной недостаточностью. *Анналы аритмологии.* 2010; 7 (4): 31–40.
32. Голухова Е.З., Машина Т.В., Какучая Т.Т., Мрикаев Д.В., Морелли О.Д. Роль двухмерной деформации speckle tracking в определении предикторов ответа на сердечную ресинхронизирующую терапию у больных с хронической сердечной недостаточностью различной этиологии. *Креативная кардиология.* 2012; 1: 99–106.
33. Ревишвили А.Ш., Ступаков С.И. Сердечная ресинхронизирующая терапия: показания и концепция клинического применения для лечения пациентов с хронической сердечной недостаточностью. *Российский медицинский журнал.* 2014; 3: 34–40.
34. Daubert J.C., Saxon L., Adamson P.B., Auricchio A., Berger R.D., Beshai J.F. et al. 2012 EHRA/HRS expert consensus statement on cardiac resynchronization therapy in heart failure: implant and follow-up recommendations and management. *Heart Rhythm.* 2012; 9: 1524–76. DOI. 10.1016/j.hrthm.2012.07.025
35. Vijayaraman P., Chung M.K., Dandamudi G., Upadhyay G.A., Krishnan K., Crossley G. et al. His bundle pacing. *J. Am. Coll. Cardiol.* 2018; 72 (8): 927–47. DOI: 10.1016/j.jacc.2018.06.017
36. Poole J.E., Gleva M.J., Mela T., Chung M.K., Uslan D.Z., Borge R. et al. Complication rates associated with pacemaker or implantable cardioverter-defibrillator generator replacements and upgrade procedures: results from the REPLACE registry. *Circulation.* 2010; 122 (16): 1553–61. DOI: 10.1161/CIRCULATIONAHA.110.976076
37. Abraham W.T., Kuck K.H., Goldsmith R.L., Lindenfeld J., Reddy V.Y., Carson P.E. et al. A randomized controlled trial to evaluate the safety and efficacy of cardiac contractility modulation. *J. Am. Coll. Cardiol.: Heart Fail.* 2018; 6 (10): 882. DOI: 10.1016/j.jchf.2018.04.010
38. Shah R.M., Patel D., Molnar J., Ellenbogen K.A., Koneru J.N. Cardiac-resynchronization therapy in patients with systolic heart failure and QRS interval ⩽130 ms: insights from a meta-analysis. *Europace.* 2014; 17 (2): 267–73. DOI: 10.1093/europace/euu214
39. García-Pinilla J.M., Jiménez-Navarro M.F., Anguita-Sánchez M., Martínez-Martínez Á., Torres-Calvo F. et al. How many patients admitted for heart failure are eligible for cardiac resynchronization therapy? Analysis of the Andalusian Heart Failure Registry (RAIC) study. *Rev. Esp. Cardiol.* 2007; 60 (1): 38–44. DOI: 10.1016/S1885-5857(07)60104-2
40. Kashani A., Barold S.S. Significance of QRS complex duration in patients with heart failure. *J. Am. Coll. Cardiol.* 2005; 46 (12): 2183–92. DOI: 10.1016/j.jacc.2005.01.071
41. Abi-Samra F., Gutterman D. Cardiac contractility modulation: a novel approach for the treatment of heart failure. *Heart Fail. Rev.* 2016; 21 (6): 645–60. DOI: 10.1007/s10741-016-9571-6
42. Kleemann T. Cardiac contractility modulation: a new form of therapy for patients with heart failure and narrow QRS complex? *Herz.* 2015; 40 (7): 945–51. DOI: 10.1007/s00059-015-4362-8
43. Kadish A., Nademanee K., Volosin K., Krueger S., Neelagaru S., Raval N. et al. A randomized controlled trial evaluating the safety and efficacy of cardiac contractility modulation in advanced heart failure. *Am. Heart J.* 2011; 161 (2): 329–37. DOI: 10.1016/j.ahj.2010.10.025.
44. Butter C., Rastogi S., Minden H.H., Meyhöfer J., Burkhoff D., Sabbah H.N. et al. Cardiac contractility modulation electrical signals improve myocardial gene expression in patients with heart failure. *J. Am. Coll. Cardiol.* 2008; 51 (18): 1784–9. DOI: 10.1016/j.jacc.2008.01.036
45. Giallauria F., Vigorito C., Piepoli M.F., Stewart Coats A.J. Effects of cardiac contractility modulation by non-excitatory electrical stimulation on exercise capacity and quality of life: an individual patient's data meta-analysis of randomized controlled trials. *Int. J. Cardiol.* 2014; 175 (2): 352–7. DOI: 10.1016/j.ijcard.2014.06.005
46. Ревишвили А.Ш., Артюхина Е.А., Амирасланов А.Ю., Васковский В.А., Яшков М.В., Купцов В.В., Ожерельева М.В. Первый опыт лечения пациентов с хронической сердечной недостаточностью методом имплантации устройств, модулирующих сокращения сердца. *Вестник аритмологии.* 2017; 90: 12–8.

47. Nagele H., Behrens S., Eisermann C. Cardiac contractility modulation in non-responders to cardiac resynchronization therapy. *Europace*. 2008; 10 (12): 1375–80. DOI: org/10.1093/europace/eun257
48. Бокерия Л.А., Базаев В.А., Филатов А.Г., Бокерия О.Л., Меликулов А.Х., Висков Р.В., Грицай А.Н. Сердечная ресинхронизирующая терапия у пациентов с фибрилляцией предсердий. *Анналы аритмологии*. 2006; 3 (1): 45–8.
49. Maisel W.H., Stevenson L.W. Atrial fibrillation in heart failure: epidemiology, pathophysiology, and rationale for therapy. *Am. J. Cardiol*. 2003; 91 (6A): 2D–8D. DOI: 10.1016/s0002-9149(02)03373-8
50. Gasparini M., Auricchio A., Regoli F., Fantoni C., Kawabata M., Galimberti P. et al. Four-year efficacy of cardiac resynchronization therapy on exercise tolerance and disease progression: the importance of performing atrioventricular junction ablation in patients with atrial fibrillation. *J. Am. Coll. Cardiol.* 2006; 48 (4): 734–3. DOI: 10.1016/j.jacc.2006.03.056
51. Gasparini M., Auricchio A., Metra M., Regoli F., Fantoni C., Lamp B. et al. Long-term survival in patients undergoing cardiac resynchronization therapy: the importance of performing atrio-ventricular junction ablation in patients with permanent atrial fibrillation. *Eur. Heart J*. 2008; 29 (13): 1644–52. DOI: 10.1093/eurheartj/ehn133
52. Roger S., Schneider R., Rudic B., Liebe V., Stach K., Schimpf R. et al. Cardiac contractility modulation: first experience in heart failure patients with reduced ejection fraction and permanent atrial fibrillation. *Europace*. 2014; 16 (8): 1205–09. DOI:10.1093/europace/euu050

References

1. Heidenreich P.A., Albert N.M., Allen L.A., Bluemke D.A., Butler J., Fonarow G.C. et al. Forecasting the impact of heart failure in the United States: a policy statement from the American Heart Association. *Circ. Heart Fail.* 2013; 6 (3): 606–19. DOI: 10.1161/HHF.0b013e318291329a
2. Fomin I.V., Belenkov Yu.N., Mareev V.Yu., Ageev F.T., Badin Yu.V., Galyavich A.S. et al. Prevalence of chronic heart failure in the European part of Russia. *Zhurnal "Serdechnaya Nedostatochnost'" (Journal "Heart Failure")*. 2006; 7, 1 (35): 4–7 (in Russ.)
3. Chen J., Normand S.L., Wang Y., Krumholz H.M. National and regional trends in heart failure hospitalization and mortality rates for Medicare beneficiaries, 1998–2008. *JAMA*. 2011; 306 (15): 1669–78. DOI: 10.1001/jama.264.15.1980
4. Saxon L.A., Stevenson W.G., Middlekauff H.R., Stevenson L.W. Increased risk of progressive hemodynamic deterioration in advanced heart failure patients requiring permanent pacemakers. *Am. Heart J*. 1993; 125 (5): 1306–10. DOI: 10.1016/0002-8703(93)90999-P
5. Auricchio A., Salo R.W. Acute hemodynamic improvement by pacing in patients with severe congestive heart failure. *Pacing. Clin. Electrophysiol.* 1997; 20 (2): 313–24. DOI: 10.1111/j.1540-8159.1997.tb06176.x
6. Rossi R., Muia N. Jr, Turco V., Sgura F.A., Molinari R., Modena M.G. Short atrioventricular delay reduces the degree of mitral regurgitation in patients with a sequential dual-chamber pacemaker. *Am. J. Cardiol*. 1997; 80 (7): 901–05. DOI: 10.1016/S0002-9149(97)00557-2
7. Ellenbogen K.A. Pacing therapy for prevention of atrial fibrillation. *Heart Rhythm*. 2007; 4 (3): S84–7. DOI: 10.1016/j.hrthm.2006.12.005
8. Wilkoff B.L., Cook J.R., Epstein A.E., Greene H.L., Hallstrom A.P., Hsia H. et al. Dual-chamber pacing or ventricular backup pacing in patients with an implantable defibrillator: the Dual Chamber and VVI Implantable Defibrillator (DAVID) Trial. *JAMA*. 2002; 288 (24): 3115–23. DOI: 10.1001/jama.288.24.3115
9. Sweeney M.O., Hellkamp A.S., Ellenbogen K.A., Arnold J. Greenspon A.J., Freedman R.A., Lee K.L., Lamas G.A. Adverse effect of ventricular pacing on heart failure and atrial fibrillation among patients with normal baseline QRS duration in a clinical trial of pacemaker therapy for sinus node dysfunction. *Circulation*. 2003; 107 (23): 2932–7. DOI: 10.1161/01.CIR.0000072769.17295.B1
10. Shinbane J.S., Chu E., DeMarco T., Sobol Yu., Fitzpatrick A.P., Lau D.M. et al. Evaluation of acute dual-chamber pacing with a range of atrioventricular delays on cardiac performance in refractory heart failure. *J. Am. Coll. Cardiol.* 1997; 30 (5): 1295–300. DOI: 10.1016/S0735-1097(97)00307-0
11. Wilkoff B.L., Kudenchuk P.J., Buxton A.E., Sharma A., Cook J.R., Bhandari A.K. et al. The DAVID (Dual Chamber and VVI Implantable Defibrillator) II trial. *J. Am. Coll. Cardiol.* 2009; 53 (10): 872–80. DOI: 10.1023/B:CEPR. 0000023165.20987.b1
12. Kronborg M.B., Mortensen P.T., Poulsen S.H., Gerdes J.C., Jensen H.K., Nielsen J.C. His or para-His pacing preserves left ventricular function in atrioventricular block: a double-blind, randomized, crossover study. *Europace*. 2014; 16 (8): 1189–96. DOI: 10.1093/europace/euu011
13. Golukhova E.Z., Mashina T.V., Kakuchaya T.T., Mrikaev D.V., Morelli O.D. Evaluation of the effectiveness of cardiac resynchronization therapy in patients with chronic heart failure. *Kreativnaya Kardiologiya (Creative Cardiology)*. 2011; 5 (2): 5–18 (in Russ.).
14. Khan N.K., Goode K.M., Cleland J.G., Rigby A.S., Freemantle N., Eastaugh J. et al. Prevalence of ECG abnormalities in an international survey of patients with suspected or confirmed heart failure at death or discharge. *Eur. J. Heart Fail.* 2007; 9 (5): 491–501. DOI: 10.1016/j.ejheart.2006.11.003
15. Iuliano S., Fisher S.G., Karasik P.E., Fletcher R.D., Singh S.N. QRS duration and mortality in patients with congestive heart failure. *Am. Heart. J.* 2002; 143 (6): 1085–91. DOI: 10.1067/mhj.2002.122516
16. Baldasseroni S., Gentile A., Gorini M., Marchionni N., Marini M., Masotti G. et al. Intraventricular conduction defects in patients with congestive heart failure: left but not right bundle branch block is an independent predictor of prognosis. A report from the Italian Network on Congestive Heart Failure (IN-CHF database). *Ital. Heart J*. 2003; 4 (9): 607–13.
17. Bristow M.R., Saxon L.A., Boehmer J., Boehmer J., Krueger S., Kass D.A. et al. Cardiac-resynchronization therapy with or without an implantable defibrillator in advanced chronic heart failure. *N. Engl. J. Med*. 2004; 350 (21): 2140–50. DOI: 10.1056/NEJMoa032423
18. Cleland J.G., Daubert J.C., Erdmann E., Freemantle N., Gras D., Kappenberger L. et al. The effect of cardiac resynchronization on morbidity and mortality in heart failure. *N. Engl. J. Med.* 2005; 352 (15): 1539–49. DOI: 10.1056/NEJMoa050496
19. Mullens W., Bartunek J., Tang W.H., Delrue L., Herbots L., Willems R. et al. Early and late effects of cardiac resynchronization therapy on force-frequency relation and contractility regulating gene expression in heart failure patients. *Heart Rhythm*. 2008; 5 (1): 52–9. DOI: 10.1016/j.hrthm.2007.09.009
20. Yancy C.W., Jessup M., Bozkurt B., Butler J., Casey D.E. Jr, Drazner M.H. et al. 2013 ACCF/AHA guideline for the management of heart failure: a report of the American College of Cardiology Foundation/American Heart Association Task Force on Practice Guidelines. *J. Am. Coll. Cardiol.* 2013; 62 (16): e147–e239. DOI: 10.1016/j.jacc.2013.05.019
21. Ponikowski P., Voors A.A., Anker S.D., Bueno H., Cleland J.G., Coats A.J. et al. 2016 ESC Guidelines for the diagnosis and treatment of acute and chronic heart failure: The Task Force for the diagnosis and treatment of acute and chronic heart failure of the European Society of Cardiology (ESC) developed with the special contribution of the Heart Failure Association (HFA) of the ESC. *Eur. Heart J*. 2016; 18 (8): 891–975. DOI: 10.1002/ejhf.592
22. McAlister F.A., Ezekowitz J., Hooton N., Vandermeer B., Spooner C., Dryden D.M. et al. Cardiac resynchronization therapy for patients with left ventricular systolic dysfunction: a systematic review. *JAMA*. 2007; 297 (22): 2502–14. DOI: 10.1001/jama.297.22.2502
23. Al-Majed N.S., McAlister F.A., Bakal J.A., Ezekowitz J.A. Meta-analysis: cardiac resynchronization therapy for patients with less symptomatic heart failure. *Ann. Intern. Med.* 2011; 154 (6): 401–12. DOI: 10.7326/0003-4819-154-6-201103150-00313.
24. Biton Y., Kutyifa V., Cygankiewicz I., Goldenberg I., Klein H., McNitt S. et al. Relation of QRS duration to clinical benefit of cardiac resynchronization therapy in mild heart failure patients without left bundle branch block: The multicenter automatic

defibrillator implantation trial with cardiac resynchronization therapy substudy. *Circ. Heart Fail.* 2016; 9 (2): e002667. DOI: 10.1161/CIRCHEARTFAILURE.115.002667
25. Birnie D.H., Ha A., Higginson L., Sidhu K., Green M., Philippon F. et al. Impact of QRS morphology and duration on outcomes after cardiac resynchronization therapy: Results from the Resynchronization-Defibrillation for Ambulatory Heart Failure Trial (RAFT). *Circ. Heart Fail.* 2013; 6 (6): 1190–8. DOI: 10.1161/CIRCHEARTFAILURE.113.000380
26. Curtis A.B., Worley S.J., Adamson P.B., Chung E.S., Niazi I., Sherfesee L. et al. Biventricular pacing for atrioventricular block and systolic dysfunction. *N. Engl. J. Med.* 2013; 368 (17): 1585–93. DOI: 10.1056/NEJMoa1210356
27. Ruschitzka F., Abraham W.T., Singh J.P., Bax J.J., Borer J.S., Brugada J. et al. Cardiac-resynchronization therapy in heart failure with a narrow QRS complex. *N. Engl. J. Med.* 2013; 369 (15): 1395–405. DOI: 10.1056/NEJMoa1306687
28. Bhattacharya S., Abebe K., Simon M., Saba S., Adelstein E. Role of cardiac resynchronization in end-stage heart failure patients requiring inotrope therapy. *J. Card. Fail.* 2010; 16 (12): 931–7. DOI: 10.1016/j.cardfail.2010.07.253
29. Gorcsan J. 3rd. Finding pieces of the puzzle of nonresponse to cardiac resynchronization therapy. *Circulation*. 2011; 123: 10–2. DOI: 10.1161/CIRCULATIONAHA.110.001297
30. Adelstein E.C., Tanaka H., Soman P., Miske G., Haberman S.C., Saba S.F. et al. Impact of scar burden by single-photon emission computed tomography myocardial perfusion imaging on patient outcomes following cardiac resynchronization therapy. *Eur. Heart J.* 2011; 32: 93. DOI. 10.1093/eurheartj /ehq389
31. Bockeria O.L., Shadaniya Ya.R., Kislitsina O.N. Modern echocardiographic approach application to determine indications in conducting cardioresynchronized therapy in patients with chronic heart failure. *Annaly Aritmologii (Annals of Arrithmology)*. 2010; 7 (4): 31–40 (in Russ.).
32. Golukhova E.Z., Mashina T.V., Kakuchaya T.T., Mrikaev D.V., Morelli O.D. The role of two-dimensional speckle tracking in determining predictors of response to cardiac resynchronization therapy in patients with chronic heart failure of various etiologies. *Kreativnaya Kardiologiya (Creative Cardiology)*. 2012; 1: 99–106 (in Russ.).
33. Revishvili A.Sh., Stupakov S.I. The cardiac resynchronization therapy: indications and concept of clinical application for treatment of patients with chronic cardiac failure. *Rossijskij Medicinskij Zhurnal (Russian Medical Journal)*. 2014; 3: 34–40 (in Russ.).
34. Daubert J.C., Saxon L., Adamson P.B., Auricchio A., Berger R.D., Beshai J.F. et al. 2012 EHRA/HRS expert consensus statement on cardiac resynchronization therapy in heart failure: implant and follow-up recommendations and management. *Heart Rhythm*. 2012; 9: 1524–76. DOI. 10.1016/j.hrthm. 2012.07.025
35. Vijayaraman P., Chung M.K., Dandamudi G., Upadhyay G.A., Krishnan K., Crossley G. et al. His bundle pacing. *J. Am. Coll. Cardiol.* 2018; 72 (8): 927–47. DOI: 10.1016/j.jacc.2018.06.017
36. Poole J.E., Gleva M.J., Mela T., Chung M.K., Uslan D.Z., Borge R. et al. Complication rates associated with pacemaker or implantable cardioverter-defibrillator generator replacements and upgrade procedures: results from the REPLACE registry. *Circulation*. 2010; 122 (16): 1553–61. DOI: 10.1161/CIRCULATIONAHA.110.976076
37. Abraham W.T., Kuck K.H., Goldsmith R.L., Lindenfeld J., Reddy V.Y., Carson P.E. et al. A randomized controlled trial to evaluate the safety and efficacy of cardiac contractility modulation. *J. Am. Coll. Cardiol: Heart Fail.* 2018; 6 (10): 882. DOI: 10.1016/j.jchf.2018.04.010
38. Shah R.M., Patel D., Molnar J., Ellenbogen K.A., Koneru J.N. Cardiac-resynchronization therapy in patients with systolic heart failure and QRS interval ⩽130 ms: insights from a meta-analysis. *Europace*. 2014; 17 (2): 267–73. DOI: 10.1093/europace/euu214
39. García-Pinilla J.M., Jiménez-Navarro M.F., Anguita-Sánchez M., Martínez- Martínez Á., Torres-Calvo F. et al. How many patients admitted for heart failure are eligible for cardiac resynchronization therapy? Analysis of the Andalusian Heart Failure Registry (RAIC) study. *Rev. Esp. Cardiol.* 2007; 60 (1): 38–44. DOI: 10.1016/S1885-5857(07)60104-2
40. Kashani A., Barold S.S. Significance of QRS complex duration in patients with heart failure. *J. Am. Coll. Cardiol.* 2005; 46 (12): 2183–92. DOI: 10.1016/j.jacc.2005.01.071
41. Abi-Samra F., Gutterman D. Cardiac contractility modulation: a novel approach for the treatment of heart failure. *Heart Fail. Rev.* 2016; 21 (6): 645–60. DOI: 10.1007/s10741-016-9571-6
42. Kleemann T. Cardiac contractility modulation: a new form of therapy for patients with heart failure and narrow QRS complex? *Herz*. 2015; 40 (7): 945–51. DOI: org/10.1007/s00059-015-4362-8
43. Kadish A., Nademanee K., Volosin K., Krueger S., Neelagaru S., Raval N. et al. A randomized controlled trial evaluating the safety and efficacy of cardiac contractility modulation in advanced heart failure. *Am. Heart J.* 2011; 161 (2): 329–37. DOI: 10.1016/j.ahj.2010.10.025.
44. Butter C., Rastogi S., Minden H.H., Meyhöfer J., Burkhoff D., Sabbah H.N. et al. Cardiac contractility modulation electrical signals improve myocardial gene expression in patients with heart failure. *J. Am. Coll. Cardiol.* 2008; 51 (18): 1784–9. DOI: 10.1016/j.jacc.2008.01.036
45. Giallauria F., Vigorito C., Piepoli M.F., Stewart Coats A.J. Effects of cardiac contractility modulation by non-excitatory electrical stimulation on exercise capacity and quality of life: an individual patient's data meta-analysis of randomized controlled trials. *Int. J. Cardiol.* 2014; 175 (2): 352–7. DOI: 10.1016/j.ijcard. 2014.06.005
46. Revishvili A.Sh., Artyukhina E.A., Amiraslanov A.Yu., Vaskovsky V.A., Yashkov M.V., Kuptsov V.V., Ozherelyeva M.V. The first experience of treatment of patients with chronic heart failure using cardiac contractility modulation device. *Vestnik Aritmologii (Journal of Arithmology)*. 2017; 90: 12–8 (in Russ.).
47. Nagele H., Behrens S., Eisermann C. Cardiac contractility modulation in non-responders to cardiac resynchronization therapy. *Europace*. 2008; 10 (12): 1375–80. DOI: org/10.1093/europace/eun257
48. Bockeria L.A., Bazaev V.A., Filatov A.G., Bockeria O.L., Melikulov A.Kh., Gritsay A.N. Cardiac resynchronization therapy in patients with atrial fibrillation. *Annaly Aritmologii (Annals of Arrithmology)*. 2006; 3 (1): 45–8 (in Russ.).
49. Maisel W.H., Stevenson L.W. Atrial fibrillation in heart failure: epidemiology, pathophysiology, and rationale for therapy. *Am. J. Cardiol.* 2003; 91 (6A): 2D–8D. DOI: 10.1016/s0002-9149(02)03373-8
50. Gasparini M., Auricchio A., Regoli F., Fantoni C., Kawabata M., Galimberti P. et al. Four-year efficacy of cardiac resynchronization therapy on exercise tolerance and disease progression: the importance of performing atrioventricular junction ablation in patients with atrial fibrillation. *J. Am. Coll. Cardiol.* 2006; 48 (4): 734–3. DOI: 10.1016/j.jacc.2006.03.056
51. Gasparini M., Auricchio A., Metra M., Regoli F., Fantoni C., Lamp B. et al. Long-term survival in patients undergoing cardiac resynchronization therapy: the importance of performing atrio-ventricular junction ablation in patients with permanent atrial fibrillation. *Eur. Heart J.* 2008; 29 (13): 1644–52. DOI: 10.1093/eurheartj/ehn133
52. Roger S., Schneider R., Rudic B., Liebe V., Stach K., Schimpf R. et al. Cardiac contractility modulation: first experience in heart failure patients with reduced ejection fraction and permanent atrial fibrillation. *Europace*. 2014; 16 (8): 1205–09. DOI:10.1093/europace/euu050

Поступила 21.03.2019
Принята к печати 02.04.2019

ОФОРМЛЕНИЕ СПИСКА ЛИТЕРАТУРЫ

Примеры оформления блока ***«Литература»***

Статья из журнала:

Бузаев И.В., Плечев В.В., Николаева И.Е. Принятие решения о виде реваскуляризации при стабильной ишемической болезни сердца в сложных клинических случаях. *Эндоваскулярная хирургия*. 2017; 4 (2): 112–24. DOI: 10.24183/2409-4080-2017-4-2-112-124

Веркина Л.М., Телесманич Н.Р., Мишин Д.В., Ботиков А.Г., Ломов Ю.М., Дерябин П.Г. и др. Конструирование полимерного препарата для серологической диагностики гепатита С. *Вопросы вирусологии*. 2012; 1: 45–8.

Aiuti A., Cattaneo F., Galimberti S., Benninghoff U., Cassani B., Callegaro L. et al. Gene therapy for immunodeficiency due to adenosine deaminas deficiency. *N. Engl. J. Med*. 2009; 360 (5): 447–58. DOI: 10.1056/NEJMoa0805817

Ortiz H., Wibe A., Ciga M.A., Biondo S. Impact of a multidisciplinary team training programme on rectal cancer outcomes in Spain. *Colorect. Dis*. 2013; 15 (5): 544–51. DOI: 10.1111/codi.12141

Статья из электронного журнала:

Abood S. Quality improvement initiative in nursing homes: the ANA acts in an advisory role. *Am. J. Nurs*. 2002; 102 (6). http://nursingworld.org/AJN/2002/june/Wawatch.htm (дата обращения 17.10.2013).

Интернет-ресурс:

Государственный доклад «О состоянии здоровья населения Республики Коми в 2009 году». http://www.minzdrav.rkomi.ru/ left/doc/docminzdr (дата обращения 22.03.2011).

APA Style (2011). Available at: http://apastyle.org/apa-style-help.aspx (accessed February 5, 2011).

Книга (монография, сборник):

Медик В.А. Заболеваемость населения: история, современное состояние и методология изучения. М.: Медицина; 2003.

Воробьев А.И. (ред.) Руководство по гематологии. 3-е изд. Т. 3. М.: Ньюдиамед; 2005.

Beck S., Klobes F., Scherrer C. Surviving globalization? Perspective for the German economic model. Berlin: Springer; 2005.

Michelson A.D. (Ed.) Platelets. 2nd ed. San Diego: Elsevier Academic Press; 2007.

Mestecky J., Lamm M.E., Strober W. (Eds.) Mucosal immunology. 3rd ed. New York: Academic Press; 2005.

Глава из книги:

Иванова А.Е. Тенденции и причины смерти населения России. В кн.: Осипов В.Г., Рыбаковский Л.Л. (ред.) Демографическое развитие России в XXI веке. М.: Экон-Информ; 2009: 110–31.

Silver R.M., Peltier M.R., Branch D.W. The immunology of pregnancy. In: Creasey R.K., Resnik R. (Eds.). Maternal-fetal medicine: Principles and practices. 5th edn. Philadelphia: W.B. Saunders; 2004: 89–109.

Материалы научных конференций:

Актуальные вопросы гематологии и трансфузиологии: материалы научно-практической конференции. 8 июля 2009 г. Санкт-Петербург. СПб.; 2009.

Салов И.А., Маринушкин Д.Н. Акушерская тактика при внутриутробной гибели плода. В кн.: Материалы IV Российского форума «Мать и дитя». М.; 2000: 516–9.

European meeting on hypertension. Milan, June 15–19, 2007. Milan; 2007.

Harnden P., Joffe J.K., Jones W.G. (Eds.) Germ cell tumours V: Proceedings of the 5th Germ cell tumour conference. 2001, Sept. 13–15; Leeds; UK. New York: Springer; 2001.

Примеры оформления блока ***References***

Статья из журнала:

Buzaev I.V., Plechev V.V., Nikolaeva I.E. Clinical decision making support for stable ischemic heart disease revascularization strategy in complex cases. *Endovaskulyarnaya Khirurgiya (Russian Journal of Endovascular Surgery)*. 2017; 4 (2): 112–24 (in Russ.). DOI: 10.24183/2409-4080-2017-4-2-112-124

Zagurenko A.G., Korotovskikh V.A., Kolesnikov A.A., Timonov A.V., Kardymon D.V. Technical and economic optimization of hydrofracturing design. *Neftyanoe Khozyaystvo (Oil Industry)*. 2008; 11: 54–7 (in Russ.).

Статья из электронного журнала:

Swaminathan V., Lepkoswka-White E., Rao B.P. Browsers or buyers in cyberspace? An investigation of electronic factors influencing electronic exchange. *JCMC*. 1999; 5 (2). Available at: http://www.ascusc.org/jcmc/vol5/issue2/ (accessed April 28, 2011).

Интернет-ресурс:

State report "On the state of health of the Komi Republic population in 2009". Available at: http://www.minzdrav.rkomi.ru/left/doc/docminzdr (accessed March 22, 2011) (in Russ.).

Книга (монография, сборник):

Medik V.A. Population morbidity: history, current status and methodology of study. Moscow: Meditsina; 2003 (in Russ.).

Vorob'ev A.I. (Ed.) Guide on hematology. 3rd ed. Vol. 3. Moscow: N'yudiamed; 2005 (in Russ.).

Глава из книги:

Ivanova A.E. Tendencies and courses of Russian population's death. In: Osipov V.G., Rybakovskiy L.L. (Eds.) The demograghic development of Russia in XXI century. Moscow: Econ-Inform; 2009: 110–31 (in Russ.).

Материалы научных конференций:

Actual issues of hematology and transfusiology: proceedings of scientific and practical conference. July 8, 2009. Saint Petersburg; 2009 (in Russ.).

Salov I.A., Marinushkin D.N. Obstetric tactics for fetal death. In: Proceedings of the 4th Russian Forum "Mother and Child". Moscow; 2000: 516–9 (in Russ.).

Автор несет ответственность за правильность библиографических данных.