Анналы Аритмологии

2017 • Т. 14 • № 2

Annaly Aritmologii

2017 • Vol. 14 • No. 2

Основан в 2004 г.
Established in 2004

Рецензируемый научно-практический журнал
Peer-reviewed scientific journal

Выходит один раз в три месяца
Publication frequency: quarterly

Журнал входит в перечень периодических рецензируемых научных изданий, выпускаемых в Российской Федерации, в которых рекомендуется публикация основных результатов диссертаций на соискание ученой степени кандидата и доктора медицинских наук

Журнал индексируется в следующих базах данных:
Российский индекс научного цитирования
Центр электронных ресурсов «Руконт»
Ulrich's Periodicals Directory
Directory of Open Access Journals
CiteFactor Academic Scientific Journals

Journal is indexed in the following databases:
Russian Science Citation Index
Tsentr elektronnykh resursov "Rukont"
Ulrich's Periodicals Directory
Directory of Open Access Journals
CiteFactor Academic Scientific Journals

Пятилетний импакт-фактор РИНЦ 2015
0,768

ФГБУ «Национальный научно-практический центр сердечно-сосудистой хирургии им. А.Н. Бакулева» Минздрава России

Bakoulev National Scientific and Practical Center for Cardiovascular Surgery
Ministry of Health of the Russian Federation

Учредитель и издатель
ФГБУ «Национальный научно-практический центр сердечно-сосудистой хирургии им. А.Н. Бакулева» Минздрава России

www.bakulev.ru

Лицензия на издательскую деятельность
ИД № 03847 от 25.01.2001 г.

Анналы аритмологии

www.arrhythmology.pro

Свидетельство о регистрации средства массовой информации
ПИ № 77-1807 от 28.02.2000 г.

Ответственный секретарь
Шварц В.А.
E-mail: arrhythmology.post@mail.ru

Адрес редакции:
119049, Москва, Ленинский пр-т, 8
ФГБУ «Национальный научно-практический центр сердечно-сосудистой хирургии им. А.Н. Бакулева» Минздрава России, отдел интеллектуальной собственности

Зав. редакцией Юшкевич Т.И.
Тел.: (499) 237-88-61

Факс: (499) 236-99-76
E-mail: izdinsob@yandex.ru

Лит. редактор, корректор
Москвичева А.Н.

Техн. редактор электронной версии журнала
Шварц В.А.

Компьютерная верстка и обработка графического материала
Тарасова М.А.

Рисунок для обложки журнала защищен как промышленный образец. Патент RU № 91829

Номер подписан в печать 14.06.2017

Отпечатано в ФГБУ «Национальный научно-практический центр сердечно-сосудистой хирургии им. А.Н. Бакулева» Минздрава России
119049, Москва, Ленинский пр-т, 8

Формат 60×88 1/8
Печ. л. 8,0
Усл. печ. л. 7,84
Уч.-изд. л. 7,05
Печать офсетная
Тираж 500 экз.

Анналы аритмологии
2017. Т. 14. № 2. 57–120

ISSN 1814-6791 (Print)
ISSN 2307-6313 (Online)

Подписной индекс
АО Агентство «Роспечать» 84535

Главный редактор
Бокерия Л.А., академик РАН и РАМН (Россия, Москва)

Зам. главного редактора
Бокерия О.Л., чл.-корр. РАН (Россия, Москва)

Ответственный секретарь
Шварц В.А. (Россия, Москва)

Редакционный совет
Абдраманов К.А., д. м. н., профессор (Киргизия, Бишкек)
Белов Ю.В., академик РАН (Россия, Москва)
Гудашева Т.А., чл.-корр. РАН (Россия, Москва)
Cox J.L. (США)
Карпов Р.С., академик РАН (Россия, Томск)
Киселев В.И., чл.-корр. РАН (Россия, Москва)
Попов С.В., чл.-корр. РАН (Россия, Томск)
Ревишвили А.Ш., академик РАН (Россия, Москва)
Тутельян В.А., академик РАН (Россия, Москва)
Ющук Н.Д., академик РАН (Россия, Москва)

Редакционная коллегия
Базаев В.А., д. м. н. (Россия, Саранск)
Безручко Б.П., д. ф.-м. н., профессор (Россия, Саратов)
Берсенева М.И., к. м. н. (Россия, Москва)
Джорджикия Р.К., д. м. н., профессор (Россия, Казань)
Камбаров С.Ю., д. м. н. (Россия, Москва)
Киселев А.Р., д. м. н. (Россия, Саратов)
Кислицина О.Н., к. м. н. (Россия, Москва)
Ковалев С.А., д. м. н., профессор (Россия, Воронеж)
Ле Т.Г. (Россия, Москва)
Левант А.Д., д. м. н. (Россия, Москва)
Лебедев Д.С., д. м. н. (Россия, Санкт-Петербург)
Меликулов А.Х., д. м. н. (Россия, Москва)
Неминущий Н.М., д. м. н. (Россия, Москва)
Полякова И.П., д. б. н. (Россия, Москва)
Прохоров М.Д., д. ф.-м. н. (Россия, Саратов)
Сабиров Б.Н., д. м. н. (Россия, Москва)
Сергеев А.В., к. м. н. (Россия, Москва)
Сергуладзе С.Ю., д. м. н. (Россия, Москва)
Синёв А.Ф., д. м. н. (Россия, Москва)
Филатов А.Г., д. м. н. (Россия, Москва)
Чернявский А.М., д. м. н., профессор (Россия, Новосибирск)
Чигогидзе Н.А., к. м. н. (Россия, Москва)
Шварц В.А., к. м. н. (Россия, Москва)
Шварц Ю.Г., д. м. н., профессор (Россия, Саратов)
Школьникова М.А., д. м. н., профессор (Россия, Москва)

Editor-in-Chief
Bockeria L.A., MD, PhD, Dr. Med. Sci., Professor, RAS & RAMS Academician (Russia, Moscow)

Vice-Editor
Bockeria O.L., MD, PhD, Dr. Med. Sci., RAS Corresponding Member (Russia, Moscow)

Executive Secretary
Shvartz V.A. (Russia, Moscow)

Advisory Board
Abdramanov K.A., MD, PhD, Dr. Med. Sci, Professor (Kyrgyzstan, Bishkek)
Belov Yu.V., MD, PhD, Dr. Med. Sci., Professor, RAS Academician (Russia, Moscow)
Gudasheva T.A., MD, PhD, Dr. Med. Sci., RAS Corresponding Member (Russia, Moscow)
Cox J.L., MD (USA, Duke University, Washington University, Georgetown University)
Karpov R.S., MD, PhD, Dr. Med. Sci., Professor, RAS Academician (Russia, Tomsk)
Kiselev V.I., MD, PhD, Dr. Med. Sci., RAS Corresponding Member (Russia, Moscow)
Popov S.V., MD, PhD, Dr. Med. Sci., RAS Corresponding Member (Russia, Tomsk)
Revishvili A.Sh., MD, PhD, Dr. Med. Sci., Professor, RAS Academician (Russia, Moscow)
Tutelyan V.A., MD, PhD, Dr. Med. Sci., Professor, RAS Academician (Russia, Moscow)
Yuschuk N.D., MD, PhD, Dr. Med. Sci., Professor, RAS Academician (Russia, Moscow)

Editorial Board
Bazaev V.A., MD, PhD, Dr. Med. Sci. (Russia, Saransk)
Bezruchko B.P., PhD, Dr. Phys.-math. Sci., Professor (Russia, Saratov)
Berseneva M.I., MD, PhD (Russia, Moscow)
Djordjikia R.K., MD, PhD, Dr. Med. Sci., Professor (Russia, Kazan)
Kambarov S.Yu., MD, PhD, Dr. Med. Sci. (Russia, Moscow)
Kiselev A.R., MD, PhD, Dr. Med. Sci. (Russia, Saratov)
Kislitsina O.N., MD, PhD (Russia, Moscow)
Kovalev S.A., MD, PhD, Dr. Med. Sci., Professor (Russia, Voronezh)
Le T.G., MD (Russia, Moscow)
Levant A.D., MD, PhD, Dr. Med. Sci. (Russia, Moscow)
Lebedev D.S., MD, PhD, Dr. Med. Sci. (Russia, St. Petersburg)
Melikulov A.Kh., MD, PhD, Dr. Med. Sci. (Russia, Moscow)
Neminuschiy N.M., MD, PhD, Dr. Med. Sci. (Russia, Moscow)
Polyakova I.P., PhD, Dr. Biol. Sci. (Russia, Moscow)
Prokhorov M.D., PhD, Dr. Phys.-math. Sci. (Russia, Saratov)
Sabirov B.N., MD, PhD, Dr. Med. Sci. (Russia, Moscow)
Sergeev A.V., MD, PhD (Russia, Moscow)
Serguladze S.Yu., MD, PhD, Dr. Med. Sci. (Russia, Moscow)
Sinev A.F., MD, PhD, Dr. Med. Sci. (Russia, Moscow)
Filatov A.G., MD, PhD, Dr. Med. Sci. (Russia, Moscow)
Chernyavskii A.M., MD, PhD, Dr. Med. Sci., Professor (Russia , Novosibirsk)
Chigogidze N.A., MD, PhD (Russia, Moscow)
Shvartz V.A., MD, PhD (Russia, Moscow)
Shvartz Yu.G., MD, PhD, Dr. Med. Sci., Professor (Russia, Saratov)
Shkol'nikova M.A., MD, PhD, Dr. Med. Sci., Professor (Russia, Moscow)

СОДЕРЖАНИЕ

Хирургическая аритмология

Бокерия Л.А., Проничева И.В., Сергуладзе С.Ю., Ломидзе Н.Н., Темботова Ж.Х., Котанова Е.С. Опыт диагностики и десятилетние результаты лечения пациентов с синдромом Бругада **60**

Богачев-Прокофьев А.В., Сапегин А.В., Пивкин А.Н., Шарифулин Р.М., Афанасьев А.В., Овчаров М.А., Караськов А.М. Оценка частоты возникновения фибрилляции предсердий у больных с пороками митрального клапана и атриомегалией **73**

Неинвазивная аритмология

Мозгалёва Н.В., Пархоменко Ю.Г. Морфофункциональные параллели изменений проводящей системы сердца и рабочего миокарда при инфекционном эндокардите и генерализованном туберкулезе на фоне наркомании и ВИЧ-инфекции **81**

Ибрагимова Т.В. Респираторная синусовая аритмия у спортсменов циклических видов спорта **90**

Клиническая электрофизиология

Богачевский А.Н., Бондарь В.Ю. Применение внутрисердечной эхокардиографии при аблации аритмий **96**

Меликулов А.Х., Сапарбаев А.А. Структурное и функциональное ремоделирование сердца при типичном трепетании предсердий **103**

Эксперимент

Боровкова Е.И., Сказкина В.В., Киселев А.Р., Миронов С.А., Шварц В.А., Попов И.А., Пономаренко В.И., Прохоров М.Д., Бокерия О.Л., Караваев А.С. Ультранизкочастотная динамика подсистем вегетативной регуляции ритма сердца и сосудистого тонуса у здоровых лиц **114**

CONTENTS

Surgical arrhythmology

Bockeria L.A., Pronicheva I.V., Serguladze S.Yu., Lomidze N.N., Tembotova Zh.Kh., Kotanova E.S. Diagnostics experience and ten-years treatment outcomes in patients with Brugada syndrome **60**

Bogachev-Prokof'ev A.V., Sapegin A.V., Pivkin A.N., Sharifulin R.M., Afanas'ev A.V., Ovcharov M.A., Karas'kov A.M. Evaluation of the new onset atrial fibrillation frequency in patients with mitral valve lesion and left atrial enlargement **73**

Non-invasive arrhythmology

Mozgaleva N.V., Parkhomenko Yu.G. Morphological and functional parallels in changes of the cardiac conduction system and working miocardium at infective endocarditis and generalized tuberculosis in patients with drug addiction and HIV-infection **81**

Ibragimova T.V. Respiratory sinus arrhythmia in athletes of cyclic sports **90**

Clinical electrophysiology

Bogachevskiy A.N., Bondar' V.Yu. Application of intracardiac echocardiography for cardiac arrithmia ablation **96**

Melikulov A.Kh., Saparbaev A.A. Structural and functional heart remodeling in typical atrial flutter **103**

Experiment

Borovkova E.I., Skazkina V.V., Kiselev A.R., Mironov S.A., Shvarts V.A., Popov I.A., Ponomarenko V.I., Prokhorov M.D., Bockeria O.L., Karavaev A.S. Ultra-low frequency dynamics of heart rate autonomic control subsystems and vascular tone in healthy subjects **114**

Рубрика: хирургическая аритмология

© Л.А. БОКЕРИЯ, И.В. ПРОНИЧЕВА, С.Ю. СЕРГУЛАДЗЕ, Н.Н. ЛОМИДЗЕ, Ж.Х. ТЕМБОТОВА, Е.С. КОТАНОВА , 2017

© АННАЛЫ АРИТМОЛОГИИ, 2017

УДК 616.124-008.318-07-08''10''
DOI: 10.15275/annaritmol.2017.2.1

ОПЫТ ДИАГНОСТИКИ И ДЕСЯТИЛЕТНИЕ РЕЗУЛЬТАТЫ ЛЕЧЕНИЯ ПАЦИЕНТОВ С СИНДРОМОМ БРУГАДА

Тип статьи: оригинальная статья

Л.А. Бокерия, И.В. Проничева, С.Ю. Сергуладзе, Н.Н. Ломидзе, Ж.Х. Темботова, Е.С. Котанова

ФГБУ «Национальный научно-практический центр сердечно-сосудистой хирургии им. А.Н. Бакулева» (директор – академик РАН и РАМН Л.А. Бокерия) Минздрава России, Рублевское ш., 135, Москва, 121552, Российская Федерация

Бокерия Лео Антонович, доктор мед. наук, профессор, академик РАН и РАМН, директор Центра
Проничева Ирина Владимировна, канд. мед. наук, кардиолог, E-mail: Irene_Pr@mail.ru
Сергуладзе Сергей Юрьевич, доктор мед. наук, ст. науч. сотр., зам. заведующего отделением
Ломидзе Николоз Нугзарович, канд. мед. наук, сердечно-сосудистый хирург
Темботова Жанна Хасановна, канд. мед. наук, ст. науч. сотр.
Котанова Евгения Саввовна, канд. мед. наук, науч. сотр.

Цель. *Провести поиск мутаций в гене SCN5A у пациентов с синдромом Бругада методами ДНК-диагностики, определить наличие взаимоотношений фенотипа и генотипа среди больных с синдромом Бругада с мутациями (генотип-положительные) и без мутаций (генотип-отрицательные) в гене SCN5A, кодирующем потенциал-чувствительный натриевый канал. На данный момент синдром Бругада могут вызывать мутации в 21 гене, но только замены в гене SCN5A являются мажорными. Установление отношений генотипа и фенотипа облегчает отбор, оптимизирует затраты на дорогостоящие исследования и дальнейшую тактику ведения данных пациентов.*

Материал и методы. *Исследование включало 46 пациентов (31 мужчина, средний возраст 41,8±12,8 года). Из них у 19 больных наблюдался спонтанный Бругада-паттерн I типа, а у 27 человек со II и III типами Бругада-паттерна после внутривенного введения натриевых блокаторов на электрокардиографии отмечены Бругада-паттерн I типа и индукция желудочковой тахикардии программируемой стимуляцией. Дисфункция синусно-предсердного узла наблюдалась у 13 (28%) больных. В гене SCN5A мутации обнаружены у 14 (30%) пробандов. Корреляции фенотипа-генотипа изучали как у SCN5A-положительных, так и у SCN5A-отрицательных пациентов.*

Результаты. *У генотип-положительных пациентов чаще регистрировался спонтанный Бругада-паттерн I типа (71%, p < 0,001), число больных с семейной историей внезапной сердечной смерти также было выше (64%, p < 0,002). SCN5A-положительные пациенты ассоциированы с более частым выявлением дисфункции синусно-предсердного узла (6 из 14) по сравнению с SCN5A-отрицательными (7 из 32) и увеличением интервалов проводимости на электрокардиограмме покоя (P–Q и QRS). По данным электрофизиологического исследования, продолжительность интервалов A–H и H–V, так же как и корригированное время восстановления функции синусного узла, были достоверно увеличены у больных с мутациями в гене SCN5A (p < 0,001).*

Заключение. *Пациенты с синдромом Бругада (как с мутациями в гене SCN5A, так и без них) могут быть распознаны с помощью фенотипических отличий. В ходе исследования у больных с синдромом Бругада, несущих мутацию в гене SCN5A, часто выявлялись дисфункция синусно-предсердного узла и нарушения проводимости. Полученные данные совпадают с наблюдаемыми эффектами мутаций натриевых каналов по типу loss of function. Поэтому выявление нарушений сердечной проводимости, а также большее увеличение продолжительности QRS на фоне фармакопроб у пациентов с Бругада-паттерном I типа в значительной степени связаны с повышенной вероятностью мутации SCN5A.*

Ключевые слова: синдром Бругада; желудочковая тахикардия; внезапная сердечная смерть; дисфункция синусно-предсердного узла.

DIAGNOSTICS EXPERIENCE AND TEN-YEARS TREATMENT OUTCOMES IN PATIENTS WITH BRUGADA SYNDROME

L.A. Bockeria, I.V. Pronicheva, S.Yu. Serguladze, N.N. Lomidze, Zh.Kh. Tembotova, E.S. Kotanova

Bakoulev National Scientific and Practical Center for Cardiovascular Surgery, Rublevskoe shosse, 135, Moscow, 121552, Russian Federation

Bockeria Leo Antonovich, MD, PhD, DSc, Professor, Academician of RAS and RAMS, Director of the Center
Pronicheva Irina Vladimirovna, MD, PhD, Cardiologist, E-mail: Irene_Pr@mail.ru
Serguladze Sergey Yur'evich, MD, PhD, DSc, Senior Research Associate, Deputy Head of Department
Lomidze Nikoloz Nugzarovich, MD, PhD, Cardiovascular Surgeon
Tembotova Zhanna Khasanovna MD, PhD, Senior Research Associate
Kotanova Evgeniya Savvovna, MD, PhD, Research Associate

Objective. *To carry out mutations search of SCN5A gene in patients with Brugada syndrome (BrS) using DNA method, to study genotype-phenotype relationship of BrS patients with mutation (genotype-positive) and without it (genotype-negative) in the SCN5A gene encoding the cardiac voltage-gated sodium (Na) channel. Today, mutations in 21 genes have been associated with BrS, but only mutations in SCN5A gene account for the vast majority. If a genotype-phenotype relationship exists, this might facilitate screening, optimize the cost of valuable diagnostic studies and future management of these patients.*

Material and methods. *The study included 46 individuals (31 males, mean age 41.8 ± 12.8 years). Among them 19 patients had spontaneous type 1 BrS ECG pattern, and 27 patients with type 2–3 BrS ECG pattern showed a type 1 BrS after intravenous administration of Na-blocking drugs and programmed electrical stimulation induced ventricular tachycardia. Sinus node dysfunction (SND) was observed in 13 (28%) subjects. Mutations in SCN5A gene were identified in 14 (30%) probands. Phenotype-genotype correlation was studied in SCN5A-positive and SCN5A-negative patients.*

Results. *Genotype-positive patients have more frequently registered spontaneous type 1 BrS ECG pattern (71%, $p < 0.001$), also the number of patients with family history of sudden cardiac death is higher (64%, $p < 0.002$). SCN5A-linked Brugada patients are associated with a higher incidence of SND (6 of 14) than non-SCN5A-linked Brugada patients (7 of 32) and significantly longer conduction intervals on the baseline ECG (P–Q and QRS). According to electrophysiological studies A–H and H–V intervals as well as corrected sinus node recovery time were reliably longer for subjects with mutations in the SCN5A gene ($p < 0.001$).*

Conclusion. *BrS patients with and without SCN5A mutation can be differentiated by phenotypical differences. During investigation we frequently found SND and conduction disorders in patients with mutations in the SCN5A gene. These results fit with the observed loss of function of mutated BrS-related sodium channels. For this reason revealing cardiac conduction defects, drug-induced abnormal increasing of QRS duration for patients with type 1 BrS ECG pattern are strongly connected with increasing probability of SCN5A mutation.*

Keywords: Brugada syndrome; ventricular tachycardia; sudden cardiac death; sinus node disease.

Введение

Внезапная сердечная смерть (ВСС) является важной медицинской и социальной проблемой. Смертность от ВСС среди людей в возрасте от 7 до 64 лет в Европе составляет 1,34 на 100 тыс. населения в год [1]. По данным разных исследований, в 65–85% случаев ВСС регистрируется у лиц с сохранной контрактильной функцией левого желудочка в отсутствие воспалительных или ишемических поражений миокарда, что затрудняет диагностику и проведение мероприятий по предупреждению ВСС у этой группы больных [2]. Непосредственной причиной ВСС в таких случаях чаще всего являются жизнеугрожающие желудочковые аритмии, которые могут иметь наследственную природу, что означает риск развития фатальных аритмий не только у больного, но и у его детей и близких родственников. Одним из таких наследственных заболеваний является синдром Бругада – клинико-электрокардиографический синдром, объединяющий частые семейные случаи синкопальных состояний или ВСС вследствие полиморфной желудочковой тахикардии (ЖТ) и наличие на электрокардиограмме (ЭКГ) особой формы блокады правой ножки пучка Гиса с подъемом сегмента *ST*, при котором отсутствуют органические изменения миокарда [3].

Поскольку ЭКГ-изменения, характерные для синдрома Бругада, динамичны и часто латентны, истинная распространенность синдрома в общей популяции до сих пор не ясна и колеблется от 1 до 66 случаев на 10 тыс. человек в разных этнических группах. Среди жителей Европы – от 1 до 5 случаев на 10 тыс. населения, при этом наиболее часто заболевание выявляется у представителей так называемого кавказского этнического типа, к которому, согласно международным градациям, относятся и выходцы из стран Восточной Европы [4]. С наибольшей частотой синдром Бругада встречается в странах

Юго-Восточной Азии (от 2 до 4 случаев на 10 тыс. населения), реже – среди жителей Северной Америки (0,03 случая на 10 тыс. населения) [5]. В России частота регистрации этого заболевания примерно соответствует европейской [6, 7].

Для постановки диагноза необходима регистрация на ЭКГ спонтанных или индуцированных блокаторами натриевых каналов характерных ЭКГ-изменений, включающих в себя полную или неполную блокаду правой ножки пучка Гиса с элевацией сегмента *ST* в правых прекордиальных отведениях (V1–V2) сводчатой конфигурации – Бругада-паттерн I типа [8]. Манифестация Бругада-паттерна I типа может провоцироваться лихорадочными состояниями, а также рядом лекарственных препаратов [4, 9]. Обмороки чаще отмечаются у взрослых, при этом средний возраст развития ВСС составляет 41 ± 15 лет [4, 5]. У мужчин этот паттерн встречается в 8–10 раз чаще, чем у женщин, что, предположительно, обусловлено большей силой кратковременного исходящего калиевого тока I_{to} и действием более высоких концентраций тестостерона [3, 10]. Среди лиц мужского пола риск ВСС выше в 5,5 раза [5]. Нередко у больных также выявляют наджелудочковую тахикардию (НЖТ), чаще – фибрилляцию предсердий (ФП) [11].

На данный момент известно о 21 гене, мутации в которых могут вызвать клинические проявления синдрома Бругада, однако самыми частыми случаями, около 25–30%, остаются мутации в гене SCN5A, которые лидируют с момента их первой верификации в 1998 г. [12–14]. Помимо синдрома Бругада спектр фенотипов, связанных с мутациями гена SCN5A, включает в себя III тип синдрома удлиненного интервала *Q–T*, прогрессирующее нарушение проводимости (болезнь Ленегра), синдром слабости синусного узла (СССУ), атриовентрикулярную (АВ) блокаду, синдром внезапной детской смерти [15]. Мутации в гене SCN5A, реализующиеся по механизму loss of function, могут приводить к клиническим проявлениям синдрома Бругада и дисфункции синусно-предсердного узла (СПУ) одновременно [16, 17]. Известны случаи выявления Бругада-паттерна I типа на ЭКГ после имплантации электрокардиостимулятора (ЭКС) по поводу СССУ [18, 19]. Дисфункция СПУ может обусловливать патофизиологию желудочковых аритмических событий в случае синдрома Бругада, поскольку у таких пациентов установлено брадизависимое усугубление элевации сегмента *ST* [20].

Несмотря на многочисленные публикации, посвященные синдрому Бругада, многие вопросы, касающиеся алгоритмов диагностики и подходов к лечению, недостаточно изучены. Это связано с широким спектром клинических проявлений заболевания, не всегда полностью отраженным в описаниях, которые встречаются в отечественной литературе. Вместе с тем именно синдром Бругада является причиной смерти в 4% всех случаев ВСС и в 20% случаев ВСС у лиц со структурно неизмененным сердцем [21, 22].

Нашим исследованием мы хотим расширить представления о понимании особенностей диагностики и лечения синдрома Бругада. Мы проверили, действительно ли существует тесная связь генотипа-фенотипа у больных с синдромом Бругада, и выяснили, чем принципиально отличаются носители мутаций в гене SCN5A от пациентов, у которых не выявлено мутаций, разделив больных на две группы: генотип-положительные (генотип+) и генотип-отрицательные (генотип–).

Материал и методы

Клинико-инструментальное обследование больных включало стандартное и многоканальное ЭКГ-исследование, суточное 12-канальное мониторирование ЭКГ по Холтеру, инвазивное электрофизиологическое исследование (ЭФИ) по показаниям, эхокардиографическое исследование (ЭхоКГ). Регистрацию 12-канальной ЭКГ покоя проводили со скоростью 25 или 50 мм/с, располагая электроды в правых прекордиальных отведениях (V1–V2) как стандартно, так и выше стандартной позиции, вплоть до второго межреберья. Диагностические провокационные лекарственные пробы осуществляли с использованием антиаритмических препаратов (ААП) класса Ia и Ic внутривенно по стандартному протоколу: новокаинамид (прокаинамид) в нагрузочной дозе 10 мг/кг или флекаинид в дозе 2 мг/кг (максимально до 150 мг). Выполняли внутривенное введение одного из препаратов в течение 10 мин в условиях готовности к оказанию неотложной помощи. Был проведен поиск мутаций в кодирующей последовательности и прилегающих интронных областях гена SCN5A методом прямого секвенирования по Сэнгеру.

Результаты

С 2007 по 2017 г. в нашем Центре обследовано и пролечено 46 пациентов (31 мужчина и 15 женщин, средний возраст 41,8 ± 12,8 года)

с направляющим диагнозом «синдром Бругада». Среди больных отмечено преобладание лиц мужского пола (67%). В обследованной группе 38 (82%) пациентов были симптомными и предъявляли жалобы на обмороки, головокружения (23%), ночное агональное дыхание (4%), дискомфорт и боли в области сердца (28%), не связанные с физической нагрузкой. У 12 (26%) больных зарегистрированы случаи ВСС в семье до 45 лет. В обследованной выборке наблюдались следующие нарушения проводимости и сердечного ритма: ЖТ у 34 (74%) пациентов, фибрилляция желудочков (ФЖ) – у 12 (26%), желудочковая экстрасистолия – у 11 (24%), пароксизмальная НЖТ – у 7 (15%), ФП – у 9 (20%), дисфункция СПУ – у 13 (28%), АВ-блокада – у 15 (33%). У 14 (30%) больных выявлены мутации в гене SCN5A молекулярно-генетическими методами исследования. Мы провели сравнение анамнестических, физикальных, клинических и инструментальных данных между SCN5A-позитивными и SCN5A-негативными пациентами с синдромом Бругада.

Мы не выявили разницы в соотношении мужчин и женщин в двух группах: в обеих преобладали мужчины (71 и 65%, $p=0{,}267$). Также мы не нашли достоверных различий между группами в основных клинических характеристиках, а именно в возрасте обследуемых, частоте синкопальных состояний, документированных эпизодах ЖТ, возрасте манифестации заболевания (табл. 1). Вместе с тем установлена достоверная корреляция между наличием мутаций в гене SCN5A с эпизодами реанимации после

Таблица 1

Клиническая, электрокардиографическая и электрофизиологическая характеристики пациентов с сидромом Бругада с мутациями в ответственных генах и без них

Показатели	Генотип+	Генотип–	*p*
Число пробандов, *n*	14	32	–
Мужчин, *n* (%)	10 (71)	21 (65)	0,267
Возраст, лет	31 ± 15	48 ± 11	0,044
Возраст 1-й синкопальной атаки, лет	32 ± 18	35 ± 14	0,680
Семейный анамнез ВСС, *n* (%)	9 (64)	6 (18)	0,002
Синкопе, *n* (%)	12 (86)	26 (81)	0,320
Документированные ЖТ, *n* (%)	11 (79)	23 (72)	0,136
Клиническая смерть в анамнезе, *n* (%)	6 (43)	6 (19)	0,007
Элевация сегмента *ST*, мм	4,2 ± 1,9	2,3 ± 1,6	0,004
Нормальная ЭКГ или III тип, *n* (%)	0 (0)	8 (25)	0,017
ЭКГ-паттерн I типа, *n* (%)	10 (71)	9 (28)	< 0,001
ЭКГ-паттерн II типа, *n* (%)	4 (28)	15 (46)	0,024
P–Q-интервал, II отведение, мс	238 ± 41	176 ± 27	0,003
P–Q-интервал, V2, мс	208 ± 38	159 ± 27	0,004
Продолжительность *QRS*, II отведение, мс	118 ± 24	102 ± 16	0,062
Продолжительность *QRS*, V2, мс	134 ± 13	109 ± 14	0,005
Q–Tc-интервал, II отведение, мс	438 ± 51	427 ± 45	0,020
ЭФИ, *n* (%)	8 (57)	26 (81)	–
A–H-интервал, мс	168,0 ± 28,9	92,0 ± 19,8	< 0,001
H–V-интервал, мс	85,8 ± 17,0	57,5 ± 11,0	< 0,001
КВВФСУ, мс	1464,65 ± 520,00	670,0 ± 187,6	< 0,001
индукция ЖТ, *n* (%)	8 (100)	19 (73)	0,020
Документированные НЖТ/ФП, *n* (%)	0/4 (29)	7/5 (38)	0,006
ИКД , *n* (%)	14 (100)	25 (78)	0,184
предсердные аритмии	7 (50)	6 (24)	0,006
желудочковые аритмические события	9 (64)	14 (56)	0,760
желудочковые аритмические события после назначения хинидина	1 -(7)	5 (21)	0,037

Примечание. КВВФСУ – корригированное время восстановления функции синусного узла; ИКД – имплантируемый кардиовертер-дефибриллятор.

клинической смерти ($p = 0{,}007$) и семейным анамнезом ВСС до 45 лет ($p = 0{,}002$).

Проанализированы типы нарушений ритма и проводимости среди двух групп пациентов. У 6 (43%) из 14 симптоматических больных с подтвержденными мутациями в гене SCN5A по данным холтеровского мониторирования ЭКГ периодически регистрировались синоатриальный блок с паузами синусового ритма до 3–4 с и брадикардия менее 40 уд/мин, а также увеличение продолжительности *P*-волны на ЭКГ в отведениях II и V2. Из 6 пациентов с дисфункцией СПУ у 4 были зарегистрированы пароксизмы ФП. Из 32 генотип-отрицательных больных дисфункция СПУ по данным холтеровского мониторирования ЭКГ выявлена у 7 (22%), чаще в виде синусовой брадикардии менее 45 уд/мин, по поводу чего 2 пациентам ранее был имплантирован ЭКС, а в последующем выявлен Бругада-паттерн I типа. У 12 (38%) генотип-отрицательных больных наблюдались предсердные аритмии, из них у 7 (22%) регистрировалась пароксизмальная НЖТ, у 5 (15%) – ФП.

При сравнительной оценке результатов ЭКГ в покое у генотип-положительных пациентов было выявлено значимое увеличение продолжительности интервала *P–Q* во II отведении (238 ± 41 мс, $p = 0{,}003$) и отведении V2 (208 ± 38 мс, $p = 0{,}004$) по сравнению с генотип-отрицательными больными (176 ± 27 и 159 ± 27 мс соответственно), а также увеличение продолжительности *QRS* в отведении V2 (134 ± 13 и 109 ± 14 мс соответственно, $p = 0{,}005$).

Проанализированы электрокардиографические проявления синдрома Бругада. У 19 (41%) пациентов мы наблюдали спонтанный Бругада-паттерн I типа (сводчатый), который характеризуется значительной элевацией сегмента *ST*, амплитудой *J*-волны более 2 мм на пике в сочетании с негативной направленностью *T*-волны. Спонтанный Бругада-паттерн I типа выявлен у 9 (28%) генотип-отрицательных больных и у 10 (71%) генотип-положительных пациентов. Среди 19 пациентов из обеих групп со спонтанным Бругада-паттерном I типа у 15 (79%) отмечена семейная история ВСС, а у 12 (63%) – личная. У 19 (41%) больных выявлен Бругада-паттерн II типа (седловидный), который также характеризуется высоким началом элевации *ST* с постепенным убыванием, застывающим на уровне более 1 мм выше изолинии, в сопровождении положительной или двухфазной *T*-волны. У 8 (25%) пациентов отмечен латентный Бругада-паттерн III типа, чередующийся с нормальной ЭКГ в правых прекордиальных отведениях. Для верной оценки *J*-волны необходимо правильное расположение электродов на грудной поверхности. В некоторых случаях для более успешного выявления измененного сегмента *ST* и лучшей интерпретации имеющихся изменений применялось смещение правых грудных электродов выше (рис. 1).

Выявлена достоверная SCN5A-связанная корреляция с такими ЭКГ-характеристиками, как спонтанный Бругада-паттерн I типа ($p < 0{,}001$), элевация сегмента *ST* более 2 мм ($p = 0{,}004$) и удлиненный интервал *P–Q* ($p = 0{,}003$) (рис. 2, *а*). Разницы в продолжительности интервала *Q–Tc* обнаружено не было (см. табл. 1).

Бругада-паттерн I типа обладает наибольшей диагностической значимостью, поэтому у 19 (41%) пациентов с Бругада-паттерном II типа и у 8 (25%) больных с интермиттирующим Бругада-паттерном III типа проводились фармакологические нагрузочные пробы. Проба считалась положительной в случае преобразования ЭКГ-изменений в I тип или достижения *J*-волной абсолютной амплитуды более 2 мм в отведениях V1 и/или V2. У 4 (100%) генотип-положительных пациентов результаты были положительными. Из 23 генотип-отрицательных больных положительные результаты проб были получены у 16 (69%) человек. У 19 пациентов с Бругада-паттерном I типа провоцирующие пробы не проводились, так как они не имели дополнительного диагностического значения.

После введения новокаинамида продолжительность *P–Q*-интервала сильнее увеличилась у пациентов с мутациями, чем у больных без мутаций (222 ± 37 мс против $174{,}35 \pm 33{,}00$ мс, $p < 0{,}001$). Наблюдалось отчетливое увеличение продолжительности *QRS*-комплекса у пациентов с мутациями (148 ± 31 мс) по сравнению с больными без мутаций (118 ± 21 мс, $p < 0{,}001$) после введения новокаинамида; соответственно, и разность продолжительности *QRS* также была достоверно больше у генотип-положительных пациентов (38 ± 17 мс) против генотип-отрицательных (16 ± 11 мс, $p < 0{,}002$) (рис. 2, *б*; табл. 2). Не отмечено разницы в степени увеличения продолжительности интервала *Q–Tc* и изменений амплитуды *J*-волны ($p = 0{,}3$).

Эндокардиальное ЭФИ было проведено у 34 (74%) пациентов, из них у 27 (79%) индуцирована ЖТ программируемой стимуляцией с нанесе-

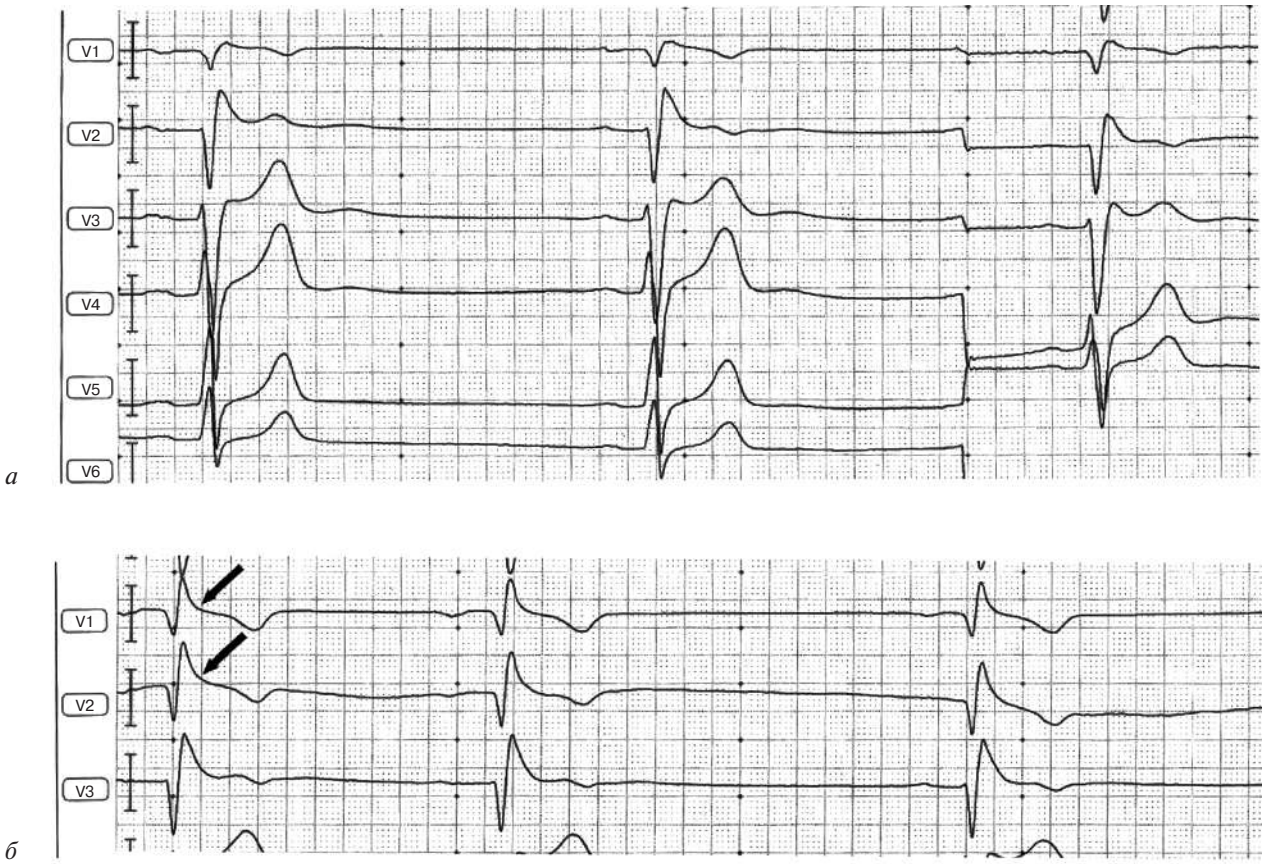

Рис. 1. Пациент Б., 22 года, генотип+, ЭКГ покоя – 50 мм/с, 10 мм/В:
а – частота сердечных сокращений 45 уд/мин, Бругада-паттерн в отведениях V1–V2; *б* – частота сердечных сокращений 45 уд/мин, высокие грудные отведения (на 2 ребра выше), усиление элевации сегмента *ST* в отведениях V1–V2 указано стрелками

нием двух экстрастимулов. У 12 (26%) больных, переживших клиническую смерть с успешными реанимационными мероприятиями, ЭФИ не проводилось. У 8 SCN5A-позитивных пациентов в 100% случаев индуцирована ЖТ. Среди SCN5A-негативных больных частота индукции ЖТ программируемой стимуляцией также была высока (19 из 26, 73%).

Результаты ЭФИ подтвердили имеющиеся нарушения проводимости, выявленные на ЭКГ. Определена достоверная корреляция между наличием мутаций в гене SCN5A и продолжительностью интервалов *A–H* и *H–V*, которые в группе генотип-положительных пациентов составили 168,0 ± 28,9 и 85,8 ± 17,0 мс соответственно, достоверно ($p < 0{,}001$) различаясь с группой генотип-отрицательных больных, у которых эти параметры составили 92,0 ± 19,8 и 57,5 ± 11,0 мс соответственно, так же как и корригированное время восстановления функции синусного узла (КВВФСУ), $p < 0{,}001$ (рис. 2, *в*).

Согласно последним рекомендациям, 14 генотип-положительным и 25 (78%) генотип-отрицательным пациентам имплантированы кардиовертеры-дефибрилляторы (ИКД) (85%). В период наблюдения после имплантации генотип-положительные больные в целом (как с дисфункцией СПУ, так и без нее) показали более высокую частоту ФП, чем генотип-отрицательные (50 и 24% соответственно, $p = 0{,}006$). В сроки наблюдения 6,9 ± 3,6 года 23 (59%) пациента имели мотивированные срабатывания ИКД по поводу желудочковых аритмий, достоверных различий между генотип-положительными и генотип-отрицательными больными выявлено не было ($p = 0{,}760$). В течение 36,0 ± 12,5 мес после назначения хинидина частота мотивированных шоков составила 15%, при этом частота желудочковых событий снизилась на 45% в группе генотип-отрицательных пациентов и на 85% в группе генотип-положительных при нулевой летальности. Динамическое наблюдение рекомендовано 7 (15%) асимптоматическим больным с интермиттирующим Бругада-паттерном III типа без отягощенного личного/семейного анамнеза ЖТ/ФЖ/ВСС, у которых во время ЭФИ желудочковые нарушения ритма не индуцированы.

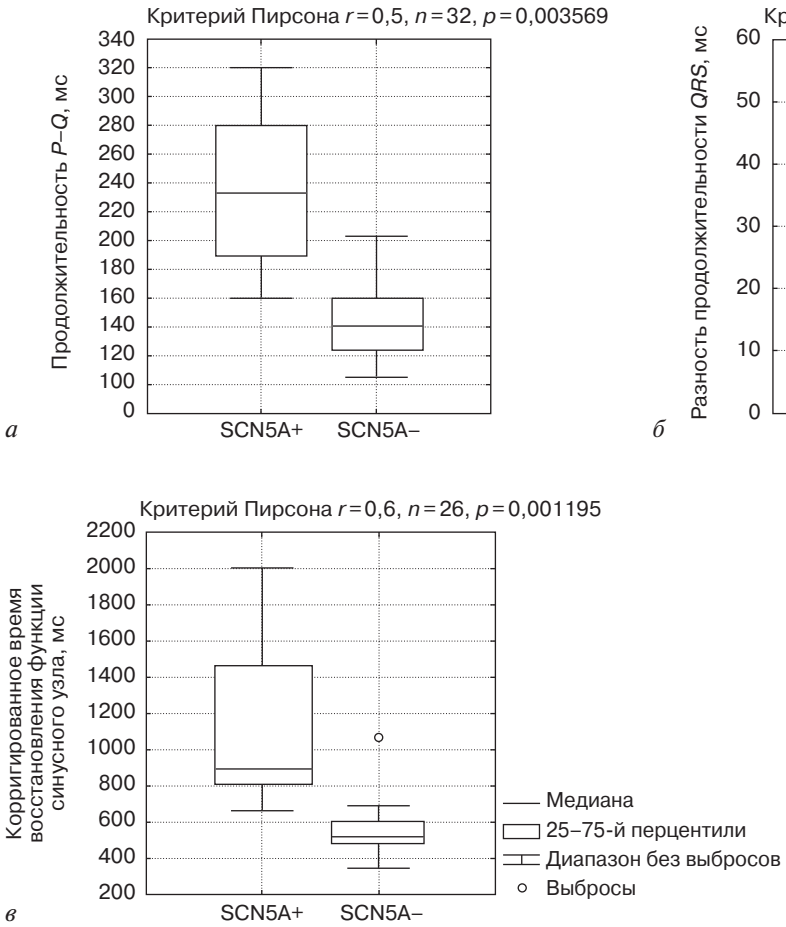

Рис. 2. Показатели пациентов с мутациями в гене SCN5A (SCN5A+) по сравнению с показателями больных, у которых мутаций не выявлено (SCN5A–):

а – достоверное увеличение продолжительности интервала *P–Q*; *б* – достоверное увеличение разности продолжительности *QRS*-комплекса после введения блокаторов натриевых каналов; *в* – пролонгация корригированного времени восстановления функции синусного узла при проведении электрофизиологического исследования

Таблица 2

Изменение электрокардиографических параметров до и после введения блокаторов натриевых каналов среди пациентов с Бругада-паттерном II и III типов

ЭКГ-параметры	Генотип+	Генотип–	*p*
ЭКГ исходно			
ЧСС	59 ± 16	68 ± 12	
интервал *P–Q*, мс	195 ± 43	158 ± 27	< 0,005
продолжительность *QRS*, мс	110,00 ± 24,49	98,73 ± 17,00	0,009
интервал *Q–Tc*, мс	408,34 ± 30,35	423,13 ± 42,77	0,275
амлитуда *J*-волны, мм	2,3 ± 1,6	1,8 ± 1,0	< 0,001
ЭКГ после ААП 1-го класса			
ЧСС	71 ± 17	72 ± 13	
интервал *P–Q*, мс	222,66 ± 37,00	174,35 ± 33,00	< 0,001
продолжительность *QRS*, мс	148,32 ± 31,00	118,23 ± 21,00	< 0,001
интервал *Q–Tc*, мс	426 ± 60	431 ± 40	
амлитуда *J*-волны, мм	4,2 ± 1,9	3,9 ± 1,2	
Разность ЭКГ-параметров на фоне ААП 1-го класса			
ΔЧСС	10 ± 7	4 ± 12	0,030
Δ*P–Q*, мс	26 ± 18	32 ± 21	0,027
Δ*QRS*, мс	38 ± 17	16 ± 11	< 0,002
Δ*Q–Tc*, мс	18 ± 19	8 ± 19	0,011
Δ амлитуды *J*-волны, мм	2,2 ± 1,4	2,1 ± 1,3	0,300

Примечание. ЧСС – частота сердечных сокращений; ААП – антиаритмические препараты.

Обсуждение

В обеих группах преобладали мужчины, что согласуется с распределением больных по полу в других странах. Средний возраст манифестации синкопе составил 32 ± 18 лет у генотип-положительных пациентов и 35 ± 14 лет у генотип-отрицательных, минимальный возраст – 14 лет, максимальный – 57 лет.

При анализе связи Бругада-паттерна I типа с наличием дисфункции СПУ выявлено, что у 6 из 10 (60%) генотип-положительных пациентов и у 2 из 9 (22%) генотип-отрицательных больных со спонтанным Бругада-паттерном I типа по данным ЭФИ подтвержден СССУ. Сравнивая продолжительность КВВФСУ по данным ЭФИ у генотип-положительных и генотип-отрицательных пациентов, мы получили достоверное увеличение КВВФСУ в группе SCN5A-позитивных пробандов (1464,65 ± 520,00 мс против 670,0 ± 187,6 мс, $p < 0{,}001$). Наиболее частой находкой среди этих больных был синоатриальный блок с паузами ритма более 2,5 с. Ранее 2 генотип-отрицательным пациентам был диагностирован СССУ и имплантирован ЭКС, а в последующем зарегистрирован Бругада-паттерн I типа. В нашем исследовании показано, что среди больных со спонтанным Бругада-паттерном I типа наиболее часто дисфункция СПУ выявлялась у пробандов с подтвержденными мутациями в гене SCN5A.

В белке натриевого канала Nav1.5 реализация мутаций возможна по нескольким механизмам, что приводит к появлению целой серии аллельных заболеваний. Сегодня накоплено достаточное количество данных о мутациях в гене SCN5A, реализующихся по типу loss of function и способных привести к смешению, перекрытию фенотипов, что обусловливает одновременное появление у пациента фенотипических проявлений синдрома Бругада и нарушений проводимости и/или СССУ [23]. Известны мутации Y1495X, R878C и E161K, проявляющиеся прогрессирующим нарушением проводимости и типичными изменениями на ЭКГ в виде элевации сегмента *ST* в правых грудных отведениях [17, 24, 25]. Описана мутация R367H в гене SCN5A у пациента с синдромом Бругада и СССУ [26]. В 2003 г. D.W. Benson et al. сообщили о 5 детях с врожденным СССУ из трех неродственных семей, причем в каждой семье было выявлено по две гетерозиготные мутации в гене SCN5A [27]. Интересно, что две из шести идентифицированных мутаций ранее были ассоциированы с другими заболеваниями: делеция delF1617 – с синдромом удлиненного интервала *Q–T*, а мутация G1408R – с синдромом Бругада и прогрессирующим нарушением проводимости [28]. Мутация G1408R вызвала широкий клинический спектр заболеваний в пределах одной большой французской семьи, состоящей из 45 родственников. Из 13 родственников, у которых она была выявлена, 4 имели типичный Бругада-паттерн в правых прекордиальных отведениях, у 7 было отмечено только изолированное нарушение проводимости в отсутствие фенотипических проявлений синдрома Бругада, у 3 тест с флекаинидом был отрицательный [28].

Чем же может объясняться частое развитие СССУ у больных с генетически подтвержденным синдромом Бругада? В клетках синусного узла натриевые каналы, кодируемые геном SCN5A, немногочисленны или отсутствуют, поэтому появление дисфункции СПУ обусловлено понижением функции потенциалзависимых натриевых каналов, находящихся в клетках синоатриального проведения [29]. Снижение функции натриевых каналов вследствие мутаций в гене SCN5A по типу loss of function ведет к уменьшению влияний быстрых входящих натриевых токов, что снижает скорость фазы быстрой деполяризации потенциала действия и замедляет распространение импульса [17]. Было предложено два различных механизма, лежащих в основе дисфункции СПУ, ассоциированного с мутациями в гене SCN5A: 1) замедление проводимости между СПУ и предсердием в связи с повышением порога стимуляции миокарда предсердий; 2) собственно повреждение СПУ. И хотя преимущественно активация медленных кальциевых каналов становится причиной возникновения потенциала действия клеток СПУ и АВ-узла, натриевые каналы также играют значительную роль в развитии процессов деполяризации и реполяризации в неоднородной ткани СПУ [29]. Экспериментальные исследования на гетерозиготных мышах с нокаутированным геном SCN5A показали, что дисфункция СПУ, развитие которой связывают со снижением натриевых токов, влечет за собой редукцию автоматизма, замедление проводимости или блокирование потенциалов действия от СПУ до прилежащего к нему миокарда предсердия [30].

Дисфункция СПУ может быть доминантным фенотипом у таких пациентов, что объясняет длительное доброкачественное клиническое те-

чение [27]. Кардиостимуляция (минимальная частота навязанных сокращений 60 имп/мин) может защитить таких больных от выраженной брадикардии, которая способна вызывать и/или усугублять увеличение элевации сегмента *ST* и способствовать эпизодам ЖТ/ФЖ [31]. Согласно текущим рекомендациям, ИКД должен быть имплантирован у симптоматических пациентов с диагностированным на ЭКГ Бругада-паттерном I типа [1]. В нашем исследовании оба синкопальных пациента с дисфункцией СПУ и позднее выявленным на ЭКГ Бругада-паттерном I типа получили возможность имплантации ИКД вместо ЭКС.

В исследовании получены данные, что пациенты с Бругада-паттерном I типа помимо увеличения продолжительности *P*-волны показывают также различные дефекты проводимости на ЭКГ покоя (удлинение *P–Q* и *QRS*). Однако достоверное увеличение интервалов *P–Q* во II отведении ($p = 0{,}003$) и *QRS* в отведении V2 ($p = 0{,}005$), а также большее увеличение продолжительности *QRS* (ΔQRS 38 ± 17 мс против 16 ± 11 мс, $p < 0{,}002$) после введения ААП 1-го класса выявлены среди больных, у которых были верифицированы мутации в гене SCN5A. Электрофизиологический эффект провоцирующих проб объясняется усугублением генетически детерминированного поражения натриевых каналов при введении ААП, подавляющих быстрый деполяризующий натриевый ток I_{Na}, направленный внутрь клетки. У генотип-положительных пациентов также отмечены выраженные нарушения проводимости по данным ЭФИ (*A–H*-интервал $168{,}0 \pm 28{,}9$ мс и *H–V*-интервал $85{,}8 \pm 17{,}0$ мс, $p < 0{,}001$).

Исследования показывают, что больные, несущие мутации в гене SCN5A, часто имеют увеличение продолжительности *P*-волны и *P–R*-интервала (200 мс и более), что отражает наличие задержки *H–V*-проводимости (55 мс и более) [32]. Эти данные позволяют предположить, что снижение натриевых деполяризующих токов влияет на внутрипредсердную скорость проведения и является возможным механизмом увеличения продолжительности *P*-волны и *P–R*-интервала у пациентов с синдромом Бругада. Высказывались предположения, что у части больных постепенная деградация волокон проводящей системы может происходить вследствие нарушения интеграции мутантного белка Nav1.5 в сложный белково-сигнальный комплекс, состоящий из анкирина-G, N-кадгерина, минорных β-субъединиц и коннексинов, функцией которых является обеспечение межклеточных щелевых контактов, которые позволяют электрическому импульсу распространяться практически без задержек [33].

C. Antzelevitch et al. полагают, что синдром Бругада, начинаясь как первичная электрическая болезнь анатомически здорового сердца, с течением времени приобретает определенные структурные изменения, подобно гибернирующему миокарду, когда внутриклеточная дегенерация приводит к снижению синтеза белка в клетках и фиброзному замещению миокарда [3]. Исследования нокаутированных гетерозиготных мышей с мутацией гена SCN5A показали достоверное увеличение частоты фиброзных изменений миокарда [30]. Нарушение взаимодействия белка натриевого канала и молекул клеточной адгезии может вести к прогрессирующей со временем дезорганизации клеточных контактов и нарушению путей распространения импульса, что, вероятно, является одним из возможных объяснений тому, что клиническая манифестация синдрома Бругада чаще приходится не на молодой, а на средний возраст больных [21].

На сегодняшний момент представляется очевидным, что дефекты проводимости, детерминированные мутациями в гене SCN5A, и SCN5A-связанный синдром Бругада обусловлены одним и тем же эффектом мутаций loss of function и провести четкие различия между этими двумя фенотипами не всегда возможно. Некоторые авторы предполагают, что самый распространенный фенотип мутаций SCN5A – это не синдром Бругада, а нарастающие дефекты проводимости [24].

Дисфункции СПУ часто сопутствуют различные предсердные аритмии [4]. В нашем исследовании было установлено, что среди пациентов с дисфункцией СПУ наблюдается склонность к ФП, которая была выявлена у 4 (67%) генотип-положительных больных с дисфункцией СПУ и у 3 (43%) генотип-отрицательных. В исследовании PROSPER показано, что пролонгация *P*-волны и увеличение продолжительности интервала *P–R* указывают на риск развития ФП [34].

По данным разных исследований, прогностическая значимость положительного ЭФИ колеблется от 37 до 50%, поэтому роль ЭФИ в оценке риска развития ЖТ/ФЖ у больных с синдромом Бругада окончательно не определена [35, 36]. В проспективном исследовании

PRELUDE (PRogrammed ELectrical stimUlation preDictive valuE) было показано, что только индукции ЖТ/ФЖ программируемой электрической стимуляцией в определении пациентов высокого риска ВСС недостаточно и среди пациентов с синдромом Бругада, у которых ЖТ/ФЖ была индуцирована, необходимо также оценивать наличие спонтанного Бругада-паттерна I типа, историю синкопе, эффективный рефрактерный период желудочков менее 200 мс и фрагментацию *QRS* для идентификации кандидатов на имплантацию ИКД [37].

В нашем исследовании спонтанный Бругада-паттерн I типа значительно чаще регистрировался у симптоматических больных, имеющих в анамнезе указания на ЖТ/ВСС. Установлена достоверная корреляция между спонтанным Бругада-паттерном I типа и семейным анамнезом ВСС ($p < 0{,}003$), а также личной историей ВСС ($p < 0{,}006$) в группе пациентов с мутациями в SCN5A. Выявлено также наличие корреляции между мутациями в SCN5A и высоким риском ВСС со следующими электрокардиографическими признаками ранней реполяризации желудочков: элевация сегмента *ST* более 3,2 мм ($p < 0{,}004$) и амлитуда *J*-волны более 2,1 мм ($p < 0{,}001$). Хорошо выраженная поздняя положительная волна *J* в нижних отведениях (II, III, aVF), так же как и фрагментация *QRS*, может являться основным фактором риска развития ФЖ [38].

В ряде случаев изучение нарушений реполяризации проводится в высоких правых грудных отведениях, зарегистрированных на один или два межреберных промежутка выше стандартных. Показано, что выявление патогномоничных изменений ЭКГ в этих позициях имеет такую же диагностическую значимость, как и при стандартном расположении электродов [39].

Имплантация ИКД является терапией выбора для пациентов с синдромом Бругада, направленной на первичную или вторичную профилактику ВСС [1]. В нашем исследовании имплантировано 39 (85%) ИКД при нулевой отдаленной летальности. Необходимо отметить, что у больных с тяжелыми аритмическими проявлениями, частыми срабатываниями ИКД и одновременно непереносимостью медикаментозной терапии возможно проведение эпикардиальной аблации в области выводного отдела правого желудочка (ВОПЖ) [1]. Результаты последних исследований наглядно демонстрируют, что после проведения эпикардиальной аблации ни у одного из пациентов не было фенотипических проявлений синдрома Бругада, а также не индуцировалась ЖТ/ФЖ [40–42].

Резюмируя результаты собственных наблюдений и данные зарубежных работ, мы предлагаем модифицированный алгоритм ведения пациентов с синдромом Бругада (рис. 3). Симптоматическим пациентам с Бругада-паттерном I типа и клинической смертью в анамнезе рекомендуется имплантация ИКД без необходимости проведения ЭФИ (I класс рекомендаций). Пациентам с обмороками, у которых ЖТ/ФЖ документирована или подтверждена данными ЭФИ, также рекомендуется постановка ИКД (I и IIa классы рекомендаций). Для определения показаний к имплантации ИКД у асимптоматичных больных со спонтанным или индуцированным Бругада-паттерном I типа без документированных эпизодов ЖТ/ФЖ предлагается использовать результаты эндокардиального ЭФИ наряду с результатами ДНК-диагностики, так как выявление мутаций в гене SCN5A является достаточно чувствительным предиктором риска ВСС. Проведение ДНК-диагностики рекомендуется всем симптомным пациентам с личным анамнезом ВСС и асимптомным больным со спонтанным или индуцированным Бругада-паттерном I типа в случае положительного семейного анамнеза ВСС. Поиск мутаций в гене SCN5A рекомендован при наличии дисфункции СПУ или большего увеличения продолжительности *QRS* (ΔQRS более 30 мс) на фоне введения блокаторов натриевых каналов. Если данные ДНК недоступны, следует опираться на результаты ЭФИ в сочетании с оценкой пола, возраста, семейного анамнеза ВСС и признаков ранней реполяризации желудочков (амплитуда волны *J* более 2,1 мм, элевация сегмента *ST* более 3,2 мм в правых прекордиальных отведениях). В случае обнаружения у пациента с синдромом Бругада генетической мутации проведение скрининга, направленного на выявление этой мутации, рекомендовано всем близким родственникам, даже при отсутствии у них характерных для этого заболевания изменений ЭКГ. Проведение ДНК-диагностики лицам, имеющим на базальной ЭКГ Бругада-паттерны II и III типов, при отсутствии у них синкопе и отягощенного по ВСС семейного анамнеза не рекомендуется. Динамическое наблюдение рекомендовано пациентам при отсутствии у них личного/семейного анамнеза ЖТ/ВСС и отрицательных результатов ЭФИ. В неясных случаях возможна имплантация кардиомонитора Reveal. Повторя-

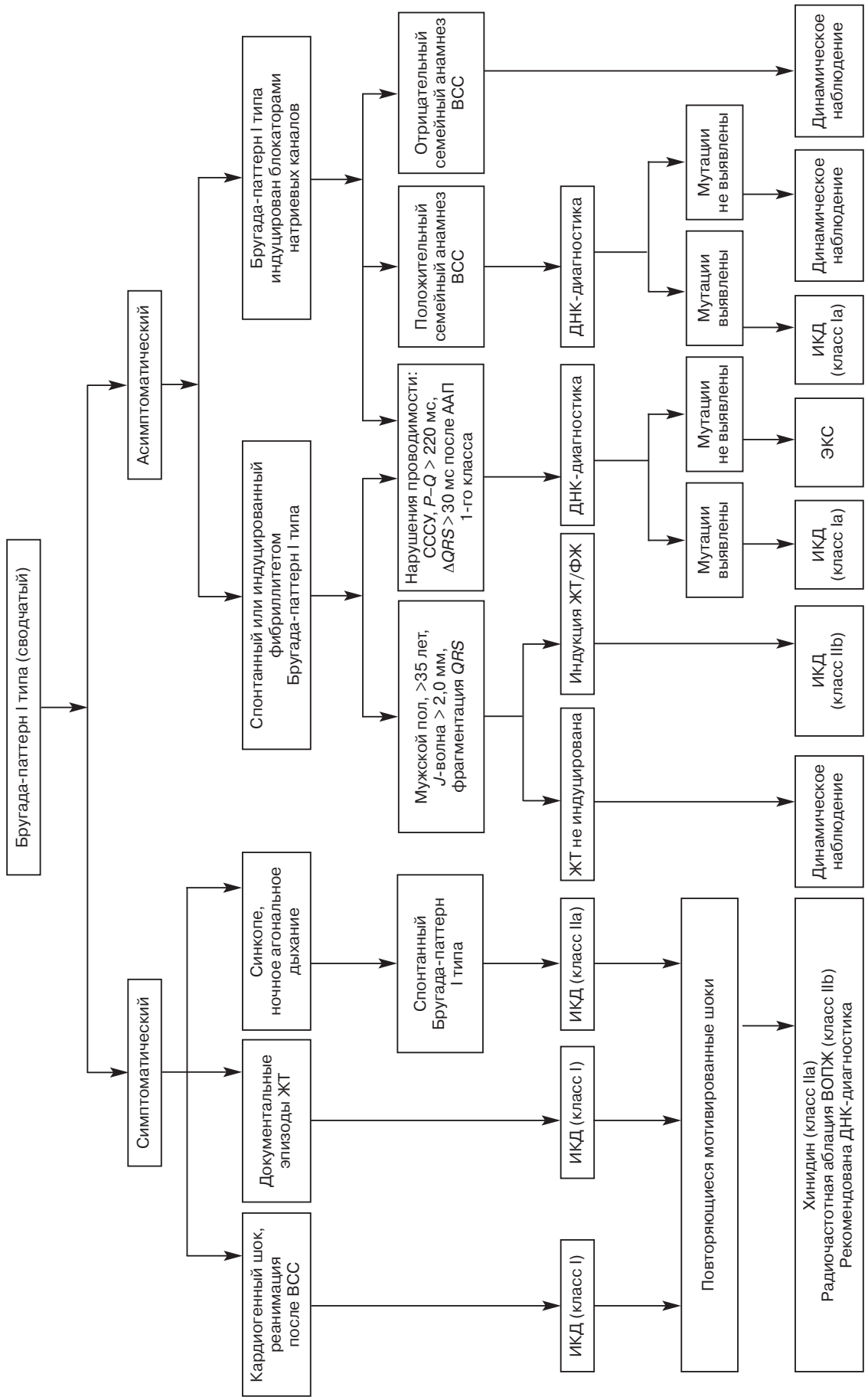

Рис. 3. Модифицированный алгоритм тактики ведения пациентов с синдромом Бругада

ющиеся мотивированные шоки являются показанием для назначения хинидина (IIа класс рекомендаций), способствующего восстановлению продолжительности потенциала действия и реполяризации в миокарде правого желудочка и рекомендованного Европейским обществом кардиологов (ESC) [1]. Принимая во внимание результаты аблации ВОПЖ у пациентов с синдромом Бругада, мы решили включить в алгоритм проведение аблации как один из этапов лечения.

Заключение

Мы не выявили гендерных и демографических особенностей и принципиальных клинических различий в течении заболевания между генотип-положительными и генотип-отрицательными пациентами. Однако носители мутаций достоверно выделялись по личному ($p \leqslant 0{,}007$) и семейному ($p \leqslant 0{,}002$) анамнезу ВСС. На то, что больной с синдромом Бругада несет мутацию в гене SCN5A, могут указывать некоторые электрокардиографичекие особенности, такие как увеличение интервалов проводимости на ЭКГ покоя (*P–Q* и *QRS*). У таких пациентов чаще наблюдается увеличение интервалов *A–H* и *H–V* по данным ЭФИ. Эти результаты совпадают с наблюдаемой реализацией мутаций натриевых каналов по типу loss of function. Больным со спонтанным или индуцированным Бругада-паттерном I типа, имеющим нарушения проводимости, особенно дисфункцию СПУ, рекомендуется поиск мутаций в генах натриевых каналов, детерминирующих синдром Бругада, в первую очередь в гене SCN5A. В случае регистрации Бругада-паттерна I типа у пациента с СССУ, который имеет повторяющиеся аритмогенные обмороки в период наблюдения после имплантации ЭКС, ему должна быть предложена смена ЭКС на ИКД.

Конфликт интересов

Конфликт интересов не заявляется.

Библиографический список [References]

1. Priori S.G., Blomström-Lundqvist C., Mazzanti A., Blom N., Borggrefe M., Camm J. 2015 ESC Guidelines for the management of patients with ventricular arrhythmias and the prevention of sudden cardiac death: The Task Force for the Management of Patients with Ventricular Arrhythmias and the Prevention of Sudden Cardiac Death of the European Society of Cardiology (ESC). *Eur. Heart J.* 2015; 36 (41): 2793–867. DOI: 10.1093/eurheartj/ehv316
2. Wei D., Tao L., Huang M. Genetic variations involved in sudden cardiac death and their associations and interactions. *Heart Fail Rev.* 2016; 21 (4): 401–14. DOI: 10.1007/s10741-016-9563-6
3. Antzelevitch C., Brugada P., Brugada J., Brugada R. Brugada syndrome: from cell to bedside. *Curr. Probl. Cardiol.* 2005; 30 (1): 9–54. DOI: 10.1016/j.cpcardiol.2004.04.005
4. Priori S.G., Napolitano C., Gasparini M., Pappone C., Della Bella P., Giordano U. et al. Natural history of Brugada syndrome: insights for risk stratification and management. *Circulation*. 2002; 105 (11): 1342–7. DOI: 10.1161/hc1102.105288
5. Curcio A., Mazzanti A., Bloise R., Monteforte N., Indolfi C., Priori S.G., Napolitano C. Clinical presentation and outcome of Brugada syndrome diagnosed with the new 2013 criteria. *J. Cardiovasc. Electrophysiol.* 2016; 27 (8): 937–43. DOI: 10.1111/jce.12997
6. Бокерия Л.А., Ревишвили А.Ш., Проничева И.В., Заклязьминская Е.В., Поляков А.В. Клиническая вариабельность и подходы к лечению жизнеугрожающих желудочковых аритмий, обусловленных мутациями в гене SCN5A. *Вестник Российской академии медицинских наук*. 2007; 5: 3–11. [Bockeria L.A., Revishvili A.Sh., Pronicheva I.V., Zaklyazminskaya E.V., Polyakov A.V. Clinical variability and approaches to the treatment of life-threatening ventricular arrhythmias caused by SCN5A gene mutations. *Vestnik Rossiyskoy Akademii Meditsinskikh Nauk*. 2007; 5: 3–11 (in Russ.).]
7. Заклязьминская Е.В., Шестак А.Г., Ревишвили А.Ш., Проничева И.В., Подоляк Д.Г., Нечаенко М.А. и др. Клинико-генетический полиморфизм синдрома Бругада, обусловленного мутациями в гене SCN5A в российской группе больных. *Хирургия. Журнал им. Н.И. Пирогова*. 2013; 2: 49–53. [Zaklyaz'minskaia E.V., Shestak A.G., Revishvili A.Sh., Pronicheva I.V., Podoliak D.G., Nechaenko M.A. et al. Clinic and genetic polymorphism of Brugada syndrome in Russian patients, caused by mutation in SCN5A gene. *Khirurgiya. Zhurnal imeni N.I. Pirogova*. 2013; 2: 49–53 (in Russ.).]
8. Gottschalk B.H., Garcia-Niebla J., Anselm D.D., Jaidka A., De Luna A.B., Baranchuk A. New methodologies for measuring Brugada ECG patterns cannot differentiate the ECG pattern of Brugada syndrome from Brugada phenocopy. *J. Electrocardiol.* 2016; 49 (2): 187–91. DOI: 10.1016/j.jelectrocard.2015.12.011
9. Madeira M., Caetano F., Providência R., Almeida I., Trigo J., Nascimento J. et al. Fever-induced type 1 Brugada pattern. *Rev. Port. Cardiol.* 2015; 34 (4): 287.e1–7. DOI: 10.1016/j.repc.2014.10.002
10. Di Diego J.M., Cordeiro J.M., Goodrow R.J., Fish J.M., Zygmunt A.C., Pérez G.J. et al. Ionic and cellular basis for the predominance of the Brugada syndrome phenotype in males. *Circulation*. 2002; 106 (15): 2004–11.
11. Kusano K.F., Taniyama M., Nakamura K., Miura D., Banba K., Nagase S. et al. Atrial fibrillation in patients with Brugada syndrome. Relationships of gene mutation, electrophysiology, and clinical backgrounds. *J. Am. Coll. Cardiol.* 2008; 51 (12): 1169–75. DOI: 10.1016/j.jacc.2007.10.060
12. Campuzano O., Fernández-Falgueras A., Iglesias A., Brugada R. Brugada syndrome and PKP2: evidences and uncertainties. *Int. J. Cardiol.* 2016; 214: 403–5. DOI: 10.1016/j.ijcard.2016.03.194
13. Crotti L., Kellen C.A., Tester D.J., Castelletti S., Giudicessi J.R., Torchio M. et al. Spectrum and prevalence of mutations involving BrS1-12-susceptibility genes in a cohort of unrelated patients referred for Brugada syndrome genetic testing: implications for genetic testing. *J. Am. Coll. Cardiol.* 2012; 60 (15): 1410–8. DOI: 10.1016/j.jacc.2012.04.037
14. Бокерия Л.А., Бокерия О.Л., Киртбая Л.Н. Синдром Бругада: клеточные механизмы и подходы к лечению. *Анналы аритмологии*. 2010; 7 (3): 16–30. [Bockeria L.A., Bockeria O.L., Kirtbaya L.N. Brugada syndrome: cellular mechanisms and approaches to treatment. *Annaly Aritmologii*. 2010; 7 (3): 16–30 (in Russ.).]
15. Fowler S.J., Priori S.G. Clinical spectrum of patients with a Brugada ECG. *Curr. Opin. Cardiol.* 2009; 24 (1): 74–81.
16. Makiyama T., Akao M., Tsuji K., Doi T., Ohno S., Takenaka K. et al. High risk for bradyarrhythmic complications in patients with Brugada syndrome caused by SCN5A gene mutations. *J. Am. Coll. Cardiol.* 2005; 46 (11): 2100–6. DOI: 10.1016/j.jacc.2005.08.043

17. Smits J.P., Koopmann T.T., Wilders R., Veldkamp M.W., Opthof T., Bhuiyan Z.A. et al. A mutation in the human cardiac sodium channel (E161K) contributes to sick sinus syndrome, conduction disease and Brugada syndrome in two families. *J. Mol. Cell. Cardiol.* 2005; 38 (6): 969–81. DOI: 10.1016/j.yjmcc.2005.02.024
18. Nakazato Y., Suzuki T., Yasuda M., Daida H. Manifestation of Brugada syndrome after pacemaker implantation in a patient with sick sinus syndrome. *J. Cardiovasc. Electrophysiol.* 2004; 15 (11): 1328–30. DOI: 10.1046/j.1540-8167.2004.04092.x
19. Shimizu N., Iwamoto M., Nakano Y., Sumita S., Ishikawa T., Hokosaki T. et al. Long-term electrocardiographic follow-up from childhood of an adult patient with Brugada syndrome associated with sick sinus syndrome. *Circ. J.* 2009; 73 (3): 575–9.
20. Mizumaki K., Fujiki A., Nishida K., Sakabe M., Tsuneda T., Sugao M. et al. Bradycardia-dependent ECG changes in Brugada syndrome. *Circ. J.* 2006; 70 (7): 896–901.
21. Mizusawa Y., Wilde A.M. Brugada syndrome. *Circ. Arrhythm. Electrophysiol.* 2012; 5 (3): 606–16. DOI: 10.1161/CIRCEP.111.964577
22. Probst V., Veltmann C., Eckardt L., Meregalli P.G., Gaita F., Tan H.L. et al. Long-term prognosis of patients diagnosed with Brugada syndrome: results from the FINGER Brugada syndrome registry. *Circulation*. 2010; 121 (5): 635–43. DOI: 10.1161/CIRCULATIONAHA.109.887026
23. Hothi S.S., Ara F., Timperley J. p.Y1449C SCN5A mutation associated with overlap disorder comprising conduction disease, Brugada syndrome, and atrial flutter. *J. Cardiovasc. Electrophysiol.* 2015; 26 (1): 93–7. DOI: 10.1111/jce.12470
24. Zhi-Ping T., Li X., Yao D., Jin-Lan C., Wei-Zhi Z., Jian W. et al. Whole-exome sequencing identifies Y1495X of SCN5A to be associated with familial conduction disease and sudden death. *Sci. Rep.* 2014; 10 (4): 5616. DOI: 10.1038/srep05616
25. Zhang Y., Wang T., Ma A., Zhou X., Gui J., Wan H., Shi R. Correlations between clinical and physiological consequences of the novel mutation R878C in a highly conserved pore residue in the cardiac Na^+ channel. *Acta Physiol. (Oxf.)* 2008; 194 (4): 311–23. DOI: 10.1111/j.1748-1716.2008.01883.x
26. Takehara N., Makita N., Kawabe J., Sato N., Kawamura Y., Kitabatake A., Kikuchi K. A cardiac sodium channel mutation identified in Brugada syndrome associated with atrial standstill. *J. Intern. Med.* 2004; 255 (1): 137–42.
27. Benson D.W., Wang D.W., Dyment M., Knilans T.K., Fish F.A., Strieper M.J. et al. Congenital sick sinus syndrome caused by recessive mutations in the cardiac sodium channel gene (SCN5A). *J. Clin. Invest.* 2003; 112 (7): 1019–28. DOI: 10.1172/JCI18062
28. Kyndt F., Probst V., Potet F., Demolombe S., Chevallier J.C., Baro I. et al. Novel SCN5A mutation leading either to isolated cardiac conduction defect or Brugada syndrome in a large French family. *Circulation*. 2001; 104 (25): 3081–6.
29. Kodama I., Nikmaram M.R., Boyett M.R., Suzuki R., Honjo H., Owen J.M. Regional differences in the role of the Ca^{2+} and Na^+ currents in pacemaker activity in the sinoatrial node. *Am. J. Physiol.* 1997; 272 (6): 2793–806.
30. Stein M., van Veen A.A., Carpentier F., Escande D., van Rijen H.V.M., Hauer R.N.W. et al. Heterozygous SCN5A knockout mice demonstrate excessive fibrosis at old age, resulting in impaired conduction. *Circulation*. 2004; 110 (Suppl. III): 152–8.
31. Mizumaki K., Fujiki A., Tsuneda T., Sakabe M., Nishida K., Sugao M., Inoue H. Vagal activity modulates spontaneous augmentation of ST elevation in the daily life of patients with Brugada syndrome. *J. Cardiovasc. Electrophysiol.* 2004; 15 (6): 667–73. DOI: 10.1046/j.1540-8167.2004.03601.x
32. Yamada T., Watanabe I., Okumura Y., Takagi Y., Okubo K., Hashimoto K. et al. Atrial electrophysiological abnormality in patients with Brugada syndrome assessed by P-wave signal-averaged ECG and programmed atrial stimulation. *Circ. J.* 2006; 70 (12): 1574–9.
33. Remme C.A. Cardiac sodium channelopathy associated with SCN5A mutations: electrophysiological, molecular and genetic aspects. *J. Physiol.* 2013; 591 (Pt. 17): 4099–116. DOI: 10.1113/jphysiol.2013.256461
34. Macfarlane P.W., Murray H., Sattar N., Stott D.J., Ford I., Buckley B. et al. The incidence and risk factors for new onset atrial fibrillation in the PROSPER study. *Europace*. 2011; 13 (5): 634–9. DOI: 10.1093/europace/eur016
35. Delise P., Allocca G., Marras E., Giustetto C., Gaita F., Sciarra L. et al. Risk stratification in individuals with the Brugada type 1 ECG pattern without previous cardiac arrest: usefulness of a combined clinical and electrophysiologic approach. *Eur. Heart J.* 2011; 32 (2): 169–76. DOI: 10.1093/eurheartj/ehq381
36. Gasparini M., Priori S.G., Mantica M., Coltorti F., Napolitano C., Galimberti P. et al. Programmed electrical stimulation in Brugada syndrome: how reproducible are the results? *J. Cardiovasc. Electrophysiol.* 2002; 13 (9): 880–7.
37. Priori S.G., Gasparini M., Napolitano C., Della Bella P., Ottonelli A.G., Sassone B. Risk stratification in Brugada syndrome: results of the PRELUDE (PRogrammed ELectrical stimUlation preDictive valuE) registry. *J. Am. Coll. Cardiol.* 2012; 59 (1): 37–45. DOI: 10.1016/j.jacc.2011.08.064
38. Antzelevitch C., Yan G.X., Ackerman M.J., Borggrefe M., Corrado D., Guo J. et al. J-wave syndromes expert consensus conference report: emerging concepts and gaps in knowledge. *Europace*. 2017; 19 (4): 665–94. DOI: 10.1093/europace/euw235
39. Kumar S., Kalman J.M. Brugada syndrome diagnosed from the ECG leads in the high intercostal spaces: searching for answers from a higher source? *J. Cardiovasc. Electrophysiol.* 2016; 27 (8): 944–6. DOI: 10.1111/jce.13016
40. Brugada J., Pappone C., Berruezo A., Vicedomini G., Manguso F., Ciconte G. et al. Brugada syndrome phenotype elimination by epicardial substrate ablation. *Circ. Arrhythm. Electrophysiol.* 2015; 8 (6): 1373–81. DOI: 10.1161/CIRCEP.115.003220
41. Nademanee K., Veerakul G., Chandanamattha P., Chaothawee L., Ariyachaipanich A., Jirasirirojanakorn K. et al. Prevention of ventricular fibrillation episodes in Brugada syndrome by catheter ablation over the anterior right ventricular outflow tract epicardium. *Circulation*. 2011; 123 (12): 1270–9. DOI: 10.1161/CIRCULATIONAHA.110.972612
42. Zhang P., Tung R., Zhang Z., Sheng X., Liu Q., Jiang R. Characterization of the epicardial substrate for catheter ablation of Brugada syndrome. 2016; 13 (11): 2151–8. DOI: 10.1016/j.hrthm.2016.07.025

Поступила 03.04.2017
Принята к печати 19.04.2017

© А.В. БОГАЧЕВ-ПРОКОФЬЕВ, А.В. САПЕГИН, А.Н. ПИВКИН, Р.М. ШАРИФУЛИН, А.В. АФАНАСЬЕВ, М.А. ОВЧАРОВ, А.М. КАРАСЬКОВ, 2017

© АННАЛЫ АРИТМОЛОГИИ, 2017

УДК 616.125-008.318:616.126.42-007.2:616.125.2-007
DOI: 10.15275/annaritmol.2017.2.2

ОЦЕНКА ЧАСТОТЫ ВОЗНИКНОВЕНИЯ ФИБРИЛЛЯЦИИ ПРЕДСЕРДИЙ У БОЛЬНЫХ С ПОРОКАМИ МИТРАЛЬНОГО КЛАПАНА И АТРИОМЕГАЛИЕЙ

Тип статьи: оригинальная статья

А.В. Богачев-Прокофьев, А.В. Сапегин, А.Н. Пивкин, Р.М. Шарифулин, А.В. Афанасьев, М.А. Овчаров, А.М. Караськов

ФГБУ «Сибирский федеральный биомедицинский исследовательский центр имени академика Е.Н. Мешалкина» Минздрава России, ул. Речкуновская, 15, Новосибирск, 630055, Российская Федерация

Богачев-Прокофьев Александр Владимирович, доктор мед. наук, руководитель Центра новых хирургических технологий
Сапегин Андрей Викторович, стажер-исследователь Центра новых хирургических технологий, E-mail: sapegin43@gmail.com
Пивкин Алексей Николаевич, канд. мед. наук, сердечно-сосудистый хирург
Шарифулин Равиль Махарамович, канд. мед. наук, сердечно-сосудистый хирург
Афанасьев Александр Владимирович, канд. мед. наук, сердечно-сосудистый хирург
Овчаров Михаил Александрович, стажер-исследователь Центра новых хирургических технологий
Караськов Александр Михайлович, доктор мед. наук, профессор, академик РАН, директор СФБМИЦ

Цель. *Сохранение или появление фибрилляции предсердий после операции на митральном клапане существенно снижает число отличных и хороших результатов операции в отдаленные сроки, обусловливая сопутствующую порок недостаточность кровообращения, усиление легочной гипертензии, а также увеличивая риск тромбоэмболических осложнений и инсульта. Достоверными предикторами возникновения фибрилляции предсердий после коррекции порока являются исходный размер левого предсердия, стенотическое поражение и ревматический генез митрального порока. Цель данного исследования – сравнительная оценка свободы от фибрилляции предсердий у пациентов с атриомегалией и пороками митрального клапана в ближайшем и отдаленном послеоперационных периодах и обоснование возможности выполнения профилактической аблации.*

Материал и методы. *Проведен ретроспективный анализ 100 пациентов, оперированных в клинике нашего института за период 2010–2014 гг. В анализ включены все больные с митральным пороком и дилатацией левого предсердия более 6,0 см. В зависимости от наличия фибрилляции предсердий в анамнезе пациенты разделены на две группы: 1-ю группу составили больные с синусовым ритмом на момент поступления и отсутствием пароксизмов фибрилляции предсердий в анамнезе, во 2-ю группу вошли пациенты с пароксизмальной формой фибрилляции предсердий. Средний возраст участников составил 51,50 ± 3,43 года (31–65 лет). Во всех случаях диагностирован порок митрального клапана. В обеих группах вмешательство на митральном клапане выполнено согласно показаниям. Пациенты 2-й группы подверглись конкомитантной процедуре аблации левого предсердия по поводу фибрилляции предсердий. Проведена оценка сохранности синусового ритма через 12 мес после операции.*

Результаты. *Больные, подвергшиеся аблации по поводу пароксизмальной фибрилляции предсердий, в отдаленном периоде (12 мес) имели более высокую свободу от фибрилляции предсердий в сравнении с пациентами с правильным ритмом на момент операции и отсутствием фибрилляции предсердий в анамнезе.*

Заключение. *Пациенты с поражением митрального клапана и атриомегалией на фоне исходно синусового ритма относятся к категории крайне высокого риска возникновения фибрилляции предсердий в послеоперационном периоде.*

Ключевые слова: фибрилляция предсердий; пороки митрального клапана; атриомегалия; ревматическая болезнь сердца.

EVALUATION OF THE NEW ONSET ATRIAL FIBRILLATION FREQUENCY IN PATIENTS WITH MITRAL VALVE LESION AND LEFT ATRIAL ENLARGEMENT

A.V. Bogachev-Prokof'ev, A.V. Sapegin, A.N. Pivkin, R.M. Sharifulin, A.V. Afanas'ev, M.A. Ovcharov, A.M. Karas'kov

Meshalkin Siberian Federal Biomedical Research Center, ulitsa Rechkunovskaya, 15, Novosibirsk, 630055, Russian Federation

Bogachev-Prokof'ev Aleksandr Vladimirovich, MD, PhD, DSc, Head of the New Surgical Technologies Center
Sapegin Andrey Viktorovich, Research Assistant of the New Surgical Technologies Center,
E-mail: sapegin43@gmail.com
Pivkin Aleksey Nikolaevich, MD, PhD, Cardiovascular Surgeon
Sharifulin Ravil' Makharamovich, MD, PhD, Cardiovascular Surgeon
Afanas'ev Aleksandr Vladimirovich, MD, PhD, Cardiovascular Surgeon
Ovcharov Mikhail Aleksandrovich, Research Assistant of the New Surgical Technologies Center
Karas'kov Aleksandr Mikhaylovich, MD, PhD, DSc, Professor, Academician of RAS, Director of Meshalkin Siberian Federal Biomedical Research Center

Objective. *The persistence or appearance of atrial fibrillation (AF) after mitral valve (MV) surgery significantly decreases the quality and effectiveness of treatment, and also increases the risk of thromboembolic complications and stroke. Predictors of AF appearance after surgery are the initial size of the left atrium, stenotic lesion and rheumatic disease of mitral valve. The aim of our study was to evaluate freedom from AF in patients with left atrium enlargement and MV lesion in short- and long-term follow up, and to justify the feasibility of preventive ablation.*

Material and methods. *A retrospective analysis of 100 patients operated in our clinic in 2010–2014 was conducted. All patients included in the study had MV lesion and left atrial enlargement more than 6.0 cm. They were divided into two groups depending on the presence of AF in the anamnesis. The 1st group included patients with sinus rhythm at the time of admission and the absence of paroxysms of AF in the anamnesis, the 2nd group included patients with paroxysmal AF. The mean age was 51.50 ± 3.43 (31–65) years. All patients were operated for MV lesion. In the 2nd group the concomitant ablation of left atrium was performed. Heart rhythm was evaluated after 12 months after surgery.*

Results. *Patients who underwent AF ablation had greater freedom from AF in the long-term (12 months) follow up compared with patients without AF history and left atrial enlargement.*

Conclusion. *Patients with mitral valve lesion and left atrial enlargement with no AF history are classified as extremely high-risk of AF in the postoperative period.*

Keywords: atrial fibrillation; mitral valve lesions; left atrial enlargement; rheumatic heart disease.

Введение

Фибрилляция предсердий (ФП) является наиболее часто встречающейся в клинической практике наджелудочковой аритмией, которая значимо влияет на качество жизни, заболеваемость и смертность [1].

Гемодинамически значимое поражение митрального клапана в естественном своем течении приводит к структурным изменениям левого предсердия (ЛП) как компенсирующей камеры. Происходит электрофизиологическое и структурное ремоделирование предсердного миокарда. Электрофизиологическое ремоделирование заключается в постепенном укорочении эффективного рефрактерного периода миокарда [2]. Изменение электрофизиологических свойств влечет за собой нарушение сократительной функции предсердий. Структурное ремоделирование, гистологически проявляющееся фиброзом и потерей массы миокарда предсердий, необратимо и ведет к формированию блоков проведения, что служит прямым фактором развития re-entry [3].

Возникновение ФП является закономерной стадией естественного течения митрального порока сердца [4] и встречается в 30–84% случаев у пациентов, которым требуется хирургическое лечение клапанного порока [5–7].

Несколько мультицентровых проспективных рандомизированных исследований показали, что свобода от фибрилляции предсердий при открытых операциях на сердце выше в группах пациентов, которым выполнено хирургическое лечение ФП, чем в контрольных группах [8].

Учитывая тот факт, что доля реконструктивных операций при коррекции клапанных пороков существенно возросла, становится еще более актуальным восстановление синусового ритма, которое позволяет избежать пожизненного применения оральных антикоагулянтов [3].

Однако существует довольно большая группа пациентов, не имеющих пароксизмов ФП

в анамнезе, и, несмотря на успешную гемодинамическую коррекцию порока, у многих из них ФП проявляет себя в отдаленном послеоперационном периоде. Применение же катетерных методик лечения ФП после открытых кардиохирургических вмешательств затруднительно и связано с высоким риском [9].

Достоверными предикторами возникновения ФП после коррекции порока являются исходный размер левого предсердия более 6,0 см, стенотическое поражение и ревматический генез митрального порока [3, 10].

Согласно данным, недавно опубликованным группой авторов из медицинского колледжа Сеульского национального университета (Seoul National University College of Medicine), темп развития ФП у пациентов с ревматическим поражением митрального клапана составляет 3,5% в год и зависит от размеров левого предсердия и тяжести митрального порока [11].

В связи с вышеизложенным возникает вопрос о целесообразности проведения профилактической аблации предсердий у пациентов с пороками митрального клапана и атриомегалией. С целью обоснования возможности выполнения профилактической аблации и расчета размера выборки для будущего проспективного исследования нами был проведен ретроспективный анализ пациентов при коррекции митрального порока сердца, осложненного атриомегалией.

Материал и методы

Проведен ретроспективный анализ данных 234 пациентов с пороками митрального клапана как на фоне исходного синусового ритма, так и с пароксизмальной ФП, оперированных в клинике нашего института в 2010–2014 гг. В дальнейшем 134 больных были исключены из исследования ввиду несоответствия критериям включения. В исследовании участвовали все пациенты с митральным пороком и дилатацией левого предсердия более 6,0 см. Методом propensity score matching было сформировано 50 пар в зависимости от наличия ФП: 1-я группа ($n=50$) – пациенты с синусовым ритмом на момент поступления и отсутствием пароксизмов ФП в анамнезе, 2-я группа ($n=50$) – больные с пароксизмальной ФП, подвергшиеся конкомитантной аблации предсердий. В обеих группах гемодинамическая коррекция порока митрального клапана выполнена согласно руководству ECTS/ESC по ведению пациентов с клапанными пороками сердца 2014 г. Критерием исключения из исследования была сопутствующая патология аортального клапана или коронарных артерий.

Аблацию выполняли посредством неорошаемого радиочастотного электрода-зажима по схеме: изоляция правых и левых легочных вен отдельными коллекторами, изоляция ушка ЛП, изоляция задней стенки ЛП (box lesion), линии к митральному клапану и ушку ЛП. Ушко ЛП было выключено из кровотока двурядным непрерывным швом снаружи (рис. 1).

После проведения анализа по методу propensity score matching ни по одному из исходных дооперационных параметров не было получено достоверных различий (табл. 1).

Оценку характера сердечного ритма проводили на основании холтеровского мониторирования электрокардиограммы (ЭКГ).

Данные предоперационного и интраоперационного исследований пациентов, а также результаты ближайшего и отдаленного послеоперационных периодов были подвергнуты статистической обработке с помощью пакета программ Stata 10.0.

Был проведен анализ по методу propensity score matching. Для описательной статистики количественных нормально распределенных признаков с равенством дисперсий использовали параметрические методы – вычисление средних значений и стандартных отклонений; для количественных признаков с распределением, отличным от нормального, и качественных порядковых признаков применяли непарамет-

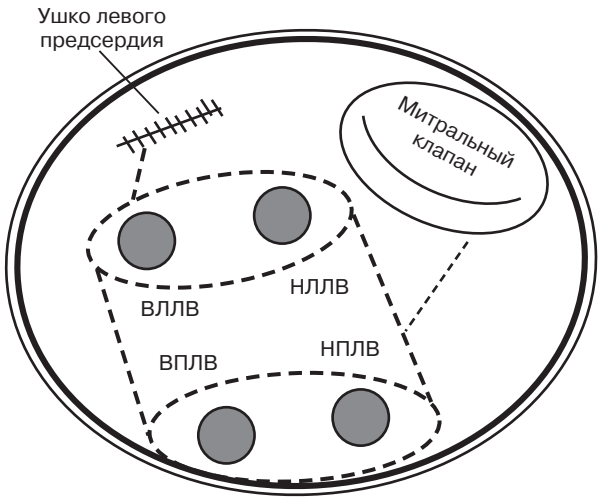

Рис. 1. Схема выполнения аблации левого предсердия.

ВЛЛВ – верхняя левая легочная вена; НЛЛВ – нижняя левая легочная вена; ВПЛВ – верхняя правая легочная вена; НПЛВ – нижняя правая легочная вена

Таблица 1

Исходная характеристика пациентов

Параметр	1-я группа ($n=50$)	2-я группа ($n=50$)	p
Возраст, лет	51,5 ± 7,4	49,8 ± 8,1	0,76
Женский пол, *n* (%)	32 (64)	34 (68)	0,29
Размер левого предсердия, мм	64,2 ± 3,4	61,8 ± 2,1	0,09
Протезирование митрального клапана, *n* (%)	46 (92)	43 (86)	0,66
Пластика митрального клапана, *n* (%)	4 (8)	7 (14)	0,25
Продолжительность ФП, мес	–	24,5 ± 12,1	–
Фракция выброса левого желудочка, %	56,0 ± 1,2	52,0 ± 2,3	0,54
Сахарный диабет, *n* (%)	3 (6)	2 (4)	0,65
Сердечная недостаточность (NYHA), *n* (%)			
II степени	25 (50)	27 (54)	0,54
III степени	15 (30)	17 (34)	0,47
Этиология митрального порока, *n*			
ревматический порок	39	35	0,55
дегенеративный порок	10	13	0,51
Инфекционный эндокардит, *n*	1	2	0,54
Характер поражения митрального клапана, *n*			
стеноз	37	33	0,47
недостаточность	10	15	0,54
сочетанное поражение	3	2	0,58

рические методы – определение медиан и соответствующего интервала между 25-м и 75-м перцентилями (Q1; Q3); для качественных номинальных признаков – расчет относительных частот в процентах. В ходе статистического анализа выборочных данных применяли методы и средства, относящиеся к следующим основным разделам математической статистики: предварительная обработка данных, описательная статистика (графический анализ данных, исследование законов распределения данных, расчет основных статистических характеристик), статистическая проверка гипотез (*t*-критерий Стьюдента и *F*-критерий Фишера для проверки гипотез о равенстве числовых характеристик выборочных распределений данных), анализ таблиц сопряженности (критерий Пирсона χ^2). Сравнительный анализ кривых свободы от фибрилляции предсердий проводили с помощью логрангового критерия (log-rank test), что графически выражалось по методу Каплана–Мейера. Уровень значимости принят равным 0,05, что соответствует критериям медико-биологических исследований.

Все вмешательства были выполнены из срединной стернотомии в условиях искусственного кровообращения (ИК) и умеренной гипотермии (33 °С). Искусственное кровообращение подключали по схеме «полые вены – восходящая аорта». С целью кардиоплегии использовали раствор «Кустодиол».

Результаты

Интраоперационные данные представлены в таблице 2.

Значимо различались только время окклюзии аорты и общая продолжительность ИК, что обусловлено временем, затраченным на выполнение левопредсердной аблации в группе пароксизмальной ФП.

Госпитальной летальности в обеих группах не было. Несмотря на более продолжительное время ИК и пережатия аорты во 2-й группе, не было отмечено достоверной межгрупповой разницы ни по одному из осложнений периоперационного периода (табл. 3).

В раннем послеоперационном периоде отмечено наиболее частое возникновение пароксизмов ФП среди пациентов 1-й группы: 28 (56,0%) в сравнении с 10 (20,0%) во 2-й группе ($p=0,001$).

Восстановление ритма проводили медикаментозно (кордарон), при неэффективности медикаментозной кардиоверсии применяли электроимпульсную терапию.

В 2 случаях (7,1%) среди пациентов 1-й группы возникла брадисистолическая форма ФП,

Таблица 2

Интраоперационные данные

Параметр	1-я группа	2-я группа	*p*
Время пережатия аорты, мин	49,9 ± 7,5	63,1 ± 8,2	0,003
Продолжительность ИК, мин	65,4 ± 10,3	78,5 ± 14,6	0,021
Продолжительность ИВЛ, ч	7,7 ± 5,1	6,4 ± 3,6	0,353
Инотропная поддержка, *n* (%)	16 (32)	17 (34)	0,091
Время пребывания в ОРИТ, сут	1,7 ± 1,3	1,8 ± 1,1	0,068
Временная электрокардиостимуляция, *n* (%)	11 (22)	23 (46)	0,001

Примечание. ИК – искусственное кровообращение; ИВЛ – искусственная вентиляция легких; ОРИТ – отделение реанимации и интенсивной терапии.

Таблица 3

Характеристика осложнений госпитального этапа

Параметр	1-я группа	2-я группа	*p*
Летальность, *n* (%)	0 (0)	0 (0)	0,999
ОНМК/ТИА, *n* (%)	1 (6,7)	0 (0)	0,632
Реоперация ввиду кровотечения, *n* (%)	0 (0)	1 (2,0)	0,529
Острая почечная недостаточность, *n* (%)	0 (0)	1 (2,0)	0,529
Хирургическая инфекция, *n* (%)	1 (2,0)	0 (0)	0,069
Экссудативный перикардит, *n* (%)	1 (2,0)	2 (4,0)	0,094
Экссудативный плеврит, *n* (%)	4 (8,0)	12 (24,0)	0,003
Ранние пароксизмы ФП, *n* (%)	28 (56,0)	10 (20,0)	0,001
Имплантация электрокардиостимулятора, *n* (%)	2 (4,0)	0 (0)	0,632
Срок госпитализации, сут	12,75 ± 1,20	14,75 ± 2,50	0,532

Примечание. ОНМК – острое нарушение мозгового кровообращения; ТИА – транзиторная ишемическая атака.

по поводу которой имплантированы постоянные электрокардиостимуляторы в режиме стимуляции VVI. В 1 случае (3,5%) больной отказался от восстановления правильного ритма. Остальные 47 пациентов на момент выписки имели синусовый ритм.

Среди всех больных 2-й группы на момент выписки был восстановлен синусовый ритм.

На этапах отдаленного наблюдения обследованы 100 (100%) пациентов из обеих групп. Срок наблюдения составил 1 год. Обследование проводили как при очной консультации, так и с помощью анализа данных, полученных при дистанционном наблюдении (телефонный контакт с пациентом, длительное ЭКГ-мониторирование, эхокардиография, консультация кардиолога), на этапах 3, 6, 9 и 12 мес после оперативного лечения.

Выживаемость в течение 12 мес достоверно не различалась между группами (логранговый критерий, $p = 0,73$) и составила 96,0 ± 1,7% (95% ДИ 92,5–97,7) для 1-й группы и 98,0 ± 2,3% (95% ДИ 89,6–99,2) для 2-й группы (рис. 2).

В 2 случаях среди больных 1-й группы причиной летальных исходов (табл. 4) на отдаленном этапе являлось острое нарушение мозгового кровообращения по ишемическому типу на фоне ФП. Среди пациентов 2-й группы летальный исход обусловлен тромбозом механического протеза в митральной позиции на фоне неадекватной антикоагулянтной терапии (неоднократно регистрировались значения МНО менее 2,0). Повторные вмешательства на клапанах сердца не выполнялись в обеих группах.

Характер эмболических осложнений показан в таблице 5.

Свободу от фибрилляции предсердий, трепетания предсердий и предсердной тахикардии (ФП/ТП/ПТ) оценивали по данным дискретного ЭКГ через 6 мес после операции и односуточного холтеровского мониторирования через 12 мес после операции при очной консультации

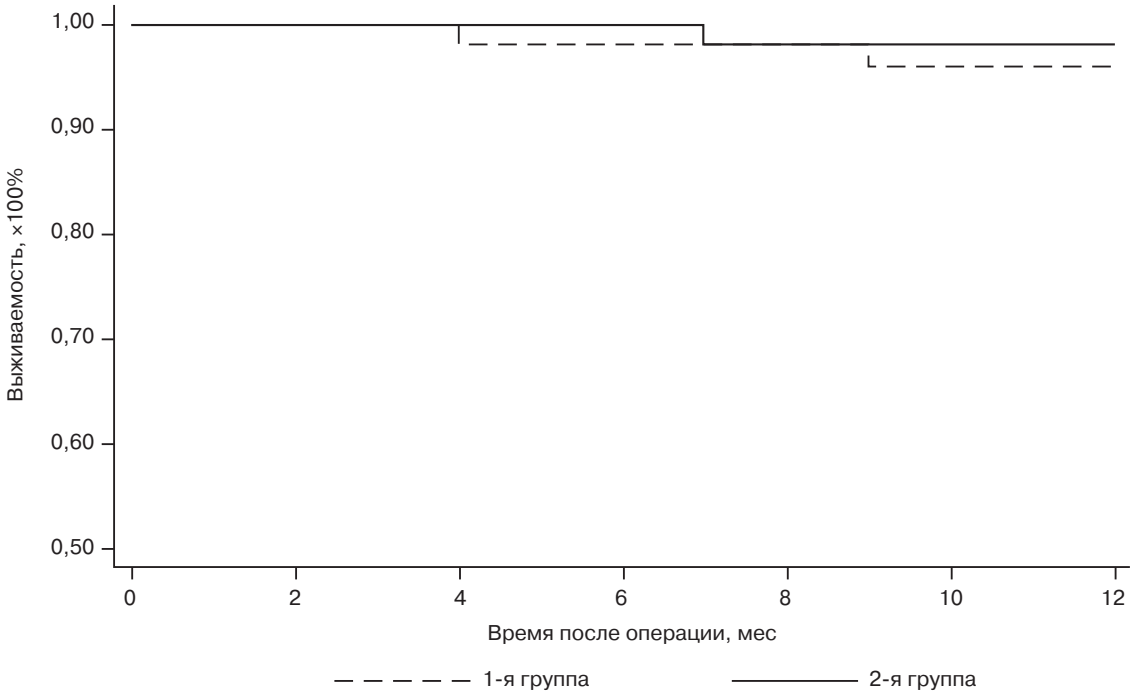

Рис. 2. Актуарные кривые выживаемости пациентов

Таблица 4

Причины летальности в отдаленном послеоперационном периоде

Причины смерти	Сроки наблюдения			
	1–3 мес	3–6 мес	6–9 мес	9–12 мес
ОНМК по ишемическому типу	–	1 (1-я группа)	1 (1-я группа)	–
Дисфункция механического протеза (тромбоз)	–	–	1 (2-я группа)	–

Таблица 5

Характеристика эмболических осложнений

Эмболические осложнения	Сроки наблюдения			
	1–3 мес	3–6 мес	6–9 мес	9–12 мес
ОНМК	–	2 (1-я группа)	1 (1-я группа)	–
Эмболия сетчатки	1 (2-я группа)	–	–	–

пациента. На момент анализа сердечного ритма через 6 мес после операции 50,0±3,1% больных 1-й группы и 94,0±2,6% пациентов 2-й группы были свободны от ФП/ТП/ПТ ($p=0,007$). На сроке наблюдения 12 мес свобода от ФП/ТП/ПТ составила 20,0±4,8 и 92,0±5,2% в 1-й и 2-й группах соответственно ($p=0,005$).

Пациенты 1-й группы, имевшие пароксизмы ФП на госпитальном этапе, а также все больные, подвергшиеся аблации (2-я группа), в течение первых 3 мес получали антиаритмическую терапию амиодароном ($n=76$), а при наличии противопоказаний (2 случая) принимали β-адреноблокаторы. Через 3 мес после операции при сохранности синусового ритма следовала отмена антиаритмической терапии.

Обсуждение

Фибрилляция предсердий, наиболее распространенная из наджелудочковых аритмий, зна-

чительно влияет на качество жизни, заболеваемость и смертность [6]. Порок митрального клапана в естественном своем течении осложняется развитием ФП, которая диагностируется у более чем 60% пациентов к моменту операции, и примерно у 80% из них она сохраняется после хирургической коррекции порока [5]. Фибрилляция предсердий, усугубляя сопутствующую порок легочную гипертензию, приводит к прогрессированию сердечной недостаточности и, как следствие, снижению качества жизни [4, 12].

Станнинг крови в левом предсердии на фоне ФП создает серьезный риск тромбообразования и эмболических осложнений [13].

Гемодинамическая коррекция порока митрального клапана не исключает риска развития ФП в отдаленном послеоперационном периоде. До 90% пациентов после вмешательства на митральном клапане имеют ФП в отдаленные сроки вне зависимости от дооперационного анамнеза [4].

Многие авторы пытались стратифицировать пациентов согласно риску возникновения ФП. S.J. Kernis et al. в 2004 г. представили ретроспективный анализ 762 больных, оперированных по поводу недостаточности митрального клапана. У всех пациентов был синусовый ритм до операции и отсутствовали пароксизмы ФП в анамнезе. В 72% случаев удалось выполнить реконструктивное вмешательство на митральном клапане. Основными предикторами развития ранней ФП (менее 14 сут после операции) у 24% больных являлись: размер левого предсердия более 5,0 см, сопутствующее коронарное шунтирование, протезирование митрального клапана, сниженная фракция выброса левого желудочка. При анализе развития поздней ФП (более 12 сут после вмешательства) пациенты были разделены на две группы. В 1-ю группу вошли больные с размером левого предсердия более 5,0 см, во 2-ю – с размером ЛП менее 5,0 см. В 1-й группе ФП была выявлена в 24 ± 3% случаев, во 2-й – в 11 ± 3% случаев ($p = 0{,}001$). Таким образом, основную роль в развитии поздней ФП играли размер ЛП более 5,0 см и предшествующие пароксизмы ФП [14].

H.J. Kim et al. показали, что ФП, впервые возникшая после вмешательства на митральном клапане по поводу ревматического поражения, развивается в 20,5% случаев. Темп развития ФП у пациентов с данным заболеванием составляет 3,5% в год и зависит от размеров левого предсердия и тяжести митрального порока. Так, в группе больных с размером левого предсердия более 47 мм частота развития ФП была значимо выше [11].

Однако полученные нами данные демонстрируют более низкую свободу от появления вновь возникшей ФП (20% через 12 мес после операции) у пациентов с атриомегалией более 60 мм и исходно синусовым ритмом. Нами проведен сравнительный анализ данной группы больных с наиболее сопоставимой когортой (по типу и генезу клапанного порока, размеру предсердий и т. д.) – пациентами с пароксизмальной ФП.

Сравнительный анализ с группой конкомитантной аблации ЛП по поводу пароксизмальной ФП показал, что больные 2-й группы имеют более высокую (88%) свободу от ФП в отдаленном послеоперационном периоде вследствие анатомической изоляции триггерных зон ФП.

На современном этапе общепринятой является теория о том, что основные триггерные зоны ФП находятся в мышечных муфтах легочной вены и задней стенке ЛП. В хирургическом лечении «золотым стандартом» считается концепция Maze («Лабиринт»). При данной операции достигается анатомическая изоляция триггерных зон ФП [1].

Крайне низкая (в сравнении с аблационной группой) свобода от ФП у пациентов с выраженной атриомегалией, несмотря на адекватную коррекцию клапанного порока, является серьезным обоснованием возможности выполнения превентивной конкомитантной аблации у данной когорты. Проведенный сравнительный анализ с группой больных, которым выполнялась радиочастотная аблация левого предсердия, позволит рассчитать размер выборки для проспективного рандомизированного исследования, направленного на изучение превентивной аблации предсердий при коррекции митральных пороков сердца.

Заключение

На основании проведенного исследования можно заключить, что пациенты с поражением митрального клапана и атриомегалией подвержены крайне высокому риску развития впервые возникшей ФП в раннем и позднем послеоперационных периодах, несмотря на отсутствие анамнеза данной аритмии.

Конфликт интересов

Конфликт интересов не заявляется.

Библиографический список [References]

1. Badhwar V., Rankin J.S., Damiano R.J. Jr., Gillinov A.M., Bakaeen F.G., Edgerton J.R. et al. The Society of Thoracic Surgeons 2017 clinical practice guidelines for the surgical treatment of atrial fibrillation. *Ann. Thorac. Surg.* 2017; 103 (1): 329–41. DOI: 10.1016/j.athoracsur.2016.10.076
2. Ковалев С.А., Филатов А.Г., Ковалев А.С., Бокерия Л.А. Электрофизиологический субстрат при фибрилляции предсердий. *Вестник экспериментальной и клинической хирургии.* 2012; 5 (3): 528–30. [Kovalev S.A., Filatov A.G., Kovalev A.S., Bockeria L.A. Electrophysiological substrate upon atrial fibrillation. *Vestnik Eksperimental'noy i Klinicheskoy Khirurgii.* 2012; 5 (3): 528–30 (in Russ.).]
3. January C.T., Wann L.S., Alpert J.S., Calkins H., Cigarroa J.E., Cleveland J.C. Jr. et al. 2014 AHA/ACC/HRS guideline for the management of patients with atrial fibrillation: executive summary: a report of the American College of Cardiology/American Heart Association Task Force on practice guidelines and the Heart Rhythm Society. *Circulation*. 2014; 130 (23): 2071–104. DOI: 10.1161/CIR.0000000000000040
4. Obadia J.F., el Farra M., Bastien O.H., Lièvre M., Martelloni Y., Chassignolle J.F. Outcome of atrial fibrillation after mitral valve repair. *J. Thorac. Cardiovasc. Surg.* 1997; 114 (2): 179–85. DOI: 10.1016/S0022-5223(97)70142-9
5. Chen M.C., Chang J.P., Chen Y.L. Surgical treatment of atrial fibrillation with concomitant mitral valve disease: an Asian review. *Chang Gung Med. J.* 2008; 31 (6): 538–45.
6. Libby P.P., Bonow R.O., Mann D.L., Zipes D.P. (Eds.) Braunwald's heart disease: a textbook of cardiovascular medicine. 8th ed. Philadelphia: Elsevier Saunders; 2007.
7. Jahangiri M., Weir G., Mandal K., Savelieva I., Camm J. Current strategies in the management of atrial fibrillation. *Ann. Thorac. Surg.* 2006; 82 (1): 357–64. DOI: 10.1016/j.athoracsur.2005.11.035
8. Cheng D., Ad N., Martin J., Berglin E.E., Chang B.C., Doukas G. et al. Surgical ablation for atrial fibrillation in cardiac surgery: a meta-analysis and systematic review. *Innovations (Phila).* 2010; 5 (2): 84–96. DOI: 10.1097/IMI.0b013e3181d9199b
9. Бокерия Л.А., Ревишвили А.Ш., Шмуль А.В., Джорджикия Т.Р., Кваша Б.И., Мацонашвили Г.Р. и др. Результаты хирургического лечения фибрилляции предсердий у пациентов с пороками сердца. *Анналы аритмологии.* 2012; 9 (4): 14–22. [Bockeria L.A., Revishvili A.Sh., Shmul' A.V., Dzhordzhikiya T.R., Kvasha B.I., Matsonashvili G.R. et al. The results of surgical treatment of atrial fibrillation in patients with heart disease. *Annaly Aritmologii.* 2012; 9 (4): 14–22 (in Russ.).]
10. Sanfilippo A.J., Abascal V.M., Sheehan M., Oertel L.B., Harrigan P., Hughes R.A., Weyman A.E. Atrial enlargement as a consequence of atrial fibrillation. A prospective echocardiographic study. *Circulation*. 1990; 82 (3): 792–7.
11. Kim H.J., Cho G.Y., Kim Y.J., Kim H.K., Lee S.P., Kim H.L. et al. Development of atrial fibrillation in patients with rheumatic mitral valve disease in sinus rhythm. *Int. J. Cardiovasc. Imaging.* 2015; 31 (4): 735–42. DOI: 10.1007/s10554-015-0613-2
12. Целуйко В.J., Жадан А.В., Зедгинидзе Э.Т. Фибрилляция предсердий после протезирования митрального клапана. *Медицинские новости Грузии.* 2015; 238: 65–9. [Tseluyko V.J., Zhadan A.V., Zedginidze E.T. Atrial fibrillation after mitral valve replacement. *Georgian Med. News.* 2015; 238: 65–9 (in Russ.).]
13. Medi C., Hankey G.J., Freedman S.B. Stroke risk and antithrombotic strategies in atrial fibrillation. *Stroke*. 2010; 41 (11): 2705–13. DOI: 10.1161/STROKEAHA.110.589218
14. Kernis S.J., Nkomo V.T., Messika-Zeitoun D., Gersh B.J., Sundt T.M. 3rd, Ballman K.V. et al. Atrial fibrillation after surgical correction of mitral regurgitation in sinus rhythm: incidence, outcome, and determinants. *Circulation.* 2004; 110 (16): 2320–5. DOI: 10.1161/01.CIR.0000145121.25259.54

Поступила 21.04.2017
Принята к печати 16.05.2017

Рубрика: неинвазивная аритмология

© Н.В. МОЗГАЛЁВА, Ю.Г. ПАРХОМЕНКО, 2017
© АННАЛЫ АРИТМОЛОГИИ, 2017

УДК 616.172.61:616.127]-007:616/126-002.7:616-002.5:616.015:616.9.
DOI: 10.15275/annaritmol.2017.2.3

МОРФОФУНКЦИОНАЛЬНЫЕ ПАРАЛЛЕЛИ ИЗМЕНЕНИЙ ПРОВОДЯЩЕЙ СИСТЕМЫ СЕРДЦА И РАБОЧЕГО МИОКАРДА ПРИ ИНФЕКЦИОННОМ ЭНДОКАРДИТЕ И ГЕНЕРАЛИЗОВАННОМ ТУБЕРКУЛЕЗЕ НА ФОНЕ НАРКОМАНИИ И ВИЧ-ИНФЕКЦИИ

Тип статьи: оригинальная статья

Н.В. Мозгалёва, Ю.Г. Пархоменко

[1] ФГНБУ «Научно-исследовательский институт морфологии человека», ул. Цюрупы, 3, Москва, 117418, Российская Федерация;
[2] ГБУЗ «Инфекционная клиническая больница № 2» Департамента здравоохранения г. Москвы, 8-я ул. Соколиной горы, 15, Москва, 105275, Российская Федерация

Мозгалёва Наталья Владимировна, мл. науч. сотр., врач-патологоанатом, E-mail: skynat-3kc@yandex.ru
Пархоменко Юрий Георгиевич, доктор мед. наук, профессор, гл. науч. сотр., заведующий патологоанатомическим отделением

Цель. *Изучить морфологические изменения проводящей системы сердца и рабочего миокарда у ВИЧ-инфицированных наркозависимых пациентов, умерших от инфекционного эндокардита и генерализованного туберкулеза и сопоставить полученные данные с результатами прижизненных электрокардиографических исследований.*

Материал и методы. *Проанализированы морфологические и электрокардиографические данные 59 ВИЧ-инфицированных наркозависимых пациентов, умерших от инфекционного эндокардита (37 человек) или генерализованного туберкулеза (22 человека). Исследование морфологической структуры проводящей системы сердца проведено по модифицированной методике, предложенной Ю.Г. Пархоменко с группой исследователей, которая включает приготовление и микроскопию микропрепаратов, содержащих элементы проводящей системы и других структур сердца.*

Результаты. *Морфологические изменения проводящей системы сердца (дистрофические, воспалительные, некробиотические, циркуляторные нарушения, миокардиосклероз) встречались в среднем на 10–20% реже, чем в рабочем миокарде, и отмечены в 70% случаев инфекционного эндокардита и в 82% случаев генерализованного туберкулеза, причем при инфекционном эндокардите преобладали воспалительные изменения, а при генерализованном туберкулезе – дистрофические.*

При анализе электрокардиограмм (ЭКГ) в обеих группах преобладали неспецифические изменения, характеризующие состояние рабочего миокарда, что подтверждается гистологическими данными: наиболее тяжелые морфологические изменения рабочего миокарда отмечены при эндокардите с вовлечением левой половины сердца и генерализованном туберкулезе. Нарушения проводимости (блокада правой и левой ножек пучка Гиса, замедление атриовентрикулярной проводимости) зафиксированы на ЭКГ у 14% умерших от инфекционного эндокардита и у 23% умерших от генерализованного туберкулеза и морфологически соответствовали максимальным изменениям определенных элементов проводящей системы сердца. Как морфологические, так и электрокардиографические данные в обеих группах показали преимущественное поражение правой и левой ножек пучка Гиса, реже были поражены предсердно-желудочковый узел и пучок, наиболее редко – синусно-предсердный узел. Отдельного внимания заслуживает обнаружение на ЭКГ в обеих группах удлиненного интервала Q–T (9 и 11% случаев инфекционного эндокардита и генерализованного туберкулеза соответственно), что является предиктором жизнеугрожающих аритмий и относится к ВИЧ-ассоциированным сердечно-сосудистым осложнениям. Гистологически случаи удлиненного интервала Q–T характеризовались неспецифическими изменениями в виде отека и дистрофии рабочих кардиомиоцитов.

Заключение. *В основе электрокардиографических изменений при инфекционном эндокардите и генерализованном туберкулезе лежат морфологические изменения проводящей системы сердца и рабочего миокарда, однако частота обнаружения патологии структуры проводящей системы*

сердца в несколько раз превышает частоту ее функциональных проявлений, что свидетельствует о ее высокой компенсаторной способности. Закономерность в поражении различных отделов проводящей системы сердца обусловлена ее анатомо-топографическими особенностями.

Ключевые слова: проводящая система сердца; электрокардиография; инфекционный эндокардит; генерализованный туберкулез; ВИЧ-инфекция.

MORPHOLOGICAL AND FUNCTIONAL PARALLELS IN CHANGES OF THE CARDIAC CONDUCTION SYSTEM AND WORKING MIOCARDIUM AT INFECTIVE ENDOCARDITIS AND GENERALIZED TUBERCULOSIS IN PATIENTS WITH DRUG ADDICTION AND HIV-INFECTION

N.V. Mozgaleva, Yu.G. Parkhomenko

[1] Research Institute of Human Morphology, ulitsa Tsyurupy, 3, Moscow, 117418, Russian Federation;
[2] Infectious Clinical Hospital No. 2, Vos'maya ulitsa Sokolinoy Gory, 15, Moscow, 105275, Russian Federation

Mozgaleva Natal'ya Vladimirovna, MD, Junior Research Associate, Pathologist, E-mail: skynat-3kc@yandex.ru
Parkhomenko Yuriy Georgievich, MD, PhD, DSc, Professor, Chief Research Associate, Head of Pathology Department

Objective. *To study the morphological changes of the cardiac conduction system and the working myocardium in HIV-infected drug-dependent patients who died from infective endocarditis and generalized tuberculosis, and to compare these data with the results of in vivo electrocardiographic studies.*
Material and methods. *Morphological and electrocardiographic data of 59 HIV-infected drug-dependent patients who died from infective endocarditis (37) or generalized tuberculosis (22) have been analized. The study of the morphological structure of the cardiac conduction system was performed according to the modified method proposed by Yu.G. Parkhomenko et al., that includes the preparation and microscopy of micropreparations containing elements of the cardiac conduction system and other heart structures.*
Results. *Morphological changes in the cardiac conduction system (degenerative, inflammatory, necrobiotic, circulatory disorders, myocardiosclerosis) were found an average of 10–20% less than in the working myocardium and amounted to 70% of cases of infective endocarditis and 82% – generalized tuberculosis, at that inflammatory changes prevailed in infectious endocarditis and dystrophic changes – in generalized tuberculosis.*
When analyzing electrocardiograms non-specific changes dominated in both groups characterize the state of the working myocardium, which is confirmed by histological data: the most severe morphological changes were observed in the working myocardium at endocarditis involving the left heart and generalized tuberculosis. Conduction disorders (blockage of the right and left His bundle branches, atrioventricular conduction slowing) were recorded on an electrocardiogram in 14% of deaths from infective endocarditis and in 23% of deaths from the generalized tuberculosis and morphologically corresponded to maximum changes of certain elements of the cardiac conduction system. Both morphological and electrocardiographic data in both groups showed a predominant involvement of the right and left His bundle branches, more rarely the atrioventricular node and bundle were affected, and the most rare was the lesion of sinoatrial node.
Special attention is given to the detection of elongated Q–T interval on electrocardiograms in both groups (9 and 11% of cases at infective endocarditis and generalized tuberculosis, respectively), which is the predictor of life-threatening arrhythmias and refers to HIV-associated cardiovascular complications. Histologically the cases of elongated Q–T interval were characterized by non-specific changes in the form of edema and dystrophy of working cardiomyocytes.
Conclusion. *The basis of electrocardiographic changes at infectious endocarditis and generalized tuberculosis are morphological changes in the cardiac conduction system and working myocardium, however, the frequency of detection of the pathology of heart conduction system structure is several times higher than of its functional manifestations, which indicates its high compensatory capacity. The pattern in the defeat of various departments of the conduction system of the heart is due to its anatomical and topographical features.*

Keywords: cardiac conduction system; electrocardiography; infectional endocarditis; generalized tuberculosis; HIV-infection.

Введение

Сердечно-сосудистая патология является одним из ведущих компонентов патогенеза и танатогенеза при различных инфекционных заболеваниях, причем ее развитие может быть как связано с прямым патогенным действием возбудителя или его токсинов на структуры сердца, так и опосредовано каскадом патогенетических механизмов, реализуемых через метаболиты инфекционного процесса (цитокины, оксид азота, компоненты системы комплемента и др.) с развитием синдрома диссеминированного внутрисосудистого свертывания, аутоиммунных реакций [1–3]. Кроме того, возможен кардиотоксический эффект противоинфекционной терапии,

в частности ассоциированный с развитием токсической кардиомиопатии у больных туберкулезом и у пациентов с сердечно-сосудистыми осложнениями антиретровирусной терапии при ВИЧ-инфекции [4–6]. Механизмы и формы поражения сердца при инфекционном эндокардите и туберкулезе широко освещены в научной литературе [7–11], однако немногочисленны работы, посвященные морфологическим особенностям сердца, в частности его проводящей системы, при сочетании этих заболеваний с ВИЧ-инфекцией [1, 12–14]. В связи с этим целесообразно систематизировать данные о морфологических закономерностях поражения сердца и его проводящей системы при указанной патологии, а также об их функциональных проявлениях при рутинных инструментальных исследованиях (электрокардиографии – ЭКГ).

Цель данного исследования – проанализировать морфологические изменения проводящей системы сердца (ПСС) и рабочего миокарда у ВИЧ-инфицированных наркозависимых пациентов, умерших от инфекционного эндокардита (ИЭ) и генерализованного туберкулеза (ГТ) и сопоставить полученные данные с результатами прижизненных электрокардиографических исследований.

Материал и методы

Характеристики исследуемых групп

Проанализированы морфологические и клинические данные 59 пациентов, страдавших ВИЧ-инфекцией и наркоманией, умерших в стационарах города Москвы и подвергнутых аутопсии, с морфологически подтвержденным диагнозом инфекционного эндокардита (37 человек) или генерализованного туберкулеза (22 человека). Обязательным критерием включения, кроме указанных выше, считали наличие в истории болезни данных электрокардиографического исследования с описанием. Основные демографические и клинико-морфологические характеристики пациентов представлены в таблице 1.

Методика исследования

Наряду с рутинными аутопсийными исследованиями проведен анализ морфологической структуры ПСС по модифицированной методике, которая была предложена в 2003 г. Ю.Г. Пархоменко с группой исследователей и включает вырезку фрагментов сердца, содержащих элементы ПСС, с последующей заливкой в парафин и приготовлением серийных гистологических срезов с окраской гематоксилином и эозином и по Ван Гизону [15]. Микроскопию препаратов выполняли с помощью микроскопа Axio Lab A1, при этом оценивали морфологические изменения ПСС и окружающих структур сердца.

Анализ данных электрокардиографии проводили на основании электрокардиограмм, представленных в историях болезни, и их описания.

Таблица 1

Характеристики исследуемых групп пациентов (*n* = 59)

Параметр	Значения	
	Инфекционный эндокардит (*n* = 37)	Генерализованный туберкулез (*n* = 22)
Возраст (медиана), лет	21–41 (34)	22–52 (37,5)
Мужской/женский пол, *n*	27/10	15/7
Длительность заболевания (медиана), сут	1–90 (18)	30–240 (120)
Другая сердечно-сосудистая патология, *n* (%)		
токсикометаболическая кардиомиопатия	0 (0)	9 (41)
подострое и хроническое легочное сердце	0 (0)	6 (2)
инфекционный эндокардит в анамнезе	2 (5)	0 (0)
Локализация эндокардита, *n* (%)		
с поражением правой половины сердца	14 (38)	–
с поражением левой половины сердца	15 (41)	–
двухсторонний	8 (21)	–
Перикардит (морфологически), *n* (%)	25 (68)	9 (41)
Сопутствующая патология (гепатит С), *n* (%)	37 (100)	22 (100)

Статистический анализ данных

Полученные в ходе исследования данные представлены в виде таблиц и проанализированы с помощью программы Microsoft Excel 2010. С учетом небольшого количества пациентов, включенных в исследование, выполняли расчет медианы, среднего, минимального и максимального значений данных, абсолютной и относительной частоты.

Результаты

Инфекционный эндокардит

Смерть пациентов с ИЭ (всего 37 человек) в 34 случаях наступила от сепсиса и в 3 случаях – от сердечно-сосудистой недостаточности при сочетании ИЭ и вторичных ВИЧ-ассоциированных инфекций в сроки от нескольких часов до 48 сут с момента госпитализации (среднее – 11,2 сут, медиана – 6 сут). Основные характеристики пациентов представлены в таблице 1.

При микроскопии аутоптатов сердца воспалительная инфильтрация в рабочем миокарде различной степени выраженности и локализации наблюдалась в подавляющем большинстве случаев – 34 из 37 (92%). Инфильтраты отличались полиморфной картиной – от очаговой межуточной инфильтрации лимфоцитами до обширных инфильтратов полиморфноядерными лейкоцитами вплоть до формирования абсцессов с наличием кокковой флоры или без нее (14 случаев, 38%) (рис. 1).

Характерны были расстройства микроциркуляции в виде паретического полнокровия микрососудов и сладж-синдрома (31 случай, 83,8%) с кровоизлияниями (16 случаев, 43,2%) и некрозами рабочих кардиомиоцитов (24 случая, 64,9%). Наряду с альтернативными изменениями в большинстве сердец обнаружен мелкоочаговый фиброз миокарда (27 случаев, 73,0%) и очаговый липоматоз (34 случая, 91,9%).

Воспалительные и деструктивные изменения проводящей системы сердца были в целом относительно менее выражены, чем в рабочем миокарде, и встречались не во всех случаях, с вовлечением преимущественно левой ножки пучка Гиса (ЛНПГ), в которой интенсивность патологических изменений была сопоставима с таковой в рабочем миокарде (26 случаев). Далее, в порядке убывания, отмечено поражение предсердно-желудочкового узла (ПЖУ) (22 случая), правой ножки пучка Гиса (ПНПГ) (20 случаев), стволовой части предсердно-желудочкового пучка (ПЖП) (19 случаев) и синусно-предсердного узла (СПУ) (10 случаев) (рис. 2).

Кровоизлияния в ЛНПГ отмечены в 10 случаях, в ПЖП – в 4, в ПЖУ – в 2 случаях, в других элементах ПСС не зарегистрированы.

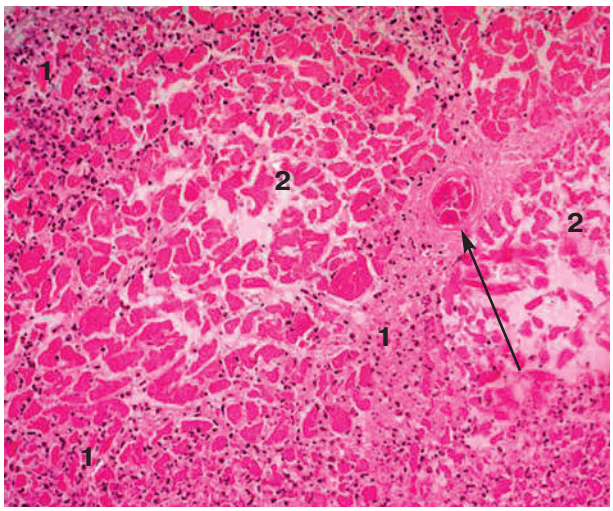

Рис. 1. Рабочий миокард при инфекционном эндокардите митрального клапана у ВИЧ-инфицированного наркомана, 10-е сутки от манифестации сепсиса. Сосуд обтурирован стафилококковым эмболом (указан стрелкой), видны перифокально межуточная и паренхиматозная инфильтрация полиморфноядерными лейкоцитами (1), некрозы рабочих кардиомиоцитов (2). Окраска гематоксилином и эозином, ×20

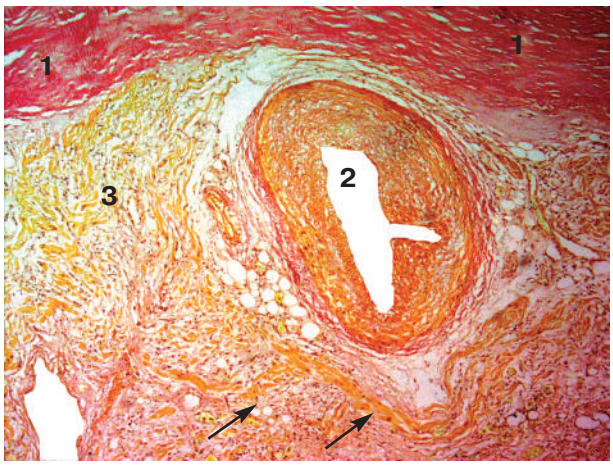

Рис. 2. Предсердно-желудочковый узел при инфекционном эндокардите трикуспидального клапана у ВИЧ-инфицированного наркомана, 1-е сутки от манифестации сепсиса. Узел расположен на фиброзном треугольнике (1), видна центральная артерия (2) с периваскулярным очаговым липоматозом, проводящие кардиомиоциты светлые, тонкие разнонаправленные, в строме очаговая инфильтрация лимфоцитами (3). На границе с узлом более крупные, продольно ориентированные рабочие кардиомиоциты (указаны стрелками). Окраска по Ван Гизону, ×10

При морфологическом анализе изменений СПУ и окружающих его структур у 25 пациентов обнаружен эпикардит с воспалительной инфильтрацией клетчатки на границе с субэпикардиально расположенным СПУ, однако проникновение воспалительной инфильтрации непосредственно в СПУ зарегистрировано реже, лишь в 10 случаях (27,0%). Липоматоз СПУ встречался у 16 пациентов (43,2%), другие патоморфологические изменения (васкулиты мелких сосудов узла, расстройства микроциркуляции, кровоизлияния, дистрофия проводящих кардиомиоцитов) зафиксированы в единичных случаях.

Анализ данных ЭКГ при ИЭ показал наличие у всех больных синусовой тахикардии с частотой сердечных сокращений (ЧСС) от 92 до 160 уд/мин (медиана – 120 уд/мин), при этом у 36 из 37 пациентов ЧСС превышала 100 уд/мин.

Вторым по частоте ЭКГ-признаком при ИЭ были неспецифические изменения миокарда желудочков, преимущественно диффузного характера, отражающие нарушение реполяризации и отмеченные у 19 (51,4%) пациентов. Характерно, что неспецифические изменения миокарда при лево- и двухстороннем эндокардите с септикопиемией по большому кругу кровообращения (14 случаев) встречались почти в 3 раза чаще, чем при ИЭ с вовлечением только правой половины сердца (5 случаев). Гистологически при этом наблюдались выраженные воспалительные и некробиотические изменения в рабочем миокарде, проявления геморрагического синдрома в виде интрамиокардиальных кровоизлияний.

При многообразии и высокой частоте морфологических проявлений поражения проводящей системы при ИЭ, достигающей 70% исследованных случаев (ЛНПГ), электрокардиографические наблюдения нарушений проводимости носили единичный характер. Так, в 4 случаях зарегистрирована неполная блокада ПНПГ: 3 случая при правостороннем, 1 – при левостороннем эндокардите. Гистологически во всех случаях обнаружена воспалительная инфильтрация в дистальной части ПНПГ, расположенной субэндокардиально в перегородочно-краевой трабекуле правого желудочка, идущей от межжелудочковой перегородки к передней сосочковой мышце. В том числе в одном из случаев наблюдался абсцесс межжелудочковой перегородки с фокальным гнойным расплавлением в области отхождения перегородочно-краевой трабекулы с лизисом дистальной части ПНПГ. В проксимальной части ПНПГ, располагавшейся в межжелудочковой перегородке (субэндокардиально или в толще миокарда, по 2 случая), изменения были минимальны и проявлялись отеком и нечеткостью контуров проводящих кардиомиоцитов (3 случая) и/или инфильтрацией единичными лимфоцитами (2 случая). Неполная блокада передней ветви ЛНПГ зафиксирована лишь однократно, у больного с эндокардитом аортального клапана, умершего на 45-й день госпитализации от множественных вторичных ВИЧ-ассоциированных инфекционных заболеваний на фоне глубокого иммунодефицита. Морфологически наряду с эндокардитом выявлены воспалительно-склеротические изменения рабочего миокарда, париетальный фибропластический эндокардит в верхней трети медиальной стенки левого желудочка с проникновением воспалительной инфильтрации в располагающуюся поверхностно проксимальную часть ЛНПГ и дистрофией проводящих кардиомиоцитов последней.

Также примечательным электрографическим наблюдением в группе пациентов с ИЭ было удлинение интервала $Q–T$, зарегистрированное в 4 случаях, все с поражением митрального клапана (изолированно или в сочетании с другими клапанами). Гистологически при этом отмечена выраженная инфильтрация миокарда левого желудочка (в том числе ЛНПГ) с некрозами и кровоизлияниями, париетальный эндокардит.

Основные данные ЭКГ-исследования представлены в таблице 2.

Генерализованный туберкулез

Морфологические изменения рабочего миокарда умерших от ГТ носили неспецифический характер, признаков специфического туберкулезного воспаления обнаружено не было. Во всех случаях наблюдался выраженный интерстициальный отек миокарда, преимущественно желудочков, который в 18 случаях (81,8%) сопровождался очаговой жировой инфильтрацией стромы, также выявлены нечеткость контуров и исчезновение поперечной исчерченности рабочих кардиомиоцитов – в 17 случаях (77,2%), их некрозы – в 4 случаях (18,1%), расстройства микроциркуляции – в 9 случаях (40,9%).

Частота обнаружения неспецифического воспаления в рабочем миокарде в виде очаговой интерстициальной инфильтрации достигала 63,6% (14 случаев). Клеточный состав инфильтратов был представлен в основном лимфоцитами, с примесью единичных макрофагов и полиморфноядерных лейкоцитов. У половины паци-

Таблица 2

Данные электрокардиографии

Параметр	Значения	
	Инфекционный эндокардит ($n = 37$)	Генерализованный туберкулез ($n = 22$)
ЧСС (медиана), уд/мин	92–160 (120)	58–150 (102,5)
Тип изменения ЧСС, *n* (%)		
синусовая тахикардия с ЧСС более 100 уд/мин	36 (97)	12 (55)
тахикардия с ЧСС 90–100 уд/мин	1 (3)	2 (9)
брадикардия	0 (0)	2 (9)
нормальная ЧСС	0 (0)	6 (27)
Неспецифические изменения миокарда (нарушение реполяризации), *n* (%)	19 (51)	18 (82)
Признаки перегрузки (гипертрофии) желудочков, *n* (%)		
правого	4 (11)	9 (41)
левого	2 (5)	7 (32)
Удлинение интервала *Q–T*, *n* (%)	4 (11)	2 (9)
Неполная блокада правой ножки пучка Гиса, *n* (%)	4 (11)	4 (18)
Неполная блокада передней ветви левой ножки пучка Гиса, *n* (%)	1 (3)	0 (0)
Экстрасистолия, *n* (%)	1 (3)	0 (0)
Замедление атриовентрикулярной проводимости, *n* (%)	0 (0)	1 (5)
Отсутствие электрокардиографических изменений, *n* (%)	0 (0)	2 (9)

ентов (11 случаев) обнаружен очаговый эпикардит. У 12 больных (54,5%) отмечен очаговый фиброз миокарда.

Поражение ПСС при ГТ выражалось преимущественно дистрофией ее клеточных элементов в виде их набухания и нечеткости контуров, стромальным отеком. При этом максимальная выраженность патологических изменений отмечалась в периферических отделах ПСС – правой и левой ножках пучка Гиса (18 и 16 случаев соответственно), далее в порядке убывания следовали ПЖП (9 случаев), ПЖУ (4 случая). Воспалительная инфильтрация, скудная, лимфоцитарного характера, обнаружена в ЛНПГ в 6 случаях, в ПЖУ – в 5, и лишь по 2 случая в ПНПГ и ПЖП. Воспалительные изменения в СПУ при ГТ не обнаружены – даже при наличии эпикардита расположенный субэпикардиально узел оставался интактен, лишь у 3 пациентов инфильтрация распространялась на клетчатку, отделяющую СПУ от эпикарда. В целом для узлов ПСС у данной группы больных был характерен липоматоз, который наблюдался как в СПУ, так и в ПЖУ в периферической части в 10 случаях (45,5%). В ПЖП, ЛНПГ и ПНПГ липоматоз обнаружен в 6, 5 и 4 случаях соответственно. Частота выявления очагового фиброза в ПЖУ достигала 40,9% (9 случаев), в ПНПГ и ПЖП – 6 и 3 случая соответственно, фиброз ЛНПГ отмечен лишь однократно.

При анализе данных ЭКГ у пациентов с ГТ патологические изменения зафиксированы в 20 случаях (90,9%). ЧСС колебалась в диапазоне 58–150 уд/мин (медиана 102,5), аналогично группе ИЭ преобладала тахикардия (14 больных, 63,6%), однако наряду с этим встречались брадикардия и нормальная ЧСС (2 и 6 случаев соответственно). При этом частота регистрации неспецифических изменений миокарда достигала 81,8% (18 из 22 пациентов). Также определялись признаки перегрузки (гипертрофии) желудочков: правого – в 9 случаях (40,9%), левого – в 7 (31,8%).

Удлинение интервала *Q–T* зарегистрировано у 2 пациентов, при этом выраженных морфологических изменений ПСС не отмечено, в рабочем миокарде наблюдались отек и дистрофия кардиомиоцитов, очаговый фиброз.

Электрокардиографические проявления нарушения проводимости в группе ГТ также представлены единичными наблюдениями: так, у 4 больных отмечалась неполная блокада ПНПГ, морфологически во всех случаях сопровождавшаяся дистрофией проводящих кардиомиоцитов дистальной части ПНПГ. Прокси-

мальная часть была поражена только в случаях ее поверхностного, субэндокардиального, расположения (3 пациента), в случае же расположения проксимальной части ПНПГ в толще рабочего миокарда она оставалась интактна. При этом в рабочем миокарде перегородочно-краевой трабекулы и прилежащей межжелудочковой перегородки наблюдалась очаговая межуточная инфильтрация (2 случая), выраженная дистрофия кардиомиоцитов преимущественно субэндокардиальной зоны, очаговый липоматоз и фиброз. У 1 больного зарегистрировано замедление атриовентрикулярной проводимости, которое гистологически сопровождалось васкулитами мелких сосудов на периферии ПЖУ и его липоматозом, а также очаговым фиброзом основного ствола пучка Гиса. В ножках пучка в этом случае отмечалась дистрофия проводящих кардиомиоцитов и стромальный отек.

Обсуждение

В ходе данного исследования установлено, что нарушения проводимости у пациентов с ИЭ развивались сравнительно редко – в 14% случаев, несколько чаще при ГТ – 23%. Это частично согласуется с данными литературы, согласно которым нарушения проводимости при ИЭ развиваются с частотой от 1 до 15% [16–19] и являются прогностически неблагоприятным признаком в отношении развития эмболических осложнений и летального исхода, особенно при персистенции нарушений [17–20].

Научные публикации о сердечно-сосудистой патологии при туберкулезе относятся преимущественно к его легочным формам и не указывают на нарушения проводимости при данном заболевании [5, 7, 8]. Ряд исследователей указывают на бóльшую выраженность сердечно-сосудистых осложнений при хроническом течении туберкулеза [8, 21]. Возможно, длительное течение и тяжесть заболевания на фоне иммунодефицита, а также особенность выборки (аутопсийные случаи) обусловили обнаружение в нашем исследовании ЭКГ-признаков поражения ПСС почти у четверти пациентов с ГТ.

В целом при ИЭ и ГТ преобладали неспецифические изменения ЭКГ, характеризующие состояние рабочего миокарда, что подтверждается морфологическими данными. Так, во всех наблюдениях частота и выраженность гистопатологических изменений в рабочем миокарде были выше, чем в ПСС, а наиболее тяжелые дистрофические, воспалительные и некробиотические изменения рабочего миокарда отмечены при эндокардите с вовлечением левой половины сердца и генерализованном туберкулезе. Это свидетельствует о высокой защищенности ПСС от действия патогенных факторов по сравнению с рабочим миокардом, которая связана с ее анатомо-топографическими особенностями (формирование соединительнотканных капсул вокруг элементов ПСС, периваскулярные соединительнотканные муфты и плотная строма, обусловливающие устойчивость к механическому воздействию, и др.) [22, 23].

Результаты гистологического исследования свидетельствуют о том, что лишь выраженные морфологические изменения ПСС (некрозы, тяжелая дистрофия, распространенная воспалительная инфильтрация, фиброз) сопровождаются появлением нарушений проводимости на ЭКГ. Общая же частота определения морфологических признаков поражения ПСС была выше, чем по данным ЭКГ, и составила 70% для ИЭ и 82% для ГТ, что также говорит о высокой стабильности функционирования ПСС. При этом и ЭКГ, и морфологический анализ показали преимущественное поражение периферических отделов ПСС: левой и правой ножек пучка Гиса. Этот факт, вероятно, связан с субэндокардиальным расположением указанных отделов ПСС и соотносится с литературными данными о топографических закономерностях поражения сердца при миокардитах различной этиологии, согласно которым субэндокардиальные отделы сердца наиболее уязвимы [3]. Это связывают, в частности, с действием провоспалительных цитокинов и токсичных кислородных метаболитов и гиперпродукцией поврежденным эндокардом оксида азота, угнетающих сократительную функцию миоцитов [2–3, 24]. Кроме того, тахикардия сама по себе, которая в нашем исследовании наблюдалась у всех пациентов с ИЭ и у 64% больных ГТ, способствует ослаблению диастолической функции миокарда, в свою очередь приводящему к компрессии субэндокардиальных слоев миокарда и ухудшению субэндокардиальной перфузии [24].

Отдельного внимания заслуживают случаи обнаружения удлиненного интервала *Q–T*, встречавшиеся в обеих группах со схожей частотой – 9 и 11% случаев ИЭ и ГТ соответственно. Известно, что синдром удлиненного *Q–T* является предиктором жизнеугрожающих аритмий и относится к ВИЧ-ассоциированным сердечно-сосудистым осложнениям [6, 25, 26]. По данным

отдельных исследований, при коинфекции ВИЧ с вирусным гепатитом С риск этого осложнения повышается на 30% [6]. В нашем исследовании все пациенты из обеих групп имели коинфекцию ВИЧ и гепатита С, обусловленную инъекционным путем наркотизации. Морфологические изменения в обеих группах в случаях удлиненного интервала *Q–T* были неспецифичны и проявлялись преимущественно в рабочем миокарде в виде отека и дистрофии кардиомиоцитов. При этом характерно, что у всех больных ИЭ с удлинением интервала *Q–T* наблюдалось поражение митрального клапана (изолированно или в сочетании с другими). Для объяснения данного факта необходимо дополнительное исследование с увеличением количества наблюдений.

Заключение

Таким образом, электрокардиографические изменения при инфекционном эндокардите и генерализованном туберкулезе имеют под собой четкий морфологический базис в виде патологических изменений ПСС и рабочего миокарда, причем частота обнаружения патологии ПСС при морфологическом исследовании значительно превышает частоту развития ее функциональных проявлений в виде изменений ЭКГ, что, с одной стороны, свидетельствует о высокой компенсаторной способности ПСС в условиях патологии, а с другой – призывает лечащего врача к повышенной настороженности в отношении сердечно-сосудистых осложнений у данного контингента больных.

На основании приведенных данных можно сформулировать следующие выводы:

1) морфологические изменения проводящей системы сердца (дистрофические, воспалительные, некробиотические, циркуляторные нарушения, миокардиосклероз) обнаружены в среднем на 10–20% реже, чем в рабочем миокарде, и составили 70% случаев инфекционного эндокардита и 82% случаев генерализованного туберкулеза, причем при инфекционном эндокардите преобладали воспалительные изменения, а при генерализованном туберкулезе – дистрофические;

2) нарушения проводимости (блокада левой и правой ножек пучка Гиса, замедление атриовентрикулярной проводимости) зафиксированы на ЭКГ у 14% умерших от инфекционного эндокардита и у 23% умерших от генерализованного туберкулеза и морфологически соответствовали максимальным изменениям соответствующих элементов проводящей системы, что показывает стабильность ее функции даже в условиях выраженных патологических изменений;

3) как морфологические, так и электрокардиографические данные в обеих группах показали четкую закономерность в поражении элементов проводящей системы, обусловленную анатомо-топографическими особенностями последней: наиболее часто встречались поражения правой и левой ножек пучка Гиса, наиболее редко – синусно-предсердный узел, а предсердно-желудочковый узел и пучок занимали промежуточное положение.

Конфликт интересов

Конфликт интересов не заявляется.

Библиографический список

1. Филиппов П.Г. Поражение сердечно-сосудистой системы при некоторых инфекционных болезнях. Автореф. дис. ... канд. мед. наук. М.; 2001.
2. Моисеева О.М, Митрофанова Л.Б., Пахомов А.В., Митрофанов Н.А., Накацева Е.В., Зверев Д.А. Спорные вопросы диагностики миокардитов. *Сердце: журнал для практикующих врачей*. 2010; 9 (4): 234–41.
3. Price S., Anning P.B., Mitchell J.A., Evans T.W. Myocardial dysfunction in sepsis: mechanisms and therapeutic implications. *Eur. Heart J.* 1999; 20 (10): 715–24.
4. Мишин В.Ю., Чуканов В.И., Григорьев Ю.Г. Побочное действие противотуберкулезных препаратов при стандартных и индивидуализированных режимах химиотерапии. М.: Компьютербург; 2004.
5. Панкова Л.И. Появление побочных реакций со стороны сердечнососудистой системы при лечении больных активным туберкулезом легких. В кн.: Современные проблемы кардиологии: сборник научных трудов. Харьков: ХМИ; 1990: 130–1.
6. Якушин С.С., Филиппов Е.В. ВИЧ-инфекция и сердечно-сосудистые осложнения. *Клиницист*. 2011; 2: 6–12.
7. Новикова Л.Н. Патофизиологические механизмы сердечной недостаточности у больных туберкулезом легких. Автореф. дис. ... д-ра мед. наук. М.; 2003.
8. Браженко Н.А., Браженко О.Н. Фтизиопульмонология: учебник. 2-е изд. Спб: СпецЛит; 2014.
9. Рыбакова М.Г., Капитульская Т.Б. Морфологические изменения миокарда и почек при инфекционном эндокардите у наркоманов. *Архив патологии*. 2009; 71 (1): 30–3.
10. Федорова Т.А., Кактурский Л.В., Тазина С.Я., Канарейцева Т.Д., Бурцев В.И., Русанов Н.И., Стефаненко Н.И. Особенности поражения миокарда при инфекционном эндокардите. *Клиническая медицина*. 2013; 91 (7): 70–4.
11. Htwe T.H., Khardori N.M. Cardiac emergencies: infective endocarditis, pericarditis and myocarditis. *Med. Clin. N. Am.* 2012; 96 (6): 1149–69. DOI: 10.1016/j.mcna.2012.09.003
12. Пархоменко Ю.Г., Зайратьянц О.В., Макарова О.В. Сепсис. Инфекционный эндокардит. Этиология, патогенез, классификация, патологическая анатомия. М.: Группа МДВ; 2013.
13. Мозгалёва Н.В., Пархоменко Ю.Г., Чукбар А.В., Колесников Л.Л., Тишкевич О.А. Патоморфологические изменения правой ножки пучка Гиса проводящей системы сердца человека при инфекционных заболеваниях. *Морфологические ведомости*. 2015; 2: 65–70.
14. Пархоменко Ю.Г., Мозгалёва Н.В., Чукбар А.В., Тишкевич О.А. Патоморфологические изменения синусно-предсердного узла проводящей системы сердца человека при инфекционных заболеваниях. *Клиническая и экспериментальная морфология*. 2013; 3 (7): 29–32.
15. Пархоменко Ю.Г., Чукбар А.В., Тишкевич О.А. К методике морфологического исследования проводящей системы сердца человека. *Архив патологии*. 2003; 65 (4): 55–7.

16. DiNubile M.J., Calderwood S.B., Steinhaus D.M., Karchmer A.W. Cardiac conduction abnormalities complicating native valve active infective endocarditis. *Am. J. Cardiol.* 1986; 58 (13): 1213–7.
17. Ryu H. Min, Bae M. Hwan, Lee S. Hyuk, Lee J. Hoon, Lee J. Hwan, Kwon Y. Seop et al. Presence of conduction abnormalities as a predictor of clinical outcomes in patients with infective endocarditis. *Heart Vessels.* 2011; 26 (3): 298–305. DOI: 10.1007/s00380-010-0055-7
18. Wang K., Gobel F., Gleason D.F., Edwards J.E. Complete heart block complicating bacterial endocarditis. *Circulation.* 1972; 46 (5): 939–47.
19. Kim N.H., Jeong J.W., Yun K.H., Yoo N.J., Lee E.M., Park M.R. et al. A Case of complete heart block complicating bacterial endocarditis. *Korean Circ. J.* 2003; 33 (6): 528–32.
20. Martínez-Urueña N., Hernández C., Duro I.C., Sandín M.G., Zatarain E., San Román A. Transient trifascicular block secondary to tricuspide valve endocarditis. *Rev. Esp. Cardiol.* 2012; 65 (8): 767–8.
21. Поляков В.П., Николаевский Е.Н., Пичко Г.А. Некоронарогенные и инфекционные заболевания сердца (современные аспекты клиники, диагностики, лечения). Самара: Самарский государственный медицинский университет Росздрава; 2010.
22. Пархоменко Ю.Г., Аникин Ю.М., Чукбар А.В., Тишкевич О.А. Закономерности строения и топографии образований проводящей системы сердца человека с позиций биомеханики. *Российские морфологические ведомости.* 2000; 1–2: 69–74.
23. Пархоменко Ю.Г., Чукбар А.В., Тишкевич О.А. Структурные закономерности морфологических изменений проводящей системы сердца и окружающего миокарда при заболевании дифтерией. *Российские морфологические ведомости.* 2000; 3–4: 121–5.
24. Муздубаева Б.Т. Нарушения миокардиальной функции при сепсисе. *Анналы хирургии.* 2016; 21 (5): 293–9. DOI: 10.18821/1560-9502-2016-21-5-293-299
25. Border W.L., Benson D.W. Sudden infant death syndrome and long *QT* syndrome: the zealots versus the naysayers. *Heart Rhythm.* 2007; 4 (2): 167–9. DOI: 10.1016/j.hrthm.2006.12.019
26. Бокерия О.Л., Санакоев М.К. Синдром удлиненного *Q–T*-интервала. *Анналы аритмологии.* 2015; 12 (2): 114–27. DOI: 10.15275/annaritmol.2015.2.7

References

1. Filippov P.G. The defeat of the cardiovascular system in some infectious diseases. Thesises of cand. med. sc. diss. Moscow; 2001 (in Russ.).
2. Moiseeva O.M., Mitrofanova L.B., Pakhomov A.V., Mitrofanov N.A., Nakatseva E.V., Zverev D.A. Controversial issues of diagnosis of myocarditis. *Serdtse: Zhurnal dlya Praktikuyushikh Vrachey.* 2010; 9 (4): 234–41 (in Russ.).
3. Price S., Anning P.B., Mitchell J.A., Evans T.W. Myocardial dysfunction in sepsis: mechanisms and therapeutic implications. *Eur. Heart J.* 1999; 20 (10): 715–24.
4. Mishin V.Y., Chukanov V.I., Grigor'ev Y.G. Side effects of antitubercular drugs at standard and individualized chemotherapy regimes. Moscow: Komp'yuterburg; 2004 (in Russ.).
5. Pankova L.I. Occurrence of adverse reactions on the part of the cardiovascular system in the treatment of patients with active pulmonary tuberculosis. In: Modern problems of cardiology: collection of scientific papers. Khar'kov: KhMI; 1990: 130–1 (in Russ.).
6. Yakushin S.S., Filippov E.V. HIV infection and cardiovascular complications. *Klinitsist (Clinician).* 2011; 2: 6–12 (in Russ.).
7. Novikova L.N. The pathophysiological mechanisms of heart failure in patients with pulmonary tuberculosis. Thesises of doctor med. sc. diss. Moscow; 2003 (in Russ.).
8. Brazhenko N.A., Brazhenko O.N. Phtisiopneumology: textbook. 2nd ed. Saint Petersburg: SpetsLit; 2014 (in Russ.).
9. Rybakova M.G., Kapitulskaya T.V. Myocardial and renal morphological changes in drug addicts with infective endocarditis. *Arkhiv Patologii (Archive of Pathology).* 2009; 71 (1): 30–3 (in Russ.).
10. Fedorova T.A., Kaktursky L.V., Tazina S.Ya., Kanareitseva T.D., Burtsev V.I., Rusanov N.I., Stefanenko N.I. Injuries to myocardium in infectious endocarditis. *Klinicheskaya Meditsina (Clinical Medicine).* 2013; 91 (7): 70–4 (in Russ.).
11. Htwe T.H., Khardori N.M. Cardiac emergencies: infective endocarditis, pericarditis and myocarditis. *Med. Clin. N. Am.* 2012; 96 (6): 1149–69. DOI: 10.1016/j.mcna.2012.09.003
12. Parkhomenko Yu.G., Zairatyants O.V., Makarova O.V. Sepsis. Infective endocarditis. Etiology, pathogenesis, classification, pathological anatomy. Moscow: Gruppa MDV; 2013 (in Russ.).
13. Mozgaleva N.V., Parkhomenko Yu.G., Chukbar A.V., Kolesnikov L.L., Tishkevich O.A. Pathomorphological changes of the right His' bundle branch of the human conduction system of the heart in cases of infectional diseases. *Morfologicheskie Vedomosti (Morphological Newsletter).* 2015; 2: 65–70 (in Russ.).
14. Parkhomenko Yu.G., Mozgaleva N.V., Chukbar A.V., Tishkevich O.A. Pathomorphological changes of the sine-atrial node of the human conduction system of the heart in cases of infectional diseases. *Klinicheskaya i Eksperimental'naya Morfologiya (Clinical and Experimental Morphology).* 2013; 3 (7): 29–32 (in Russ.).
15. Parkhomenko Yu.G., Chukbar A.V., Tishkevich O.A. On techniques of morphological study of the conducting system of the human heart. *Arkhiv Patologii (Archive of Pathology).* 2003; 65 (4): 55–7 (in Russ.).
16. DiNubile M.J., Calderwood S.B., Steinhaus D.M., Karchmer A.W. Cardiac conduction abnormalities complicating native valve active infective endocarditis. *Am. J. Cardiol.* 1986; 58 (13): 1213–7.
17. Ryu H. Min, Bae M. Hwan, Lee S. Hyuk, Lee J. Hoon, Lee J. Hwan, Kwon Y. Seop et al. Presence of conduction abnormalities as a predictor of clinical outcomes in patients with infective endocarditis. *Heart Vessels.* 2011; 26 (3): 298–305. DOI: 10.1007/s00380-010-0055-7
18. Wang K., Gobel F., Gleason D.F., Edwards J.E. Complete heart block complicating bacterial endocarditis. *Circulation.* 1972; 46 (5): 939–47.
19. Kim N.H., Jeong J.W., Yun K.H., Yoo N.J., Lee E.M., Park M.R. et al. A Case of complete heart block complicating bacterial endocarditis. *Korean Circ. J.* 2003; 33 (6): 528–32.
20. Martínez-Urueña N., Hernández C., Duro I.C., Sandín M.G., Zatarain E., San Román A. Transient trifascicular block secondary to tricuspide valve endocarditis. *Rev. Esp. Cardiol.* 2012; 65 (8): 767–8.
21. Polyakov V.P., Nikolaev E.N., Pichko G.A. Noncoronary and infectious heart diseases (modern aspects of the clinic, diagnosis, treatment). Samara: Samara State Medical University; 2010 (in Russ.).
22. Parkhomenko Yu.G., Anikin Yu.M., Chukbar A.V., Tishkevich O.A. Laws of the structure and topography of the conductive structures of the human heart of the system from the standpoint of biomechanics. *Rossiyskie Morfologicheskie Vedomosti (Russian Morphological Newsletter).* 2000; 1–2: 69–74 (in Russ.).
23. Parkhomenko Yu.G., Chukbar A.V., Tishkevich O.A. Structural patterns of morphological changes of the cardiac conduction system and the surrounding myocardium in diphtheria. *Rossiyskie Morfologicheskie Vedomosti (Russian Morphological Newsletter).* 2000; 3–4: 121–5 (in Russ.).
24. Muzdubaeva B.T. Myocardial dysfunction at sepsis. *Annaly Khirurgii (Annals of Surgery).* 2016; 21 (5): 293–9 (in Russ.). DOI: 10.18821/1560-9502-2016-21-5-293-299
25. Border W.L., Benson D.W. Sudden infant death syndrome and long QT syndrome: the zealots versus the naysayers. *Heart Rhythm.* 2007; 4 (2): 167–9. DOI: 10.1016/j.hrthm.2006.12.019
26. Bockeria O.L., Sanakoev M.K. Long Q–T syndrome. *Annaly Aritmologii (Annals of Arrythmology).* 2015; 12 (2): 114–27 (in Russ.). DOI: 10.15275/annaritmol.2015.2.7

Поступила 12.04.2017
Принята к печати 18.04.2017

© Т.В. ИБРАГИМОВА, 2017
© АННАЛЫ АРИТМОЛОГИИ, 2017

УДК 616.12-008.318:796.071.2
DOI: 10.15275/annaritmol.2017.2.4

РЕСПИРАТОРНАЯ СИНУСОВАЯ АРИТМИЯ У СПОРТСМЕНОВ ЦИКЛИЧЕСКИХ ВИДОВ СПОРТА

Тип статьи: оригинальная статья

Т.В. Ибрагимова

ГБОУ ВПО «Первый Санкт-Петербургский государственный медицинский университет имени академика И.П. Павлова» Минздрава России, ул. Льва Толстого, 6-8, Санкт-Петербург, 197022, Российская Федерация

Ибрагимова Татьяна Владимировна, аспирант, E-mail: tvibr89@gmail.com

Цель. *В связи с ужесточением антидопинговых требований все большее внимание привлекают немедикаментозные способы восстановления после физических нагрузок. Одним из таких методов является кардиореспираторный тренинг, в результате которого восстанавливается явление респираторной синусовой аритмии. Исследования зарубежных авторов подтверждают целесообразность использования методик биологической обратной связи по кардиоритму в качестве способа лечения различных заболеваний. Однако в спортивной медицине данная методика практически не используется. Кардиотренинг влияет на показатели вариабельности сердечного ритма, мониторинг которых позволяет определить индивидуальные адаптационные возможности спортсмена или ранние признаки нарушения адаптации к физическим нагрузкам. Восстановление кардиореспираторной синхронизации представляет интерес как для тренеров, спортивных врачей и физиологов, так и для самих спортсменов. Овладев данной методикой, атлет может самостоятельно, в отсутствие обратной связи, проводить сеансы кардиотренинга с целью самоконтроля и регуляции своего физиологического состояния.*

Целью данного исследования является оценка влияния кардиореспираторного тренинга на вариабельность сердечного ритма у спортсменов циклических видов спорта.

Материал и методы. *Обследованы 36 мужчин-спортсменов в возрасте 24,1±3,4 года, занимающихся циклическими видами спорта. Испытуемые были разделены на три равные группы — основную, плацебо и контрольную. У всех участников регистрировали ритмограмму после тренировочных нагрузок. В 1-й группе проводили сеансы кардиореспираторного тренинга. Курс состоял из 5 сеансов, каждый из которых включал 8–12 проб длительностью по 120 с. Участники 2-й группы смотрели мотивационные видеофильмы о спорте в течение 15 мин. В 3-й группе спортсмены не подвергались никаким воздействиям. По окончании исследования выполняли 5-минутную запись электрокардиограммы для анализа показателей вариабельности сердечного ритма. Данные представлены в виде среднего значения и стандартного отклонения (M±SD).*

Результаты. *В 1-й группе обнаружены статистически значимые различия показателей вариабельности сердечного ритма. На фоне применения кардиотренинга спортсменам удалось восстановить явление респираторной синусовой аритмии, что оказалось благоприятным признаком при адаптации к физическим нагрузкам. Также отмечено повышение общей вариабельности сердечного ритма, в основном за счет активации парасимпатического отдела вегетативной нервной системы.*

Заключение. *Таким образом, использование биологической обратной связи, учитывающей динамику дыхательного цикла, способствует кардиореспираторной синхронизации и оптимизации показателей вариабельности сердечного ритма.*

Ключевые слова: респираторная синусовая аритмия; вариабельность сердечного ритма; спортсмены; кардиореспираторный тренинг.

RESPIRATORY SINUS ARRHYTHMIA IN ATHLETES OF CYCLIC SPORTS

T.V. Ibragimova

Pavlov First Saint Petersburg State Medical University, ulitsa L'va Tolstogo, 6-8, Saint Petersburg, 197022, Russian Federation

Ibragimova Tat'yana Vladimirovna, MD, Postgraduate, E-mail: tvibr89@gmail.com

Objective. *In connection with stronger anti-doping requirements the non-pharmacological methods of recovery after exercise are attracting attention. One of these methods is cardiorespiratory training, which recovers*

the phenomenon of respiratory sinus arrhythmia. Foreign studies confirm the feasibility of using heart rate biofeedback techniques as a method for treatment of various diseases. However, in sports medicine, this technique is almost never used. The cardiorespiratory training effects on indices of heart rate variability, monitoring of which allows to determine the individual adaptive capabilities of an athlete or the early signs of disadaptation to physical loads. Cardiorespiratory synchronization recovery is of interest to coaches, sports doctors, exercise physiologists, and athletes themselves. Having mastered this technique an athlete can perform cardiorespiratory training independently with the aim of self-control and the regulation of his physiological state.

The purpose of this study was to evaluate the influence of cardiorespiratory training on heart rate variability in athletes of cyclic sports.

Material and methods. *Thirty six male athletes aged 24.1 ± 3.4 years and engaged in cyclic sports were examined. The subjects were divided into three groups – primary, placebo and control. In all of them the tachograms after training loads were recorded. The 1st group received sessions of cardiorespiratory training. The course consisted of 5 sessions, each of which included 8–12 samples with a duration of 120 seconds. The 2nd group watched the motivational videos about sports for 15 minutes. The 3rd group received no intervention. At the end of the study 5-minute electrocardiogram was recorded for analysis of heart rate variability indicators. The data is presented as mean value and standard deviation (M ± SD).*

Results. *In the 1st group, statistically significant differences in the indices of heart rate variability were detected. The use of cardiorespiratory training allowed the athletes to restore the phenomenon of respiratory sinus arrhythmia, which was a favourable sign during adaptation to physical loads. Also there was an increase in total heart rate variability, mainly due to the activation of the parasympathetic division of the autonomic nervous system.*

Conclusion. *Thus, the use of biological feedback taking into account the dynamics of the respiratory cycle promotes cardiorespiratory synchronization and optimization of heart rate variability indicators.*

Keywords: respiratory sinus arrhythmia; heart rate variability; athletes; cardiorespiratory training.

Введение

Комплексные физиологические обследования проводятся с целью диагностики функционального состояния спортсменов, своевременного выявления состояний перенапряжения и переутомления. На основании полученных данных о функциональном состоянии атлетов предлагаются рациональные режимы тренировок и фармакологическая поддержка.

Целью тренировочной деятельности является стимуляция физиологической адаптации, которая в итоге повышает физическую работоспособность [1]. Физическая нагрузка, не соответствующая адаптационным возможностям спортсмена, является причиной заболеваний, в том числе связанных с дисфункцией автономной нервной системы.

Для того чтобы физические тренировки были адекватны индивидуальному функциональному резерву, необходим оперативный контроль за состоянием регуляторных механизмов в процессе подготовки спортсменов. Такой контроль, основанный только на оценке частоты сердечных сокращений (ЧСС) и артериального давления (АД), недостаточен, поскольку эти показатели говорят о патологических сдвигах уже на стадии значительного снижения функционального резерва, истощения регуляторных механизмов. Изменение ЧСС и АД, а также электрокардиограммы сигнализирует об образовании значительного метаболического или пластического дефицита.

По данным R.S. Oliveira et al. (2013 г.), мониторинг показателей вариабельности сердечного ритма (ВСР) может помочь в определении индивидуальных возможностей адаптации к тренировкам и ранних признаков дизадаптации [2].

В основе различных патологических изменений в организме, связанных с неадекватным дозированием тренировочных нагрузок, лежит развитие утомления в процессе их выполнения. Усталость – субъективное ощущение человека, которое является первой стадией утомления, за ней следует вторая стадия – снижение работоспособности, обусловленное выключением из работы двигательных единиц в результате развития запредельного торможения в нервных центрах. Эти две стадии предшествуют третьей – выключению механизмов, обеспечивающих производство энергии для работы.

Анализ показателей вариабельности сердечного ритма позволяет получить срочную информацию о возможном срыве адаптации и внести соответствующие коррективы в подготовку спортсменов.

К немедикаментозным методам коррекции дисбаланса относятся методики биологического управления (biofeedback). Чаще всего используются биотехнические системы с колебательной обратной связью по сердечному ритму, так как сердечно-сосудистая система является одной из самых важных в обеспечении деятельности человека и его адаптации. Сердечная деятельность регулируется непроизвольно. Однако доказано влияние фаз дыхания на сердечный ритм, кото-

рое проявляется кардиореспираторной синхронизацией, или респираторной синусовой аритмией (РСА) [3].

Известно, что респираторная синусовая аритмия имеет важные регуляторные функции. РСА встречается у здоровых людей, возникает из-за изменения тонуса блуждающего нерва – при вдохе частота пульса растет, при выдохе снижается. С возрастом эта согласованность между ритмом сердца и ритмом дыхания необратимо утрачивается, косвенно свидетельствуя о нарушениях вегетативного баланса. Однако этот важный утраченный механизм может быть устойчиво восстановлен, если будет нормализована функция дыхания.

Респираторная синусовая аритмия контролирует скорость газообмена в альвеолах, так что ЧСС, как правило, выше, когда воздух в легких насыщен кислородом, а выдох происходит, когда концентрация углекислого газа в легких максимальна. РСА также может нести вегетативную функцию. Она полностью контролируется блуждающим нервом. Влияние вагуса на синоатриальный узел происходит преимущественно во время выдоха.

Также известно, что амплитуда вариабельности сердечного ритма связана с частотой дыхания, причем более высокие амплитуды достижимы при более медленном дыхании.

Под воздействием постоянных стрессов в виде тренировочных и соревновательных нагрузок спортсмены утрачивают естественный стереотип дыхания, то есть явления кардиореспираторной синхронизации у них не наблюдается. Неправильное дыхание приводит к нарушению вегетативного баланса, что не способствует сохранению здоровья.

Существуют доказательства более высокой спортивной работоспособности после тренировки по биологической обратной связи с ВСР. Например, M. Paul et al. продемонстрировали успешное использование методик биоуправления по кардиоритму с обратной связью в баскетболе для улучшения контроля над психофизиологическими процессами с достижением максимального результата [4].

Особый интерес данная методика представляет для танцоров. J.H. Gruzelier et al. в своем исследовании показали, что использование биологической обратной связи по вариабельности сердечного ритма снижает уровень тревоги. Это снижение коррелирует с улучшением техники и артистизма у танцоров [5].

Цель настоящей работы состояла в оценке влияния кардиореспираторного тренинга (КРТ) на вариабельность сердечного ритма у спортсменов циклических видов спорта.

Материал и методы

Обследованы 36 спортсменов-мужчин в возрасте от 20 до 30 лет, занимающихся циклическими видами спорта (спортивное ориентирование, академическая гребля) и имеющих квалификацию от кандидата в мастера спорта до мастера спорта международного класса. Все участники были признаны здоровыми по результатам углубленного медицинского осмотра. Исследование осуществлялось в подготовительный период тренировочного цикла. Исходно в течение 30 мин после тренировки всем спортсменам проводили исследование ВСР на аппарате «Полиспектр» (Иваново).

Оценивали следующие показатели вариабельности сердечного ритма:

– $R–R_{ср}$, мс – средняя продолжительность интервалов $R–R$;

– AMo, % – амплитуда моды (число кардиоинтервалов, соответствующих значению моды, в процентах к объему выборки), показывает степень активации симпатического отдела вегетативной нервной системы (ВНС);

– SDNN, мс – среднее квадратичное отклонение всех интервалов $R–R$, характеризует общую вариабельность ритма сердца;

– pNN50, % – процент соседних пар интервалов $R–R$, отличающихся более чем на 50 мс, показатель степени преобладания парасимпатического звена над симпатическим;

– RMSSD, мс – квадратный корень из средней суммы квадратов разностей между соседними интервалами $R–R$, характеризует активность парасимпатической ВНС;

– CV, % – коэффициент вариации ряда последовательных кардиоинтервалов, показатель суммарного эффекта регуляции;

– ИН, у. е. – индекс напряжения регуляторных систем, характеризует активность симпатического отдела ВНС.

Далее методом случайных чисел спортсмены были разбиты на три равные группы. В 1-й (основной) группе ежедневно проводились сеансы кардиореспираторного тренинга. Курс состоял из 5 сеансов, каждый из которых включал 8–12 проб длительностью по 120 с. Таким образом, один сеанс длился около получаса. Первая (исходная) и последняя (контрольная) пробы

являлись неактивными, то есть испытуемый пребывал в состоянии расслабленного бодрствования с закрытыми глазами. В промежуточных пробах спортсмен имел возможность за счет дыхания влиять на флуктуации своей кардиоритмограммы (КРГ), визуально отслеживая представленную периодическую кривую (зрительная обратная связь).

Целевая функция на отдельную пробу биоуправления формируется адаптивным программным модулем. Ее параметры для каждой следующей пробы задаются автоматически по результатам анализа предыдущей кардиоритмограммы. Экспертная часть адаптивного программного модуля не позволяет вывести параметры целевой функции за пределы индивидуальных физиологических возможностей тренирующихся, обеспечивая безопасность процедуры.

Сеансы кардиотренинга проводились в отдельном кабинете с умеренным освещением, без посторонних шумов. Перед сеансом помещение хорошо проветривалось. Спортсмен (носовые ходы его должны быть свободными, одежда не должна стеснять нормального дыхания и кровообращения) располагался в удобном функциональном кресле на расстоянии 1,0–1,5 м от экрана монитора. На передние, обработанные обезжиривающим средством, поверхности предплечий накладывали одноразовые электроды, с которых электрокардиограмма поступала в блок биотехнической системы «Кардиотренинг» (Санкт-Петербург).

Спортсмену отводили около 5 мин, чтобы привыкнуть к обстановке. Далее ему объясняли цели и задачи тренинга для того, чтобы он настроился на правильное выполнение задания, а также для поддержания мотивации. На экране монитора показывали кривую линию, которая являлась его собственной кардиоритмограммой. Акцентировали внимание на связи ее колебаний с периодичностью и глубиной дыхания испытуемого. Делали также акцент на максимальном расслаблении во время каждой пробы.

Исходную КРГ записывали во время первой неактивной пробы в состоянии расслабленного бодрствования с закрытыми глазами. Ее параметры (постоянная составляющая, амплитуда, период) использовались для построения периодической кривой (целевой функции) следующей активной пробы [3, 6].

Критерием эффективности кардиореспираторного тренинга является формирование собственных гармоник в кардиоритме, которые синхронизированы с дыханием, а также сохранение этих гармоник в последних неактивных пробах в состоянии расслабленного бодрствования с закрытыми глазами.

Участники 2-й группы (плацебо) просматривали мотивационные видеоролики о спорте в течение 15 мин.

В 3-й группе (контрольной) спортсмены не подвергались никаким воздействиям.

По окончании исследования всем участникам еще раз проводили исследование показателей вариабельности сердечного ритма.

Для статистической обработки результатов использовали пакет программ Statistica 13.2 (StatSoft Inc., США). Данные представлены в виде среднего значения и стандартного отклонения ($M \pm SD$). Парное сравнение выборок проводили с применением параметрической статистики (t-критерий Стьюдента). В случае распределения в выборке, отличного от нормального (по критерию Шапиро–Уилка), применяли методы непараметрической статистики (T-критерий Вилкоксона, критерий Краскела–Уоллиса). Различия данных считались статистически значимыми при $p < 0{,}05$.

Исследование было выполнено в соответствии со стандартами надлежащей клинической практики (Good Clinical Practice) и принципами Хельсинкской декларации. Протокол исследования был одобрен этическим комитетом ПСПбГМУ им. академика И.П. Павлова. До включения в исследование все участники предоставили письменное информированное согласие.

Результаты

Данные анализа временны́х показателей ВСР представлены в таблице.

При оценке показателей вариабельности сердечного ритма исходно группы статистически значимо не различались между собой ($p > 0{,}05$).

Анализ показателей ВСР в основной группе продемонстрировал, что статистически значимый прирост общей вариабельности (SDNN) в среднем составил 33,5 мс (или 69,5% от исходного, $p = 0{,}001$). Достоверно снижались амплитуда моды (АМо) и индекс напряжения регуляторных систем (ИН) ($p = 0{,}006$ и $p = 0{,}007$ соответственно). Также достоверно повышались RMSSD и pNN50 ($p = 0{,}041$ и $p = 0{,}008$ соответственно).

При анализе показателей ВСР по 5-минутным записям ЭКГ у спортсменов группы плаце-

Показатели вариабельности сердечного ритма у спортсменов по группам

Показатели ВСР	1-я группа		2-я группа		3-я группа	
	Исходно	Результат	Исходно	Результат	Исходно	Результат
$R–R_{ср}$, мс	829,7 ± 112,4	878,0 ± 77,6	864,2 ± 136,6	912,8 ± 95,9	764,9 ± 170,7	838,3 ± 101,4*
AMo, %	43,2 ± 10,4	29,6 ± 8,5*	33,0 ± 9,6	27,8 ± 5,4	33,7 ± 14,4	35,3 ± 7,3
SDNN, мс	48,2 ± 20,9	81,7 ± 25,1*	65,8 ± 18,7	75,3 ± 17,8	75,8 ± 33,0	57,1 ± 11,6**
RMSSD, мс	40,3 ± 30,5	55,3 ± 31,5*	53,4 ± 23,6	44,3 ± 17,0	48,8 ± 18,1	42,0 ± 8,9
pNN50, %	15,0 ± 15,3	30,6 ± 21,7*	22,4 ± 18,0	32,1 ± 16,1	27,2 ± 15,8	20,4 ± 8,4
CV, %	5,8 ± 1,9	8,96 ± 2,20*	8,1 ± 1,7	6,95 ± 2,20	10,1 ± 4,9	6,9 ± 1,5**
ИН, у. е.	143,2 ± 98,8	49,1 ± 26,7*	73,3 ± 55,4	49,6 ± 16,7	93,6 ± 107,3	80,7 ± 29,6**

* Значимость различий по сравнению с исходными данными ($p < 0,05$).
** Значимость различий по сравнению с 1-й группой ($p < 0,05$).

бо на момент начала исследования и по его окончании достоверных различий не наблюдалось. При оценке показателей ВСР в контрольной группе было отмечено достоверное увеличение $R–R_{ср}$.

За время тренировок устойчивую респираторную синусовую аритмию из 12 спортсменов основной группы смогли выработать 3 человека. Этих испытуемых объединили в отдельную подгруппу 1 и сравнили по двум основным показателям (SDNN и ИН) с оставшимися участниками 1-й группы (подгруппой 2). Было выявлено, что прирост общей вариабельности сердечного ритма в подгруппе 1 составил 127,9% против 55,6% в подгруппе 2. Индекс напряжения регуляторных систем до кардиотренинга оказался выше почти на 50,0 у. е. в подгруппе 1, тогда как после кардиотренинга показатели были практически одинаковы (40,0 и 32,1 у. е. соответственно).

Обсуждение

Оценка вегетативной регуляции и активности синусного узла дает значительную информацию о функциональном состоянии сердца, изменяющемся в процессе адаптации к физическим нагрузкам [7]. Настоящее исследование выявило, что у спортсменов после нагрузки наблюдается снижение ВСР по временны́м показателям. Однако у атлетов, получавших в восстановительный период сеансы кардиотренинга, произошло достоверное повышение общей вариабельности сердечного ритма (SDNN). При снижении таких показателей, как AMo и ИН, можно говорить об уменьшении влияния симпатической нервной системы у обследованных спортсменов. Повышение таких показателей, как RMSSD и pNN50, свидетельствует о повышении активности парасимпатического отдела нервной системы у испытуемых основной группы. Данная картина динамики временны́х показателей ВСР согласуется с мнениями ряда исследователей [8].

В 3-й группе отмечено увеличение показателя $R–R_{ср}$. Считается, что наибольшие интервалы $R–R$ наблюдаются у спортсменов с более высокой работоспособностью [9, 10].

В ответ на физическую нагрузку происходит усиление активности симпатического отдела ВНС (увеличивается ИН, AMo, снижается SDNN). В период восстановления после нагрузки показатели имеют обратную динамику.

Изменение паттерна дыхания при определенных условиях (в частности, при кардиореспираторном тренинге) способствует выявлению собственных частот и усилению периодичности колебаний кардиоритма. В результате тренинга дыхательные движения в состоянии расслабленного бодрствования с закрытыми глазами приобретали равномерный характер, способствуя выработке утраченной кардиореспираторной синхронизации (респираторной синусовой аритмии) [11].

У спортсменов, выработавших респираторную синусовую аритмию, отмечалось более успешное восстановление после тренировочной нагрузки по показателям ВСР (SDNN и ИН). Повышенный индекс напряжения регуляторных систем у участников подгруппы 1 говорит об активации симпатического отдела вегетативной нервной системы на фоне кардиореспираторного тренинга. Это является благоприятным признаком адаптации организма к физическим нагрузкам. Причем после сеанса КРТ восстановление ИН происходит до нормальных значений.

Анализируя полученные данные, можно подтвердить мнение ряда ученых [2, 7, 8] о наличии

ваготонического типа регуляции и оптимального взаимодействия регуляторных механизмов у спортсменов.

Тренировка с применением функционального биоуправления ускоряет восстановление ритмов сердца и дыхания сразу после физической нагрузки. Нормализация вегетативного баланса, эффект восстановленной кардиореспираторной синхронизации сопровождаются снижением напряжения регуляторных систем, повышением функциональных резервов центральной нервной системы. Улучшение самочувствия и настроения происходит в том числе и за счет сознательного контроля над своими функциями, наглядным положительным результатом тренинга (за счет зрительной обратной связи). Положительные эмоции вызывают дополнительный интерес к КРТ, а достигнутые навыки и результат стимулируют использование приемов саморегуляции в домашних условиях (без зрительного контроля).

Заключение

Применение кардиореспираторного тренинга у спортсменов является эффективным нефармакологическим способом коррекции вегетативного баланса. На фоне выработки утерянного паттерна дыхания (респираторной синусовой аритмии) отмечается повышение общей вариабельности сердечного ритма, что является благоприятным признаком адаптации организма к физическим нагрузкам. Таким образом, использование биологической обратной связи, учитывающей динамику дыхательного цикла, способствует кардиореспираторной синхронизации и оптимизации показателей вариабельности сердечного ритма.

Конфликт интересов

Конфликт интересов не заявляется.

Библиографический список

1. Stanley J., Peake J.M., Buchheit M. Cardiac parasympathetic reactivation following exercise: implications for training prescription. *Sports Med*. 2013; 43 (12): 1259–77. DOI: 10.1007/s40279-013-0083-4
2. Oliveira R.S., Leicht A.S., Bishop D., Barbero-Álvarez J.C., Nakamura F.Y. Seasonal changes in physical performance and heart rate variability in high level futsal players. *Int. J. Sports Med*. 2013; 34 (5): 424–30. DOI: 10.1055/s-0032-1323720
3. Суворов Н.Б. Адаптивные системы знакопеременного биоуправления. В кн.: Юсупов Р.М., Полонников Р.И. (ред.) Телемедицина. Новые информационные технологии на пороге XXI века. СПб; 1998: 253–72.
4. Paul M., Garg K., Sandhu J.S. Role of biofeedback in optimizing psychomotor performance in sports. *Asian J. Sports Med*. 2012; 3 (1): 29–40.
5. Gruzelier J.H., Thompson T., Redding E., Brandt R., Steffert T. Application of alpha/theta neurofeedback and heart rate variability training to young contemporary dancers: state anxiety and creativity. *Int. J. Psychophysiol*. 2014; 93 (1): 105–11. DOI: 10.1016/j.ijpsycho.2013.05.004
6. Суворов Н.Б., Фролова Н.В., Федоров А.А. Психофизиологические воздействия в коррекции состояния человека. *Медицинский академический журнал*. 2003; 4 (4): 3–13.
7. Дидур М.Д., Евдокимова Т.А., Кутузова А.Э., Нестерова И.В. Показатели вариабельности сердечного ритма у спортсменов высокой квалификации. *Лечебная физкультура и спортивная медицина*. 2009; 5 (69): 24–8.
8. Гаврилова Е.А. Особенности ритмограммы спортсмена. *Терапевт*. 2013; 9: 12–8.
9. Михалюк Е.Л., Сиволап В.В. Особенности вариабельности сердечного ритма у футболистов высокого класса. *Науково-теоретический журнал Національного університету фізичного виховання і спорту України*. 2006; 1: 46–9.
10. Жемайтите Д.И. Вегетативная регуляция синусового ритма сердца у здоровых и больных. В кн.: Жемайтите Д., Тельксныс Л. (ред.) Анализ сердечного ритма. Вильнюс: Мокслас; 1982: 22–32.
11. Ярмош И.В., Болдуева С.А., Суворов Н.Б. Влияние кардиореспираторного тренинга на вариабельность сердечного ритма и психологическое состояние у пациентов с острым инфарктом миокарда. *Медицинский академический журнал*. 2011; 11 (3): 85–92.

References

1. Stanley J., Peake J.M., Buchheit M. Cardiac parasympathetic reactivation following exercise: implications for training prescription. *Sports Med*. 2013; 43 (12): 1259–77. DOI: 10.1007/s40279-013-0083-4
2. Oliveira R.S., Leicht A.S., Bishop D., Barbero-Álvarez J.C., Nakamura F.Y. Seasonal changes in physical performance and heart rate variability in high level futsal players. *Int. J. Sports Med*. 2013; 34 (5): 424–30. DOI: 10.1055/s-0032-1323720
3. Suvorov N.B. Adaptive systems of alternating biofeedback. In: Yusupov R.M., Polonnikov R.I. (Eds.) Telemedicine. New information technologies on the threshold of the 21st century. Saint Petersburg; 1998: 253–72 (in Russ.).
4. Paul M., Garg K., Sandhu J.S. Role of biofeedback in optimizing psychomotor performance in sports. *Asian J. Sports Med*. 2012; 3 (1): 29–40.
5. Gruzelier J.H., Thompson T., Redding E., Brandt R., Steffert T. Application of alpha/theta neurofeedback and heart rate variability training to young contemporary dancers: state anxiety and creativity. *Int. J. Psychophysiol*. 2014; 93 (1): 105–11. DOI: 10.1016/j.ijpsycho.2013.05.004
6. Suvorov N.B., Frolova N.V., Fedorov A.A. Psychophysiological effects in the correction of the human condition. *Meditsinskiy Akademicheskiy Zhurnal*. 2003; 4 (4): 3–13 (in Russ.).
7. Didur M.D., Evdokimova T.A., Kutuzova A.E., Nesterova I.V. Indicators of heart rate variability in athletes of high qualification. *Lechebnaya Fizkul'tura i Sportivnaya Meditsina*. 2009; 5 (69): 24–8 (in Russ.).
8. Gavrilova E.A. The peculiarities of rhythmogram of a sportsman. *Terapevt*. 2013; 9: 12– 8 (in Russ.).
9. Mikhalyuk E.L., Sivolap V.V. Features of heart rate variability in soccer players of high class. *Naukovo-Teoreticheskiy Zhurnal Natsional'nogo Universitetu Fizichnogo Vikhovannya i Sportu Ukraïni*. 2006; 1: 46–9 (in Russ.).
10. Zhemaytite D.I. Autonomic regulation of the sinus rhythm of the heart in healthy and sick. In: Zhemaytite D., Tel'ksnis L. (Eds.) Heart rate variability analysis. Vilnius: Mokslas; 1982: 22–32 (in Russ.).
11. Yarmosh I.V., Boldueva S.A., Suvorov N.B. Influence of cardiorespiratory training on heart rate variability and psychological condition in patients with acute myocardial infarction. *Meditsinskiy Akademicheskiy Zhurnal*. 2011; 11 (3): 85–92 (in Russ.).

Поступила 10.04.2017
Принята к печати 28.04.2017

Рубрика: клиническая электрофизиология

© А.Н. БОГАЧЕВСКИЙ, В.Ю. БОНДАРЬ, 2017

© АННАЛЫ АРИТМОЛОГИИ, 2017

УДК 616.12-008.318-073.432.19
DOI: 10.15275/annaritmol.2017.2.5

ПРИМЕНЕНИЕ ВНУТРИСЕРДЕЧНОЙ ЭХОКАРДИОГРАФИИ ПРИ АБЛАЦИИ АРИТМИЙ

Тип статьи: обзорная статья

А.Н. Богачевский, В.Ю. Бондарь

[1] ФГБУ «Федеральный центр сердечно-сосудистой хирургии» (главный врач – доктор мед. наук В.Ю. Бондарь) Минздрава России, ул. Краснодарская, 2В, Хабаровск, 680009, Российская Федерация;
[2] ФГБОУ ВО «Дальневосточный государственный медицинский университет» (и. о. ректора – доктор мед. наук К.В. Жмеренецкий) Минздрава России, ул. Муравьева-Амурского, 35, Хабаровск, 680000, Российская Федерация

Богачевский Александр Николаевич, аспирант, сердечно-сосудистый хирург, E-mail: bogachevskiy@gmail.com
Бондарь Владимир Юрьевич, доктор мед. наук, главный врач, E-mail: khvfccvs@mail.ru

Статья является научным обзором, посвященным вопросам применения внутрисердечной эхокардиографии в инвазивной интервенционной аритмологии. Проведен анализ данных мировой литературы в поисковых системах PubMed, MedLine, Google Scholar с использованием следующих ключевых слов: внутрисердечная эхокардиография, катетерная аблация, тахикардия. В начале поиска выделены 166 статей, из которых в дальнейшем, после анализа названий, отобраны для литературного обзора 34 оригинальные статьи, содержащие данные по применению внутрисердечного ультразвука в инвазивной аритмологии. В этих работах внутрисердечная эхокардиография использовалась преимущественно в инвазивном лечении фибрилляции и трепетания предсердий. Рассмотрены технические детали и возможности используемых для внутрисердечной эхокардиографии датчиков и катетеров. Показано, что в настоящее время применяются ультразвуковые катетеры с вращающимся пьезоэлектрическим датчиком и катетеры с мультичастотным датчиком с электронной фазированной решеткой, позволяющие получать изображения высокого качества и интегрировать их в трехмерные компьютерные реконструкции камер сердца. В современной электрофизиологической лаборатории основная область применения этой методики – радиочастотная и криогенная аблация фибрилляции и трепетания предсердий. Внутрисердечный ультразвук при этих процедурах используется для пункции межпредсердной перегородки, визуализации особенностей анатомии камер сердца, диагностики внутрисердечного тромбоза. Электрофизиологи используют для визуализации структур сердца рентгеноскопию, однако эта технология не способна предоставить оператору достаточно данных об анатомии сердца и точном расположении катетеров, а также подвергает пациентов и персонал ионизирующему излучению. Кроме того, внутрисердечная эхокардиография применяется для контроля расположения катетеров в полостях сердца и прилегания аблирующего катетера к эндокарду, а также для мониторинга осложнений, что позволяет выполнять процедуры эффективно и безопасно. Внутрисердечная эхокардиография предоставляет наиболее точное отображение структур сердца во время аблации. Показана возможность проведения аблации фибрилляции предсердий без рентгеноскопии. Отмечена актуальность применения внутрисердечной эхокардиографии при выполнении аблаций реципрокных наджелудочковых тахикардий, желудочковой экстрасистолии. Внутрисердечная эхокардиография позволяет улучшить результаты катетерной аблации истмусзависимого трепетания предсердий. Одна из основных сложностей при выполнении аблаций тахикардий без рентгеноскопии – катетеризация коронарного синуса, необходимая для оценки электрофизиологии. Использование внутрисердечной эхокардиографии требует от специалиста наличия опыта и знаний в ультразвуковой визуализации и диагностике сердца и сосудов. Методика применяется также при имплантации постоянных кардиостимуляторов и дефибрилляторов, что позволяет выбрать оптимальную локализацию имплантируемых электродов и снизить дозу рентгеновского излучения.

Ключевые слова: внутрисердечная эхокардиография; катетерная аблация; тахикардия.

APPLICATION OF INTRACARDIAC ECHOCARDIOGRAPHY FOR CARDIAC ARRITHMIA ABLATION

A.N. Bogachevskiy, V.Yu. Bondar'

[1] Federal Centre for Cardiovascular Surgery, ulitsa Krasnodarskaya, 2V, Khabarovsk, 680009, Russian Federation;
[2] Far-Eastern State Medical University, ulitsa Murav'eva-Amurskogo, 35, Khabarovsk, 680000, Russian Federation

Bogachevskiy Aleksandr Nikolaevich, MD, Postgraduate, Cardiovascular Surgeon, E-mail: bogachevskiy@gmail.com
Bondar' Vladimir Yur'evich, MD, PhD, DSc, Chief Physician, E-mail: khvfccvs@mail.ru

The article presents a review on intracardiac echocardiography application in invasive arrhythmology to elucidate its utility in treatment of cardiac arrhythmias. The analysis of literature data was carried out; authors used search systems PubMed, MedLine, Google Scholar with keywords "intracardiac echocardiography", "catheter ablation", "tachycardia". At first, 166 articles were selected, and after analysis 34 original articles were noted containing information about intracardiac echocardiography in invasive arrhythmology. Technical details of ultrasound transducers and catheters are described. It is shown that mechanical single-element and multi-element phased-array electronic systems are now used. Current advanced technology allows the accurate three-dimensional reconstruction of cardiac structures using multiple images from two-dimensional intracardiac echocardiography. Generally, this technology is applicable to atrial fibrillation and typical atrial flutter radiofrequency and cryogenic ablation and provides real-time anatomical information on relevant atrial structures and myocardial thickness as well as suitable sites for atrial septum puncture. This method allows radiofrequency to be delivered away from structures resistant to ablation and the monitoring of possible complications during procedure, such as cardiac tamponade. Atrial fibrillation ablation could be performed without X-ray. Intracardiac echocardiography allows to perform access of intracardiac thrombosis before and during procedure. Using of intracardiac echocardiography during supraventricular re-entry tachycardia and ventricular ectopy is actual, coronary sinus catheterization without X-ray is challenging. Intracardiac echocardiography can improve the results of the catheter treatment of atrial flutter as well as future development of this method in arrhythmology. Using intracardiac echocardiography requires the presence of specialist's expertise in ultrasound imaging and diagnosis of heart and blood vessels. This technology is used as a method of visualization for pacemaker and cardioverter-defibrillator implantation, and allows to choose optimal localization of leads and minimize the X-ray burden.

Keywords: intracardiac echocardiography; catheter ablation; tachycardia.

Введение

Первые сообщения об инвазивных методах ультразвуковых исследований сердца появились в 60-х годах XX века, тогда же были разработаны первые опытные внутрисердечные ультразвуковые (УЗ) датчики (T. Ciezynski, 1960; R. Omoto et al., 1963) [1, 2]. Методика внутрисердечной эхокардиографии (ВСЭхоКГ) была детально разработана в 90-х годах [3] и наиболее динамично развивается в последнее десятилетие, что связано прежде всего с применением ее в интервенционной аритмологии. Основным направлением использования ВСЭхоКГ в современной электрофизиологической лаборатории является интервенционное лечение тахикардий, в основном радиочастотной аблации (РЧА) фибрилляции предсердий (ФП) и трепетания предсердий (ТП) [4, 5]. Катетерная радиочастотная и баллонная криоаблация выполняется при пароксизмальных и персистирующих формах ФП. Эффективность аблации изучена в клинических исследованиях, в которых продемонстрировано преимущество аблации легочных вен (ЛВ) в сравнении с медикаментозным лечением; показания и противопоказания отражены в зарубежных и российских клинических рекомендациях [6–9]. Традиционно электрофизиологи используют для визуализации структур сердца рентгеноскопию, однако эта технология не способна предоставить оператору достаточно данных об анатомии сердца и точном расположении катетеров, а также подвергает пациентов и персонал ионизирующему излучению.

Методика исследования

Внутрисердечная эхокардиография – инвазивная методика, основанная на УЗ-визуализации структур сердца и сосудов при помощи датчика, введенного через бедренную или подключичную вену в правые камеры сердца, и позволяющая получать УЗ-изображения высокого качества. Существует две технологии датчиков ВСЭхоКГ. В первой используется пьезоэлектрический элемент с частотой ультразвукового излучения 9 МГц, вращающийся с частотой

1800 об/мин и находящийся на дистальной части катетера диаметром 8 Fr (Clear View, Cardiovascular Imaging Systems, США). Такой датчик позволяет получать радиальные изображения на 360°, при максимальном смещении катетера возможно получение трехмерных изображений. Датчик второго типа – мультичастотный (5–10 МГц) с электронной фазированной решеткой из 64 кристаллов, находящийся на дистальной части управляемого катетера диаметром 8 или 10 Fr (AcuNav Ultrasound Catheter, Biosense Webster, США и EP Med View Flex Catheter, St. Jude Medical, США). Векторный формат сканирования позволяет получать весь спектр серошкальных срезов в любой плоскости изображений, основанных на допплеровском и цветовом допплеровском картировании, и при совмещении с навигационной электрофизиологической системой выполнять трехмерные реконструкции сердца в режиме реального времени [10, 11].

Во время радиочастотной и криоаблации ВСЭхоКГ используется для выполнения пункции межпредсердной перегородки (МПП), детальной визуализации структур сердца и расположения эндокардиальных катетеров, контроля прилегания аблирующего катетера к эндокарду, окклюзии легочных вен криобаллоном. Важное значение имеет возможность осуществления интраоперационного мониторинга гемоперикарда и тромбообразования, что позволяет избежать тяжелых осложнений, таких как тампонада сердца и тромбоэмболии. ВСЭхоКГ имеет широкие диагностические возможности и не уступает существующим методам предоперационной диагностики, таким как чреспищеводная эхокардиография (ЧПЭхоКГ) и компьютерная томография (КТ). Возможность использования цветового и допплеровского картирования позволяет применять ВСЭхоКГ для контроля окклюзии легочных вен во время криоаблации, а также диагностировать нарушения функций клапанов сердца.

Несмотря на постоянное совершенствование рентгеновской аппаратуры и методик защиты, ионизирующее излучение опасно как для пациента, так и для медицинского персонала [12, 13]. Стремление к минимизации рентгеноскопии является важной составляющей безопасности медицинского вмешательства.

Аблация фибрилляции предсердий

Важным этапом аблации ФП является транссептальная пункция, причем визуализация при ВСЭхоКГ не уступает таковой при ЧПЭхоКГ [14]. ВСЭхоКГ позволяет безопасно выполнять пункции даже у пациентов, ранее подвергшихся окклюдированию септальных дефектов МПП. Транссептальная пункция возможна в большинстве таких случаев и выполняется в области нативной перегородки [15, 16]. Мышечные муфты ЛВ являются не только источниками патологической активности, индуцирующей ФП, но и «драйверами» аритмии, то есть участками, поддерживающими индуцированную аритмию. Ключевой момент аблации пароксизмальной и персистирующей форм ФП состоит в изоляции легочных вен, рецидивы аритмии связывают с восстановлением проведения в устьях ЛВ, а также активацией других предсердных триггеров [17–19]. Для выполнения эффективной изоляции патологической предсердной активности оператору крайне важна точная визуализация устьев ЛВ и других предсердных структур. Анатомия впадения ЛВ может широко варьироваться с образованием коллекторов, аномальных впадений основных и добавочных ветвей и т. д. (рис. 1). «Золотой стандарт» предоперационного обследования – выполнение КТ или магнитно-резонансной томографии (МРТ). Это достаточно дорогостоящие исследования, связанные с необходимостью введения контраста, дополнительной лучевой нагрузкой (при КТ), а также увеличением сроков предоперационной подготовки.

Изображения, полученные при КТ или МРТ, могут быть интегрированы в сформированные во время процедуры трехмерные реконструкции. Данные, отражающие размеры, объем и анатомические особенности левого предсердия, полученные при КТ (МРТ) и ВСЭхоКГ, различаются в зависимости от изменяющегося внутрисосудистого объема и давности проведенного исследования минимально [14]. Изображения, полученные при ВСЭхоКГ в режиме реального времени, также могут быть интегрированы в трехмерные реконструкции, повышая их точность. Из существующих методов визуализации ВСЭхоКГ предоставляет наиболее точное отображение структур сердца во время аблации. Немаловажным фактором является возможность прямой УЗ-визуализации аблирующего и диагностических катетеров и контроля положения их относительно устьев ЛВ во время РЧА [20–22]. При баллонной криоаблации ВСЭхоКГ позволяет контролировать полноту окклюзии вены баллоном, что является необходимым ус-

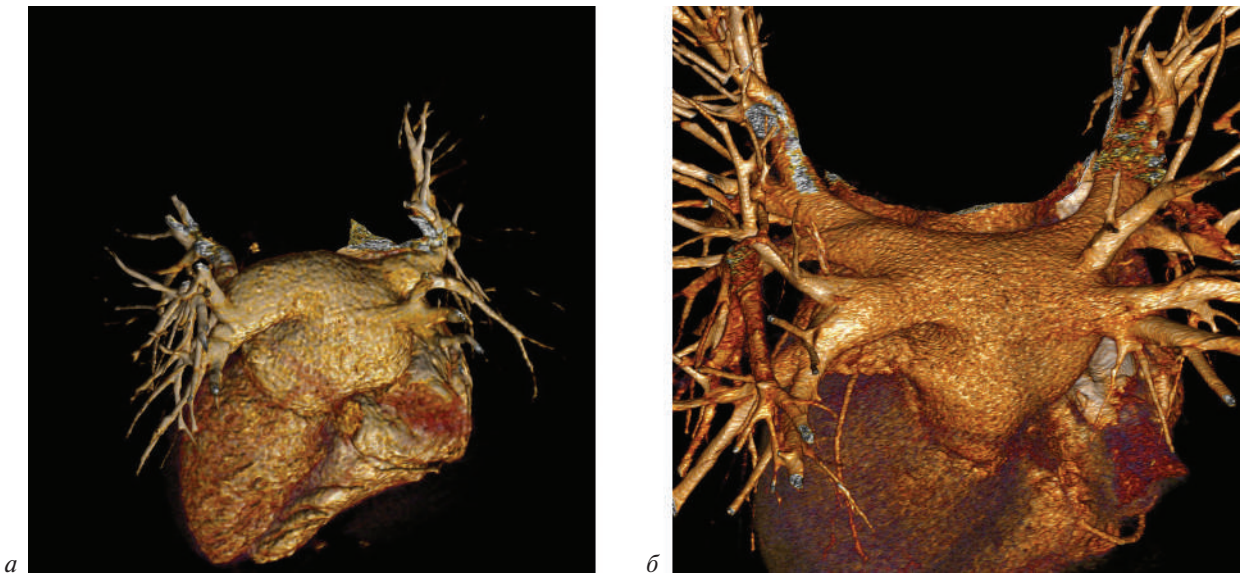

Рис. 1. Варианты анатомии левого предсердия и впадения легочных вен:

а – форма левого предсердия значительно изменена за счет образования крупного коллектора левых вен; *б* – форма левого предсердия обычная, в заднюю стенку впадает дополнительная правая легочная вена

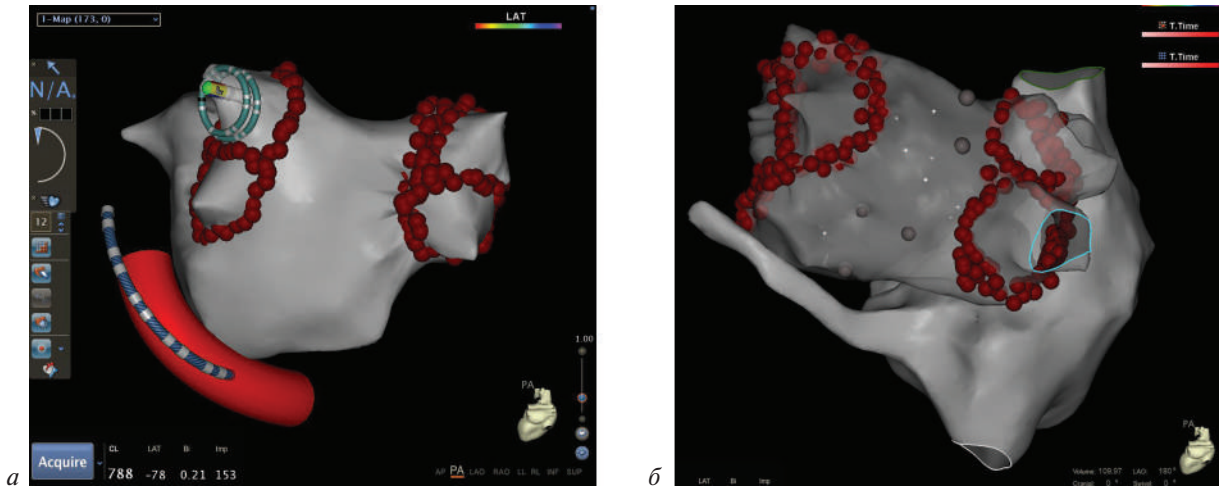

Рис. 2. Циркулярная изоляция устьев легочных вен с помощью навигационной системы CARTO 3 компании Biosense Webster, США (*а*, *б*)

ловием для формирования циркулярной изоляции ЛВ (рис. 2).

Показана возможность выполнения РЧА ФП без использования рентгеноскопии [22, 23]. Эта методика является более сложной, так как отсутствие рентгеноскопической визуализации требует наличия опыта, уверенных мануальных навыков при проведении эндокардиальных электродов в венозном русле и позиционировании их в полостях сердца.

Аблация трепетания предсердий

Во время РЧА ТП ВСЭхоКГ позволяет получить детальную информацию об анатомии кавотрикуспидального перешейка (КТП), положении аблационного катетера и прилегании его к эндокарду, диагностике гемоперикарда [24]. Анатомическими особенностями, которые могут препятствовать формированию трансмуральной блокады КТП, являются толщина миокарда в области кольца трикуспидального и евстахиевого клапанов, наличие углублений и карманов, длина перешейка [25, 26]. ВСЭхоКГ позволяет улучшить результаты катетерной аблации истмусзависимого ТП, уменьшить нагрузку рентгеновским излучением на пациентов и персонал [27, 28].

Одна из основных сложностей при выполнении аблаций без использования рентгеноскопии – катетеризация коронарного синуса, необ-

ходимая для оценки электрофизиологических аспектов аритмии и критериев эффективности процедуры.

Реципрокные тахикардии

В структуре тахикардий, катетерная абляция которых характеризуется высокой эффективностью и безопасностью, значительное место занимает атриовентрикулярная реципрокная тахикардия с участием дополнительных путей проведения, атриовентрикулярная узловая реципрокная тахикардия, желудочковая экстрасистолия (ЖЭ). Обычно абляция этих аритмий выполняется под контролем рентгеноскопии, длительность которой в сложных случаях может достигать 30–40 мин и более. Применение ВСЭхоКГ при абляции этих тахикардий до настоящего времени не изучено и актуально. Использованию ВСЭхоКГ при абляции ЖЭ и желудочковой тахикардии (ЖТ) в мировой литературе посвящены единичные сообщения, касающиеся сложных случаев, таких как ЖЭ из папиллярных мышц, ишемическая левожелудочковая ЖТ [29, 30]. Использование ВСЭхоКГ в этих случаях дало возможность осуществить эффективное и безопасное устранение аритмии.

Диагностика внутрисердечного тромбоза

Еще одна область применения ВСЭхоКГ в аритмологии – диагностика тромбообразования в полостях сердца во время интервенционного вмешательства. Несмотря на то что изначально методика ВСЭхоКГ представлялась менее чувствительной в сравнении с ЧПЭхоКГ в отношении выявления тромбов в левом предсердии перед абляцией ФП, по мере совершенствования методики ВСЭхоКГ она показала бóльшую чувствительность. Различия в чувствительности визуализации связаны с возможностью изменения расположения датчика ВСЭхоКГ. При введении катетера в легочную артерию методика показала 100%-ную визуализацию тромбоза ушка левого предсердия (УЛП). Ушко расположено ближе к легочной артерии, чем пищевод, и между ним и артерией отсутствуют структуры, препятствующие визуализации, таким образом, изображения УЛП при ВСЭхоКГ являются более качественными, чем при ЧПЭхоКГ [31, 32].

Имплантация антиаритмических устройств

В настоящее время методика также внедряется для имплантации антиаритмических устройств, таких как электрокардиостимуляторы и дефибрилляторы [33]. ВСЭхоКГ применяется для контроля проведения и фиксации эндокардиальных электродов в сердце, оценки функции трикуспидального клапана и снижения дозы ионизирующего излучения. Ранее изучалась возможность выполнения этих процедур под контролем трансторакальной эхокардиографии, но она оказалась недостаточно информативной и не обеспечивала адекватной визуализации у большинства пациентов [34].

Заключение

Применение ВСЭхоКГ во время электрофизиологических процедур позволяет повысить безопасность и эффективность выполняемых операций и уменьшить длительность рентгеновского излучения. В то же время использование ВСЭхоКГ требует от специалиста наличия опыта и знаний в ультразвуковой визуализации и диагностике сердца и сосудов.

Возможности применения ВСЭхоКГ при катетерном лечении реципрокных наджелудочковых тахикардий, желудочковых экстрасистолий и тахикардий, изучение возможностей улучшения результатов аблаций, необходимость снижения ионизирующего излучения определяют актуальность дальнейших исследований в области хирургического лечения сложных нарушений ритма сердца.

Конфликт интересов

Конфликт интересов не заявляется.

Библиографический список

1. Ciezynski T. Intracardiac method for the investigation of structure of the heart with the aid of ultrasonics. *Arch. Immunol. Ther. Exp. (Warsz.)* 1960; 8: 551–7 (in Polish).
2. Kossoff G. Diagnostic application of ultrasound in cardiology. *Aust. Radiol.* 1966; 10 (2): 101–6. DOI: 10.1111/j.1440-1673.1966.tb00774.x
3. Chu E., Fitzpatrick A.P., Chin M.C., Sudhir K., Yock P.G., Lesh M.D. Radiofrequency catheter ablation guided by intracardiac echocardiography. *Circulation*. 1994; 89 (3): 1301–5.
4. Kuwahara T. Intracardiac echocardiography in catheter ablation for atrial fibrillation: it is better to see what you are doing? *J. Atr. Fibrillation*. 2015; 7 (6): 1215. DOI: 10.4022/jafib.1215
5. Kautzner J., Peichl P. Intracardiac echocardiography in electrophysiology. *Herzschrittmacher Therapie und Elektrophysiologie*. 2007; 18 (3): 140–6 (in German). DOI: 10.1007/s00399-007-0574-9
6. Calkins H., Reynolds M.R., Spector P., Sondhi M., Xu Y., Martin A. et al. Treatment of atrial fibrillation with antiarrhythmic drugs or radiofrequency ablation: two systematic literature reviews and meta-analyses. *Circulation*. 2009; 2 (4): 349–61. DOI: 10.1161/CIRCEP.108.824789
7. Wilber D.J., Pappone C., Neuzil P., De Paola A., Marchlinski F., Natale A. et al. Comparison of antiarrhythmic drug therapy and radiofrequency catheter ablation in patients with paroxysmal atrial fibrillation: a randomized controlled trial. *JAMA*. 2010; 303 (4): 333–40. DOI: 10.1001/jama.2009.2029

8. Kirchhof P., Benussi S., Kotecha D., Ahlsson A., Atar D., Casadei B. et al. 2016 ECS Guidelines for the management of atrial fibrillation developed in collaboration with EACTS. *Eur. Heart J.* 2016; 37 (38): 2893–962. DOI: 10.1093/eurheartj/ ehw210
9. Сулимов В.А., Голицын С.П., Панченко Е.П., Попов С.В., Ревишвили А.Ш., Шубик Ю.В., Явелов И.С. Диагностика и лечение фибрилляции предсердий. Рекомендации РКО, ВНОА и АССХ. М; 2012.
10. Воробьева В.М. Возможности применения внутрисердечной эхокардиографии в клинической электрофизиологии. *Вестник аритмологии*. 2009; 58: 35–41.
11. Васюков С.С., Кузьменков Д.В. Роль внутрисердечной эхокардиографии в современной электрофизиологической лаборатории. *Российский электронный журнал лучевой диагностики*. 2016; 6 (2): 91–6.
12. Wagner L.K., Eifel P.J., Geise R.A. Potential biological effects following high X-ray dose interventional procedures. *J. Vasc. Interv. Radiol.* 1994; 5 (1): 71–84.
13. Roguin A., Goldstein J., Bar O., Goldstein J.A. Brain and neck tumors among physicians performing interventional procedures. *J. Am. Cardiol.* 2013; 111 (9): 1368–72. DOI: 10.1016/ j.amjcard.2012.12.060
14. Ревишвили А.Ш., Воробьева В.М., Григорьев А.Ю., Александрова С.А. Сравнительная эффективность внутрисердечной и чреспищеводной эхокардиографии, компьютерной томографии легочных вен и левого предсердия – показания и результаты у больных с фибрилляцией предсердий. *Вестник аритмологии*. 2010; 62: 15–20.
15. Santangeli P., Di Biase L., Burkhardt J.D., Horton R., Sanchez J., Bailey S. et al. Transseptal access and atrial fibrillation ablation guided by intracardiac echocardiography in patients with atrial septal closure devices. *Heart Rhythm*. 2011; 8 (11): 1669–75. DOI: 10.1016/j.hrthm.2011.06.023
16. Ревишвили А.Ш., Рзаев Ф.Г., Сопов О.В., Джорджикия Т.Р., Темботова Ж.Х., Воробьева В.М., Александрова С.А. Интервенционное лечение фибрилляции предсердий с использованием внутрисердечной эхокардиографии у пациента после билатеральной миниинвазивной торакоскопической радиочастотной изоляции легочных вен и закрытия открытого овального окна окклюдером “Amplatzer” (клинический случай). *Анналы аритмологии*. 2008; 5 (4): 70–8.
17. Calkins H., Brugada J., Packer D.L., Cappato R., Chen S.A., Crijns H.J. et al. HRS/EHRA/ECAS expert consensus statement on catheter and surgical ablation of atrial fibrillation: recommendations for personnel, policy, procedures and follow-up. A report of the Heart Rhythm Society (HRS) Task Force on Catheter and Surgical Ablation of Atrial Fibrillation developed in partnership with the European Heart Rhythm Association (EHRA) and the European Cardiac Arrhythmia Society (ECAS); in collaboration with the American College of Cardiology (ACC), American Heart Association (AHA), and the Society of Thoracic Surgeons (STS). Endorsed and approved by the governing bodies of the American College of Cardiology, the American Heart Association, the European Cardiac Arrhythmia Society, the European Heart Rhythm Association, the Society of Thoracic Surgeons, and the Heart Rhythm Society. *Europace*. 2007; 9 (6): 335–79. DOI: 10.1093/europace/eum120
18. Pappone C., Augello G., Sala S., Gugliotta F., Vicedomini G., Gulletta S. et al. A randomized trial of circumferential pulmonary vein ablation versus antiarrhythmic drug therapy in paroxysmal atrial fibrillation: the APAF Study. *J. Am. Coll. Cardiol.* 2006; 48 (11): 2340–7. DOI: 10.1016/j.jacc.2006.08.037
19. Issa Z., Miller M.J., Zipes D.P. Clinical arrhythmology and electrophysiology: a companion to Braunwald's Heart Disease. 2nd ed. Philadelphia: Elsevier Saunders; 2012.
20. Huang S., Miller J. Catheter ablation of cardiac arrhythmias. 3rd ed. Philadelphia: Elsevier Saunders; 2014.
21. Biermann J., Bode C., Asbach S. Intracardiac echocardiography during catheter-based ablation of atrial fibrillation. *Cardiol. Res. Pract.* 2012; 2012: ID 921746. DOI: 10.1155/2012/921746
22. Ferguson J.D., Helms A., Mangrum J.M., Mahapatra S., Mason P., Bilchick K. et al. Catheter ablation of atrial fibrillation without fluoroscopy using intracardiac echocardiography and electroanatomic mapping. *Circ. Arrhythm. Electrophysiol.* 2009; 2 (6): 611–9. DOI: 10.1161/CIRCEP.109.872093
23. Reddy V.Y., Morales G., Ahmed H., Neuzil P., Dukkipati S., Kim S. et al. Catheter ablation of atrial fibrillation without the use of fluoroscopy. *Heart Rhythm*. 2010; 7 (11): 1644–53. DOI: 10.1016/j.hrthm.2010.07.011
24. Богачевский А.Н., Богачевская С.А., Бондарь В.Ю., Бшарат Х.А., Неаполитанская Т.Э. Применение внутрисердечной эхокардиографии при радиочастотной катетерной аблации трепетания предсердий. *Вестник аритмологии*. 2015; 81: 22–6.
25. Волков Д.Е., Карпенко Ю.И., Пихл П., Каутцнер Д.Ж. Анатомические особенности кавотрикуспидального истмуса по данным внутрисердечной эхокардиоскопии. *Украинский кардиологический журнал*. 2010; 3: 85–9.
26. Marcos-Alberca P., Sánchez-Quintana D., Cabrera J.A., Farré J., Rubio J.M., de Agustín J.A. et al. Two-dimensional echocardiographic features of the inferior right atrial isthmus: the role of vestibular thickness in catheter ablation of atrial flutter. *Eur. Heart J. Cardiovasc. Imag.* 2014; 15 (1): 32–40. DOI: 10.1093/ehjci/jet112
27. Cabrera J.A., Sánchez-Quintana D., Ho S.Y., Medina A., Anderson R.H. The architecture of the atrial musculature between the orifice of the inferior caval vein and the tricuspid valve: the anatomy of the isthmus. *J. Cardiovasc. Electrophysiol.* 1998; 9 (11): 1186–95.
28. Karanam S. Intracardiac echo imaging guided ablation of cavotricuspid isthmus-dependent atrial flutter. *Journal of Innovations in Cardiac Rhythm Management*. 2014; 6: 1661–7.
29. Perzanowski C. Ablation of ventricular ectopy arising from the anterolateral papillary muscle: utility of intracardiac echocardiography. *Journal of Innovations in Cardiac Rhythm Management*. 2013; 4: 1177–81.
30. Мамчур С.Е., Хоменко Е.А., Бохан Н.С., Мамчур И.Н. Первый в России опыт ультразвукового картирования для аблации постинфарктных желудочковых re-entry тахикардий. *Вестник аритмологии*. 2013; 74: 35–9.
31. Anter E., Silverstein J., Tschabrunn C.M., Shvilkin A., Haffajee C.I., Zimetbaum P.J. et al. Comparison of intracardiac echocardiography and transesophageal echocardiography for imaging of the right and left atrial appendages. *Heart Rhythm*. 2014; 11 (11): 1890–7. DOI: 10.1016/j.hrthm.2014.07.015
32. Nishiyama T., Katsumata Y., Inagawa K., Kimura T., Nishiyama N., Fukumoto K. et al. Visualization of the left atrial appendage by phased-array intracardiac echocardiography from the pulmonary artery in patients with atrial fibrillation. *Europace*. 2015; 17 (4): 546–51. DOI: 10.1093/europace/euu383
33. Кропоткин Е.Б., Иваницкий Э.А., Шляков Д.А., Вырва А.А., Цивковский В.Ю., Аксеновский А.В. и др. Первичная имплантация антиаритмических устройств без использования рентгеноскопии. *Вестник аритмологии*. 2015; 81: 5–9.
34. Богачевский А.Н., Богачевская С.А., Бондарь В.Ю. Имплантация постоянных кардиостимуляторов под ультразвуковым контролем. *Вестник аритмологии*. 2014; 78: 42–6.

References

1. Ciezynski T. Intracardiac method for the investigation of structure of the heart with the aid of ultrasonics. *Arch. Immunol. Ther. Exp. (Warsz.)* 1960; 8: 551–7 (in Polish).
2. Kossoff G. Diagnostic application of ultrasound in cardiology. *Aust. Radiol.* 1966; 10 (2): 101–6. DOI: 10.1111/j.1440-1673.1966.tb00774.x
3. Chu E., Fitzpatrick A.P., Chin M.C., Sudhir K., Yock P.G., Lesh M.D. Radiofrequency catheter ablation guided by intracardiac echocardiography. *Circulation*. 1994; 89 (3): 1301–5.
4. Kuwahara T. Intracardiac echocardiography in catheter ablation for atrial fibrillation: it is better to see what you are doing? *J. Atr. Fibrillation*. 2015; 7 (6): 1215. DOI: 10.4022/jafib.1215
5. Kautzner J., Peichl P. Intracardiac echocardiography in electrophysiology. *Herzschrittmacher Therapie und Elektrophysiologie*. 2007; 18 (3): 140–6 (in German). DOI: 10.1007/s00399-007-0574-9
6. Calkins H., Reynolds M.R., Spector P., Sondhi M., Xu Y., Martin A. et al. Treatment of atrial fibrillation with antiarrhythmic drugs or radiofrequency ablation: two systematic literature reviews and meta-analyses. *Circulation*. 2009; 2 (4): 349–61. DOI: 10.1161/CIRCEP.108.824789

7. Wilber D.J., Pappone C., Neuzil P., De Paola A., Marchlinski F., Natale A. et al. Comparison of antiarrhythmic drug therapy and radiofrequency catheter ablation in patients with paroxysmal atrial fibrillation: a randomized controlled trial. *JAMA*. 2010; 303 (4): 333–40. DOI: 10.1001/jama.2009.2029
8. Kirchhof P., Benussi S., Kotecha D., Ahlsson A., Atar D., Casadei B. et al. 2016 ECS Guidelines for the management of atrial fibrillation developed in collaboration with EACTS. *Eur. Heart J*. 2016; 37 (38): 2893–962. DOI: 10.1093/eurheartj/ehw210
9. Sulimov V.A., Golitsyn S.P., Panchenko E.P., Popov S.V., Revishvili A.Sh., Shubik Yu.V., Yavelov I.S. Diagnosis and treatment of atrial fibrillation. Guidlines of RCS, RSSA, RACVS. Moscow: 2012 (in Russ.).
10. Vorobyeva V.M. Potentialities of intracardiac echocardiography in clinical electrophysiology. *Vestnik Aritmologii*. 2009; 58: 35–41 (in Russ.).
11. Vasjukov S.S., Kuz'menkov D.V. The role of intracardiac echocardiography in modern electrophysiological laboratory. *Rossiyskiy Elektronnyy Zhurnal Luchevoy Diagnostiki*. 2016; 6 (2): 91–6 (in Russ.).
12. Wagner L.K., Eifel P.J., Geise R.A. Potential biological effects following high X-ray dose interventional procedures. *J. Vasc. Interv. Radiol*. 1994; 5 (1): 71–84.
13. Roguin A., Goldstein J., Bar O., Goldstein J.A. Brain and neck tumors among physicians performing interventional procedures. *J. Am. Cardiol*. 2013; 111 (9): 1368–72. DOI: 10.1016/j.amjcard.2012.12.060
14. Revishvili A.Sh., Vorobyeva V.M., Grigoryev A.Yu., Aleksandrova S.A. Comparative effectiveness of intracardiac and transesophageal echocardiography, computed tomography of pulmonary veins, and the left atrium: indications and results in patients with atrial fibrillation. *Vestnik Aritmologii*. 2010; 62: 15–20 (in Russ.).
15. Santangeli P., Di Biase L., Burkhardt J.D., Horton R., Sanchez J., Bailey S. et al. Transseptal access and atrial fibrillation ablation guided by intracardiac echocardiography in patients with atrial septal closure devices. *Heart Rhythm*. 2011; 8 (11): 1669–75. DOI: 10.1016/j.hrthm.2011.06.023
16. Revishvili A.Sh., Rzaev F.G., Sopov O.V., Dzhordzhikiya T.R., Tembotova Zh.Kh., Vorob'eva V.M., Aleksandrova S.A. Interventional treatment of atrial fibrillation using intracardiac echocardiography in a patient after bilateral mini-invasive thoracoscopic radio-frequency isolation of pulmonary veins and open oval window closure using Amplatzer occluder (clinical case). *Annaly Aritmologii*. 2008; 5 (4): 70–8 (in Russ.).
17. Calkins H., Brugada J., Packer D.L., Cappato R., Chen S.A., Crijns H.J. et al. HRS/EHRA/ECAS expert consensus statement on catheter and surgical ablation of atrial fibrillation: recommendations for personnel, policy, procedures and follow-up. A report of the Heart Rhythm Society (HRS) Task Force on Catheter and Surgical Ablation of Atrial Fibrillation developed in partnership with the European Heart Rhythm Association (EHRA) and the European Cardiac Arrhythmia Society (ECAS); in collaboration with the American College of Cardiology (ACC), American Heart Association (AHA), and the Society of Thoracic Surgeons (STS). Endorsed and approved by the governing bodies of the American College of Cardiology, the American Heart Association, the European Cardiac Arrhythmia Society, the European Heart Rhythm Association, the Society of Thoracic Surgeons, and the Heart Rhythm Society. *Europace*. 2007; 9 (6): 335–79. DOI: 10.1093/europace/eum120
18. Pappone C., Augello G., Sala S., Gugliotta F., Vicedomini G., Gulletta S. et al. A randomized trial of circumferential pulmonary vein ablation versus antiarrhythmic drug therapy in paroxysmal atrial fibrillation: the APAF Study. *J. Am. Coll. Cardiol*. 2006; 48 (11): 2340–7. DOI: 10.1016/j.jacc.2006.08.037
19. Issa Z., Miller M.J., Zipes D.P. Clinical arrhythmology and electrophysiology: a companion to Braunwald's Heart Disease. 2nd ed. Philadelphia: Elsevier Saunders; 2012.
20. Huang S., Miller J. Catheter ablation of cardiac arrhythmias. 3rd ed. Philadelphia: Elsevier Saunders; 2014.
21. Biermann J., Bode C., Asbach S. Intracardiac echocardiography during catheter-based ablation of atrial fibrillation. *Cardiol. Res. Pract*. 2012; 2012: ID 921746. DOI: 10.1155/2012/921746
22. Ferguson J.D., Helms A., Mangrum J.M., Mahapatra S., Mason P., Bilchick K. et al. Catheter ablation of atrial fibrillation without fluoroscopy using intracardiac echocardiography and electroanatomic mapping. *Circ. Arrhythm. Electrophysiol*. 2009; 2 (6): 611–9. DOI: 10.1161/CIRCEP.109.872093
23. Reddy V.Y., Morales G., Ahmed H., Neuzil P., Dukkipati S., Kim S. et al. Catheter ablation of atrial fibrillation without the use of fluoroscopy. *Heart Rhythm*. 2010; 7 (11): 1644–53. DOI: 10.1016/j.hrthm.2010.07.011
24. Bogachevsky A.N., Bogachevskaya S.A., Bondar V.Yu., Bsharat Kh.A., Neapolitanskaya T.E. Use of intracardiac echocardiography in radiofrequency catheter ablation of atrial flutter. *Vestnik Aritmologii*. 2015; 81: 22–6 (in Russ.).
25. Volkov D.E., Karpenko Yu.I., Piechl P., Kautzner J. Anatomic features of the cavotricuspidal isthmus revealed by intracardiac echocardioscopy. *Ukrainskiy Kardiologicheskiy Zhurnal*. 2010; 3: 85–9 (in Russ.).
26. Marcos-Alberca P., Sánchez-Quintana D., Cabrera J.A., Farré J., Rubio J.M., de Agustín J.A. et al. Two-dimensional echocardiographic features of the inferior right atrial isthmus: the role of vestibular thickness in catheter ablation of atrial flutter. *Eur. Heart J. Cardiovasc. Imag*. 2014; 15 (1): 32–40. DOI: 10.1093/ehjci/jet112
27. Cabrera J.A., Sánchez-Quintana D., Ho S.Y., Medina A., Anderson R.H. The architecture of the atrial musculature between the orifice of the inferior caval vein and the tricuspid valve: the anatomy of the isthmus. *J. Cardiovasc. Electrophysiol*. 1998; 9 (11): 1186–95.
28. Karanam S. Intracardiac echo imaging guided ablation of cavotricuspid isthmus-dependent atrial flutter. *Journal of Innovations in Cardiac Rhythm Management*. 2014; 6: 1661–7.
29. Perzanowski C. Ablation of ventricular ectopy arising from the anterolateral papillary muscle: utility of intracardiac echocardiography. *Journal of Innovations in Cardiac Rhythm Management*. 2013; 4: 1177–81.
30. Mamchur S.E., Khomenko E.A., Bokhan N.S., Mamchur I.N. Ultrasound mapping for ablation of post-infarction ventricular re-entry tachycardia: first experience in Russia. *Vestnik Aritmologii*. 2013; 74: 35–9 (in Russ.).
31. Anter E., Silverstein J., Tschabrunn C.M., Shvilkin A., Haffajee C.I., Zimetbaum P.J. et al. Comparison of intracardiac echocardiography and transesophageal echocardiography for imaging of the right and left atrial appendages. *Heart Rhythm*. 2014; 11 (11): 1890–7. DOI: 10.1016/ j.hrthm.2014.07.015
32. Nishiyama T., Katsumata Y., Inagawa K., Kimura T., Nishiyama N., Fukumoto K. et al. Visualization of the left atrial appendage by phased-array intracardiac echocardiography from the pulmonary artery in patients with atrial fibrillation. *Europace*. 2015; 17 (4): 546–51. DOI: 10.1093/europace/euu383
33. Kropotkin E.B., Ivanitskiy E.A., Shlyakov D.A., Vyrva A.A., Tsivkovskiy V.Yu., Aksenovskiy A.V. et al. Primary implantation of antiarrhythmic devices without use of fluoroscopy. *Vestnik Aritmologii*. 2015; 81: 5–9 (in Russ.).
34. Bogachevsky A.N., Bogachevskaya S.A., Bondar V.Yu. Ultrasound-guided permanent pacemaker implantation. *Vestnik Aritmologii*. 2014; 78: 42–6 (in Russ.).

Поступила 06.04.2017
Принята к печати 19.04.2017

© А.Х. МЕЛИКУЛОВ, А.А. САПАРБАЕВ, 2017

© АННАЛЫ АРИТМОЛОГИИ, 2017

УДК 616.12-089.844:616.12-008.318.
DOI: 10.15275/annaritmol.2017.2.6

СТРУКТУРНОЕ И ФУНКЦИОНАЛЬНОЕ РЕМОДЕЛИРОВАНИЕ СЕРДЦА ПРИ ТИПИЧНОМ ТРЕПЕТАНИИ ПРЕДСЕРДИЙ

Тип статьи: обзорная статья

А.Х. Меликулов, А.А. Сапарбаев

ФГБУ «Национальный научно-практический центр сердечно-сосудистой хирургии им. А.Н. Бакулева» (директор – академик РАН и РАМН Л.А. Бокерия) Минздрава России, Рублевское ш., 135, Москва, 121552, Российская Федерация

Меликулов Азиз Холмурадович, доктор мед. наук, руководитель лаборатории
Сапарбаев Айдин Акматбекович, аспирант, E-mail: Aidin.saparbaev@gmail.com

Типичное трепетание предсердий — одно из наиболее часто встречаемых нарушений ритма сердца. По данным электрокардиографии, трепетание предсердий является регулярной тахикардией с длительностью цикла менее 250 мс, при которой отсутствует изоэлектрическая линия между волнами F. При типичном трепетании предсердий на электрокардиограмме регистрируются непрерывные F-волны в отведениях II, III и aVF с переходящими непосредственно друг в друга отрицательной и положительной фазами. Высокая встречаемость данной аритмии и делает ее актуальным разделом аритмологии.

На данный момент о типичном трепетании предсердий известно довольно много, проведено большое количество различных исследований, изучены причины, патогенез и эффективные методы лечения этого заболевания. Клинические исследования достоверно доказали, что катетерная аблация кавотрикуспидального истмуса в 90% случаев эффективна при данной аритмии, а эффективность повторной катетерной аблации при рецидиве увеличивается до 100%, поэтому катетерная аблация безусловно считается методом выбора при лечении трепетания предсердий. Однако на сегодняшний день было проведено мало исследований по изучению структурно-функционального ремоделирования сердца при типичном трепетании предсердий. Актуальность данного вопроса сохраняется и по сей день, что подтверждается небольшим количеством исследований, существующих на эту тему.

Мы провели детальный обзор отечественной и зарубежной литературы с целью более глубокого изучения данной проблемы. В результате найдено несколько статей, в которых четко описано структурно-функциональное ремоделирование сердца. Авторы детально демонстрируют, что при длительно протекающем типичном трепетании предсердий происходит увеличение объемов камер сердца (в частности, объемов предсердий), возникает недостаточность митрального и трикуспидального клапанов, снижается фракция выброса правого и левого желудочков, а также предсердий, изменяется геометрия сердца. Кроме того, длительно протекающее трепетание предсердий приводит к структурно-функциональному ремоделированию левого предсердия, что может стать предиктором фибрилляции предсердий. Данный показатель нельзя оставить без внимания, так как трепетание предсердий в 25–30% случаев сопровождается фибрилляцией предсердий и может иметь более тяжелую симптоматику, которая обусловлена высокой частотой проведения на желудочки. Также важным моментом является то, что при наблюдении отдаленных результатов после катетерной аблации с помощью современных методов исследования отмечается положительная динамика и наступает обратное ремоделирование морфометрических и функциональных показателей сердца.

Ключевые слова: трепетание предсердий; ремоделирование сердца; кавотрикуспидальный истмус; катетерная аблация.

STRUCTURAL AND FUNCTIONAL HEART REMODELING IN TYPICAL ATRIAL FLUTTER

A.Kh. Melikulov, A.A. Saparbaev

Bakoulev National Scientific and Practical Center for Cardiovascular Surgery, Rublevskoe shosse, 135, Moscow, 121552, Russian Federation

Melikulov Aziz Kholmuradovich, MD, PhD, DSc, Head of Laboratory
Saparbaev Aydin Akmatbekovich, MD, Postgraduate, E-mail: Aidin.saparbaev@gmail.com

Typical atrial flutter is one of the most prevalent heart arrhythmias and manifests as a regular tachycardia with cycle length less than 250 ms without an isoline between F waves. Typical atrial flutter is characterized by F waves with positive and negative phases of activation on electrocardiogram in II, III and aVF leads. The management of atrial flutter remains challenging.

There is enough data on typical atrial flutter including etiology, pathogenesis and treatment modalities. Clinical trials showed that catheter ablation of cavotricuspid isthmus has 90% efficacy, and redo procedures increase the total rate up to 100%. Catheter ablation is considered to be the treatment of choice for atrial flutter.

Nowadays there is insufficient data on structural and functional cardiac remodeling in typical atrial flutter. We performed in-depth analysis of modern trials published in Russia and abroad. As a result, we found a few articles with detailed information on structural and functional remodeling. The studies showed that in patients with persistent typical atrial flutter there is an increase of cardiac chamber volumes (atrial volumes), insufficiency of mitral and tricuspid valves, decrease of ejection fraction of right and left ventricles, atrial ejection fraction and changes in heart geometry.

Persistent typical atrial flutter also results in structural and functional remodeling of the left atrium, that predisposes to atrial fibrillation, which is frequently associated with typical atrial flutter. In 25–30% of cases both arrhythmias are present, and they worsen signs and symptoms. Modern imaging technologies showed that after catheter ablation of typical atrial flutter there is reverse remodeling of structural and functional parameters of the heart.

Keywords: atrial flutter; cardiac remodeling; cavotricuspid isthmus; catheter ablation.

Введение

Типичное истмусзависимое трепетание предсердий (ТП) встречается наиболее часто среди предсердных макрориентри тахикардий. Трепетание предсердий отмечается в 15 случаях из 100 больных с нарушением ритма сердца. По данным рандомизированного исследования MESA, из 58 820 кардиологических пациентов ТП обнаружено у 181 больного. Распространенность ТП в среднем составляет 88 на 100 тыс. населения, 5 случаев на 100 тыс. в возрасте до 50 лет и около 600 случаев на 100 тыс. в возрасте старше 80 лет [1]. По данным электрокардиографии ТП является регулярной тахикардией с длительностью цикла менее 250 мс, в которой отсутствует изоэлектрическая линия между волнами *F*. При типичном ТП на электрокардиограмме регистрируются непрерывные *F*-волны в отведениях II, III, aVF с переходящими непосредственно друг в друга отрицательной и положительной фазами [2].

По данным эндокардиального картирования последовательности активации и захвата тахикардии, методов неконтактного и электроанатомического трехмерного картирования, M.M. Scheinman et al. в 2004 г. предложили новую классификацию ТП:

1. Правопредсердное ТП:

а) истмусзависимое ТП:

– типичное ТП с возбуждением против часовой стрелки,

– реверсивное типичное ТП по часовой стрелке,

– нижнепетлевой риентри (вокруг нижней полой вены),

– двухволновой риентри,

– внутриперешеечный риентри (внутри кавотрикуспидального истмуса);

б) неистмусзависимое ТП:

– хирургическое (послеоперационное, вокруг линии повреждения),

– верхнепетлевой риентри,

– правопредсердный макрориентри.

2. Левопредсердное ТП:

– вокруг кольца митрального клапана,

– вокруг легочных вен/рубцов,

– левостороннее септальное,

– послеоперационное/постаблационное [3].

Типичное трепетание предсердий с возбуждением против часовой стрелки встречается в 90% случаев всех ТП [4].

Механизм типичного трепетания предсердий

Типичное ТП является макрориентри тахикардией в правом предсердии с циркуляцией возбуждения вокруг центрального барьера, который сформирован верхней и нижней полыми венами и пограничным гребнем правого предсердия. При типичном ТП круг риентри захватывает межпредсердную перегородку (МПП), которая активируется снизу вверх, свободную стенку правого предсердия, которая активируется сверху вниз, и участок замедленного проведения, который располагается между устьем нижней полой вены (НПВ), фиброзным кольцом трикуспидального клапана (ТК), устьем коронарного синуса (КС) и нижнесептальной частью правого предсердия (ПП). Заднебоковая граница образована участком между заднебоковой частью НПВ с ПП и фиброзным кольцом ТК – нижний перешеек. Срединная граница является участком между устьем КС и фиброзным кольцом ТК – септальный перешеек. Нижнюю границу образует фиброзное кольцо ТК, а левое предсердие активируется пассивно [5–7]. В целом данный участок называется кавотрикуспидальным истмусом (КТИ). Электрофизиологические данные указывают на то, что он содержит в себе зону замедленного проведения и играет критическую роль в поддержании ТП [8].

Анатомия правого предсердия

Во время эмбриогенеза к 22-му дню гестации сердечная трубка состоит из четырех отделов, каждый из которых к концу гестации должен соответствовать определенной структуре, и в конце развития сердечная трубка изгибается, образуя четыре камеры [9].

Правое предсердие имеет форму неправильного куба. Расширенная часть предсердия является местом впадения верхней полой вены (ВПВ) и НПВ. Более суженная часть кпереди переходит в ушко ПП. На наружной поверхности расширенная и суженная части разделены пограничной бороздой, которая берет начало под НПВ и заканчивается впереди ВПВ. Правое ушко в виде уплощенного конуса направлено в сторону легочного ствола.

Полость ПП образована следующими стенками: латеральная (наружная), медиальная (внутренняя), которая является общей с левым предсердием, задняя, передняя и верхняя. Нижней стенки нет, так как ниже находится трикуспидальный клапан, отделяющий правый желудочек от правого предсердия. Задняя стенка имеет гладкую мускулатуру. Передняя стенка содержит горизонтальные мышечные мостики – гребенчатые мышцы. Медиальная стенка образует МПП. В полость ПП впадают ВПВ, НПВ, КС и мелкие собственные вены ПП (тибезиевы вены). ВПВ открывается в области границы верхней и передней стенок ПП, НПВ – в области нижней границы правого предсердия, там же открывается устье КС. На МПП имеется овальная ямка, которая ограничена лимбом. От нижнего края устья НПВ к краю овальной ямки тянется серповидная складка – клапан НПВ (рудиментарная структура, евстахиев клапан). Чуть ниже этого клапана в полость ПП открывается устье КС, клапан КС закрывает вход и не дает возможности обратного тока крови. Эти клапаны соединяются между собой евстахиевым гребнем. Лимб овальной ямки соединяется с сухожилием Тодаро, которое связывает евстахиевый клапан с центральным фиброзным телом в виде фиброзного расширения мембранозной части межжелудочковой перегородки (МЖП). Далее оно разделяет овальную ямку и устье КС. Сухожилие Тодаро считается ориентиром для определения места атриовентрикулярного узла и является верхней границей треугольника Коха, в котором находится атриовентрикулярный узел. Также границами треугольника Коха являются: атриовентрикулярная борозда снизу, устье коронарного синуса сзади [10, 11].

Кавотрикуспидальный истмус

Нижний перешеек состоит из трех частей: передняя прилегает к фиброзному кольцу и имеет гладкую поверхность, средняя имеет трабекулярную поверхность, и задняя часть граничит с клапаном НПВ. КТИ является мишенью для интервенционных кардиологов во время проведения радиочастотной аблации (РЧА) при лечении ТП [12, 13] (рис. 1).

J.A. Cabrera et al. провели одно из первых исследований морфометрических данных нижнего перешейка. Они сравнили ангиографические картины ПП у пациентов с ТП и в группе контроля. При ангиографическом исследовании ПП можно увидеть, что средний и задний перешейки вместе образуют мешковидную выемку

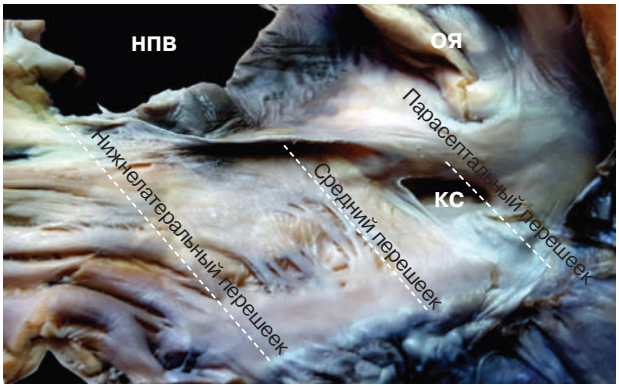

Рис. 1. Анатомическая картина кавотрикуспидального истмуса.

НПВ – нижняя полая вена; ОЯ – овальная ямка; КС – коронарный синус

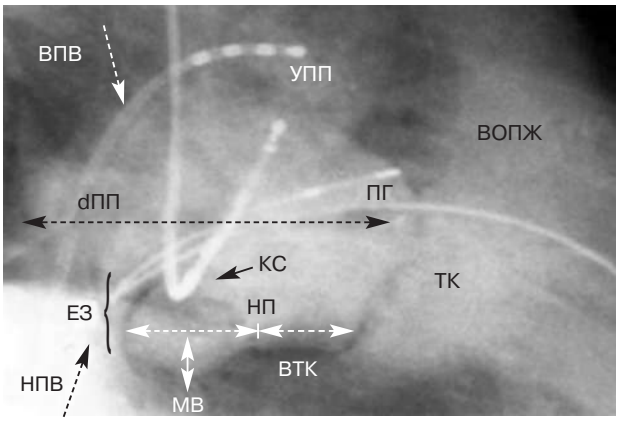

Рис. 2. Ангиограмма правого предсердия:

ВПВ – верхняя полая вена; НПВ – нижняя полая вена; ЕЗ – евстахиева заслонка; УПП – ушко правого предсердия; ВОПЖ – выводной отдел правого желудочка; ТК – трикуспидальный клапан; КС – коронарный синус; dПП – диаметр правого предсердия; ПГ – область пучка Гиса; НП – нижний перешеек; МВ – мешковидная выемка; ВТК – вестибюль трикуспидального клапана

(рис. 2). Глубина мешковидной выемки в среднем составляет 0,5–8,0 мм. В исследовании в двух группах длина перешейка отличалась: 28 ± 6 и 37 ± 8 мм, $p < 0{,}001$. Также было доказано, что у пациентов с типичным ТП диаметр ПП значительно увеличен по сравнению с группой контроля (57,6 ± 9,0 и 48,5 ± 6,0 мм соответственно, $p < 0{,}001$) [14].

Большое значение имеют морфометрические данные ПП. М.В. Диденко и др. провели исследование на 84 препаратах сердца. Размеры ПП составили: передне-задний размер (длинник) – 159,9 ± 6,5 мм, верхне-нижний размер на уровне ТК – 93,9 ± 3,3 мм, верхне-нижний размер – 49,3 ± 2,6 мм, поперечный размер – 40,6 ± 2,5 мм [15].

Лечение трепетания предсердий

Неотложная помощь при ТП зависит от состояния гемодинамических показателей. При нарастании застойной сердечной недостаточности или при выраженном сосудистом коллапсе рекомендована экстренная синхронизированная кардиоверсия. Медикаментозная терапия лучше всего подходит пациентам с ТП без изменения гемодинамических показателей и чаще используется для контроля частоты. Для больных с ТП, протекающим более 48 ч, перед проведением медикаментозной или электрической кардиоверсии показана антикоагулянтная терапия. После восстановления синусового ритма, как правило, постоянная антиаритмическая терапия не требуется [16]. Методом выбора при лечении ТП является катетерная абляция КТИ, которая может навсегда избавить от приступов аритмии [17]. Методика РЧА при типичном ТП заключается в нанесении радиочастотных (возможно использование криоблации) аппликаций в области КТИ [18]. Положительным результатом катетерной абляции считается достижение двунаправленного блока проведения в КТИ. Для оценки двунаправленного блока применяются следующие методы: 1) оценка последовательности предсердной активации при предсердной стимуляции; 2) оценка времени проведения по КТИ; 3) регистрация двойных потенциалов (double spikes) на электрограмме; 4) оценка монополярной конфигурации электрограммы; 5) дифференциальная стимуляция; 6) 3D-картирование; 7) комбинированная методика определения проведения в КТИ [19]. Эффективность РЧА КТИ при типичном ТП доказана в рандомизированном исследовании, которое провели A. Natale et al. В исследование был включен 61 пациент с типичной формой ТП, катетерную абляцию КТИ выполняли у 31 больного, остальным проводили антиаритмическую терапию. Отдаленные результаты через 12 мес показали, что у пациентов, перенесших катетерную абляцию КТИ, рецидив ТП наблюдался в 20% случаев, тогда как у больных, принимавших антиаритмическую терапию, – в 64% случаев. Эффективность повторной абляции при рецидиве достигает 90–100% [20, 21].

Связь трепетания предсердий с синдромом слабости синусного узла

Длительно протекающее ТП нарушает нормальную деятельность синусного узла. После

проведения катетерной аблации постоянной формы ТП (продолжительность 8±11 мес) отмечается увеличение корригированного времени восстановления функции синусного узла (КВВФСУ). У 35 исследуемых после РЧА КТИ КВВФСУ сразу после операции составляло 1204±671 мс. При наблюдении через 3 мес отмечалось восстановление КВВФСУ – 834±380 мс ($p<0,001$). В группе контроля, состоявшей из 11 пациентов с имплантированными электрокардиостимуляторами по поводу синдрома слабости синусного узла, никаких изменений не наблюдалось. Данное исследование показывает, что длительно протекающая постоянная форма типичного ТП приводит к угнетению функции синусного узла, которое является обратимым [22].

Связь трепетания предсердий с фибрилляцией предсердий

Структурные изменения могут поддерживать фибрилляцию предсердий, которая часто сопровождает ТП.

U. Celikyurt et al. провели исследование 364 пациентов, которые были разделены на две группы: в 1-ю группу вошли 230 больных только с ТП, во 2-ю группу – 134 пациента с ТП и задокументированными приступами ФП. Все участники исследования перенесли катетерную аблацию КТИ. При наблюдении за отдаленными результатами в период 22±20 мес у 163 (71%) больных из группы ТП и у 67 (50%) пациентов из группы ТП и ФП не было зафиксировано приступов ФП. Однако пароксизмы ФП развивались у 51 (22%) больного 1-й группы и у 57 (43%) пациентов 2-й группы ($p<0,001$). В 1-й группе (ТП без приступов ФП) единственным предиктором ФП было увеличение размеров левого предсердия (ОР 1,058, 95% ДИ 1,011–1,108, $p=0,016$) [23]. В крупный метаанализ, объединивший 4 проспективных и 6 ретроспективных исследований, вошли 1299 пациентов, перенесших катетерную аблацию КТИ. У 407 (31%) из них наблюдались пароксизмы ФП во время аблации. При отдаленном наблюдении в средний период 23,0±7,6 мес приступы ФП отмечались у 29% больных (среди них у 47% приступ ФП произошел во время аблации и у 21% приступов ФП не было индуцировано). Отношение рисков (ОР) развития ФП после катетерной аблации КТИ у пациентов с пароксизмами ФП для всех исследований в целом составило 3,72, 95% ДИ 2,83–4,89 (для проспективных исследований – ОР 5,52, 95% ДИ 3,23–9,41; для ретроспективных – ОР 3,23, 95% ДИ 2,35–4,45)] [24].

Структурно-функциональное ремоделирование сердца при трепетании предсердий

В 2004 г. A. Da Costa et al. провели исследование, включившее 52 пациента с типичным ТП и показавшее, что при типичном ТП наступает структурно-функциональное ремоделирование сердца. В исследовании участвовали 35 больных с хроническим ТП и 17 пациентов с пароксизмальной формой ТП. В частности, было отмечено, что при хроническом типе ТП наступают более значительные структурно-функциональные и электрофизиологические изменения, чем при пароксизмальной форме: площадь правого и левого предсердий составила 24,5±5,0 против 13±2 см^2 ($p<0,0001$) и 23±5 против 16±3 см^2 ($p<0,0001$) соответственно, конечный систолический и конечный диастолический объем – 50±25 против 32±13 см^3 ($p=0,0084$) и 112±40 против 85±25 см^3 ($p=0,01$) соответственно. Электрофизиологические данные показали, что при хронической форме ТП скорость проведения импульса против часовой стрелки в нижнем перешейке медленнее, чем при пароксизмальной: Н4 – 1,19±0,40 против 1,89±1,00 м/с ($p=0,0051$), Н3 – 1,14±0,40 против 1,6±0,7 м/с ($p=0,0015$), Н2 – 1,16±0,40 против 1,5±0,5 м/с ($p<0,0056$), Н1 – 1,2±0,4 против 1,5±0,4 м/с ($p=0,03$) (где Н1 – 1–2-я пары дистальных полюсов 12-полюсного электрода в пограничном гребне, Н2 – 3–4-я пары, Н3 – 5–6-я пары, Н4 – 7–8-я пары). Длина септального и нижнего перешейков при хроническом ТП больше, чем при пароксизмальной форме: длина септального перешейка составила 21±3 против 13±2 мм ($p<0,0001$), длина нижнего перешейка – 39±6 против 23±5 мм ($p<0,0001$) [25].

В исследование J.V. Wylie et al. в 2008 г. были включены 33 пациента с пароксизмальной и персистирующей формами ФП, которым провели изоляцию легочных вен. Дополнительно 20 из них выполнялась катетерная аблация КТИ, так как было индуцировано типичное ТП. Всем больным до и после катетерной аблации проводили магнитно-резонансную томографию (МРТ). В данном исследовании также оценивали, насколько рубец, оставшийся после аблации в левом предсердии, повлияет на его функцию. Результаты через 30–60 сут показали, что средний конечный систоличе-

кий объем ЛП снизился с 120 ± 32 до 102 ± 25 мл ($p < 0{,}001$), диастолический объем ЛП – с 89 ± 27 до 80 ± 2 мл ($p < 0{,}001$), конечный диастолический объем ЛП – с 62 ± 23 до 58 ± 19 мл ($p = 0{,}22$). При этом фракция выброса ЛП снизилась с 31 ± 10 до 27 ± 8% ($p < 0{,}005$). Уменьшение фракции выброса могло быть связано с рубцовой тканью в ЛП после радиочастотной аблации. Средний конечный систолический объем ПП снизился с 101 ± 44 до 91 ± 38 мл ($p = 0{,}018$), диастолический объем ПП – с 85 ± 37 до 78 ± 30 мл ($p = 0{,}004$), конечный диастолической объем ПП – с 60 ± 30 до 51 ± 22 мл ($p < 0{,}001$). В отличие от ЛП, фракция выброса ПП выросла с 29 ± 12 до 35 ± 11% ($p = 0{,}008$), что связано с меньшим объемом повреждения от аблации. Изменения фракции выброса и ударного объема левого желудочка были незначительными [26].

В 2010 г. M. Ozgun et al. провели исследование, цель которого заключалась в изучении структурных изменений в правом предсердии при типичном ТП и обратного ремоделирования предсердий после катетерной аблации правого перешейка при истмусзависимом ТП. В исследование вошли 14 пациентов (2 женщины и 12 мужчин), возраст которых варьировался в пределах 59 ± 9 лет. Всем больным была проведена МРТ за день до катетерной аблации КТИ. Контрольное исследование проводили через 80 ± 175 сут. Объемы правого предсердия высчитывали по методу Симпсона. Кроме того, изучили изменения размеров правого перешейка. Всем пациентам выполняли стандартную катетерную аблацию КТИ 8-миллиметровым катетером до достижения двунаправленной блокады. При сравнении исходных параметров и параметров после аблации отмечено снижение объема правого предсердия на 64%. Максимальный объем правого предсердия уменьшился на 13% ($p = 0{,}02$), минимальный объем также снизился на 22% ($p = 0{,}01$). Ударный объем и фракция выброса претерпели незначительные изменения ($p = 0{,}4$ и $p = 0{,}2$ соответственно). Максимальная длина КТИ уменьшилась на 19%, а минимальная длина – на 24%. Таким образом, измерения параметров ПП до и после РЧА составили: максимальный объем – 148 ± 49 и 131 ± 42 мл соответственно, минимальный объем – 111 ± 43 и 91 ± 31 мл, ударный объем – 38 ± 21 и 40 ± 22 мл, фракция выброса – 26 ± 14 и 31 ± 10%. Максимальная длина КТИ до и после РЧА составила 35 ± 8 и 29 ± 9 мм соответственно, минимальная – 22 ± 7 и 18 ± ± 6 мм. Таким образом, авторы продемонстрировали, что при типичном ТП наступают структурные изменения правого предсердия и успешная катетерная аблация КТИ не только позволяет избавиться от ТП, но и приводит к обратному ремоделированию правого предсердия [27].

Оба приведенных выше исследования заслуживают особого внимания, так как они проводились с использованием МРТ, которая дает более объективную информацию.

В России в 2011 г. М.С. Рыбаченко и др. провели исследование с участием 86 пациентов, которые были разделены на две группы. В 1-ю группу вошли 48 больных с пароксизмальной формой типичного ТП, во 2-ю группу – 18 пациентов с постоянной формой типичного ТП. В группу контроля были включены 20 здоровых добровольцев, не имеющих патологии со стороны сердечно-сосудистой системы. Всем пациентам из 1-й и 2-й групп провели стандартную РЧА КТИ и наблюдали их в течение 2, 6 и 12 мес. Основным методом исследования была трансторакальная эхокардиография (ЭхоКГ), с помощью которой авторы дали динамическую оценку морфофункциональному состоянию сердца. На ЭхоКГ измеряли конечный диастолический размер (КДР) левого желудочка (ЛЖ), конечный систолический размер (КСР) ЛЖ, конечные диастолический и систолический объемы (КДО, КСО), фракцию выброса (ФВ) ЛЖ, КДР правого желудочка (ПЖ), размер ЛП и систолодиастолическое укорочение (СДУ). Исследование показало, что при типичном ТП у пациентов снижаются показатели сократительной функции миокарда, при этом не было принципиальных различий в зависимости от типа аритмии. Эффективность РЧА составила 89,4%, после повторной процедуры у больных с рецидивом ТП удалось добиться 100%-го эффекта. Показатели морфофункционального состояния сердца после РЧА КТИ достоверно изменились в положительную сторону независимо от типа аритмии.

У пациентов с пароксизмальной формой типичного ТП показатели до и после РЧА составили: КДР ЛЖ – 5,9 ± 0,7 и 5,3 ± 0,7 см соответственно, КСР ЛЖ – 4,1 ± 0,8 и 3,4 ± 0,6 см, КДО ЛЖ – 178,2 ± 45,9 и 131,06 ± 30,09 мл, КСО ЛЖ – 82,7 ± 26,7 и 49,6 ± 18,7 мл, ФВ ЛЖ – 55,5 ± 11,1 и 63,6 ± 8,3%, СДУ ЛЖ – 30,8 ± 6,6 и 34,0 ± 5,7%, КДР ПЖ – 2,8 ± 0,3 и 2,6 ± 0,4 см, размер ЛП – 4,2 ± 0,5 и 3,7 ± 0,5 см ($p > 0{,}05$).

У больных с хронической формой типичного ТП показатели до и после РЧА составили: КДР ЛЖ – 6,0±1,1 и 5,3±0,8 см соответственно, КСР ЛЖ – 4,2±0,9 и 3,5±0,6 см, КДО ЛЖ – 181,1±35,7 и 138,4±37,2 мл, КСО ЛЖ – 84,2±16,4 и 50,9±20,3 мл, ФВ ЛЖ – 52,1±5,6 и 63,9±9,4%, СДУ ЛЖ – 28,8±5,2 и 32,1±8,7%, КДР ПЖ – 2,8±0,4 и 2,6±0,4 см, размер ЛП – 4,1±0,8 и 3,7±0,5 см ($p>0,05$).

Полученные результаты были максимально близки к показателям в группе контроля, идентичных цифр, вероятно, можно было бы достичь при более длительном наблюдении, но даже эти результаты показывают, что ТП, независимо от типа, приводит к структурно-функциональным изменениям не только предсердий, но и всего сердца [28].

В 2012 г. C. Medi et al. сравнили структурно-функциональные и электрофизиологические изменения в правом предсердии у пациентов с типичным ТП и с ФП. Базовые показатели при ФП и при ТП составили: площадь ПП – 19±2 и 23±4 см^2 соответственно ($p=0,1$), объем ПП – 107±23 и 135±27 мл ($p=0,09$), диаметр ЛП – 44±7 и 50±5 мм ($p=0,1$), КДР ЛЖ – 50±5 и 52±7 мм ($p=0,7$), КСР ЛЖ – 32±6 и 35±8 мм ($p=0,2$), ФВ ЛЖ – 59±7 и 55±7% ($p=0,6$), размер МЖП – 10±2 и 11±1 мм ($p=0,3$). Очевидно, что при ТП развиваются более выраженные структурно-функциональные изменения сердца. Кроме структурно-функционального ремоделирования отмечается и электрофизиологическое ремоделирование, которое проявляется более выраженным замедлением проводимости и коротким рефрактерным периодом. Перечисленные электрофизиологические изменения способствуют стабилизации и хронизации ТП [29].

В том же году J. García-Seara et al. изучили структурные и функциональные изменения сердца до и после катетерной аблации КТИ у пациентов с типичным ТП. В исследование были включены 95 больных с типичным ТП, результаты оценивались у 89 исследуемых (6 пациентов умерли: некардиальная смерть у 5 больных, у 1 пациента зарегистрирована тромбоэмболия легочной артерии) через 12 мес после проведения РЧА КТИ. Основным методом исследования была двухмерная эхокардиография. Из сопутствующих заболеваний у 38% пациентов была гипертоническая болезнь, у 45% в анамнезе были зарегистрированы пароксизмы ФП, у 25% фракция выброса левого желудочка составляла менее 50%, у 22% не было обнаружено никаких структурных заболеваний сердца. Результаты показали значительные структурные и функциональные изменения сердца и высокую эффективность РЧА. Всего у 13 больных был выявлен рецидив ТП в течение 1-летнего наблюдения. Двенадцати пациентам была проведена повторная аблация, 1 больному – электрическая кардиоверсия. В 24% случаев наблюдались пароксизмы ФП. В течение 1 года у 82 (92%) пациентов отмечен синусовый ритм, у 7 (8%) больных – ФП [30].

Результаты исследования представлены в таблице. Обращают на себя внимание значительное увеличение площади ПП и ЛП, а также снижение фракции выброса ПП. Среднее значение ФВ ЛЖ составило 55%, при этом размеры ЛЖ находились в пределах нормы. У 28% пациентов наблюдалась дилатация ПЖ. У 80% больных была диагностирована диастолическая дисфункция с преобладающей рестриктивной формой. Около 58% пациентов страдали трикуспидальной недостаточностью, и у большинства из них (72%) наблюдалась регургитация I степени. В 20% случаев отмечена легочная гипертензия, в 67% – митральная недостаточность с легкой регургитацией (I степень, 73%). В последующем наблюдении через 1 год выявлены статистически значимые изменения по площади ПП и ЛП, а также по КДР и КСР. Значительно улучшились ФВ ПП и ФВ ЛЖ. У большинства (66%) пациентов в течение периода наблюдения по-прежнему сохранялась диастолическая дисфункция, которая приобрела преимущественно релаксационную форму изменения. Трикуспидальная недостаточность также осталась у 58% больных, но отмечено значительное снижение недостаточности ТК. Митральная недостаточность наблюдалась у 52% пациентов, из них 85% – с регургитацией I степени. Также отмечено ремоделирование ПЖ – снизилось количество больных с дилатацией ПЖ: исходно 25 (28%) случаев и 14 (16%) случаев после 1 года наблюдения. Число пациентов с легочной гипертензией сократилось с 18 (20%) до 9 (10%). У больных с персистирующим ТП наблюдались более высокие исходные значения площади ПП, чем у пациентов с пароксизмальной формой ТП, но эти различия статистически не значимы. Авторы исследования пришли к заключению, что катетерная аблация КТИ при типичном ТП приводит не только к обратному структурному ремоделированию сердца, но и к функциональ-

Структурные и функциональные изменения сердца до и после катетерной аблации кавотрикуспидального истмуса у пациентов с типичным трепетанием предсердий (*n* = 89) [30]

Параметр	Исходное значение	Значение через 12 мес	*p*
Диастолическая площадь правого предсердия, см^2	23,0 ± 5,6	19,2 ± 4,9	< 0,01
Систолическая площадь правого предсердия, см^2	16,9 ± 4,9	12,6 ± 4,1	< 0,01
Фракция выброса правого предсердия, %	0,29 ± 0,11	0,45 ± 0,1	< 0,01
Площадь левого предсердия, см^2	23,9 ± 5,2	22,0 ± 5,4	< 0,04
Размер левого предсердия, см	4,57 ± 0,70	4,53 ± 0,60	< 0,36
Фракция выброса левого желудочка, %	55,8 ± 14,2	64,3 ± 8,7	< 0,01
Частота сердечных сокращений, уд/мин	70,6 ± 13,9	62,0 ± 11,6	< 0,07
Диастолическая функция, *n* (%)			–
нормальная	16 (18)	23 (25,8)	
ненормальная	71 (79,8)	59 (66,3)	
нечеткая	2 (2,2)	7 (7,9)	
Измененная диастолическая функция, *n* (%)			< 0,01
I степень	15 (21,1)	48 (81,4)	
II степень	13 (18,3)	6 (10,2)	
III степень	43 (60,6)	5 (8,4)	
Дилатация правого желудочка, *n* (%)	25 (28)	14 (16)	< 0,01
Максимальная скорость *E*-волны, м/с	0,90 ± 0,29	0,80 ± 0,23	0,01
Максимальная скорость *A*-волны, м/с	0,52 ± 0,28	0,81 ± 0,29	< 0,01
Соотношение максимальных скоростей *E*- и *A*-волны	2,42 ± 1,96	1,10 ± 0,51	< 0,01
Время замедления пика *E*-волны, мс	176 ± 44	207 ± 49,9	< 0,01
Время изоволюметрической релаксации, мс	90,4 ± 21,9	88 ± 22	0,55
Размер межжелудочковой перегородки, см	1,10 ± 0,22	1,02 ± 0,21	0,02
Конечный диастолический размер, см	5,43 ± 0,65	5,18 ± 0,57	0,01
Конечный систолический размер, см	3,79 ± 0,85	3,33 ± 0,52	< 0,01
Размер задней стенки левого желудочка, см	1,01 ± 0,25	0,98 ± 0,18	0,17
Недостаточность трикуспидального клапана, *n* (%)	52 (58)	52 (58)	1,00
I степень	37 (71)	42 (81)	
II степень	9 (17)	10 (19)	
III степень	4 (8)	0	
IV степень	2 (4)	0	
Легочная гипертензия, *n* (%)	18 (20)	9 (10)	0,03
Стеноз митрального клапана, *n* (%)	2 (2)	2 (2)	1,00
Недостаточность митрального клапана, *n* (%)	60 (67)	46 (52)	0,02
I степень	44 (73)	39 (85)	
II степень	13 (22)	6 (13)	
III степень	3 (5)	1 (2)	
Стеноз аортального клапана, *n* (%)	2 (2)	2 (2)	1,00
Недостаточность аортального клапана, *n* (%)	12 (13)	18 (20)	0,73
I степень	10 (86)	14 (80)	
III степень	2 (14)	4 (20)	
Перикардиальный экссудат (незначительный), *n* (%)	3 (3)	2 (2)	0,76

Примечание. Количественные данные выражены как среднее ± среднеквадратичное отклонение.

ному ремоделированию с улучшением ФВ ЛЖ и уменьшением диастолической дисфункции [30].

Заключение

Учитывая тот факт, что типичное ТП встречается довольно часто, вопрос структурно-функционального ремоделирования сердца при типичном ТП остается открытым. Согласно результатам исследований, рассмотренных в данной статье, типичное ТП приводит к ремоделированию сердца, что отрицательно сказывается на его функции. Методом выбора при лечении типичного ТП является РЧА КТИ, которая может навсегда избавить пациента от аритмии. Кроме устранения аритмии, отдаленное наблюдение пациентов после РЧА КТИ при типичном ТП демонстрирует обратное структурно-функциональное ремоделирование сердца. Подобные исследования можно продолжить с использованием современных методов, которые могут дать более детальную информацию о структурно-функциональном ремоделировании сердца при типичном ТП.

Конфликт интересов

Конфликт интересов не заявляется.

Библиографический список

1. Granada J., Uribe W., Chyou P.H., Maassen K., Vierkant R., Smith P.N. et al. Incidence and predictors of atrial flutter in the general population. *J. Am. Coll. Cardiol.* 2000; 36 (7): 2242–6.
2. Rostock T., Konrad T., Sonnenschein S., Mollnau H., Ocete B.Q., Bock K. et al. Oberflächen-EKG-Charakteristika von rechts- und linksatrialem Vorhofflattern. *Herzschr. Elektrophys*. 2015; 26 (3): 208–13 (in German). DOI: 10.1007/s00399-015-0386-2
3. Scheinman M.M., Yang Y., Cheng J. Atrial flutter: part II nomenclature. *Pacing Clin. Electrophysiol.* 2004; 27 (4): 504–6. DOI: 10.1111/j.1540-8159.2004.00472.x
4. Saoudi N., Cosío F., Waldo A., Chen S.A., Iesaka Y., Lesh M. et al. A classification of atrial flutter and regular atrial tachycardia according to electrophysiological mechanisms and anatomical bases; a Statement from a Joint Expert Group from the Working Group of Arrhythmias of the European Society of Cardiology and the North American Society of Pacing and Electrophysiology. *Eur. Heart J.* 2001; 22 (14): 1162–82. DOI: 10.1053/euhj.2001.2658
5. Lee K.W., Yang Y., Scheinman M.M. Atrial flutter: a review of its history, mechanisms, clinical features, and current therapy. *Curr. Probl. Cardiol.* 2005; 30 (3): 121–67. DOI: 10.1016/j.cpcardiol.2004.07.001
6. Olgin J.E., Kalman J.M., Fitzpatrick A.P., Lesh M.D. Role of right atrial endocardial structures as barriers to conduction during human type I atrial flutter. Activation and entrainment mapping guided by intracardiac echocardiography. *Circulation*. 1995; 92 (7): 1839–48.
7. Бокерия Л.А., Базаев В.А., Меликулов А.Х., Филатов А.Г., Грицай А.Н., Висков Р.В. Современное состояние диагностики и лечения трепетания предсердий. *Анналы аритмологии.* 2005; 2 (3): 39–45.
8. Olshansky B., Okumura K., Hess P.G., Waldo A.L. Demonstration of an area of slow conduction in atrial flutter. *J. Am. Coll. Cardiol.* 1990; 16 (7): 1639–48.
9. Iaizzo P.A. (Ed.) Handbook of cardiac anatomy, physiology, and devices. Cham (ZG) Switzerland: Springer; 2015. DOI: 10.1007/978-3-319-19464-6_1
10. Бокерия Л.А., Беришвили И.И. Анатомия сердца человека. Атлас. М.: НЦССХ им. А.Н. Бакулева РАМН; 2012.
11. Sánchez-Quintana D., Pizarro G., López-Mínguez J.R., Ho S.Y., Cabrera J.A. Standardized review of atrial anatomy for cardiac electrophysiologists. *Cardiovasc. Transl. Res.* 2013; 6 (2): 124–44. DOI: 10.1007/s12265-013-9447-2
12. Мацонашвили Г.Р. Анатомическая и электрофизиологическая характеристика перешейков сердца и результаты интервенционного лечения трепетания предсердий. Автореф. дис. ... канд. мед. наук. М.; 2013.
13. Marcos-Alberca P., Sánchez-Quintana D., Cabrera J.A., Farré J., Rubio J.M., de Agustín J.A. et al. Two-dimensional echocardiographic features of the inferior right atrial isthmus: the role of vestibular thickness in catheter ablation of atrial flutter. *Eur. Heart J. Cardiovasc. Imaging.* 2014; 15 (1): 32–40. DOI: 10.1093/ehjci/jet112
14. Cabrera J.A., Sánchez-Quintana D., Ho S.Y., Medina A., Wanguemert F., Gross E. et al. Angiographic anatomy of the inferior right atrial isthmus in patients with and without history of common atrial flutter. *Circulation*. 1999; 99 (23): 3017–23. DOI: 10.1161/01.CIR.99.23.3017
15. Диденко М.В., Старчик Д.А., Пасенов Г.С., Натарова С.В., Хубулава Г.Г. Морфометрическая характеристика правого предсердия и пучка Бахмана применительно к электрофизиологическим методам лечения нарушений ритма сердца. *Вестник аритмологии.* 2013; 71: 30–4.
16. Бокерия Л.А., Ревишвили А.Ш., Голицын С.П., Егоров Д.Ф., Попов С.В., Сулимов В.А. Всероссийское научное общество специалистов по клинической электрофизиологии, аритмологии и кардиостимуляции. Клинические рекомендации по проведению электрофизиологических исследований, катетерной абляции и применению имплантируемых антиаритмических устройств. М.; 2013.
17. Page R.L., Joglar J.A., Caldwell M.A., Calkins H., Conti J.B., Deal B.J. et al. 2015 ACC/AHA/HRS Guideline for the management of adult patients with supraventricular tachycardia: executive summary: a report of the American College of Cardiology/American Heart Association Task Force on Clinical Practice Guidelines and the Heart Rhythm Society. *Circulation*. 2016; 133 (14): e471–505. DOI: 10.1161/CIR.0000000000000310
18. Sánchez-Quintana D., Doblado-Calatrava M., Cabrera J.A., Macías Y., Saremi F. Anatomical basis for the cardiac interventional electrophysiologist. *Biomed. Res. Int.* 2015; 2015: 547364. DOI: 10.1155/2015/547364
19. Ардашев А.В. Трепетание предсердий: клиническая электрофизиология и катетерная абляция. М.: Медпрактика-М; 2012.
20. Natale A., Newby K.H., Pisanó E., Leonelli F., Fanelli R., Potenza D. et al. Prospective randomized comparison of antiarrhythmic therapy versus first-line radiofrequency ablation in patients with atrial flutter. *J. Am. Coll. Cardiol.* 2000; 35 (7): 1898–904.
21. Ардашев А.В., Желяков Е.Г., Шаваров А.А., Конев А.В., Волошко С.В., Врублевский О.Ю., Рыбаченко М.С. Типичное трепетание предсердий: классификация, клиниче-

ские проявления, диагностика и лечение. *Кардиология*. 2010; 4: 57–65.
22. Daoud E.G., Weiss R., Augostini R.S., Kalbfleisch S.J., Schroeder J., Polsinelli G., Hummel J.D. Remodeling of sinus node function after catheter ablation of right atrial flutter. *J. Cardiovasc. Electrophysiol.* 2002; 13 (1): 20–4.
23. Celikyurt U., Knecht S., Kuehne M., Reichlin T., Muehl A., Spies F. Incidence of new-onset atrial fibrillation after cavotricuspid isthmus ablation for atrial flutter. *Europace*. 2017; 0: 1–5. DOI: 10.1093/europace/euw343
24. Romero J., Diaz J.C., Di Biase L., Kumar S,. Briceno D., Tedrow U.B. et al. Atrial fibrillation inducibility during cavotricuspid isthmus-dependent atrial flutter ablation as a predictor of clinical atrial fibrillation. A meta-analysis. *J. Interv. Card. Electrophysiol.* 2017; 48 (3): 307–15. DOI: 10.1007/s10840-016-0211-9
25. Da Costa A., Mourot S., Roméyer-Bouchard C., Thévenin J., Samuel B., Kihel A., Isaaz K. Anatomic and electrophysiological differences between chronic and paroxysmal forms of common atrial flutter and comparison with controls: an observational study. *Pacing Clin. Electrophysiol.* 2004; 27 (9): 1202–11.
26. Wylie J.V., Peters D.C., Essebag V., Manning W.J., Josephson M.E., Hauser T.H. Left atrial function and scar after catheter ablation of atrial fibrillation. *Heart Rhythm*. 2008; 5 (5): 656–62. DOI: 10.1016/j.hrthm.2008.02.008
27. Ozgun M., Kirchhof P., Bunck A.C., Heindel W., Eckardt L., Maintz D. MRI of right atrial function after catheter ablation of atrial flutter. *Acad. Radiol.* 2010; 17 (7): 856–61. DOI: 10.1016/j.acra.2010.03.015
28. Рыбаченко М.С., Беленков Ю.Н., Ардашев В.Н., Желяков Е.Г., Конев А.В., Кузовлев О.П., Ардашев А.В. Показатели центральной гемодинамики у пациентов с типичным трепетанием предсердий до и после радиочастотной катетерной абляции. *Кардиология*. 2011; 51 (9): 42.
29. Medi C., Teh A.W., Roberts-Thomson K., Morton J.B., Kistler P.M., Kalman J.M. Right atrial remodeling is more advanced in patients with atrial flutter than with atrial fibrillation. *J. Cardiovasc. Electrophysiol.* 2012; 23 (10): 1067–72. DOI: 10.1111/j.1540-8167.2012.02364.x
30. García-Seara J., Gude F., Cabanas-Grandío P., Martínez-Sande J.L., Fernández-López X., Elices-Teja J. et al. Structural and functional inverse cardiac remodeling after cavotricuspid isthmus ablation in patients with typical atrial flutter. *Rev. Española Cardiol.* 2012; 65 (11): 1003–9. DOI: 10.1016/j.rec.2012.03.023

References

1. Granada J., Uribe W., Chyou P.H., Maassen K., Vierkant R., Smith P.N. et al. Incidence and predictors of atrial flutter in the general population. *J. Am. Coll. Cardiol.* 2000; 36 (7): 2242–6.
2. Rostock T., Konrad T., Sonnenschein S., Mollnau H., Ocete B.Q., Bock K. et al. Oberflächen-EKG-Charakteristika von rechts- und linksatrialem Vorhofflattern. *Herzschr. Elektrophys*. 2015; 26 (3): 208–13 (in German). DOI: 10.1007/s00399-015-0386-2
3. Scheinman M.M., Yang Y., Cheng J. Atrial flutter: part II nomenclature. *Pacing Clin. Electrophysiol.* 2004; 27 (4): 504–6. DOI: 10.1111/j.1540-8159.2004.00472.x
4. Saoudi N., Cosío F., Waldo A., Chen S.A., Iesaka Y., Lesh M. et al. A classification of atrial flutter and regular atrial tachycardia according to electrophysiological mechanisms and anatomical bases; a Statement from a Joint Expert Group from the Working Group of Arrhythmias of the European Society of Cardiology and the North American Society of Pacing and Electrophysiology. *Eur. Heart J.* 2001; 22 (14): 1162–82. DOI: 10.1053/euhj.2001.2658
5. Lee K.W., Yang Y., Scheinman M.M. Atrial flutter: a review of its history, mechanisms, clinical features, and current therapy. *Curr. Probl. Cardiol.* 2005; 30 (3): 121–67. DOI: 10.1016/j.cpcardiol.2004.07.001
6. Olgin J.E., Kalman J.M., Fitzpatrick A.P., Lesh M.D. Role of right atrial endocardial structures as barriers to conduction during human type I atrial flutter. Activation and entrainment mapping guided by intracardiac echocardiography. *Circulation*. 1995; 92 (7): 1839–48.
7. Bockeria L.A., Bazaev V.A., Melikulov A.Kh., Filatov A.G., Gritsay A.N., Viskov R.V. Current status of diagnosis and treatment of atrial flutter. *Annaly Aritmologii*. 2005; 2 (3): 39–45 (in Russ.).
8. Olshansky B., Okumura K., Hess P.G., Waldo A.L. Demonstration of an area of slow conduction in atrial flutter. *J. Am. Coll. Cardiol.* 1990; 16 (7): 1639–48.
9. Iaizzo P.A. (Ed.) Handbook of cardiac anatomy, physiology, and devices. Cham (ZG) Switzerland: Springer; 2015. DOI: 10.1007/978-3-319-19464-6_1
10. Bockeria L.A., Berishvili I.I. Anatomy of the human heart. Atlas. Moscow; 2012 (in Russ.).
11. Sánchez-Quintana D., Pizarro G., López-Mínguez J.R., Ho S.Y., Cabrera J.A. Standardized review of atrial anatomy for cardiac electrophysiologists. *Cardiovasc. Transl. Res.* 2013; 6 (2): 124–44. DOI: 10.1007/s12265-013-9447-2
12. Matsonashvili G.R. The anatomical and electrophysiological characteristics of the heart and the results of interventional treatment of atrial flutter. Thesises of cand. med. sc. diss. Moscow; 2013 (in Russ.).
13. Marcos-Alberca P., Sánchez-Quintana D., Cabrera J.A., Farré J., Rubio J.M., de Agustín J.A. et al. Two-dimensional echocardiographic features of the inferior right atrial isthmus: the role of vestibular thickness in catheter ablation of atrial flutter. *Eur. Heart J. Cardiovasc. Imaging*. 2014; 15 (1): 32–40. DOI: 10.1093/ehjci/jet112
14. Cabrera J.A., Sánchez-Quintana D., Ho S.Y., Medina A., Wanguemert F., Gross E. et al. Angiographic anatomy of the inferior right atrial isthmus in patients with and without history of common atrial flutter. *Circulation*. 1999; 99 (23): 3017–23. DOI: 10.1161/01.CIR.99.23.3017
15. Didenko M.V., Starchik D.A., Pasenov G.S., Natarova S.V., Khubulava G.G. Morphometric characteristics of the right atrium and Bachmann bundle in respect to electrophysiological treatment of cardiac arrhythmias. *Vestnik Aritmologii*. 2013; 71: 30–4 (in Russ.).
16. Bockeria L.A., Revishvili A.Sh., Golitsyn S.P., Egorov D.F., Popov S.V., Sulimov V.A. Russian Scientific Society of Clinical Electrophysiology and Pacing. Clinical guidelines for the electrophysiologic studies, catheter ablation and the use of implantable antiarrhythmic devices. Moscow; 2013 (in Russ.).
17. Page R.L., Joglar J.A., Caldwell M.A., Calkins H., Conti J.B., Deal B.J. et al. 2015 ACC/AHA/HRS Guideline for the management of adult patients with supraventricular tachycardia: executive summary: a report of the American College of Cardiology/American Heart Association Task Force on Clinical Practice Guidelines and the Heart Rhythm Society. *Circulation*. 2016; 133 (14): e471–505. DOI: 10.1161/CIR.0000000000000310
18. Sánchez-Quintana D., Doblado-Calatrava M., Cabrera J.A., Macías Y., Saremi F. Anatomical basis for the cardiac interventional electrophysiologist. *Biomed. Res. Int.* 2015; 2015: 547364. DOI: 10.1155/2015/547364

19. Ardashev A.V. Atrial flutter: clinical electrophysiology and catheter ablation. Moscow: Medpraktika-M; 2012 (in Russ.).
20. Natale A., Newby K.H., Pisanó E., Leonelli F., Fanelli R., Potenza D. et al. Prospective randomized comparison of antiarrhythmic therapy versus first-line radiofrequency ablation in patients with atrial flutter. *J. Am. Coll. Cardiol.* 2000; 35 (7): 1898–904.
21. Ardashev A.V., Zhelyakov E.G., Shawarov A.A., Konev A.V., Voloshko S.V., Vrublevsky O.Yu., Rybatchenko M.S. Typical atrial flutter: classification, clinical manifestations, diagnosis, and treatment. *Kardiologiya*. 2010; 4: 57–65 (in Russ.).
22. Daoud E.G., Weiss R., Augostini R.S., Kalbfleisch S.J., Schroeder J., Polsinelli G., Hummel J.D. Remodeling of sinus node function after catheter ablation of right atrial flutter. *J. Cardiovasc. Electrophysiol.* 2002; 13 (1): 20–4.
23. Celikyurt U., Knecht S., Kuehne M., Reichlin T., Muehl A., Spies F. Incidence of new-onset atrial fibrillation after cavotricuspid isthmus ablation for atrial flutter. *Europace*. 2017; 0: 1–5. DOI: 10.1093/europace/euw343
24. Romero J., Diaz J.C., Di Biase L., Kumar S,. Briceno D., Tedrow U.B. et al. Atrial fibrillation inducibility during cavotricuspid isthmus-dependent atrial flutter ablation as a predictor of clinical atrial fibrillation. A meta-analysis. *J. Interv. Card. Electrophysiol.* 2017; 48 (3): 307–15. DOI: 10.1007/s10840-016-0211-9
25. Da Costa A., Mourot S., Roméyer-Bouchard C., Thévenin J., Samuel B., Kihel A., Isaaz K. Anatomic and electrophysiological differences between chronic and paroxysmal forms of common atrial flutter and comparison with controls: an observational study. *Pacing Clin. Electrophysiol.* 2004; 27 (9): 1202–11.
26. Wylie J.V., Peters D.C., Essebag V., Manning W.J., Josephson M.E., Hauser T.H. Left atrial function and scar after catheter ablation of atrial fibrillation. *Heart Rhythm*. 2008; 5 (5): 656–62. DOI: 10.1016/j.hrthm.2008.02.008
27. Ozgun M., Kirchhof P., Bunck A.C., Heindel W., Eckardt L., Maintz D. MRI of right atrial function after catheter ablation of atrial flutter. *Acad. Radiol.* 2010; 17 (7): 856-61. DOI: 10.1016/j.acra.2010.03.015
28. Rybachenko M.S., Belenkov Yu.N., Ardashev V.N., Zhelyakov E.G., Konev A.V., Kuzovlev O.P., Ardashev A.V. Parameters of central hemodynamics in patients with typical atrial flutter before and after radiofrequency catheter ablation. *Kardiologiya*. 2011; 51 (9): 42 (in Russ.).
29. Medi C., Teh A.W., Roberts-Thomson K., Morton J.B., Kistler P.M., Kalman J.M. Right atrial remodeling is more advanced in patients with atrial flutter than with atrial fibrillation. *J. Cardiovasc. Electrophysiol.* 2012; 23 (10): 1067–72. DOI: 10.1111/j.1540-8167.2012.02364.x
30. García-Seara J., Gude F., Cabanas-Grandío P., Martínez-Sande J.L., Fernández-López X., Elices-Teja J. et al. Structural and functional inverse cardiac remodeling after cavotricuspid isthmus ablation in patients with typical atrial flutter. *Rev. Española Cardiol.* 2012; 65 (11): 1003–9. DOI: 10.1016/j.rec.2012.03.023

Поступила 11.04.2017
Принята к печати 28.04.2017

Рубрика: эксперимент

© Е.И. БОРОВКОВА, В.В. СКАЗКИНА, А.Р. КИСЕЛЕВ, С.А. МИРОНОВ, В.А. ШВАРЦ, И.А. ПОПОВ, В.И. ПОНОМАРЕНКО, М.Д. ПРОХОРОВ, О.Л. БОКЕРИЯ, А.С. КАРАВАЕВ, 2017

© АННАЛЫ АРИТМОЛОГИИ, 2017

УДК 612.172.2-073.43
DOI: 10.15275/annaritmol.2017.2.7

УЛЬТРАНИЗКОЧАСТОТНАЯ ДИНАМИКА ПОДСИСТЕМ ВЕГЕТАТИВНОЙ РЕГУЛЯЦИИ РИТМА СЕРДЦА И СОСУДИСТОГО ТОНУСА У ЗДОРОВЫХ ЛИЦ

Тип статьи: оригинальная статья

Е.И. Боровкова[1], В.В. Сказкина[1], А.Р. Киселев[2,3], С.А. Миронов[4], В.А. Шварц[3], И.А. Попов[2], В.И. Пономаренко[5], М.Д. Прохоров[5], О.Л. Бокерия[3], А.С. Караваев[1]

[1] ФГБОУ ВО «Саратовский национальный исследовательский государственный университет имени Н.Г. Чернышевского» Министерства образования и науки России, кафедра динамического моделирования и биомедицинской инженерии, ул. Астраханская, 83, Саратов, 410012, Российская Федерация;
[2] ФГБОУ ВО «Саратовский государственный медицинский университет им. В.И. Разумовского» Минздрава России, НИИ кардиологии, ул. Большая Казачья, 112, Саратов, 410012, Российская Федерация;
[3] ФГБУ «Национальный научно-практический центр сердечно-сосудистой хирургии им. А.Н. Бакулева» (директор – академик РАН и РАМН Л.А. Бокерия) Минздрава России, отделение хирургического лечения интерактивной патологии, Рублевское ш., 135, Москва, 121552, Российская Федерация;
[4] ФГКУ «Центральный клинический военный госпиталь» Федеральной службы безопасности Российской Федерации, ул. Щукинская, 20, Москва, 123182, Российская Федерация;
[5] ФГБУН «Институт радиотехники и электроники имени В.А. Котельникова» Российской академии наук, Саратовский филиал, ул. Зеленая, 38, Саратов, 410019, Российская Федерация

Боровкова Екатерина Игоревна, ассистент кафедры
Сказкина Виктория Викторовна, магистрант кафедры
Киселев Антон Робертович, доктор мед. наук, вед. науч. сотр. НИИ кардиологии Саратовского государственного медицинского университета им. В.И. Разумовского (отдел продвижения новых кардиологических информационных технологий), науч. сотр. Национального научно-практического центра сердечно-сосудистой хирургии им. А.Н. Бакулева
Миронов Сергей Алексеевич, канд. мед. наук, врач-кардиолог
Шварц Владимир Александрович, канд. мед. наук, науч. сотр.
Попов Иван Алексеевич, студент педиатрического факультета
Пономаренко Владимир Иванович, доктор физ.-мат. наук, вед. науч. сотр.
Прохоров Михаил Дмитриевич, доктор физ.-мат. наук, заведующий лабораторией
Бокерия Ольга Леонидовна, доктор мед. наук, профессор, чл.-корр. Российской академии наук, гл. науч. сотр.
Караваев Анатолий Сергеевич, канд. физ.-мат. наук, доцент, E-mail: rubanei@mail.ru

Цель. *Изучение особенностей ультранизкочастотной динамики взаимодействия процессов хронотропной регуляции частоты сердечных сокращений и барорефлекторной регуляции тонуса артериальных сосудов на временных масштабах порядка сотен секунд по длительным записям.*
Материал и методы. *Были проанализированы синхронные двухчасовые записи фотоплетизмограмм (ФПГ) и кардиоинтервалограмм (КИГ) 23 условно здоровых молодых людей в состоянии покоя. Изучены зависимости от времени суммарного процента фазовой синхронизации (индекс S) LF-колебаний в ФПГ и КИГ, рассчитываемого в скользящих окнах.*
Результаты. *Выявлены высокоамплитудные колебания индекса S с характерным периодом около 1000 с.*
Заключение. *Впервые выявлены ультранизкочастотные (с характерным периодом около 1000 с) колебания степени взаимодействия фазовой синхронизации механизмов LF-регуляции частоты сердечных сокращений и сосудистого тонуса, которые могут быть обусловлены влиянием на процессы симпатической регуляции в сердечно-сосудистой системе других регуляторных процессов, в частности гуморальной и парасимпатической регуляции.*

Ключевые слова: вариабельность ритма сердца; ультранизкочастотные колебания; очень низкочастотные колебания; низкочастотные колебания; коллективная динамика; фотоплетизмограмма; кардиоинтервалограмма; вегетативная регуляция; сердечно-сосудистая система; синхронизация; нелинейная динамика; анализ сигналов.

ULTRA-LOW FREQUENCY DYNAMICS OF HEART RATE AUTONOMIC CONTROL SUBSYSTEMS AND VASCULAR TONE IN HEALTHY SUBJECTS

***E.I. Borovkova*[1], *V.V. Skazkina*[1], *A.R. Kiselev*[2,3], *S.A. Mironov*[4], *V.A. Shvarts*[3], *I.A. Popov*[2], *V.I. Ponomarenko*[5], *M.D. Prokhorov*[5], *O.L. Bockeria*[3], *A.S. Karavaev*[1]**

[1] Chernyshevskiy Saratov National Research State University, Chair of Dynamical Modelling and Biomedical Engineering, ulitsa Astrakhanskaya, 83, Saratov, 410012, Russian Federation;
[2] Razumovskiy Saratov State Medical University, Research Institute of Cardiology, ulitsa Bol'shaya Kazach'ya, 112, Saratov, 410012, Russian Federation;
[3] Bakoulev National Scientific and Practical Center for Cardiovascular Surgery, Rublevskoe shosse, 135, Moscow, 121552, Russian Federation;
[4] Central Clinical Military Hospital of Federal Security Service of the Russian Federation, ulitsa Shchukinskaya, 20, Moscow, 123182, Russian Federation;
[5] Kotel'nikov Institute of Radioengineering and Electronics of Russian Academy of Sciences (Saratov branch), ulitsa Zelenaya, 38, Saratov, 410019, Russian Federation

Borovkova Ekaterina Igorevna, MD, Assistant Professor
Skazkina Viktoriya Viktorovna, MD, Undergraduate
Kiselev Anton Robertovich, MD, PhD, DSc, Leading Research Associate, Research Institute of Cardiology of Razumovskiy Saratov State Medical University (Department for the New Cardiological Informational Technologies Promotion); Research Associate, Bakoulev National Scientific and Practical Center for Cardiovascular Surgery
Mironov Sergey Alekseevich, MD, PhD, Cardiologist
Shvarts Vladimir Aleksandrovich, MD, PhD, Research Associate
Popov Ivan Alekseevich, Student of Pediatric Faculty
Ponomarenko Vladimir Ivanovich, PhD, DSc (Phys.-Math.), Leading Research Associate
Prokhorov Mikhail Dmitrievich, PhD, DSc (Phys.-Math.), Head of Laboratory
Bockeria Ol'ga Leonidovna, MD, PhD, DSc, Professor, Corresponding Member of Russian Academy of Sciences, Chief Research Associate
Karavaev Anatoliy Sergeevich, PhD (Phys.-Math.), Associate Professor, E-mail: rubanei@mail.ru

Objective. *Investigating ultra-low frequency peculiarities of the interaction dynamics between low- and high-frequency (LF and HF) autonomic controls of blood circulation at the scope of hundreds seconds using long records.*
Material and methods. *For the analysis we used long two-hour synchronous records of cardiointervalogram (CIG) and photoplethysmogram (PPG) in 23 health young people at rest. The collective dynamics of total percent of phase synchronization (index S) between low-frequency rhythms in CIG and PPG, and the assessment of power spectrum of the biological signals in the LF and HF range was calculated in moving window.*
Results. *Large-amplitude fluctuations of the index S with a period about 1000 seconds were discovered.*
Conclusion. *We discovered ultra-low frequency (with a period about 1000 seconds) fluctuations of measure of interaction of phase synchronization between LF-controls of heart rate and vascular tone, which can indicate the humoral and parasympathetic regulation.*

Keywords: heart rate variability; ultra-low frequency rhythm; very low frequency oscillations; low-frequency oscillations; collective dynamics; photoplethysmogram; cardiointervalogram; autonomic control; cardiovascular system; synchronization; nonlinear dynamics; signal analysis.

Введение

В наших предшествующих исследованиях был предложен новый показатель – суммарный процент фазовой синхронизации (индекс *S*) для оценки качества взаимодействия низкочастотных (low frequency – LF, 0,05–0,15 Гц) механизмов вегетативной (прежде всего барорефлекторной) регуляции кровообращения (в частности, ритма сердца и периферического кровенаполнения) [1]. Расчет индекса *S* основан на количественной оценке фазовой синхронизации LF-колебаний, выделяемых из синхронных записей (длительностью 10 мин) кардиоинтервалограммы (КИГ) и фотоплетизмограммы (ФПГ) [1, 2]. Было показано, что исследуемые LF-колебания, характеризующие вегетативную регуляцию разных отделов сердечно-сосудистой системы, могут демонстрировать длительные участки фазовой синхронизации [1, 3, 4], количественная

оценка которых с помощью предложенного индекса *S* позволяет определять выраженность системной вегетативной дисфункции, что имеет важное клиническое значение [5–7].

Однако механизмы взаимодействия изучаемых LF-колебательных процессов в сердечно-сосудистой системе в деталях не известны. Имеющиеся представления о функциональной организации вегетативной нервной системы указывают на важную роль гуморальной регуляции в модуляции активности ее отделов, что проявляется на частотах, соответствующих так называемым очень низкочастотному (very low frequency – VLF, 0,003–0,040 Гц) и ультранизкочастотному (ultra low frequency – ULF, 0,003 Гц и менее) диапазонам в вариабельности ритма сердца (ВРС) [8].

Анализ VLF- и ULF-составляющих биологических сигналов сердечно-сосудистой системы требует постановки специализированных экспериментов с достаточно длительной их регистрацией, что ограничивает возможности исследователей. Вместе с тем отмечается высокая диагностическая и прогностическая значимость данных частотных диапазонов ВРС. В частности, была показана их значимость в прогнозе летальности после инфаркта миокарда [9–11], диагностике прогрессирования недостаточности аортального клапана у бессимптомных и минимально симптомных пациентов с хронической недостаточностью аортального клапана, требующей своевременного хирургического лечения [12], и других клинических ситуациях.

Целью данного исследования стало изучение особенностей VLF- и ULF-динамики взаимодействия процессов хронотропной регуляции частоты сердечных сокращений и барорефлекторной регуляции тонуса артериальных сосудов на временных масштабах порядка сотен секунд по длительным записям.

Материал и методы

В экспериментальных исследованиях приняли участие 23 условно здоровых добровольца (13 мужчин и 10 женщин) в возрасте от 19 до 20 лет со средним уровнем физической активности.

Проводилась синхронная регистрация сигналов электрокардиограммы (ЭКГ) и ФПГ с частотой дискретизации 250 Гц при 14-разрядном разрешении с полосой пропускания 0,05–100 Гц стандартным сертифицированным прибором-регистратором ЭЭГА-21/26 «Энцефалан-131-03» (Медиком-МТД, Таганрог, Россия). Регистрацию сигнала ФПГ выполняли при помощи инфракрасного датчика отраженного света, помещенного на дистальной фаланге указательного пальца левой руки. Регистрацию сигнала ЭКГ осуществляли в I стандартном отведении по Эйнтховену. Информация о ВРС была получена из ЭКГ с помощью выделения кардиоинтервалограммы (КИГ) [8]. Длительность экспериментов составляла 2 ч в состоянии покоя.

Для анализа данных использовали как классические подходы спектрального и статистического анализа ВРС [8], так и развиваемые нами оригинальные методы, основанные на анализе динамики мгновенных фаз колебаний в КИГ и ФПГ [1, 2].

В скользящих окнах длительностью 5 мин со сдвигом 1 с по сигналам ФПГ и КИГ проводили количественную оценку стандартных индексов, характеризующих среднюю мощность в LF-частотном диапазоне [8].

Для исследования коллективной динамики LF-колебаний в КИГ и ФПГ осуществляли количественную оценку индекса фазовой синхронизации *S* между исследуемыми системами с помощью предложенного ранее метода [1]. Индекс *S* рассчитывали в скользящих окнах длительностью 5 мин со сдвигом 1 с. Для каждой длительной экспериментальной записи, таким образом, рассчитывали зависимости от времени *t* величины индекса LF и индекса *S*: $LF_{КИГ(t)}$, $LF_{ФПГ(t)}$, $S(t)$.

Анализ в скользящих окнах подразумевает выделение из длительного экспериментального сигнала непрерывного участка этого сигнала небольшой длительности (так называемого временного окна) и расчет искомой характеристики по этому участку (временному окну). Затем расчет повторяется по следующему временному окну, сдвинутому по времени на фиксированный шаг относительно предыдущего окна, и т. д. Таким образом, при анализе длительных сигналов удается пронаблюдать изменение во времени изучаемой характеристики. В наших исследованиях предполагается, что длительности временных окон и их сдвиг на каждом шаге расчета являются постоянными.

Полученные зависимости $S(t)$, $LF_{КИГ(t)}$, $LF_{ФПГ(t)}$ имели колебательный характер. Для выявления характерных периодов колебаний осуществляли их спектральный анализ. Так как эти зависимости демонстрируют колебания достаточно сложной формы, то использовали метод спектрального оценивания, основанный на

вейвлет-анализе с помощью построения вейвлет-спектров Морле. В ходе вейвлет-анализа, в соответствии с известными рекомендациями [13, 14], были выделены скелетоны (совокупности наиболее ярких линий в вейвлет-спектре, соответствующих колебаниям наибольшей интенсивности), по которым для всего экспериментального ансамбля построены плотности распределения вероятности наблюдения в спектрах выраженных колебаний на различных частотах.

Результаты

Примеры экспериментальных временных реализаций и Фурье-спектров мощности КИГ и ФПГ для одного из испытуемых представлены на рисунке 1, *а*, *б*. На Фурье-спектрах мощности хорошо видна колебательная активность в низкочастотных и высокочастотных (high frequency – HF) диапазонах спектров (рис. 1, *в, г*). В спектрах мощности (см. рис. 1, *в*, *г*) и экспериментальных сигналах ФПГ и КИГ (черные кривые на рисунке 1, *а*, *б*) четко выражены достаточно мощные ритмы VLF- и ULF-диапазонов (белые кривые на рисунке 1, *а*, *б*).

Для всех добровольцев были рассчитаны зависимости $S(t)$, $LF_{КИГ(t)}$, $LF_{ФПГ(t)}$ и изучены их спектральные свойства с помощью вейвлет-анализа. Примеры зависимостей и результаты их спектрального анализа представлены на рисунке 2. Видно, что хотя визуально зависимости $LF_{КИГ(t)}$ и $LF_{ФПГ(t)}$ позволяют выявить некую ритмическую активность (см. рис. 2, *б*, *в*), но распределения их наиболее мощных спектральных составляющих более напоминают $1/f$-шум, чем процесс с выраженным ритмом (см. рис. 2, *д*, *е*).

Характер динамики $S(t)$, напротив, отличается качественно, демонстрируя мощные ритмы в VLF- и ULF-диапазонах, причем наиболее выражены составляющие с периодом около 1000 с (то есть в ULF-диапазоне) (см. рис. 2, *а*, *г*).

Обсуждение

Наблюдение и исследование медленных ритмов в сердечно-сосудистой системе, относящихся к VLF- и ULF-диапазонам, является нетривиальной задачей, требующей регистрации многочасовых записей и использования

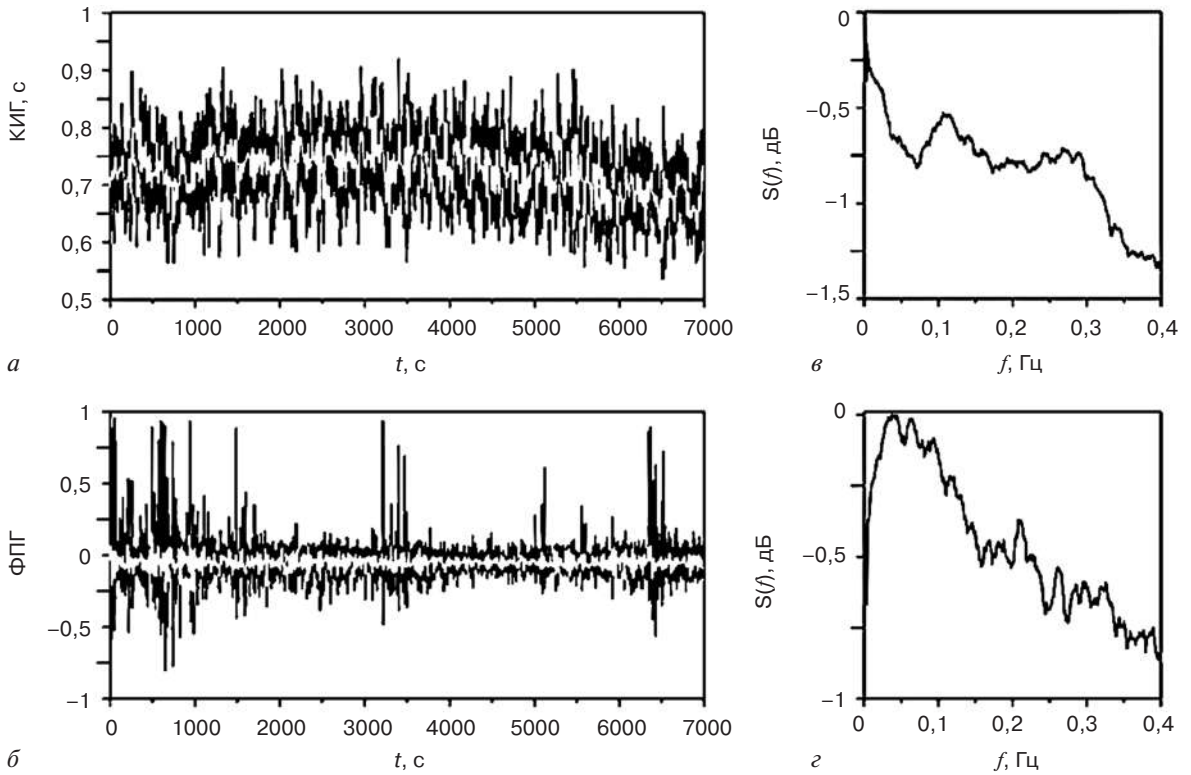

Рис. 1. Экспериментальный сигнал ФПГ и КИГ (*а*, *б*, черные кривые), VLF и ULF-составляющие сигналов ФПГ и КИГ (*а*, *б,* белые кривые). Сигнал ФПГ приведен в произвольных единицах. Фурье-спектры мощности, построенные по сигналам КИГ (*в*) и ФПГ (*г*), у здорового человека. Графики нормированы на величину максимума в спектре. В спектрах видны частотные составляющие в HF-, LF-, VLF- и ULF-диапазонах спектра

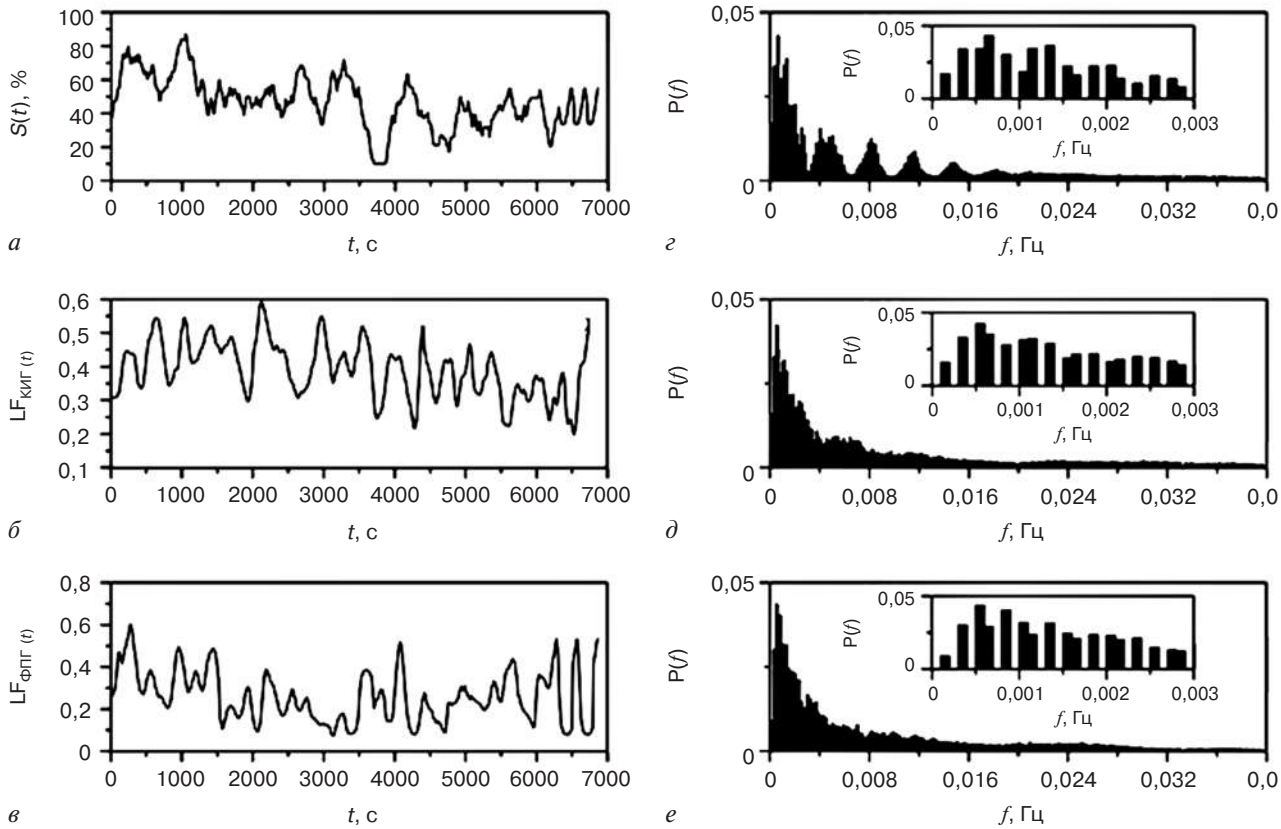

Рис. 2. Зависимости $S(t)$ (*а*), $LF_{КИГ(t)}$ (*б*), $LF_{ФПГ(t)}$ (*в*) для одного из испытуемых. Плотности вероятности распределения частот для $S(t)$ (*г*), $LF_{КИГ(t)}$ (*д*), $LF_{ФПГ(t)}$ (*е*), построенные по всей экспериментальной выборке записей 23 испытуемых

специализированных методов обработки и анализа данных. Поэтому такие исследования достаточно редки. Тем не менее изучение медленных ритмов может позволить выявить качественно новые эффекты, расширяющие наши представления об устройстве и особенностях работы системы кровообращения и ее регуляции.

В представленном исследовании в ходе анализа двухчасовых записей условно здоровых молодых людей в состоянии покоя была впервые выявлена значительная изменчивость степени фазовой синхронизации механизмов хронотропной регуляции сердца и регуляции сосудистого тонуса во времени. Эта изменчивость проявляется в колебаниях индекса S во времени. Характерный период колебаний наблюдается при визуальном анализе зависимостей $S(t)$ и в ходе спектрального анализа (см. рис. 2, *б*), составляя порядка 1000 с (более 15 мин). Спектральный анализ позволяет также выделить по зависимостям $S(t)$ ритмы с периодами порядка 30, 10 мин и некоторые другие, относящиеся к ULF-диапазону. Вместе с тем ритмов с близкими периодами в динамике спектральных индексов, характеризующих активность в LF-диапазонах, не выявлено.

Хотя природа колебаний в ULF- и VLF-диапазонах в настоящее время до конца не ясна, считается, что в формировании колебательной активности в этих диапазонах важную роль играют процессы гуморальной регуляции и, возможно, активность парасимпатического отдела ВНС [15–18]. Наличие таких фактов позволяет предположить, что колебательный характер величины индекса $S(t)$ с характерным периодом колебаний, относящимся к ULF-диапазону, может быть обусловлен модуляцией силы взаимодействия процессов хронотропной регуляции частоты сердечных сокращений и барорефлекторной регуляции тонуса артериальных сосудов гуморальными факторами, например через среднюю концентрацию норадреналина в сосудах, влияющую на тонус артериальной стенки.

Заключение

В ходе исследований степени синхронизованности процессов хронотропной регуляции

частоты сердечных сокращений и барорефлекторной регуляции тонуса артериальных сосудов по двухчасовым записям ЭКГ и ФПГ впервые выявлены колебания во времени суммарного процента фазовой синхронизации $S(t)$ – индекса, отражающего степень синхронизации изучаемых процессов. Показано, что для $S(t)$ характерны высокоамплитудные медленные колебания с характерным периодом порядка 1000 с, относящимся к ULF-диапазону.

При этом характер поведения во времени мощности сигналов ФПГ и КИГ в LF-диапазонах отличается от поведения $S(t)$ качественно и количественно – в частности, в динамике спектральных индексов не наблюдается колебаний в VLF- и ULF-диапазонах.

Объяснение выявленных фактов требует проведения специальных дополнительных исследований.

Конфликт интересов

Работа выполнена при поддержке грантов РФФИ 16-32-00326 и МД-3318.2017.7.

Библиографический список

1. Киселев А.Р., Караваев А.С., Гриднев В.И., Прохоров М.Д., Пономаренко В.И., Боровкова Е.И. и др. Метод оценки степени синхронизации низкочастотных колебаний в вариабельности ритма сердца и фотоплетизмограмме. *Кардио-ИТ*. 2016; 3 (1): e0101. DOI: 10.15275/cardioit.2016.0101
2. Безручко Б.П., Гриднев В.И., Караваев А.С., Киселев А.Р., Пономаренко В.И., Прохоров М.Д., Рубан Е.И. Методика исследования синхронизации колебательных процессов с частотой 0,1 Гц в сердечно-сосудистой системе человека. *Известия высших учебных заведений. Прикладная нелинейная динамика*. 2009; 17 (6): 44–56.
3. Prokhorov M.D., Ponomarenko V.I., Gridnev V.I., Bodrov M.B., Bespyatov A.B. Synchronization between main rhythmic processes in the human cardiovascular system. *Phys. Rev. E*. 2003; 68 (4): 041913.
4. Киселев А.Р., Беспятов А.Б., Посненкова О.М., Гриднев В.И., Пономаренко В.И., Прохоров М.Д., Довгалевский П.Я. Внутренняя синхронизация основных 0,1 Гц-частотных ритмов в системе вегетативного управления сердечно-сосудистой системой. *Физиология человека*. 2007; 33 (2): 69–75.
5. Киселев А.Р., Гриднев В.И., Караваев А.С., Посненкова О.М., Пономаренко В.И., Прохоров М.Д. и др. Оценка пятилетнего риска летального исхода и развития сердечно-сосудистых событий у пациентов с острым инфарктом миокарда на основе синхронизации 0,1 Гц-ритмов в сердечно-сосудистой системе. *Саратовский научно-медицинский журнал*. 2010; 6 (2): 328–38.
6. Киселев А.Р., Гриднев В.И., Посненкова О.М., Беспятов А.Б., Довгалевский П.Я., Пономаренко В.И. и др. Оценка на основе определения синхронизации низкочастотных ритмов динамики вегетативной регуляции сердечно-сосудистой системы при применении метопролола у больных ИБС, перенесших инфаркт миокарда. *Терапевтический архив*. 2007; 79 (4): 23–31.
7. Киселев А.Р., Гриднев В.И., Караваев А.С., Посненкова О.М., Прохоров М.Д., Пономаренко В.И., Безручко Б.П. Персонализация подхода к назначению гипотензивной терапии у больных артериальной гипертензией на основе индивидуальных особенностей вегетативной дисфункции сердечно-сосудистой системы. *Артериальная гипертензия*. 2011; 17 (4): 354–60.
8. Heart rate variability: standards of measurement, physiological interpretation and clinical use. Task Force of the European Society of Cardiology and the North American Society of Pacing and Electrophysiology. *Circulation*. 1996; 93 (5): 1043–65.
9. Bigger J.T. Jr., Fleiss J.L., Steinman R.C., Rolnitzky L.M., Kleiger R.E., Rottman J.N. Frequency domain measures of heart period variability and mortality after myocardial infarction. *Circulation*. 1992; 85 (1): 164–71.
10. Huikuri H.V., Seppänen T., Koistinen M.J., Airaksinen J., Ikäheimo M.J., Castellanos A., Myerburg R.J. Abnormalities in beat-to-beat dynamics of heart rate before the spontaneous onset of life-threatening ventricular tachyarrhythmias in patients with prior myocardial infarction. *Circulation*. 1996; 93 (10): 1836–44.
11. Tsuji H., Venditti F.J. Jr., Manders E.S., Evans J.C., Larson M.G., Feldman C.L., Levy D. Reduced heart rate variability and mortality risk in an elderly cohort. The Framingham heart study. *Circulation*. 1994; 90 (2): 878–83.
12. Freed L.A., Stein K.M., Borer J.S., Hochreiter C., Supino P., Devereux R.B. et al. Relation of ultra-low frequency heart rate variability to the clinical course of chronic aortic regurgitation. *Am. J. Cardiol*. 1997; 79 (11): 1482–7.
13. Hramov A.E., Koronovsky A.A., Ponomarenko V.I., Prokhorov M.D. Detecting synchronization of self-sustained oscillators by external driving with varying frequency. *Phys. Rev. E*. 2006; 73: 026208.
14. Hramov A.E., Koronovskii A.A., Ponomarenko V.I., Prokhorov M.D. Detection of synchronization from univariate data using wavelet transform. *Phys. Rev. E*. 2007; 75: 056207.
15. Guyton A.C., Coleman T.G., Granger H.J. Circulation: overall regulation. *Annu. Rev. Physiol*. 1972; 34: 13–46. DOI: 10.1146/annurev.ph.34.030172.000305
16. Soliński M., Gierałtowski J., Żebrowski J. Modeling heart rate variability including the effect of sleep stages. *Chaos*. 2016; 26 (2): 023101. DOI: 10.1063/1.4940762
17. Tripathi K.K. Very low frequency oscillations in the power spectra of heart rate variability during dry supine immersion and exposure to non-hypoxic hypobaria. *Physiol. Meas*. 2011; 32 (6): 717–29. DOI: 10.1088/0967-3334/32/6/008
18. Taylor J.A., Carr D.L., Myers C.W., Eckberg L. Mechanisms underlying very-low-frequency RR-interval oscillations in humans. *Circulation*. 1998; 98 (6): 547–55.

References

1. Kiselev A.R., Karavaev A.S., Gridnev V.I., Prokhorov M.D., Ponomarenko V.I., Borovkova E.I. et al. Method of assessment of synchronization between low-frequency oscillations in heart rate variability and photoplethysmogram. *Kardio-IT*. 2016; 3 (1): e0101 (in Russ.). DOI: 10.15275/cardioit.2016.0101
2. Bezruchko B.P., Gridnev V.I., Karavaev A.S., Kiselev A.R., Ponomarenko V.I., Prokhorov M.D., Ruban E.I. Technique of investigation of synchronization between oscillatory processes with the frequency of 0.1 Hz in the human cardiovascular system. *Izvestiya Vysshikh Uchebnykh Zavedeniy. Prikladnaya Nelineynaya Dinamika*. 2009; 17 (6): 44–56 (in Russ.).
3. Prokhorov M.D., Ponomarenko V.I., Gridnev V.I., Bodrov M.B., Bespyatov A.B. Synchronization between main rhythmic processes in the human cardiovascular system. *Phys. Rev. E*. 2003; 68 (4): 041913 (in Russ.).
4. Kiselev A.R., Bespyatov A.B., Posnenkova O.M., Gridnev V.I., Ponomarenko V.I., Prokhorov M.D., Dovgalevskii P.Ya. Internal synchronization of the main 0.1-Hz rhythms in the autonomic control of the cardiovascular system. *Fiziologiya Cheloveka*. 2007; 33 (2): 69–75 (in Russ.).
5. Kiselev A.R., Gridnev V.I., Karavaev A.S., Posnenkova O.M., Ponomarenko V.I., Prokhorov M.D. et al. Evaluation of five-year risk of lethal outcome and development of cardiovascular disorders in patients with acute myocardial infarction on basis of 0.1-Hz rhythms synchronization in cardiovascular system. *Saratovskiy Nauchno-Meditsinskiy Zhurnal*. 2010; 6 (2): 328–38 (in Russ.).

6. Kiselev A.R., Gridnev V.I., Posnenkova O.M., Bespiatov A.B., Dovgalevskii P.Ia., Ponomarenko V.I. et al. Assessment of dynamics of the autonomic cardiovascular system regulation based on low-frequency rhythm synchronization in patients with ischemic heart diseases complicated by myocardial infarction treated with metoprolol. *Terapevticheskiy Arkhiv*. 2007; 79 (4): 23–31 (in Russ.).
7. Kiselev A.R., Gridnev V.I., Karavaev A.S., Posnenkova O.M., Prochorov M.D., Ponomarenko V.I., Bezruchko B.P. Individual approach to antihypertensive drug selection in hypertensive patients based on individual features of autonomic cardiovascular dysfunction. *Arterial'naya Gipertenziya (Arterial Hypertension)*. 2011; 17 (4): 354–60 (in Russ.).
8. Heart rate variability: standards of measurement, physiological interpretation and clinical use. Task Force of the European Society of Cardiology and the North American Society of Pacing and Electrophysiology. *Circulation*. 1996; 93 (5): 1043–65.
9. Bigger J.T. Jr., Fleiss J.L., Steinman R.C., Rolnitzky L.M., Kleiger R.E., Rottman J.N. Frequency domain measures of heart period variability and mortality after myocardial infarction. *Circulation*. 1992; 85 (1): 164–71.
10. Huikuri H.V., Seppänen T., Koistinen M.J., Airaksinen J., Ikäheimo M.J., Castellanos A., Myerburg R.J. Abnormalities in beat-to-beat dynamics of heart rate before the spontaneous onset of life-threatening ventricular tachyarrhythmias in patients with prior myocardial infarction. *Circulation*. 1996; 93 (10): 1836–44.
11. Tsuji H., Venditti F.J. Jr., Manders E.S., Evans J.C., Larson M.G., Feldman C.L., Levy D. Reduced heart rate variability and mortality risk in an elderly cohort. The Framingham heart study. *Circulation*. 1994; 90 (2): 878–83.
12. Freed L.A., Stein K.M., Borer J.S., Hochreiter C., Supino P., Devereux R.B. et al. Relation of ultra-low frequency heart rate variability to the clinical course of chronic aortic regurgitation. *Am. J. Cardiol.* 1997; 79 (11): 1482–7.
13. Hramov A.E., Koronovsky A.A., Ponomarenko V.I., Prokhorov M.D. Detecting synchronization of self-sustained oscillators by external driving with varying frequency. *Phys. Rev. E.* 2006; 73: 026208.
14. Hramov A.E., Koronovskii A.A., Ponomarenko V.I., Prokhorov M.D. Detection of synchronization from univariate data using wavelet transform. *Phys. Rev. E.* 2007; 75: 056207.
15. Guyton A.C., Coleman T.G., Granger H.J. Circulation: overall regulation. *Annu. Rev. Physiol.* 1972; 34: 13–46. DOI: 10.1146/annurev.ph.34.030172.000305
16. Soliński M., Gierałtowski J., Żebrowski J. Modeling heart rate variability including the effect of sleep stages. *Chaos*. 2016; 26 (2): 023101. DOI: 10.1063/1.4940762
17. Tripathi K.K. Very low frequency oscillations in the power spectra of heart rate variability during dry supine immersion and exposure to non-hypoxic hypobaria. *Physiol. Meas.* 2011; 32 (6): 717–29. DOI: 10.1088/0967-3334/32/6/008
18. Taylor J.A., Carr D.L., Myers C.W., Eckberg L. Mechanisms underlying very-low-frequency RR-interval oscillations in humans. *Circulation*. 1998; 98 (6): 547–55.

Поступила 12.04.2017
Принята к печати 21.04.2017